ASOCIACION DE REHABILITACION, ASOCIACION DE REUMATOLOGIA Y ASOCIACION DE CIRUGIA ORTOPEDICA Y TRAUMATOLOGIA

Sesión del día 14 de febrero de 1965

ARTROSIS DE RODILLA

J. Cañadell, J. Ponces, J. Figueras, A. Blanquet, J. Escayola, J. Merino, J. Tresserra

I. Biomecánica. — Sin ningún género de dudas podemos afirmar que si la articulación que con frecuencia presenta alteraciones de tipo artrósico es la rodilla lo es esencialmente por ser la que está sometida a mayores esfuerzos de tipo mecánico.

Todas las alteraciones que se ponen de manifiesto en la gonartría tienen su explicación mecánica satisfactoria.

Tanto radiológica como anatomopatológicamente existe una repetición casi constante de las lesiones gonártricas: En la articulación fémoro-tibial observamos que estas alteraciones se localizan esencialmente en la hemiarticulación interna, las ulceraciones en el cóndilo interno, el pinzamiento de esta zona articular conjuntamente con la indemnidad de la hemiarticulación externa, forman en conjunto lo que podríamos llamar imagen standard de la artrosis fémoro-tibial (fig. 1).

El porqué mecánico de esta imagen lo encontramos en las siguientes razones:

En posición ortoestática el eje mecánico de la extremidad inferior da por resultado una línea que partiendo de la cabeza del fémur pasa por el centro de la articulación de la rodilla hasta la articulación tibio-peroneo astragalina; esta línea forma un ángulo en relación con la fuerza del peso del cuerpo de unos 3 grados hacia afuera. El eje anatómico del fémur se separa en el mismo sentido aún más de la fuerza del peso del cuerpo formando normalmente con ésta un ángulo de 9 grados. Estos valores son los que corresponden a individuos normales cuando en posición ortoestática y con distribución del peso igual sobre las dos extremidades inferiores la separación entre las articulaciones tibio-peroneo-tarsianas es igual a la

separación entre ambas cabezas femorales. Por lo tanto valores iguales a los anteriores o superiores a éstos por definición anatómica provocarán el paso de la fuerza del cuerpo por dentro de la articulación de la rodilla y al revés cuando la separación disminuya.

En el caso de que la fuerza del cuerpo se retransmita a través de un solo miembro inferior encontraremos que la fuerza del peso del cuerpo no partirá como en el caso anterior de la cabeza del fémur, sino que nuestro

Fig. 1

aparato locomotor confiando con el glúteo mediano y evitando la basculación de la pelvis mantendrá el centro de gravedad por dentro de la cabeza femoral y por lo tanto la fuerza del peso del cuerpo desplazada hacia adentro, pero ésta para lograr una posición de equilibrio tendrá que pasar por la articulación tibio peroneo tarsiana, lo cual se hará a expensas de un aumento del ángulo formado por el eje de la extremidad inferior y la línea correspondiente a la fuerza del peso del cuerpo traduciéndose este aumento en una separación más acusada hacia el exterior de la rodilla. La

comprobación de todo lo dicho lo verificamos radiográficamente mediante una plomada de hilo metálico que parte de la cabeza femoral en el caso de apoyo sobre las dos extremidades o que corresponde a la articulación tibio-peroneo tarsiana en el caso de apoyo sobre una sola extremidad. En individuos normales la separación de 10 cm entre ambas articulaciones tibio-tarsianas hace pasar ya de una manera franca la fuerza del cuerpo por dentro de la articulación de la rodilla.

En definitiva podemos afirmar que la fuerza del peso del cuerpo, salvo raras ocasiones, pasará siempre por dentro de la articulación de la rodilla.

Si estudiamos cómo actúa esta fuerza del peso del cuerpo sobre la

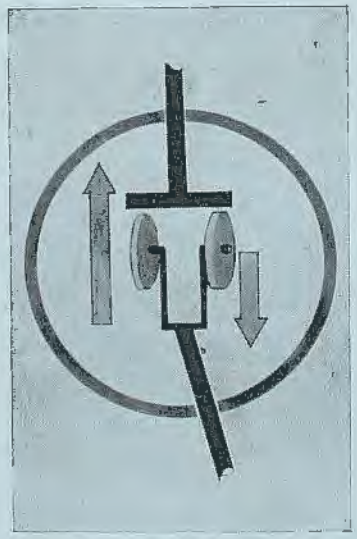

Fig. 2

rodilla observamos que provoca sobre esta articulación un momento de sentido interno (fig. 3). Siendo el momento un par de fuerzas iguales y de sentido contrario y considerando que la fuerza del cuerpo se reparte por un igual sobre los dos cóndilos femorales tendremos que en el cóndilo interno a la fuerza del peso del cuerpo le tendremos de sumar la correspondiente al par por ser del mismo sentido y en el cóndilo externo la restaremos por ser de sentido contrario. Dándonos por lo tanto una fuerza de compresión en la hemiarticulación interna que podrá aumentar al separarse más hacia adentro la fuerza del peso del cuerpo aumentando el valor del momento, y una fuerza de distensión a nivel de la hemiarticulación externa de la rodilla (fig. 2).

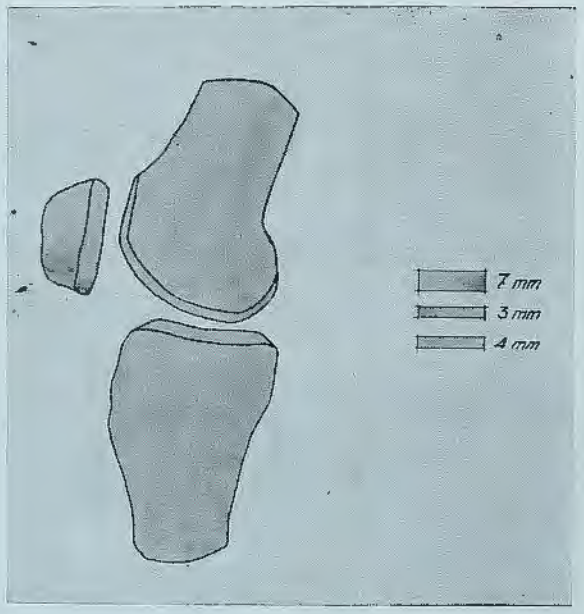

Fig. 3. — Diferentes espesores de cartílago a nivel de la rodilla.

Creemos que esta explicación mecánica de la acción de la fuerza del peso del cuerpo sobre la rodilla nos demuestra de una manera concreta el predominio de las lesiones artrósicas a nivel de las estructuras internas de esta articulación así como la tendencia al genuvarum de casi todas las gonartrias.

En la articulación fémoro-rotuliana observamos que la cara articular de la rótula está dotada del cartílago de mayor espesor de todas las articulaciones de nuestro organismo (fig. 3); este hecho nos induce a pensar que la rótula se prepara para sufrir los enormes insultos que como consecuencia de la contracción del cuadríceps recibirá al deslizarse sobre la troclea femoral (fig. 4). A estos insultos tenemos que añadir el trabajo desequilibrado de la rótula en relación a la tróclea femoral; el valgo fisiológico de la rodilla y la potencia del vasto externo sobrecargan de una manera clara la cara articular externa de la rótula y la correspondiente a la tróclea femoral; la imagen radiológica de una articulación fémoro-rotuliana en proyección axial nos confirma este hecho evidentísimo. En posición de hiperextensión de la rodilla comporta una rotación del fémur en sentido interno sobre la tibia impactándose por lo tanto la región externa de la troclea femoral contra la correspondiente de la rótula y ésta se impacta contra aquélla, ya que la inserción tibial del tendón rotuliano se desplaza en sentido externo.

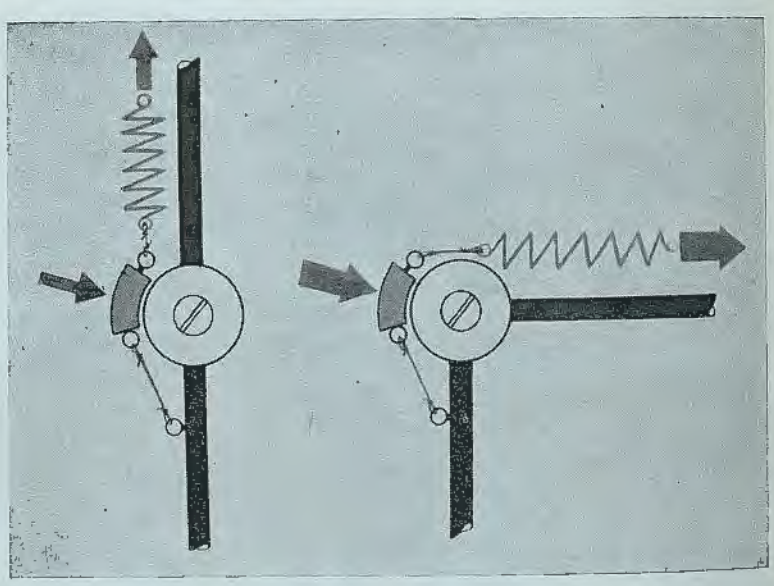

Fig. 4

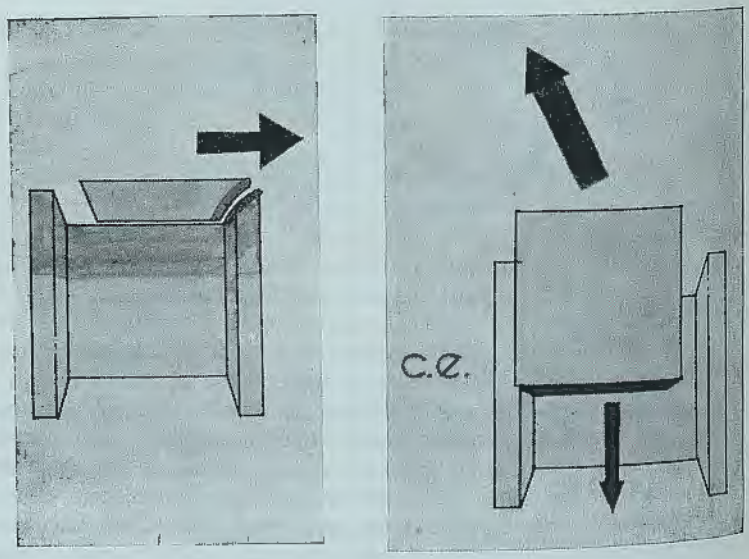

Fig. 5

II. ANATOMÍA PATOLÓGICA. — La desproporción tanto en los estudios experimentales como en los estudios histopatológicos que encontramos entre la articulación de la cadera y la de la rodilla, nos ha movido a tomar una actitud preferente a los estudios que se refieran a la artrosis de rodilla. En general de las dos articulaciones que integran la rodilla (fémoro-rotuliana y fémoro-tibial), la articulación fémoro-rotuliana es la que primero se afecta y se afecta más, encontrándose algunas veces la tibio-femoral bastante íntegra, en comparación con la afectación de la anterior (fig. 6).

La localización de las lesiones, dentro de la articulación está íntimamente ligada a la correlación de los ejes de los segmentos esqueléticos que la constituyen. Su distribución es asimétrica generalmente.

FIG. 6

FIG. 7

Las lesiones principales del cartílago, bajo el punto de vista macroscópico van desde la fisuración hasta la compleja desaparición, dejando al descubierto el hueso subcondral (fig. 7).

A menudo son de diferente aspecto las lesiones del cartílago de la articulación fémoro-rotuliana que las que encontramos en la articulación fémoro-tibial, tanto por la diferencia anatómica de tener una de ellas inter-

puestas un fibrocartílago como por la diferente naturaleza mecánica de su trabajo.

En el cóndilo observamos a menudo erosiones recubiertas de cartílago deshilachado o verrugoso como apreciamos en la figura 7; por el contrario las ulceraciones del cartílago de la articulación fémoro-rotuliana el fondo de la ulceración es más común encontrarlo liso y pulido como la porcelana, como observamos en la figura 6.

Es posible que influya un tercer factor en esta diversidad de aspecto, el cronológico. Si aceptamos que las alteraciones de la articulación fémoro-rotuliana son mucho más precoces que las de la fémoro-tibial comprenderemos que es muy fácil que encontremos en la fémoro-rotuliana el hueso ya denudado cuando en la fémoro-tibial todavía quedan restos de cartílago cubriendo la zona de apoyo del cóndilo.

El cartílago meniscal lo hemos visto desde la indemnidad acompañada de erosiones y ulceraciones de la tibio-femoral, hasta la completa desaparición viéndolo en estadios intermedios de fisuración y deshilachamiento. Los cortes histológicos del cartílago muestran que la lesión se produce en el plano de las fibrillas de la sustancia fundamental. La disposición de las fibrillas varía según veamos éstas en un plano profundo o superficial.

En las lesiones artrósicas, en el examen histológico se pueden ver estas fibras sin necesidad de tinturas especiales, ya que el ácido condroitin sulfúrico sufre un cambio químico, variando su índice de polaridad. La disposición de las fibras, a las que el cartílago debe su elasticidad, ya que no

Fig. 8

tiene fibras elásticas, marca la pauta de la evolución lesional. Las fibras superficiales son tangenciales al plano; los filamentos horizontales se deshilachan desprendiéndose en un extremo (fig. 8), la suerte ulterior de este trozo de cartílago es caer a la sinovial y ser fagocitado por ella.

Las fibras más profundas en relación con el plano, están situadas verticalmente; esta orientación vertical dirige la fisuración y explica el aspecto finamente erizado parecido al terciopelo que tienen las ulceraciones cartilaginosas.



Fig. 9

Finalmente la fisuración se extiende a la zona calcificada, pronunciándose entre hueso y cartílago, acabando por denudar el hueso subcondral.

Existe también en los estadios iniciales de la fibrilación un cierto grado de proliferación de las células cartilaginosas profundas y un aumento irregular de la capa de cartílago calcificado.

Las lesiones óseas consisten principalmente en una osteosclerosis subcondral, en una osteofitosis marginal, y en los estadios avanzados podemos encontrar una osteoporosis epifisaria consecuencia de una reducción de la actividad funcional articular; es pues en gran parte una verdadera atrofia ósea. No se encuentran en cambio, con contadas excepciones, las imágenes quísticas tan frecuentes en la coxartria.

La osteofitosis marginal (fig. 9) va constantemente de pareja con las lesiones cartilaginosas profundas. Los osteofitos hacen avanzar hacia la periferia las superficies articulares en la confluencia condro-sinovial (fig. 10). Se produce aquí precisamente por la indiferenciación de estas células que por estar en esas circunstancias de localización varia: condro-sinovial-

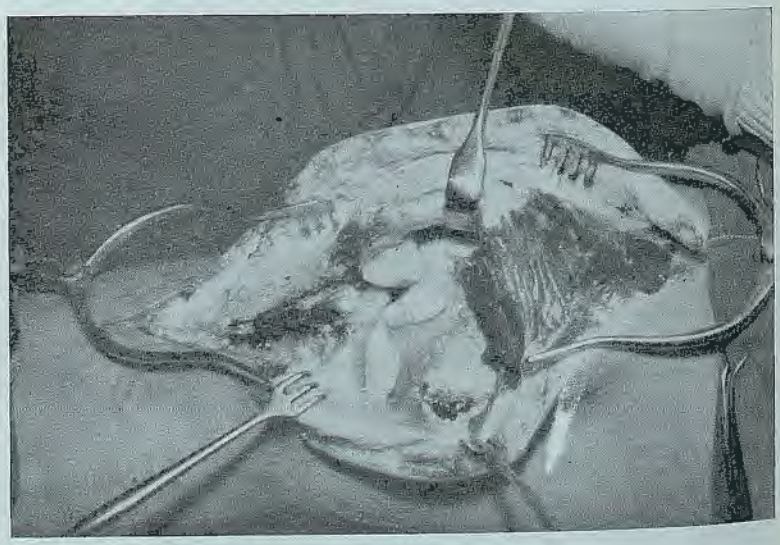

Fig. 10

hueso, su aspecto es embrionario y por lo tanto tienen mayor predisposición para efectuar procesos de mutación. Están constituidos por tejido óseo esponjoso y su superficie está recubierta de fibro-cartílago.

Otra característica de la artrosis de rodilla es que los osteofitos que en ella encontramos siempre son resultado de una reviviscencia de la osificación encondral, mientras que en otras localizaciones son efecto generalmente de la reacción perióstica.

A veces es posible ver cómo los retoños vasculares perforan la capa subcondral iniciándose en el cartílago (fig. 11), lo que supondrá la destrucción de éste y su conversión en tejido óseo. Hemos podido observar

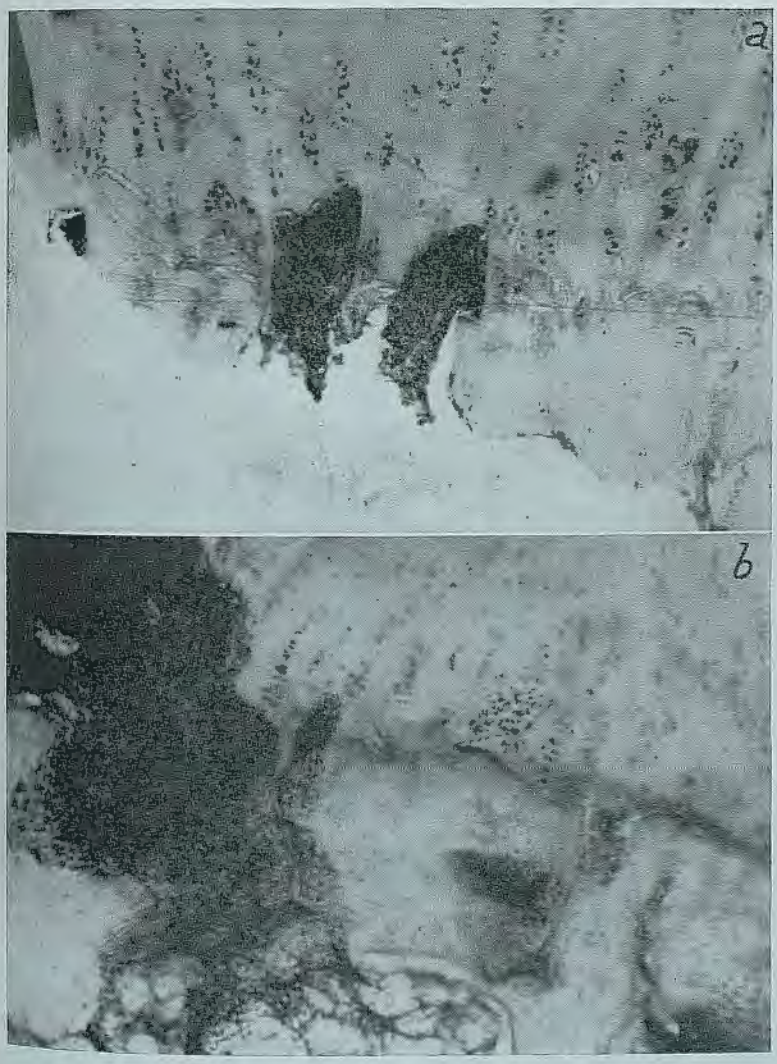

FIG. 11

que precediendo al conectivo vascular existe alguna célula gigante, naturalmente de naturaleza macrófaga.

En algunas preparaciones se observan células cartilaginosas que se multiplican y se orientan en columnas paralelas, recordando el aspecto de un cartílago de crecimiento (fig. 11 b).

Esta reviviscencia de la osificación encondral es muy discreta en el centro de las superficies articulares, pero en la periferia del cartílago aboca a la formación de osteofitos. Quizá, hay que resaltar el hecho, que desde el punto de vista histológico las lesiones iniciales de la artrosis comúnmente considerada como una enfermedad de envejecimiento y de desgaste presenta por el contrario el aspecto de rejuvenecimiento, de reviviscencia de la proliferación activa.

En cuanto a la sinovial se refiere hay que señalar que a menudo la hemos encontrado macroscópicamente bajo un aspecto rojo vinoso más o menos engrosada y con zonas más o menos endurecidas.

Microscópicamente es bastante común las características de una reacción inflamatoria inespecífica (fig. 12).



FIG. 12. — Sinovitis crónica inespecífica y metaplasia cartilaginosa.

En ciertos casos las franjas sinoviales hipertróficas sufren por etapas una metaplasia cartilaginosa u ósteo-cartilaginosa (fig. 13); ellas pueden, liberándose del punto donde se han desarrollado, caer dentro de la articulación para formar los cuerpos libres interarticulares (fig. 14).

Las lesiones capsulares y sinoviales pueden faltar durante mucho tiempo, pero en una artrosis evolucionada son habituales. La lesión principal es una esclerosis de la membrana cápsulo-sinovial.

El término de artritis seca usado a veces para la artrosis no tiene en la gonartria ninguna razón de ser, pues en general está aumentada la cantidad de líquido sinovial contenida en la articulación.

FIG. 13

III. TRATAMIENTO. — Queremos ante todo sentar que siendo la rodilla la articulación que por sus condiciones mecánicas está más expuesta a la sobrecarga y a más rápido envejecimiento, todas las medidas higiénicas de trabajo que se adopten para reducir al mínimo posible esta sobrecarga, así como el tratamiento correcto y precoz de todas las desviaciones axiales, tendrán un alto interés profiláctico.

Muy bueno será, naturalmente, influir en la medida de lo posible sobre todos los otros factores que puedan contribuir a la presentación de la gonartria.

Una vez presentada ésta será conveniente apurar las medidas terapéuticas medicamentosas y físicas a nuestro alcance para procurar al enfermo el alivio de sus molestias.

Son estas molestias, de todos sobradamente conocidas, dolor sordo constante, incluso en reposo, dolor que no se da en todos los casos, y un dolor



Fig. 14

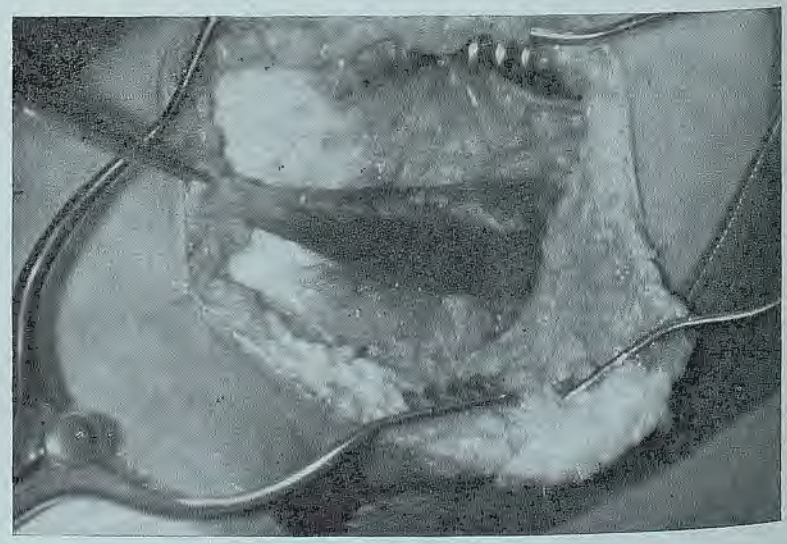

Fig. 15

al iniciar la marcha y que se hace particularmente intenso al subir y bajar escaleras, etc.

En las fases de crisis dolorosas acompañadas de hídrops y de aumento de calor local, en los que es evidente la presencia de una reacción inflamatoria sinovial, podrá ser de utilidad la inyección intraarticular de hidrocortisona tomando las precauciones de asepsia necesarias y sin prodigar el número de inyecciones por el peligro que comporta el infringir cualquiera de estas dos medidas de prudencia.

Si agotadas todas las posibilidades "conservadoras" el paciente no ha conseguido el apetecido alivio de sus molestias, podrá pensarse en el tratamiento quirúrgico. No consideramos una contraindicación la edad del pa-

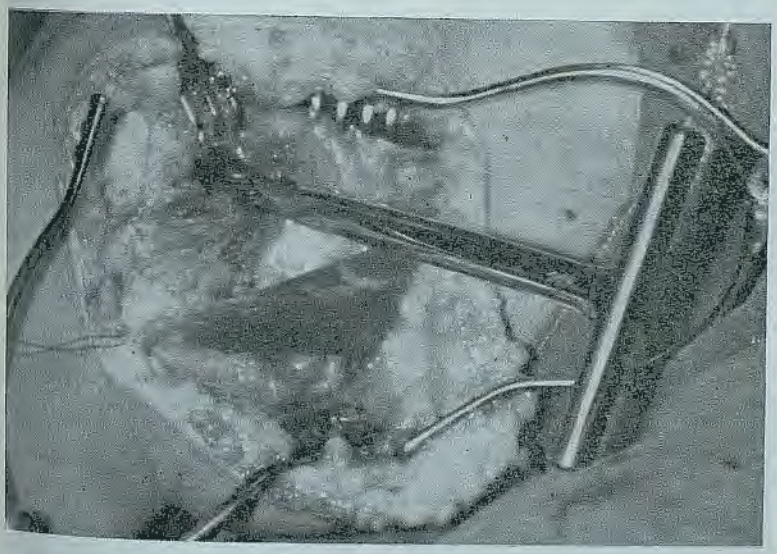

FIG. 16

ciente. Toda la experiencia que llevamos recogida es en personas maduras, la artrosis no es afección de jóvenes, y este factor no nos ha creado problemas especiales.

En la terapéutica quirúrgica de esta afección barajamos varias técnicas que aplicamos de una manera selectiva según la problemática que cada caso en particular nos presenta. Creemos que a este criterio se deben los beneficiosos resultados que hemos obtenido con el tratamiento quirúrgico de los casos rebeldes a las otras terapéuticas.

Vamos a revisar los diferentes procedimientos quirúrgicos a que acabamos de hacer alusión, así como las indicaciones particulares de cada uno de ellos.

Patelectomía. — Frente a un conflicto fémoro-rotuliano grave, verificable clínica y radiológicamente, con asiento de gran parte o de la totalidad de las molestias a nivel de la cara anterior de la rodilla, consideramos indicada una patelectomía (fig. 17).

Esta actitud ha tenido sus defensores (MICHOTTE, DEBEYRE, DE SÈZE, etc.) y sus detractores. Estos últimos han aducido tres argumentos fundamentales.

El primero es la disminución de la potencia del cuadríceps, particularmente ostensible al bajar escaleras. A este argumento cabe oponer que, antes de la patelectomía el enfermo con graves alteraciones fémoro-rotulianas suele presentar a menudo una inhibición refleja del cuadríceps por el dolor y gran inseguridad al bajar las escaleras, de tal modo que suele hacerlo sujetándose mucho y a menudo bajando de peldaño en peldaño; esta dificultad difícilmente se verá después de la patelectomía por el trastorno mecánico que ella pueda acarrear.

En segundo lugar se habla de la posibilidad de lesiones cartilaginosas femorales por choque directo después de la patelectomía; a esto cabe responder que cuando extirpamos la rótula las lesiones cartilaginosas están ya muy avanzadas y en segundo lugar que este choque es teórico y accidental, mientras que la fricción y roce de la rótula descartilaginizada contra la troclea es segura y constante.

En tercer lugar se han aducido, sobre todo en mujeres, razones de orden estético, ya que la rótula da a la rodilla su perfil normal. Creemos que a

FIG. 17

la rodilla globulosa de una anciana, con artrosis, poco puede significar esta pequeña alteración estética (a veces imperceptible en este tipo de rodillas ya deformadas) sobre todo si ello le reporta un positivo alivio de sus molestias.

Se ha pretendido obviar estos hipotéticos inconvenientes con la práctica de una patelectomía parcial. Pero la patelectomía parcial no consigue mejores resultados respecto al alivio del dolor y la recuperación que requiere no es menor.

La extirpación de la rótula la practicamos incindiendo longitudinalmente y a nivel de la línea media su sobretodo fibroso. Con el bisturí y a veces ayudándonos del periostotomo vamos despegando de la cara externa de la rótula este sobretodo fibroso procurando no dislacerarlo, cosa que no sería difícil en estos enfermos artrósicos en los que estas estructuras a veces están muy atróficas. Una vez practicada la exéresis de la rótula, y a través de la brecha que hemos practicado en el aparato extensor, hacemos una exploración de la cavidad articular aprovechando este momento para verificar las lesiones existentes y proceder a la extirpación de cuerpos libres o del paquete adiposo de Hoffa en el caso en que ello lo consideremos necesario. Después de esto, procedemos inmediatamente a la reparación del sobretodo fibroso. En general no tenemos ninguna dificultad en practicar una sutura de los dos labios del mismo, lo cual hacemos punto a punto con cable de acero inoxidable. Alguna vez que este sobretodo fibroso era bastante atrófico, la reparación ha tenido que ser algo más laboriosa pero en ninguno de los casos ha tenido que ser necesaria la práctica de injertos de fascia lata o de otros tejidos para la reparación de este aparato extensor. Cuando no tenemos la seguridad completa acerca de la conveniencia de proceder a una patelectomía, procedemos a una artrotomía exploradora a través de una incisión pararrotuliana.

Como inmovilización postoperatoria utilizamos un vendaje compresivo que el enfermo llevará por espacio de tres semanas, transcurridas las cuales, empezará inmediatamente la recuperación de la rodilla y los ejercicios del cuadríceps.

La toilette articular. — En los casos en que sea preciso practicamos una toilette articular. Ya hemos dicho la manera cómo lo efectuamos. Es evidente que la extirpación de cuerpos libres intraarticulares, reportará una liberación al enfermo portador de los mismos, de los bloqueos reiterados y de hídrops más o menos molestos y frecuentes. Lo mismo podemos decir cuando existe una meniscopatía que da origen a gran parte de la sintomatología en la cara interna de la rodilla. Igualmente, será necesaria la práctica de la extirpación del paquete adiposo de Hoffa, cuando éste se halle intensamente infiltrado y sea fuente de dolores (fig. 18, a, b y c).

El "forage" epifisario con inclusión de colgajo muscular. — A nuestro juicio, la mejor manera que tenemos de actuar sobre el dolor sordo y

constante ("rossec" como le llaman en nuestra región), es la práctica de un "forage" con inclusión de un colgajo muscular a la manera que ha descrito PALAZZI.

La forma exacta de actuar de este proceder en la sedación del dolor artrósico, creo que se nos escapa todavía, pero el beneficio que reporta nos estimula a proseguir en el empleo del mismo, especialmente en los artrósicos con el tipo de molestias ya citado. Según las características y gravedad del caso, la intervención la practicamos solamente en la epífisis femoral o, cuando consideramos que el caso lo requiere, en las epífisis femoral y tibial.

Describiremos simplemente esta última y con ello quedará explicada la técnica de la primera (figs. 15, 16 y 17).

FIG. 18

Practicamos una incisión longitudinal en cara interna de la rodilla de una longitud aproximada de unos 20 cm. Practicamos la desinserción del sartorio y luego de un colgajo del músculo gemelo interno. Practicamos un túnel horizontal que cruce de parte a parte el macizo epifisario femoral y luego otro túnel que cruce la meseta tibial. Enhebramos los colgajos musculares con un punto metálico extraíble a la manera de BUNNELL. Hacemos pasar el sartorio a través del túnel labrado en la epífisis femoral y el colgajo de gemelo interno a través de un túnel labrado en la epífisis tibial anterior. Salidos los hilos metálicos por la piel de la cara externa

de la rodilla la fijamos allí con un botón siguiendo la técnica de BUNNELL ya citada. La inmovilización postoperatoria la hacemos también en esta intervención con un vendaje compresivo y con una duración de tres semanas.

Osteotomía correctora. — Cuando existe una desviación acentuada de los ejes, consideramos indicada la práctica de una osteotomía correctora. Esta operación puede y debe practicarse en el genu valgum o genu varum antes de que aparezca la artrosis por la eficacia profiláctica de la misma, lo mismo que la tiene el tratamiento de la subluxación de la rótula. Pero así como esta última intervención no tiene sentido cuando ya se ha presentado la artrosis fémoro-rotuliana, la osteotomía sigue teniéndolo en plena artrosis. Esta intervención producirá entonces sin género de duda, un alivio de la hemiarticulación sobrecargada, aparte del beneficio puramente sintomático que toda osteotomía reporta al artrósico, ya sea por variación del sistema circulatorio, ya sea por sección de filetes simpáticos, etc.

En el artrósico para facilitar la pronta movilización de la articulación, aconsejamos como osteosíntesis el uso de una placa metálica diseñada por FIGUERAS que nos permitirá al cabo de tres semanas, movilizar la rodilla y empezar los ejercicios de recuperación sin que haya sido preciso colocar un vendaje de yeso (fig. 18).

IV. CASUÍSTICA. (Hasta 1962):

Rodillas operadas	95
Casos bilaterales	12
Patelectomía	72 %
Colgajo muscular	57 %
Extirpación cuerpos libres . .	28 %
Extirpación paquete de Hoff .	58 %
Meniscectomía	6 %
Osteotomía	21 %

Hospital de la Cruz Roja de Barcelona. Servicio de Cirugía Ortopédica.