ASOCIACION DE CARDIOLOGIA Y ANGIOLOGIA

Sesión del día 6 de febrero de 1969

VALOR DE LA F.M.C.G. EN EL DIAGNÓSTICO DE LA ESTENOSIS SUBAÓRTICA DINÁMICA

S. Pérez Pulido, C. Gausi Gené, V. Valle Tudela, J. Montoyo García-Izquierdo

Introducción. — Conocida también como "Estenosis aórtica funcional" (Brock, R., 1959), "Hipertrofia asimétrica del corazón" (Teare, D., 1958), "Miocardiopatía obstructiva" (Goodwin, J. F., 1960) y "Estenosis subaórtica idiopática" (Braunwald, E., 1964), preferimos con Fishleder la denominación de "estenosis subaórtica dinámica" (E.S.D.) por englobar el concepto anatomofuncional de esta entidad.

Fue descrita por primera vez por Schminke en 1907, pero no adquiere verdadero interés en clínica hasta que se inicia la cirugía aórtica, y es en 1957 cuando Brock hace la primera descripción clínica completa, después de haber encontrado durante el acto quirúrgico de una probable estenosis aórtica valvular, la localización de una masa muscular hipertrófica en la cámara de salida del ventrículo izquierdo. Posteriormente se sucedieron una serie de trabajos clínicos sin que ninguno de ellos pudiera aportar datos patonogmónicos de esta entidad, habiendo sido siempre necesario recurrir al estudio hemodinámico y cineangiocardiográfico para su diagnóstico. A partir de 1961 surgen los primeros trabajos fonomecanocardiográficos (Boiteau, 1961; Fishleder, 1962; Benchimol, 1963 y Braunwald, 1964) haciendo hincapié en el valor del pulso carotídeo, apexocardiograma y comportamiento postextrasistólico y con distintos fármacos.

A pesar de los numerosos trabajos realizados en los últimos años, la etiopatogenia de esta enfermedad permanece oscura. Para unos autores la asociación con anomalías congénitas (Somerville, 1968) tipo coartación de aorta, persistencia del conducto arterial y comunicación interventricular; la presentación en algunos casos de una forma familiar, con transmisión autosómica dominante (Braunwald, 1964), y la descripción de casos en recién

nacidos (NEUFELD, 1960), justificarían la naturaleza congénita de la misma. Para otros, la asociación con estenosis aórtica valvular reumática o congénita o con estenosis subvalvular fibrosa e incluso su incidencia en pacientes con hipertensión arterial sistémica, abogaría en favor de su naturaleza adquirida, como forma reactiva a la sobrecarga sistólica del ventrículo izquierdo (Mc LAUGHLIN, 1964). La aportación anatomopatológica de PEARSE (1964) con microscopia electrónica abre un nuevo campo a la investigación etiopatogénica, al revelar la existencia de una gran proliferación de fibras nerviosas simpáticas y de tejido conectivo en la masa muscular hipertrófica.

El concepto anatómico-funcional ha sido definido por BAUNWALD (1964) como una obstrucción al flujo de ventrículo izquierdo, con gradiente sistólico entre éste y la aorta, correspondiente a una hipertrofia difusa del mismo y más predominantemente de su musculatura septal, que hace protrusión hacia su cámara de salida, disminuyendo su luz durante la sístole.

La intención de este trabajo, basado en la experiencia de 8 casos, es la de hacer una revisión de aquellos datos que consideramos de mayor valor para el diagnóstico de esta cardiopatía.

MATERIAL Y MÉTODOS. — Se estudiaron 8 enfermos, con edades comprendidas entre 15 y 52 años; de los cuales 5 eran hombres y 3 mujeres. En los 8 casos se realizó estudio clínico, radiológico y electrocardiográfico. En 2 de ellos se practicó fonocardiograma con pruebas farmacológicas, y en 5 estudio fonomecanocardiográfico completo. En 5 casos se practicó estudio hemodinámico.

Los trazos fonomecanocardiográficos se registraron en cámara sorda y jaula de Faraday con un polígrafo Elema-Schonander de cuatro canales, sistema Mingograf. Los pulsos y apexocardiogramas se obtuvieron con el receptor de Boucke-Brecht. Como única prueba farmacológica se utilizó el nitrito de amilo por su rapidez de acción y eliminación, fácil administración y relativa inocuidad.

RESULTADOS. — Los síntomas y signos clínicos que hemos encontrado en nuestros 8 casos son: El ángor, como síntoma predominante, estuvo presente en 6 pacientes, apareciendo al esfuerzo en todos ellos y en reposo en 3 de los mismos. Le siguió en importancia la sensación de "mareo" o inestabilidad durante el ejercicio que padecían 4 enfermos. En un solo caso hubo síncope al esfuerzo. La disnea se catalogó de M.E. en un caso y de P.E. en otros 2. Ninguno relataba episodios de disnea paroxística, ni síntomas de I.C.C.V.

En el examen físico se constató un latido carotídeo hiperdinámico en 6 pacientes. El latido apexiano se hallaba desplazado por fuera de la línea medio clavicular en solo 2 casos. Se palpaba frémito sistólico en ápex o mesocardio en 3. En todos se auscultaba un soplo sistólico de intensidad 2/6 a 4/6, irradiado a l. a. a. y en un caso a vasos del cuello. La presencia

de un 4R se apreció en 2 pacientes. Las cifras de tensión arterial se encontraban dentro de los límites normales en todos ellos.

Como hecho de importancia terapéutica debemos resaltar la evolución desfavorable de dos pacientes tratados con glicósidos digitálicos que mejoraron extraordinariamente su sintomatología al sustituir dicha terapéutica por bloqueadores B-adrenérgicos. Otro paciente que presentaba ángor de reposo y al esfuerzo, desapareció éste con la administración de bloqueadores B-adrenérgicos (cuadro 1).

CUADRO I

Resumen de hallazgos clínicos

Disnea G. E.	2
Disnea M. E.	1
Disnea P. E.	0
I. C. C. V.	0
Síncope al esfuerzo	1
Sensación de "mareo"	4
Angor al esfuerzo	3
Angor al esfuerzo	6
Angor en reposo	3
L. C. Hiperdinámico	6
Frémito sistólico en Apex	2
Desplazamiento latido de Apex	2
Soplo en mesocardio irradiado a Apex y l. a. a.	7
S. S. irradiado a bases del cuello	1
Carácter musical del soplo	3
Presencia de IV R.	2

Radiológicamente se observó cardiomegalia valorada por el aumento del índice cardiotorácico en un solo caso y en grado ligero. El crecimiento del ventrículo izquierdo en O. A. I. se presentó en 3 pacientes en grado ligero y en otros 2 en grado moderado. El crecimiento de A. I. en O. A. D. con papilla esofágica se apreció en 3 casos de forma ligera. En 3 pacientes pudo observarse una ligera dilatación de aorta ascendente (cuadro 2).

CUADRO II

Resumen de datos radiológicos

Cardiomegalia valorada por aumento del índice C/T	1	0	0
Crecimiento del V. I. en O. A. I.	3	2	0
Dilatación de A_o. A_s	3	0	0
Crecimiento de A. I. en O. A. D.	3	0	0

En el electrocardiograma no se observó ningún signo patognomónico. El ritmo fue sinusal puro en 4 casos, con W. P. W. tipo B en 2, extrasisto-

lia ventricular en 1 y con bloqueo A-V de primer grado en otro. El ÂQRS estaba situado entre — 10° y + 70°, el ÂP entre + 40° y + 70° y el ÂT fue muy variable. En todos los casos se pudo hacer el diagnóstico de hipertrofia ventricular izquierda con sobrecarga sistólica de menor o mayor grado, y en 2 de ellos el de crecimiento de aurícula izquierda. La onda T en precordiales izquierdas fue positiva y de ramas simétricas en 4 pacientes y negativa en otros 4 (cuadro 3).

CUADRO III

Resumen de datos electrocardiográficos

Ritmo	Sinusal	4
	W. P. W.	2
	Ext. Ventr.	1
	BAV de 1.er grado	1
AQRS	Promedio + 20°	Entre — 10 y + 70°
A P	Promedio + 50°	Entre + 40 y + 70°
H. A. I.	En 2 casos	
H. V. I.	En todos los casos	
Onda T	Positiva y simétrica en V_5-V_6 . . .	4
	Negativa en V_5-V_6	4

En el estudio fonomecanocardiográfico el epicentro del soplo se localizó en el ápex en 5 casos, en mesocardio en 2 y en borde paraesternal izquierdo en otro. La irradiación a axila y mesocardio fue la más frecuente y sólo en un caso se irradió a vasos del cuello. La máxima intensidad del soplo correspondió en todos los casos a la mitad o final de la mesosístole. Su morfología fue siempre romboidal y se encontraba separado del primero y segundo ruido (fig. 1). El 4R se registró en 5 pacientes. El 2R fue normal en 4 casos, único en un caso y con desdoblamiento paradójico en 2. En los 4 pacientes en que se realizó la maniobra de Valsalva su comportamiento fue izquierdo. Con el nitrito de amilo el soplo aumentó entre los 20 y 40 segundos en todos, excepto en uno en el que no se modificó o disminuyó ligeramente (fig. 2). En los 5 casos en los que se obtuvo pulso carotídeo, su morfología digitiforme más o menos acentuada por depresión mesosistólica, con segunda onda telesistólica, estuvo presente (figs. 3 y 4). El apexocardiograma en decúbito de Pachón se caracterizó por la presencia de un levantamiento holosistólico, con meseta en doble lomo, más o menos acusada, onda de llenado rápido poco marcada y onda "a" importante, superior en todos los casos a 1/5 de la altura de la onda sistólica (fig. 5).

La fase isosistólica fue de 0 en 3 casos y de 0,03 segundos en dos. El período expulsivo convencional, igual o superior al 120 % en todos los casos a excepción de uno de ellos que fue del 100 %.

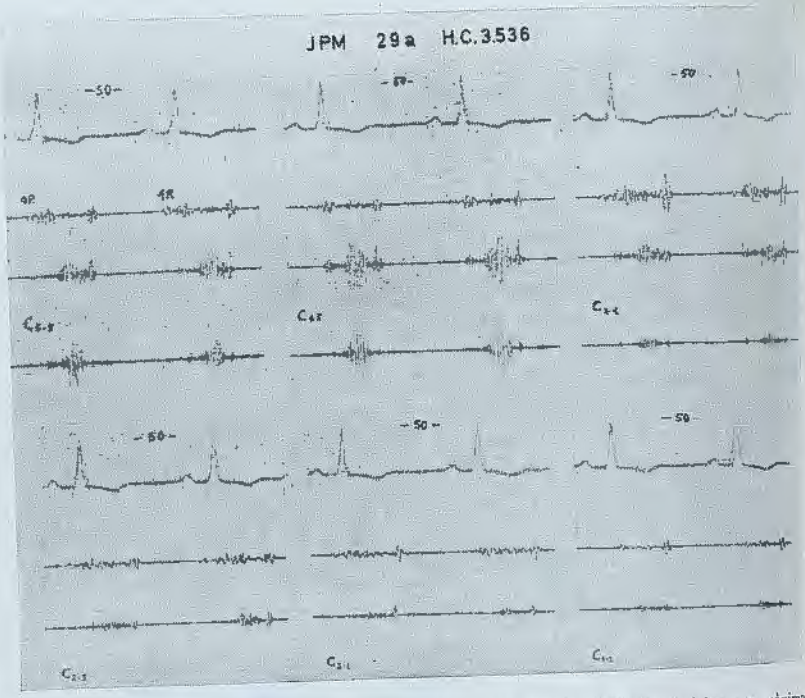

FIG. 1. — Fonocardiograma: Cuatro ruido auricular y soplo mesosistólico expulsivo con máxima intensidad en C_{4-5} y C_{3-4}.

J.C.R. varón 45 a. H.C. 3.140

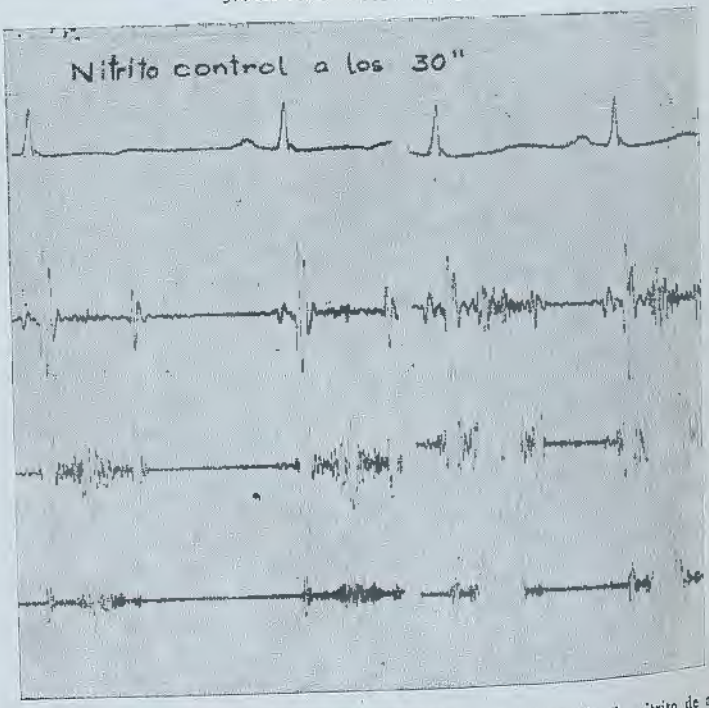

FIG. 2. — Fonocardiograma antes y 30 segundos después de la inhalación de nitrito de amilo: El soplo y el 4ºR se refuerzan después de la inhalación.

J.P.M. 29 a. H.C. 3.536

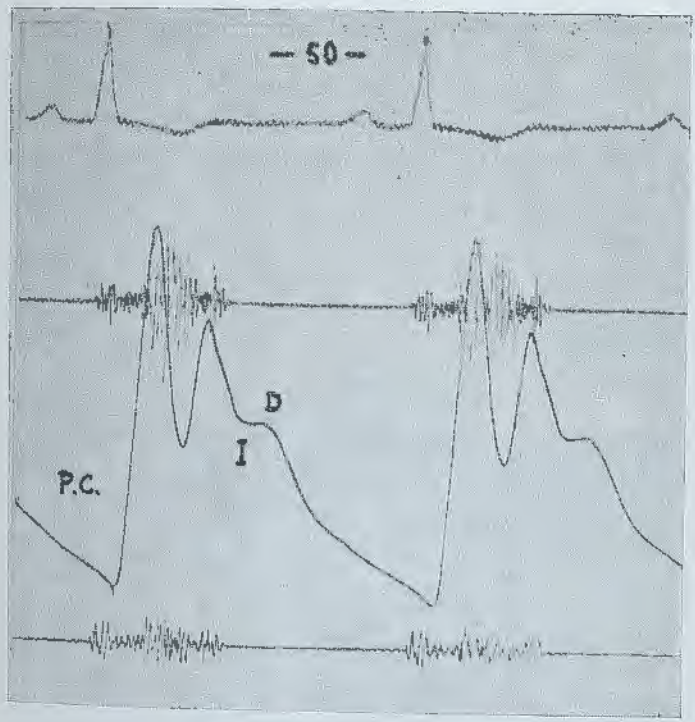

FIG. 3. — Pulso digitiforme por caída mesosistólica.

En un caso que presentaba extrasistolia ventricular el soplo desaparecía prácticamente en el latido extrasistólico y aumentaba francamente en el postextrasistólico (fig. 6). El pulso carotídeo del latido extrasistólico presentaba una morfología normal con pequeña amplitud, mientras que el postextrasistólico daba lugar a una primera onda más pequeña y una segunda más amplia que las del latido normal (fig. 7) (cuadro 1).

RESUMEN. — Creemos que la clínica, la radiología y la electrocardiografía pueden sugerir el diagnóstico probable de E. S. D. por los datos referidos, pero sin pretender sustituir los valiosos argumentos que aportan el estudio hemodinámico y cineangiocardiográfico, consideramos que la fonomecanocardiografía ocupa un lugar preferente en el diagnóstico de esta cardiopatía, por las razones siguientes:

a) La morfología digitiforme del pulso carotídeo sólo la hemos observado en estos enfermos. Aunque se han descrito diferentes morfologías en

el pulso, pensamos que son más expresión de grados de severidad, que de distintas formas de la misma.

b) La morfología del apexocardiograma en doble cúspide sistólica, con onda de llenado rápido aplanada y con gran onda "a", siempre superior a 1/5 de la altura de la curva sistólica es otro dato característico.

c) La localización de un soplo expulsivo con epicentro en ápex o mesocardio y con poca irradiación a focos de la base y vasos del cuello, junto con los dos datos anteriores, forman a nuestro juicio una tríada patognomónica de esta entidad.

d) La presencia de un 4R en un adulto sería un signo de severidad, tanto mayor cuanto más próximo esté al comienzo de la onda P del electrocardiograma.

J.C.R. varón 45 a. H.C. 3.140

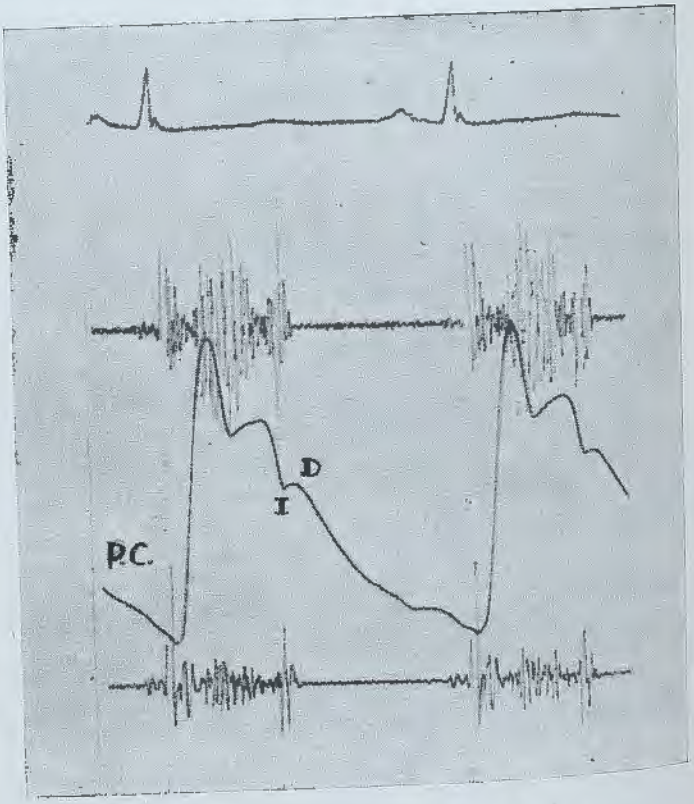

Fig. 4. — Pulso digitiforme por caída mesosistólica.

M.A.G. 52 a. H.C. 3.429

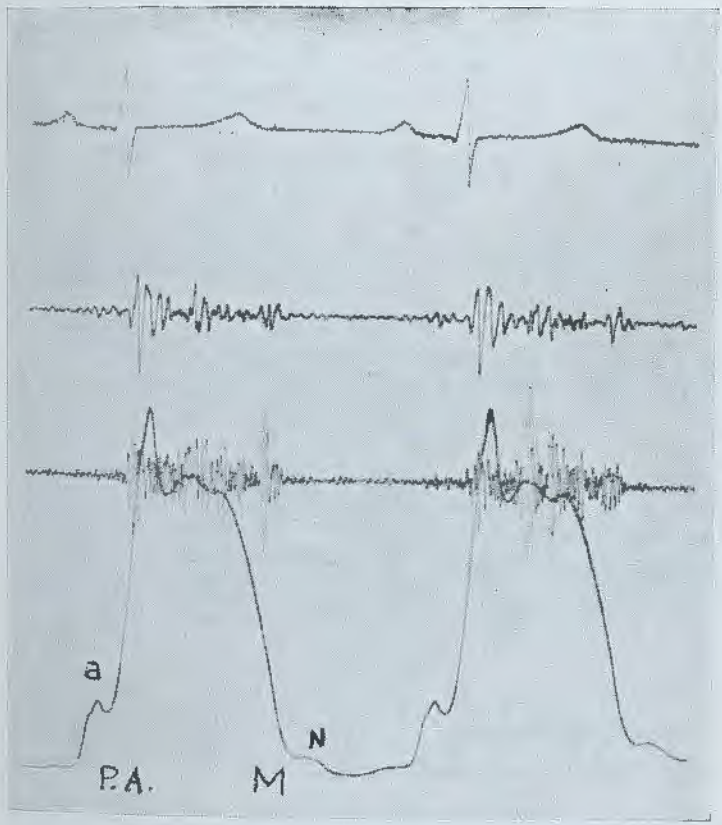

FIG. 5. — Apexocardiograma en decúbito de Pachón: Onda sistólica en giba, con ángulo de llenado rápido aplanado y onda presistólica elevada.

e) El 2R puede estar normalmente desdoblado, ser único o con desdoblamiento paradójico, dependiendo del menor o mayor alargamiento del período expulsivo y de la presencia o no de un B. R. I. H. H.

Queremos resaltar varios hechos de observación en nuestros enfermos:

1) El comportamiento de todos nuestros casos con el nitrito de amilo, a excepción de uno, fue el típico de los soplos expulsivos (aumento de su intensidad entre los 20 y 40 segundos), mientras que otros autores han encontrado comportamientos opuestos.

2) Si bien la intensidad del latido postextrasistólico disminuye con respecto al latido normal, como ya ha sido reportado, el soplo del latido post-

Cuadro IV

Resumen de datos fonomecanocardiográficos

Epicentro del soplo	5 en ápex 2 en mesocardio 1 en borde paraesternal izquierdo
Localización en la sístole	7 en mesosístole
Morfología	7 romboidal
Presencia de IV R.	5 casos
Segundo Ruido	4 normal 1 único 2 desdoblamiento paradójico
Valsalva (en 4 casos)	Comportamiento izquierdo
Nitrito de amilo	Expulsivo en 6
Pulso carotídeo (en 5 casos)	Digitiforme
Fase isosistólica	8-0 cent. de seg.
Período expulsivo convencional	Mayor de 120 % en 4
Apexocardiograma (5 casos)	Típico en 4

M.A.G. 52 a. H.C. 3.429

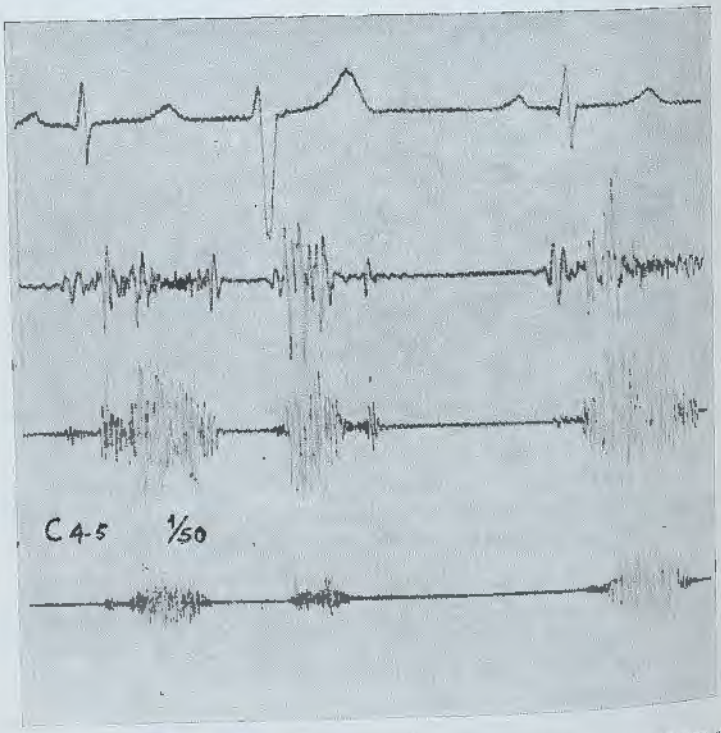

Fig. 6. — El soplo disminuye francamente en el latido extrasistólico y se refuerza en el postextrasistólico.

M.A.G. 52 a. H.C. 3.429

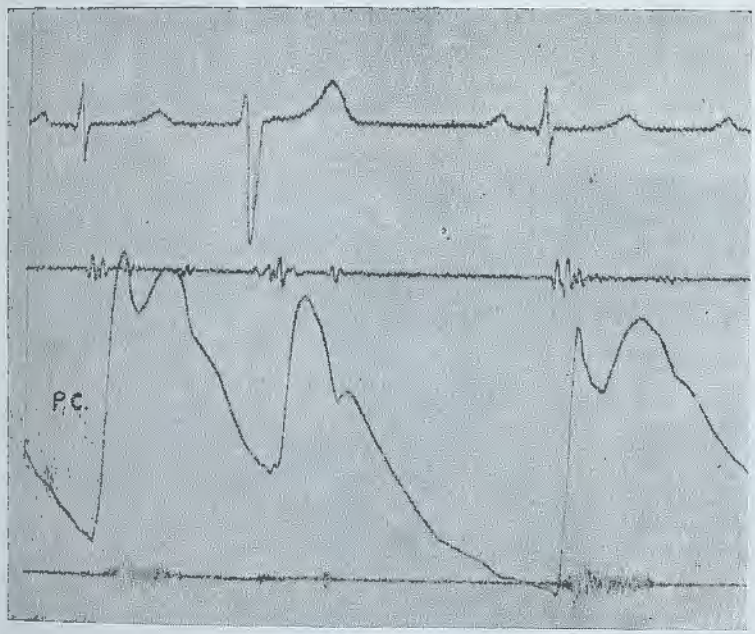

FIG. 7. — El pulso carotídeo tiene una morfología normal en el latido extrasistólico, mientras que en el postextrasistólico aparece una disminución ligera de la intensidad y de la amplitud de la primera onda con franco aumento de la amplitud de la segunda.

extrasistólico aumenta su intensidad como expresión de un mayor grado de estenosis.

3) Nos ha llamado la atención la disminución de la fase isosistólica en tres de nuestros casos, que estaría relacionada con una mayor rapidez de elevación tensional ventricular izquierda en los casos más severos.

4) Por último, creemos y hemos podido corroborar en el trazo con extrasistolia ventricular, que la severidad de la estenosis sería inversamente proporcional al cociente entre las amplitudes de la primera y de la segunda onda del pulso carotídeo.

BIBLIOGRAFÍA

1. BENCHIMOL, A., LEGLER, J. F., and DIMOND, E. G.: The carotid tracing and apex cardiogram in subaortic stenosis and idiopathic myocardial hypertrophic. Amer. J. Cardiol., 11, 427, 1963.
2. BOITEAU, G. M., and ALLENSTEIN, B. J.: Hypertrophic subaortic stenosis. Clinical and hemodynamic studies with special reference to pulse contour measurement. Amer. J. Cardiol., 8, 614, 1961.

3. Braunwald, E., Lambrew, C. T., Rockoff, S. D., Ross, J., and Morrow, A. G.: Idiopathic hypertrophic subaortic stenosis: I. A description of the desease based upon an analysis of 64 patients. Circulation, 30 (suppl. IV), 3, 1964.
4. Brock, R.: Functional obstruction in the left ventricle (Adquired aortic subvalvular stenosis. Guy's Hosp. Rep., 106, 221, 1957.
5. Brock, R.: Functional obstruction of the left ventricle (Adquired aortic subvalvular stenosis). Guy's Hosp. Rep., 108, 126, 1959.
6. Everson Pearse, A. G.: The histochemistry and electron microscopy of obstructive cardiomyopathy. Cardiomyopathies. A. Ciba Foundation Symposium, pág. 132. T. and A. Churchill Ltd., London, 1964.
7. Fishleder, B. L., Bermúdez, F., Friedland, Ch.: Estenosis subaórtica dinámica. Su diagnóstico clinico y métodos gráficos externos. Arch. Inst. Card. Mex., XXXII, 430, 1962.
8. Goodwing, J. F., Hollman, A., Cleland, W. P., and Teare, D.: Obstructive cardiomyopathy simulating aortic stenosis. Brit. Heart. J., 22, 403, 1960.
9. McLaughlin, J. S., Morrow, A. G., and Buckley, M. J.: Thor and Cardiovasc. Surg., 48, 695, 1964.
10. Neufeld, H. N., Ougley, P. A., and Edwards, J. E.: Combined congenital subaortic stenosis and infundibular pulmonary stenosis. Brit. Heart. J., 22, 686, 1960.
11. Schminke, A.: Über linkseitige muskulose conusstenosen. Deutsche. Med. Wchnschr., 33, 2082, 1907.
12. Somerville, J., Mc Donald, L.: Congenital anomalies in the heart with hypertrophic cardiomyopathy. Brit. Heart. J., 30, 713, 1968.
13. Teare, D.: Asymetrical hypertrophy of the heart in young adults. Brit. Heart. J., 20, 1, 1958.

Centro Quirúrgico San Jorge