ron sometidos a intervención quirúrgica, resecándose tiroides, músculos tiroideos, tráquea, laringe y practicándose vaciamiento ganglionar cervical bilateral. Un enfermo sobrevivió medio año y otro un año y medio.

Es prematura detallar la supervivencia de los diferentes tipos de tumores, pues el estudio data sólo de hace ocho años y para los cánceres tiroideos creemos que las estadísticas hay que basarlas en un período de tiempo superior a los 10 años y en los papilíferos a los 20 años. De todas maneras y como resumen podemos concluir diciendo que los tumores papilíferos son los más benignos, los foliculares a pesar de las metástasis óseas sobreviven mucho tiempo con I-131, lo trabeculares aunque evolucionan lentamente y metastatizan a distancia, nos han proporcionado buenos resultados con una operación radical, y que los carcinomas anaplásicos tienen una gran mortalidad siendo la supervivencia a los cinco años prácticamente nula, pero aún en casos extremos como en los dos últimos citados, se obtienen mejorías temporales aceptables.

GAMMAGRAFÍA PANCREÁTICA

J. Puig La Calle

El diagnóstico de las enfermedades pancreáticas ha sido y sigue siendo un capítulo difícil y oscuro de la patología digestiva. La dificultad se acentúa en las afecciones pancreáticas de tipo crónico.

Hasta ahora se ha podido explorar clínicamente, preoperatoriamente, el páncreas de una manera casi siempre indirecta. La papilla baritada en duodeno puede demostrar un marco duodenal ensanchado, pero ni siempre ello representa una patología pancreática evidente ni, en gran número de casos, ésta se traduce por alteraciones morfológicas duodenales. El estudio del colédoco intrapancreático o terminal por biligrafía, proporciona datos aun más aleatorios y en la mayoría de casos sin relación de causa a efecto con la patología pancreática subyacente. La arteriografía selectiva sólo permite presunciones diagnósticas en un corto número de afecciones pancreáticas; por otra parte, no es una exploración banal y hemos de convenir que resulta molesta para el paciente. Finalmente el estudio de la función pancreática mediante el sondeo duodenal proporciona datos clínicos muy aceptables; la orientación diagnóstica que se obtiene es acertada en un elevado porcentaje de casos; pero el sondeo duodenal no se prodiga por lo complicado de su

técnica y, en general, no se repite en un mismo enfermo porque éste se niega a someterse a dicha exploración.

La patología pancreática, con excepción de los casos de inflamación aguda, casi nunca posee un síndrome clínico que pueda ser objetivado. Un enfermo pancreático es etiquetado, en un gran número de casos, bien de enfermo ulceroso o de enfermo biliar. En último caso cuando dichas afecciones, gastroduodenal o biliar, han podido ser concienzudamente descartadas se llega incluso a calificar a dicho paciente como psiquiátrico. Sea cual sea el diagnóstico, el tratamiento instaurado, incorrecto, no proporcionará ningún beneficio al paciente, que verá aumentar sus molestias a medida que vaya progresando su indiagnosticada enfermedad.

Si la enfermedad pancreática va asociada a un proceso biliar evidente, aquélla puede ponerse de manifiesto en el curso de una operación destinada a tratar dicho proceso biliar. El diagnóstico puede corroborarse en el acto operatorio mediante el examen macroscópico del páncreas, mediante colangiografía o pancreatografía, inyectando el Wirsung.

Hay que admitir, sin embargo, que este diagnóstico laparotómico no puede complacer al clínico en modo alguno; pero hasta hoy tenía que contentarse con el mismo para apoyar su presunción diagnóstica. Ésta no pasaba de tal, porque el clínico no disponía de un método cómodo de exploración directa del páncreas.

Este método de exploración, con sus resultados, es el que exponemos en esta comunicación. Se basa en el empleo de un isótopo radiactivo y en la posibilidad de visualizar la distribución del mismo en el páncreas; ello permite observar la forma de la glándula, sus dimensiones, su localización, ciertas modificaciones estructurales y demostrar al mismo tiempo la existencia de alteraciones patológicas. Esta "visualización" del páncreas es la llamada *gammagrafía pancreática.*

MATERIAL Y TÉCNICA. — La gammagrafía representa la imagen impresa de la repartición de un radioisótopo en una cavidad, órgano o sistema. Este isótopo con apetencia selectiva para el páncreas es la *selenio-metionina Se 75*, sintetizada por BLAU en 1961. La selenio-metionina posee propiedades biológicas de aminoácido natural y la absorción pancreática es de un 7 % de la dosis inyectada. Presenta el inconveniente de que el hígado también absorbe el trazador y en alguna ocasión puede enmascarar o superponerse a la imagen pancreática.

Todas nuestras gammagrafías pancreáticas han sido practicadas en el Servicio de Medicina Nuclear que dirige el Dr. SUBÍAS en el Hospital de la Santa Cruz y San Pablo, empleando un aparato "Total Body Scanner" (I. D. L.).

La impresión en papel se hace en colores, siendo el "azul" el que mide mayor radiactividad. Siguen en la escala, descendiendo, el "violeta", "rojo",

"amarillo", "verde" y "negro". Las reproducciones en blanco y negro que acompañan esta comunicación sólo dan una ligera idea de los matices de las gammagrafías originales. Creemos que la gammagrafía en colores es muy superior, en valor diagnóstico, a las gammagrafías en blanco y negro.

La dosis de selenio-metionina a inyectar por vía endovenosa es de 250 microcuries después de un desayuno especial (leche con azúcar y una yema de huevo; jugo de frutas), seguido de una inyección intramuscular de morfina. Se inicia la impresión quince minutos después de la inyección del trazador.

No hemos observado en *cuarenta y cinco* exploraciones ninguna complicación debida a la inyección del trazador; a las veinticuatro horas de la inyección se observa una difusión de la radiactividad en todo el abdomen; a los siete días no se observa rastro de dicha radiactividad.

Debido a la superposición de la sombra hepática, en muchas ocasiones es conveniente practicar una gammagrafía de hígado con Au 198 para obtener, por exclusión, la delimitación del borde superior pancreático. Según nuestra experiencia preferimos practicar la gammagrafía hepática, en los casos de duda, una semana después de la gammagrafía pancreática. Dubarry y Blanquet, en Burdeos, han conseguido recientemente eliminar la sombra hepática de las gammagrafías con Se 75, mediante un método de sustración electrónica.

En nuestra serie se ha visualizado el páncreas en el 95 % de los casos. En 40 de los 45 pacientes estudiados, hemos obtenido *comprobación operatoria, pancreatográfica, por sondeo duodenal o por biopsia.* Ello quiere decir que nuestros resultados van refrendados por otras exploraciones (la más importante, la operatoria) y no son puramente conclusiones académicas.

Imágenes pancreáticas. — Pueden resumirse en los cinco tipos siguientes:

a) Páncreas normal. — El páncreas normal se visualiza a lo largo del borde inferior del lóbulo hepático izquierdo (figs. 1 y 2). La sombra pancreática normal está formada fundamentalmente y uniformemente por los tres colores "altos" del código: "azul", "violeta" y "rojo". Se ha comprobado operatoriamente la normalidad de los páncreas diagnosticados como tales por gammagrafía.

b) Pancreatitis aguda. — En la fase de pancreatitis aguda no existe visualización pancreática. En la fase de regresión de un brote agudo la gammagrafía puede demostrar a los treinta días una imagen casi normal (fig. 3).

La gammagrafía puede demostrar, pues, el grado de restitución *ad integrum* de la glándula pancreática; el predominio de azules y violetas indica una buena recuperación. Es por ello por lo que atribuimos a la gammagrafía pancreática un *valor de orientación pronóstica* después de una pancreatitis aguda.

c) Pancreatitis crónica. — Es en este grupo de pacientes tan difíciles de



FIG. 1. — Imagen gammagráfica de un páncreas normal. Comprobación operatoria.



FIG. 2. — Imagen gammagráfica normal (una gammagrafía hepática con Au 198 permite colocar una plancha de plomo en lo que corresponde a hígado).



FIG. 3. — Imagen casi normal obtenida 30 días después de una pancreatitis aguda comprobada.



FIG. 4. — Imagen de pancreatitis crónica leve de origen biliar. Comprobación operatoria.

diagnosticar clínicamente, donde la gammagrafía pancreática adquiere, según nuestra experiencia, su valor máximo.

La mala o escasa visualización del páncreas es patognomónico de enfermedad pancreática (figs. 4, 6 y 9). Las gammagrafías con color "amarillo" como el preponderante, indican la presencia de una pancreopatía crónica, pues traducen una falta de radiactividad por lesión de la célula pancreática incapaz de captar el trazador Se 75.

Los nódulos esclerosos, estigmas de una pancreopatía aguda focal, se traducen por una disminución de la radiactividad en aquella zona, con mayor o menor normalidad en el resto de la glándula (fig. 5).

La gammagrafía pancreática nos ha permitido orientar el diagnóstico hacia una pancreatitis parenquimatosa primitiva en pacientes con vías biliares



FIG. 5. — Imagen de pancreatitis crónica caudal. Comprobación operatoria y pancreatográfica.



FIG. 6. — Imagen de pancreatitis crónica avanzada. Casi nula visualización (algún rojo y amarillo). Comprobación operatoria: op. de Puestow.



FIG. 7. — Pancreatografía operatoria del caso de la fig. 6.

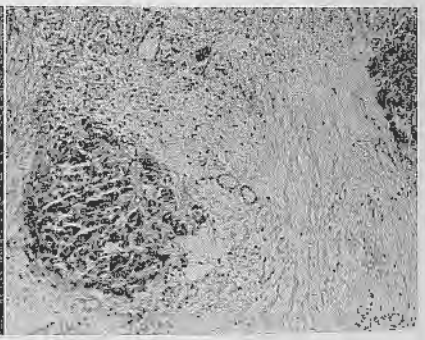

FIG. 8. — Biopsia del caso de la fig. 6: pancreatitis crónica esclerosa.

y estómago normales (fig. 9). Ahora bien, si la gammagrafía permite diagnosticar una pancreopatía, no puede precisar si existe o no un componente ductal; ello sólo puede ser demostrado en el acto operatorio mediante la wirsungrafía.

En 25 gammagrafías típicas de pancreopatía crónica, hemos podido realizar comprobaciones operatorias en veintitrés casos; en todos ellos el diagnóstico fue correcto no sólo de la afección sino también de la localización o extensión de la pancreopatía. Los casos restantes no han sido aún operados.

d) Seudoquistes pancreáticos. — La gammagrafía pancreática, al mostrar defectos de repleción más o menos grandes (zonas "verdes"), permite el diagnóstico de localización de los seudoquistes pancreáticos. Según nues-

tra escasa experiencia (sólo cuatro casos) la gammagrafía pancreática permite precisar si un seudoquiste se halla bien formado o licuado; el líquido de un seudoquiste ya formado, "maduro", no demuestra radiactividad. Por ello, si en la zona sospechosa existen impresiones "amarillas" o "rojas" puede sospecharse la presencia de tejido pancreático esfacelado o necrótico que induciría a demorar la operación.

e) Tumores. — La existencia de zonas mudas o de baja absorción, bien localizadas, en una glándula de forma e impresión normales es sugestivo de una neoplasia pancreática (fig. 10).



FIG. 9. — Imagen de pancreatitis crónica avanzada. Muy escasa visualización. Comprobación operatoria, pancreatográfica y biópsica.

FIG. 10. — Defecto de repleción en istmo pancreático típico de neoplasia (rojo en medio de azul). Comprobación operatoria: duodenopancreatectomía.

También indica neoplasia la existencia de tejido pancreático rebasando los bordes normales del páncreas o la alteración de la forma pancreática.

En los casos de obstrucción del conducto de Wirsung cerca del duodeno se obtiene una imagen gammagráfica parecida a la de pancreatitis crónica corporeocaudal que puede inducir a error.

No creemos, sin embargo, que la gammagrafía pancreática permita actualmente realizar el diagnóstico precoz de pequeñas tumoraciones pancreáticas como se pretendía en Estados Unidos al principio de los estudios gammagráficos.

CONCLUSIÓN. — La gammagrafía pancreática es un método cómodo de exploración pancreática, con imágenes y resultados bien definidos. Sólo el elevado precio actual de la exploración podría ponerse como único inconveniente para su aplicación rutinaria.

Cuando se obtiene con seguridad una imagen gammagráfica normal permite descartar cualquier patología pancreática. Las imágenes de pancreopatía (mala absorción – focal o general – del trazador Se 75) captados precozmente permitirá en un futuro un mejor conocimiento de la patología pancreática.

En las pancreopatías focales, la gammagrafía pone de manifiesto la zona afectada cuando aún la exploración funcional exocrina por sondeo duodenal muestra una normalidad de fermentos. En cambio, en la pancreopatía avanzada y generalizada, la gammagrafía y la exploración funcional exocrina son totalmente equiparables en cuanto a excelente orientación diagnóstica.

Creemos, pues, que a la vista de nuestra experiencia y resultados, la gammagrafía pancreática debería ser aceptada como método imprescindible en el diagnóstico preoperatorio de las enfermedades del páncreas y de un modo especial en las de tipo inflamatorio.

Hospital de la Santa Cruz y San Pablo. Servicio de Cirugía del Prof. Pi Figueras.

LINFANGIOMAS

V. Salleras, M. Galofré

El linfangioma o higroma quístico es un tumor benigno, localizado generalmente en el cuello pero que puede encontrarse también en otras partes del organismo. Tiene el aspecto de un tumor blando, semifluctuante, lleno de líquido seroso y puede transiluminarse; la piel que lo cubre es normal. Aparece en general en los recién nacidos o durante los primeros años de la vida, pero se encuentra también a veces en los adultos. No es doloroso y su desarrollo es unas veces rápido y otras lento. Se han descrito casos de regresión espontánea.

El término "higroma quístico" se refiere al quiste uniforme o multilocular, recubierto de endotelio y conteniendo un líquido seroso o serohemático. Como ya hemos dicho, este tumor se desarrolla generalmente en el cuello pero se han hallado también en otras localizaciones como la cara, el tórax, la región cérvico-mediastínica, la ingle o el abdomen y en algunos casos puede desarrollarse también en el colon, el riñón, el estómago, el epiplón, el bazo, las suprarrenales y la región retroperitoneal. Si se desarrolla en la lengua hay macroglosia.