ALTERACIONES MORFOLÓGICAS RENALES CONSECUENCIA DE EXPLORACIONES RADIOLÓGICAS UTILIZANDO MEDIOS DE CONTRASTE YODADOS *

N. SARACIBAR, R. ROMERO, E. RUBIO, M. CARRERA

INTRODUCCIÓN. — Con frecuencia se publican casos de alteración de la función renal tras la inyección de contrastes yodados. Estas alteraciones se describen en relación a numerosas exploraciones: cateterismos cardíacos,[1] colecistografías,[2] aortografías,[3, 4] urografías endovenosas, etc. Hay una serie de factores que se consideran predisponen a la insuficiencia renal [5] tras la inyección de medios de contraste. Entre ellos cabe destacar en primer lugar la diabetes,[6] la hipertensión, el mieloma múltiple, la insuficiencia renal previa,[7] etc.

Son poco frecuentes las descripciones morfológicas de las lesiones en estos pacientes. En algunos casos se han encontrado lesiones de necrosis tubular,[4], necrosis cortical,[3] y necrosis medular [1] en niños que también presentaban lesiones tubulares del tipo de la vacuolización que se describe tras la administración de sustancias hipertónicas como el manitol.

Tras el hallazgo casual de trombosis capilar glomerular en el riñón de un paciente que tenía un carcinoma renal de células claras, iniciamos la revisión de hasta 33 piezas de nefrectomía a las que se había realizado al menos una exploración con contraste yodado, encontrando en 5 casos lesiones morfológicas que se pueden relacionar con las exploraciones realizadas. A estos 5 casos hemos añadido un 6.º caso, el único estudio necrópsico de la serie que corresponde a un paciente que presentó una necrosis cortical bilateral a las 24 horas de una exploración con contraste yodado.

El objeto de este trabajo es la presentación de los hallazgos morfológicos de estos casos que, aunque de incidencia relativamente baja (15,1 %), a menudo pasan desapercibidos y pueden llegar a crear situaciones de cierta gravedad.

---

* Sessió del dia 29 de maig de 1980.

MATERIAL Y MÉTODOS. — De un total de 33 nefrectomías efectuadas por diversos motivos y en las que se había realizado, previamente al menos, una exploración con contraste yodado, se han seleccionado 5 de ellas por presentar lesiones morfológicas atribuibles al mismo.

A estos casos se ha añadido un 6.º caso correspondiente al estudio necrópsico de un paciente que presentó una necrosis cortical bilateral a las 24 horas de una exploración con contraste yodado.

Se han estudiado de manera retrospectiva las historias clínicas de estos pacientes, analizando las exploraciones realizadas y revisando los diagnósticos clínicos y anatomopatológicos, como se expresa en la tabla 1.

Todas las piezas de nefrectomía fueron estudiadas y procesadas según los métodos habituales, realizando en cada caso las técnicas de hematoxilina-eosina, tricrómico de Masson, PAS y reticulina. En los casos 1 y 2 se hicieron además técnicas especiales, para el hierro (Pearls) y para las fibras elásticas (Verhoeff).

RESULTADOS. — 1.º Pacientes: Nuestra serie está compuesta de seis pacientes, 3 hembras y 3 varones, cuyas edades oscilan entre 27 y 75 años.

En 4 de ellos se recogía el antecedente de hipertensión arterial, siendo en 3 de ellos el motivo del ingreso y de las exploraciones realizadas (pacientes núms. 3, 5 y 6). El caso número 4 presentaba una hipertensión arterial catalogada como benigna, que ingresó con motivo de unas hematurias, siendo diagnosticado de «Carcinoma de células claras de riñón». Dos pacientes tenían historia antigua de cólicos renales (pacientes núms. 2 y 6), que en el caso número 2 fue el motivo de la nefrectomía. Ninguno era diabético. Ninguno presentaba una insuficiencia renal previa al ingreso.

2.º Exploraciones realizadas: En todos ellos se había realizado al menos una exploración con contraste yodado. En todos los casos esta exploración se había realizado utilizando iodotalamato de meglumina/sódico 78 %, en las dosis indicadas por la casa comercial. En todos los casos se había hecho una urografía endovenosa como primera exploración y posteriormente, y con excepción de los casos 1 y 2, se había hecho una arteriografía aórtica. En el caso número 2 también se habían realizado una gammagrafía y pielografía ascendente.

En ninguno de ellos, excepto en el paciente número 6, se había presentado intolerancia al contraste y en ningún caso, excepto en el número 6, se habían detectado alteraciones de la función renal en los días siguientes a la exploración ni tras la nefrectomía.

TABLA 1. — *Correlación de datos clínicos y anatomopatológicos de* 6 pacientes con lesiones por contraste yodado

Casos n.º	*Sexo*	*Edad*	*Antecedentes*	*Exploración*	*Diagnóstico clínico*	*Diagnóstico anatomopatológico*
1	H.	51		U. I. V.	Tumor renal	Carcinoma de células claras Granuloma con depósito de hierro
2	H.	75	Cólicos renales	U. I. V. Gammagrafía Pielografía	Litiasis renal	Carcinoma urotelial (G. I.) Pielonefritis crónica Granuloma con depósito de hierro
3	V.	27	Hipertensión	U. I. V. Arteriografía	Hipertensión reno-vascular	Esclerosis renal secundaria a hidronefrosis por vaso polar Embolos de colesterol.
4	H.	66	Hipertensión benigna	U. I. V. Arteriografía	Tumor renal	Carcinoma de células claras Trombosis capilar glomerular Embolos de colesterol
5	V.	51	Arteriosclerosis Hipertensión	U. I. V. Arteriografía	Tromboembolismo renal	Nefritis túbulo-intersticial Embolos de colesterol
6	V.	58	Cólicos renales Hipertensión	U. I. V. Arteriografía		Necrosis cortical bilateral

H = Hembra; V = Varón; U. I. V. = Urografía endovenosa.

El caso número 6, ingresado para estudio de hipertensión arterial, tras la arteriografía presentó anuria. Para el estudio de esta anuria se llevó a cabo una urografía endovenosa que diagnosticó al paciente de «necrosis tubular». El paciente falleció bruscamente en las 24 horas siguientes. El estudio necrópsico reveló que la causa de muerte había sido debida a la obstrucción completa de la arteria coronaria descendente posterior por un trombo sobre una placa de ateroma, lo que había originado un infarto de miocardio y un edema agudo de pulmón. Ambos riñones mostraban una necrosis cortical masiva.

3.º Diagnósticos anatomo-patológicos: Todos los diagnósticos clínicos de presunción fueron confirmados tras las exploraciones realizadas y condujeron a la intervención quirúrgica exerética como único medio posible de tratamiento. En dos casos (pacientes núms. 1 y 4) se trataba de tumores renales que precisaron la extirpación renal completa, comprobándose que se trataba de carcinomas renales de células claras. En un caso, el número 2, se halló casualmente un carcinoma urotelial (G. I.) en un riñón pielonefrítico. Los casos núms. 3 y 5 con hipertensión maligna renovascular tenían, respectivamente, una esclerosis renal secundaria a hidronefrosis por vaso polar y una nefritis túbulo-intersticial con un grado importante de isquemia por tromboembolismo de la arteria renal.

FIG. 1. — Granulomas epitelioideos rodeados por un halo pardo, pigmentado, localizados en el área intercórtico-medular. El parénquima cortical adyacente muestra atrofia isquémica (Hematoxilina Eosina x30).

Junto a estos hallazgos correspondientes a la enfermedad fundamental, en los casos 1 y 2, encontramos en el trayecto de los vasos arciformes y de las ramas principales de la arteria renal, granulomas epitelioideo-celulares rodeados de macrófagos cargados de hierro. En el caso 2 se acompañaban de una reacción giganto-celular marcada. Parte de este hierro está en forma de hematoidina, no hallando restos de pared vascular con técnicas especiales (tinción para fibras elásticas). En el caso número 1, los granulomas se localizaban en el área de los vasos intercortico-medulares, estando el parénquima vecino fibrosado y retraído, mostrado los signos del infarto isquémico (fig. 1).

En los casos 3, 4 y 5 se observaron en algunas luces arteriolares granulomas a cuerpo extraño por cristales de colesterol, sin llegar a ocluir totalmente la luz (fig. 2).

FIG. 2. — Granuloma a cuerpo extraño englobando un cristal de colesterol, en la luz de una rama de la arteria renal principal (Hematoxilina Eosina x200).

En el caso n.º4, y en un 25 % de glomérulos, se encontraron trombos fibrinoides de arteriolas yuxtaglomerulares y del ovillo glomerular que se acompañaban de necrosis focales y segmentarias (fig. 3).

En el caso n.º 6 presentaba una necrosis cortical y tubular en ambos riñones, con trombos análogos a los descritos en el caso número 5, pero de mucha mayor importancia en los escasos glomérulos observados (fig. 4).

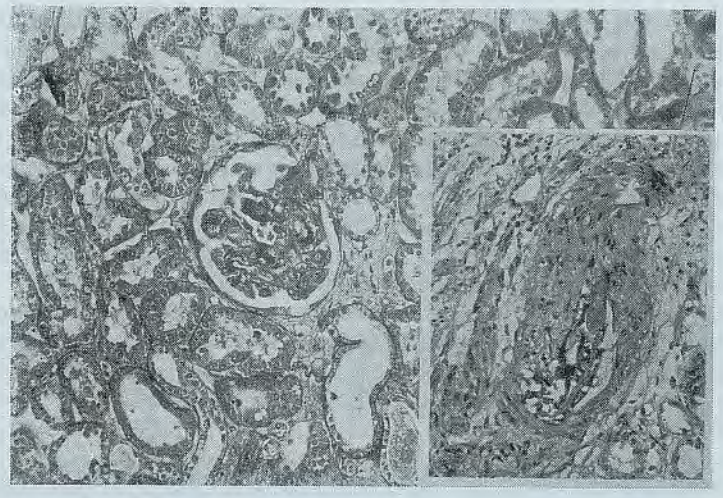

FIG. 3. — Trombo fibrinoide en la luz de los capilares glomerulares. En el recuadro: trombosis de una arteria interlobulillar que engloba algún cristal de colesterol. (Hematoxilina Eosina x200).

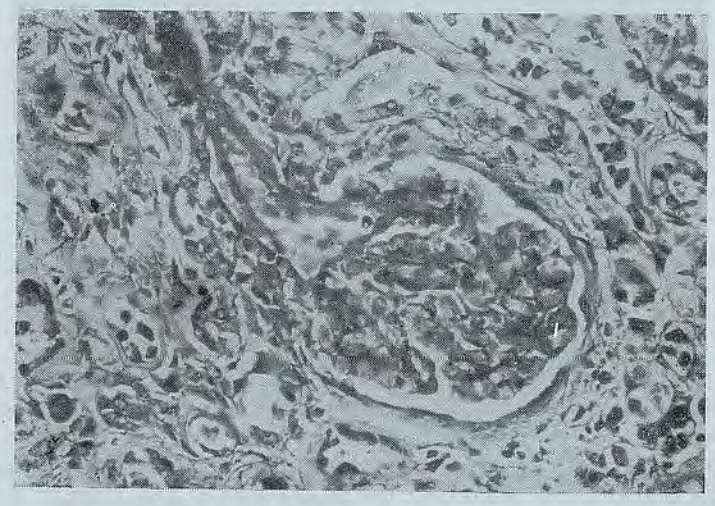

FIG. 4. — Trombo fibrinoide en la luz de una arteriola yuxtaglomerular que se extiende a los capilares del floculo (Tricrómico de Masson x500).

DISCUSIÓN. — *A*) Granulomas con depósito de hierro:

Aunque no se han podido demostrar restos de fibras elásticas en los granulomas, tanto la localización como la morfología nos hacen pensar que están en relación con una oclusión inflamatoria de un vaso cuyo origen no puede excluirse que sea un trombo ateromatoso debido a la presencia de células gigantes.

B) Embolos de colesterol:

La presencia de émbolos ateromatosos o de colesterol, es frecuente en arterias y arteriolas de riñones y extremidades inferiores y puede provocar un aumento de la insuficiencia renal ya existente [8] o gangrena.[9] Son más raras otras localizaciones.

FLORY,[10] en 1945, hizo el primer estudio sistemático sobre los cambios patológicos debidos a los émbolos de colesterol en 267 autopsias. Describió áreas cicatrizales renales en relación con oclusiones arteriales debidas a la presencia de cristales de colesterol que se encontraban rodeados por tejido intimal hiperplásico.

THURLBECK y CASTLEMAN [11] estudiaron en autopsias, la frecuencia de émbolos ateromatosos espontáneos y tras cirugía aórtica. Encontraron una incidencia del 77,3 % en casos de operaciones sobre aneurismas aórticos abdominales que en muchos de estos pacientes originaron insuficiencia renal crónica o hipertensión. En casos de aneurismas sin cirugía, la incidencia era del 31 % y en casos de arteriosclerosis grave con oclusión de la aorta, del 15,8 %. No encontraron émbolos en casos de arteriosclerosis mínima. Se considera que el material deriva de placas ateromatosas reblandecidas procedentes de la aorta o de la propia arteria renal.

La experiencia personal de MEADOWS [12] le lleva a pensar que tanto la cirugía abdominal como la *aortografía* son las causas de estas embolizaciones y que son hallazgos extremadamente raros sin estos antecedentes. Experiencia en parte apoyada por HARRINGTON y colaboradores,[13] que apuntan hacia la arteriografía como posible fuente de émbolos, provocando, incluso, insuficiencia renal progresiva.

De los tres casos de nuestra serie en los que encontramos émbolos de colesterol (casos n.os 3, 4 y 5), solamente en uno (n.º 5) se hizo el diagnóstico de arteriosclerosis. Este paciente hacía tres años que había presentado un cuadro de insuficiencia vértebro basilar e infarto bulbar del que se había recuperado parcialmente y la arteriografía que se le realizó con motivo del estudio de su hipertensión ya mostró placas ateromatosas en la aorta y en ramas ilíacas. Hay que añadir que el origen de su hipertensión era precisamente un tromboembolismo de arteria renal. En los otros dos casos no existe una historia florida de arteriosclerosis y en ambos se realizó una arteriografía que puede ser la causa de la presencia de los émbolos en los riñones.

JONES y colaborades [8] encontraron en una serie de 755 biopsias renales émbolos ateromatosos en 8 varones realizando un estudio ultraestructural de los mismos. Establecieron tres tipos de lesiones que catalogaron como lesiones recientes a las que presentaban una reacción endotelial mínima; lesiones intermedias a las que presentaban una reacción histiocitaria con células gigantes y proliferación intimal; y lesiones tardías con extraluminización de los cristales que se colocaban profundamente en un estroma intimal.

Nuestros casos todos presentaban una reacción giganto celular que sólo en el caso número 3 se situaba en la luz del vaso, siendo en el resto extraluminares, es decir, lesiones tardías. No hemos podido establecer una correlación temporal de los hallazgos anatomo-patológicos.

C) Trombosis capilar glomerular y necrosis cortical:

La presencia de trombos fibrinoides en los capilares glomerulares, en ausencia de enfermedad renal, se ha descrito asociada a la insuficiencia renal aguda [14] (fase anúrica), al shock cuando se acompaña de deshidratación,[15] a la necrosis cortical y al riñón de transplante [12] (rechazo hiperagudo).

En el caso n.º 4 no existían datos para pensar en una glomerulopatía, por lo que consideramos que la presencia de estos trombos corresponde a la fase inicial de una necrosis cortical que no llegó a tener traducción clínica, por haberse realizado la nefrectomía. Por esto, la discusión de este caso se puede unir a la del caso n.º 5, en el que también se halló una necrosis cortical, aunque en este caso masiva y bilateral, y con alteración grave de la función renal.

En 1957, ROY y colaboradores [3] describieron el caso de un varón de 36 años en el que se programó una aortografía para investigar una posible obstrucción pelvi-ureteral con hidronefrosis. Al día siguiente de la aortografía se extirpó el riñón hidronefrótico, encontrando en las áreas de riñón funcionante una necrosis cortical importante. A los seis días presentó alteración de la función renal, que mejoró tras el tratamiento. Entonces los autores se cuestionaban si esta alteración se debía al espasmo vascular provocado por la inyección del contraste o a un efecto tóxico del propio contraste.

Otros autores [1] han descrito necrosis medular en los riñones de niños a los que se había realizado un cateterismo cardíaco. Estos riñones se acompañaban además de dos tipos de alteraciones tubulares. Por una parte presentaban vacuolas citoplásmicas que no contenían lípidos ni glucógeno y que eran semejantes a las descritas tras la administración de sustancias, como el manitol, capaces de provocar diuresis osmóticas. En dos casos encontraron vacuolas con lípidos, aunque éstas se pueden atribuir a la anoxia. Ellos piensan que las sustancias angiográficas pueden ser nefrotóxicas y que esta toxicidad puede estar en relación con la producción de diuresis osmótica y de isquemia renal.

TADAVARTHY y colaboradores [16] estudiaron en cinco casos la redistribución del flujo renal, mientras realizaban angiografía renal. Demostraron que en todos ellos se ponía en marcha el «shunt de Trueta», originando una disminución transitoria del flujo cortical a favor del medular. Esto ocurría tanto en riñones sanos como en enfermos y podía conducir a errores en la interpretación de dichas exploraciones. Opinan que aunque el mecanismo es desconocido podía estar relacionado con las técnicas utilizadas, la viscosidad del contraste empleado o la vasoconstricción de las arterias postglomerulares como consecuencia de la estimulación del sistema renina-angiotensina.

El hecho de que los cambios morfológicos observados en nuestros casos sean superponibles a los del rechazo agudo, nos hace pensar que quizá también exista la posibilidad de que se trata de una reacción de este tipo, aunque la presencia de células inflamatorias (linfocitos y plasmáticas) no sea tan evidente.

RESUMEN. — De un total de 33 nefrectomías efectuadas por causas diversas en las que se había realizado, previamente al menos, una exploración con contraste yodado, se han encontrado en 5, lesiones histológicas que se pueden relacionar con la inyección del contraste.

Estas lesiones fueron en 2 casos «granulomas con depósito de hierro»; en otros dos casos «émbolos de colesterol»; en un caso «trombosis capilar glomerular» que comprometía al 25 % de los glomérulos. Hemos añadido a la serie un nuevo caso correspondiente al estudio necrópsico de un paciente que presentó una necrosis cortical bilateral y masiva, a las 24 horas de habérsele realizado una arteriografía.

BIBLIOGRAFIA

1. GRUSKIN, A. B., OETLIKER, O. H., WOLFISS, N. M., GOOTMAN, N. L., BERNSTEIN, J., EDELMAN, C. M. Jr.: Effects of angiopraphy on renal function and histology in infants and piglets. Pediatrics 76, 41, 1970.
2. ANSARI, Z., BALDWIN, D. S.: Acute Renal Failure due to Radio-Contrast Agents. Nephron, 17, 28, 1976.
3. ROY, A. D., GLASG, M. B.: Acute renal failure after aortography. Lancet II, 16, 1957.
4. DORMANDY, K. M., JOEKES, A. M., SUTTON, D.: A case of Renal Failure Following Renal Angiography. Lancet II, 18, 1957.
5. KRUMLOVSKY, F. A., SIMON, N., SANTHANAM, S., DEL GRECO, F., ROXE, D., POMARANC, M. M.: Acute Renal Failure. Association with Administration of Radiographic Contrats Material. JAMA, 239, 125, 1978.
6. VANZEE, B. E., HOY, W. E., TALLEY, T. E., JAENIKE, J. R.: Renal Injury associated with intravenous Pyelography in non diabetic and diabetic patients. Ann. Intern. Med., 89, 51, 1978.
7. SHAFI, T., CHONS, S., PORUSH, J. G., SHAFIRO, W. B.: Infusión Intravenosa Pielography and Renal Function: Effects in Patients with Chronic Renal Insufficiency. Arch. Intern. Med., 138, 1.218, 1978.
8. JONES, D. B., IANNACCONE, P. M.: Atheromatous Emboli in Renal Biopsies. An Ultrastructural Study. Am. J. Pathol., 78, 261, 1975.

9. Barker, A. E., Truehart, R. E.: Atheromatous emboli. A post-mortem study with special reference to the lower extremities. Arch. Pathol., 86, 528, 1968.
10. Flory, C. M.: Arterial occlusions produced by emboli from eroded aortic atheromatous plaques. Am J. Pathol., 21, 549, 1945.
11. Thurlbeck, W. M., Castleman, B.: Atheromatous emboli to the Kidneys after aortic surgery. N. Engl. J. Med., 257, 442, 1957.
12. Meadows, R.; Renal Histopathology. Oxford Univ. Press., 219, 1978.
13. Harrington, J. T., Sommers, S. C., Kassirer, J. P.: Atheromatous emboli with Progressive Renal Failure: Renal Arteriography as the probable inciting factor. Ann. Intern. Med., 68, 152, 1968.
14. Clarkson, A. R., MacDonald, M. K., Fuster, V., Cash, J. D., Robson, J. S.: Glomerular Coagulation in acute ischaemic renal failure. Quart. J. Med., 34, 585, 1970.
15. Allen, A. C.: The Kidney. Medical and Surgical Diseases. London, 1962.
16. Tadarvarthy, S. M., Castaneda, W., Amplatz, K.: Redistribution of Renal Blood Flow Caused by Contrast media. Radiology, 122, 343, 1977.

Departament d'Anatomia Patològica
Servei de Nefrologia
Ciutat Sanitaria de la Seguritat Social de Bellvitge