NOTES CLÍNIQUES

Neoplàsia de mamella i segona neoplàsia a la glàndula suprarenal dreta*

J. Almirall i Pujol, T. Cardona i Hernández, M. Prats i Maeso, X. Balanzó i Fernández, X. Puig i Torrús i A. Abad i Esteve**

NEOPLASM OF THE BREAST AND SECONDARY NEOPLASM IN THE RIGHT SUPRARENAL GLAND

A case is presented of a woman with a disseminated neoplasm of the breast, in whom a mass was located in the Right hypochondrium, which was found to be a well differentiated carcinoma of the suprarenal gland. A comment is made on the rarity of this association.

Paraules clau: Carcinoma suprarenal. Neoplasia múltiple. Nòdul suprarenal.

NEOPLASIA DE MAMA Y SEGUNDA NEOPLASIA EN GLANDULA SUPRARRENAL DERECHA

Se presenta el caso de una mujer portadora de una neoplasia de mama diseminada en la que se halla una masa en hipocondrio derecho que resulta ser un carcinoma bien diferenciado de glándula suprarrenal. Se comenta la rareza de esta asociación.

Ann Med (Barc), 1986, 72:174-176.

Introducció

El càncer primari de còrtex suprarenal és una neoplàsia poc freqüent, que representa solament el 0,02 % dels càncers. El seu diagnòstic és dificultós i en molts casos tardà, sobretot en els no funcionants.

Atesa la seva raresa, la literatura relacionada amb aquest tumor és escassa i es basa en petites sèries i comunicacions de casos aïllats.

Presentem un cas de neoplàsia de mamella disseminada en ossos amb segona neoplàsia a la glàndula suprarenal dreta.

Cas clínic

Dona de 57 anys, postmenopàusica, que ingressa el maig de 1982 afecta de carcinoma de mamella esquerra, amb simptomatologia des de 1975.

En 1976 se li practicà mastectomia i buidament axil·lar amb posterior radioteràpia. Pel maig de 1981 consulta a un altre centre pel dolor subcostal dret, se li diagnostica metàstasi a V, VI i VII costella dreta i és tractada amb hormonoteràpia (antiestrògens); el juny del 1981 comença citostàtics (ciclofosfamida, metotrexat i 5-fluorouracil) i radioteràpia pal·liativa per dolor al costat dret. El febrer del 1982 es localitza el dolor a l'hipocondri dret i gammagràficament es demostra imatge freda per sota el fetge i sobre el ronyó dret. Mitjançant l'ecografia abdominal se sospitava metàstasi hepàtica en el lòbul dret i probable invasió de càpsula renal dreta.

Amb diagnòstic de carcinoma de mamella i metàstasis òssia i hepàtica és remesa al nostre hospital per tractament citostàtic.

En ingressar al nostre centre la pacient presenta dolor subcostal dret intens, que irradia a la fossa lumbar dreta. En l'exploració física destaca la cicatriu de mastectomia, sense recaiguda local, una massa a l'hipocondri dret de 4 cm des de la vorera costal, dolorosa, desplaçable amb la respiració i que sembla tenir contacte lumbar. També cal destacar hipofonesi a la base pulmonar dreta. La resta d'exploració física és anodina.

L'analítica mostra normalitat hematològica i bioquímica amb VSG 41. La radiografia de tòrax evidencia les lisis costals ja esmentades i embassament pleural dret.

La biologia hepàtica normal fa dubtar del diagnòstic de metàstasi hepàtica i s'estableix un diagnòstic diferencial

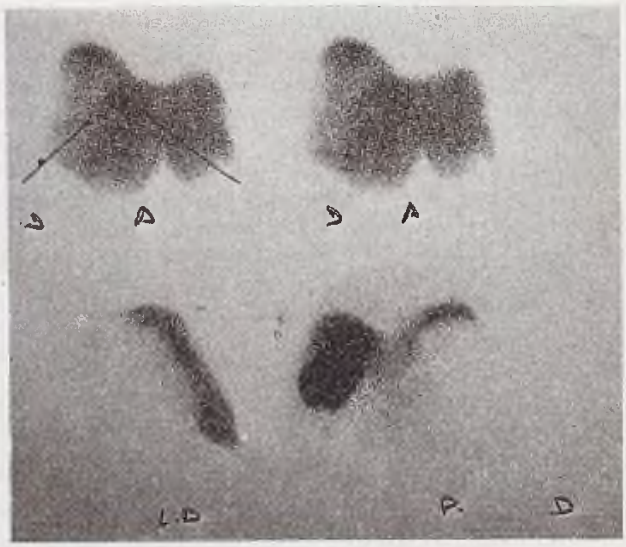

Fig. 1. Gammagrafia hepàtica: massa ben delimitada a la part posterior del lòbul hepàtic dret.

* Associació Catalana de Medicina Interna. Sessió del 23 de maig de 1984.

** Actualment en el Servei d'Oncologia de l'Hospital Germans Trias i Pujol de Badalona.

Serveis de Medicina, Cirurgia i Anatomia Patològica. Hospital Sant Jaume i Santa Magdalena. Mataró (Barcelona).

Correspondència: J. Almirall i Pujol. c/11 de setembre, s/n. Piera (Barcelona).

Fig. 2. Pielografia. La massa rebutja el ronyó dret.

d'una massa renal o suprarenal, ja sigui primària o metastàsica. Una nova gammagrafia hepàtica mostra una gran massa, molt ben delimitada a la part posterior del lòbul hepàtic dret (fig. 1). L'ecografia abdominal delimita una massa de 10 cm, que rebutja el fetge, essent la punció aspirativa diagnòstica de metàstasi d'adenocarcinoma. La pielografia i TAC abdominal confirmen que la massa és suprarenal dreta (Figs. 2 i 3) i es decideix l'extirpació. L'estudi anàtomopatològic demostra un carcinoma ben diferenciat de glàndula suprarenal dreta de 1.820 g de pes i 19 cm de diàmetre màxim, sense invasió capsular ni vascular.

Per tant ens trobem davant una malalta amb doble neoplàsia, de mamella disseminada en els ossos i de suprarenal local dreta, tractada amb extirpació quirúrgica. A partir d'aquí es tracta com a neoplàsia de mamella amb metàstasi òssia en una postmenopàusica amb medroxiprogesterona.

Concomitantment ha presentat diabetis postadrenalectomia, trombosi venosa profunda fèmoro-poplítia dreta i desprendiment de retina dreta.

Comentaris

El diagnòstic de carcinoma suprarenal presenta dificultats, sobretot en aquells casos no funcionants, com ja s'ha dit.

Els càncers suprarenals primaris, si són funcionants, són diagnosticats per les síndromes que produeixen (més freqüentment síndrome de Cushing, síndrome adrenogenital, pubertat precoç o hiperaldosteronisme primari, del qual se n'havien descrit 7 casos fins l'any 1983[3].

Si no són funcionants, el diagnòstic es fa davant una simptomatologia abdominal (55,4 %) amb sensació de plenitud, nàusees, vòmit i dolor o per la presència d'una massa abdominal (33,8 %)[2].

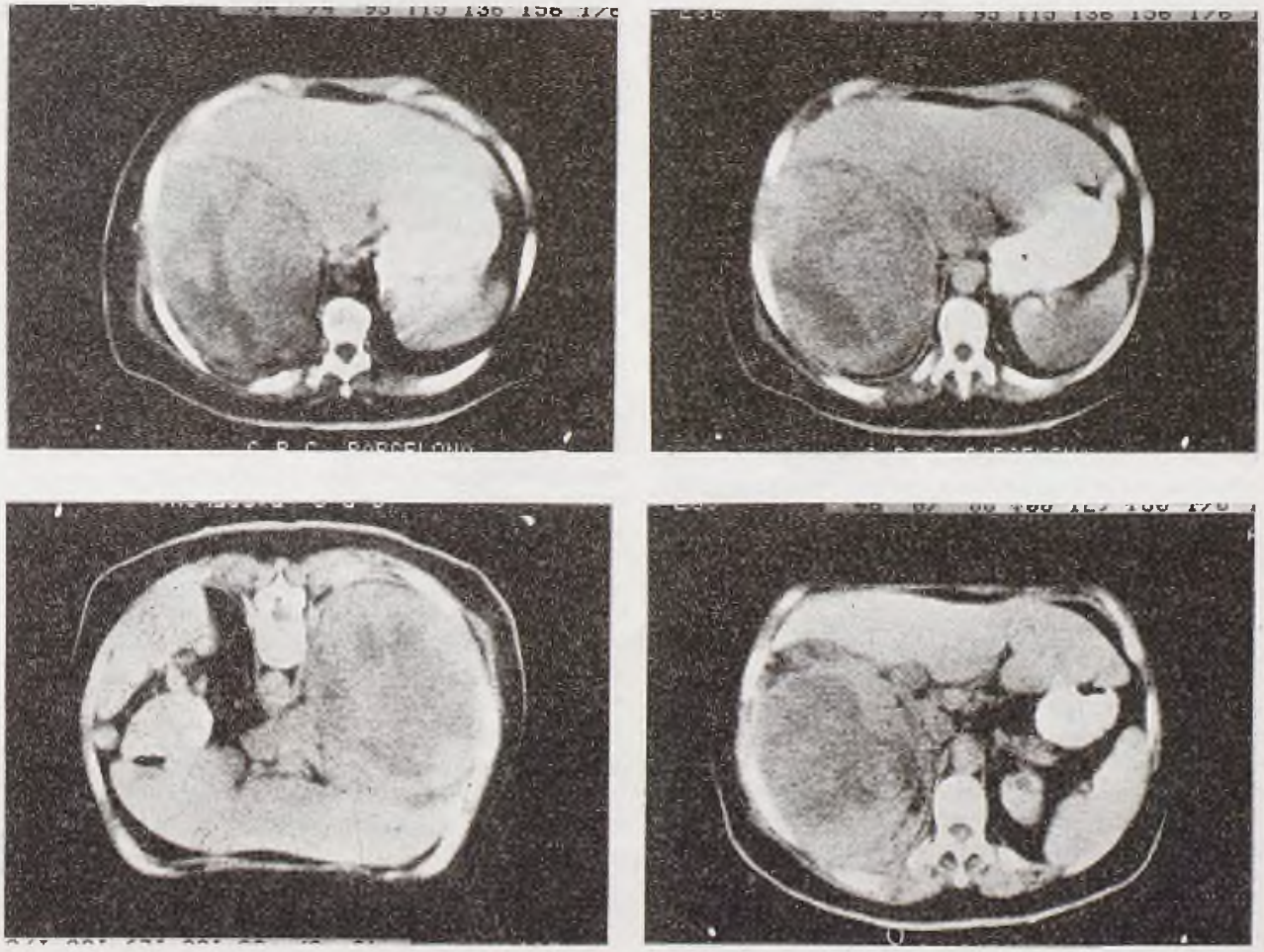

Fig. 3. TAC abdominal: massa de grans dimensions a la glàndula suprarenal dreta.

CENTRE DE DOCUMENTACIÓ MÈDICA DE CATALUNYA

El diagnòstic diferencial cal fer-lo amb els nòduls benignes "adenomes" i, en el cas de malalts cancerosos, amb les metàstasis suprarenals.

Els nòduls benignes "no funcionants" són freqüents en la població general i la seva freqüència s'estima entre el 3 i el 64 % segons diversos autors[3].

D'altra banda, en molts tipus de càncers la metàstasi suprarenal és freqüent sobretot des que tècniques diagnòstiques com la TAC abdominal han fet possible llur diagnòstic. Si l'estudi és per autòpsia, hom evidencia un gran percentatge de metàstasi suprarenal, que ha assolit en un estudi el 26 %[3].

Els càncers primaris que més metastatitzen a suprarenals són els de pulmó, mamella, melanoma i limfomes[2].

Per tot el que s'ha dit, el descobriment d'un nòdul suprarenal en un malalt cancerós representa un problema diagnòstic, cosa que solament se soluciona quan el diagnòstic anàtomo-patològic és realitzat, bé per punció citològica aspirativa o per biòpsia quirúrgica.

Un criteri que pot fer sospitar la malignitat o la benignitat d'un nòdul suprarenal és el del volum del nòdul. Els nòduls benignes generalment no sobrepassen els 3,5 cm de diàmetre, mentre que els malignes generalment els sobrepassen. Per això s'anconsella la biòpsia quirúrgica en tots aquells nòduls superiors a 3,5 cm de diàmetre, tot i que la punció citològica doni el diagnòstic d'adenoma[4].

A part la raresa del carcinoma de glàndula suprarenal, destaca també en el nostre cas l'associació amb càncer de mamella, que és un dels que más freqüentment s'hi associen, d'acord amb la literatura[5].

Resum

Es presenta el cas d'una dona portadora d'una neoplàsia de mamella disseminada, a la qual es troba una massa a l'hipocondri dret que resulta ésser un carcinoma ben diferenciat de glàndula suprarenal. Es comenta la raresa d'aquesta associació.

Bibliografia

1. Slee PH, Schaberg A, Brummelen P. Carcinoma of the adrenal cortex causing primary hyperaldosteronism. Cancer 1983; 51:2.341-2.345.
2. Shahla N, Robert CH, Rena VS, Naguib AS. Adrenal cortical carcinoma. Cancer 1983; 52:707-711.
3. Ruth LK, Ali S. Diagnostic approach to incidental adrenal nodules in the cancer patient. Cancer 1985; 55:1.995-2.000.
4. Ruth LK, Shobhana P, Bruce M, Jesús Z. Fine needle aspiration cytology of the adrenal gland. Acta Cytologia 1984; 28:269-281.
5. Didolkar MS, Bescher A, Elias EG, Moore R. Natural history of adrenal cortical carcinoma. A Clinicopathologia study of 42 patients. Cancer 1981; 47:2.153-2.161.