Hipertròfia lipomatosa del septe interauricular

A. Jornet, [redacted] i M. Petit

Departament de Cardiologia. Centre Quirúrgic Sant Jordi. Barcelona. *Departament de Ciències Morfològiques. Facultat de Medicina. Universitat Autònoma de Barcelona. Bellaterra.

Introducció

Actualment apareixen en la literatura, amb freqüència creixent, publicacions referides a una entitat clínico-patològica poc coneguda fins ara com és la hipertròfia lipomatosa del septe interauricular, anomenada també lipomatosi septal. Es caracteritza des del punt de vista anatomo-patològic per una acumulació de greix no encapsulada, però ben limitada, al septe interauricular, per sobre la fossa oval, i protruint a l'aurícula dreta (fig. 1) amb un gruix superior a 15 mil·límetres (fig. 2).

Clínicament s'associa amb anomalies elèctriques auriculars del tipus trastorns de la conducció intraauricular i arítmies supraventriculars, generalment resistents a les terapèutiques habituals; s'ha descrit, també, dificultat en el retorn venós sistèmic i alguns casos de mort sobtada per probable aritmogènesi.

Des del 1964, en què Prior[1] en va descriure els primers casos, fins a l'any 1982 el diagnòstic d'aquesta malaltia era anatòmic, és a dir, *postmortem*. A partir d'aquest any, les tècniques d'imatge no invasives com l'ecocardiografia bidimensional, la tomografia computada i la ressonància magnètica nuclear permeten el diagnòstic en viu.

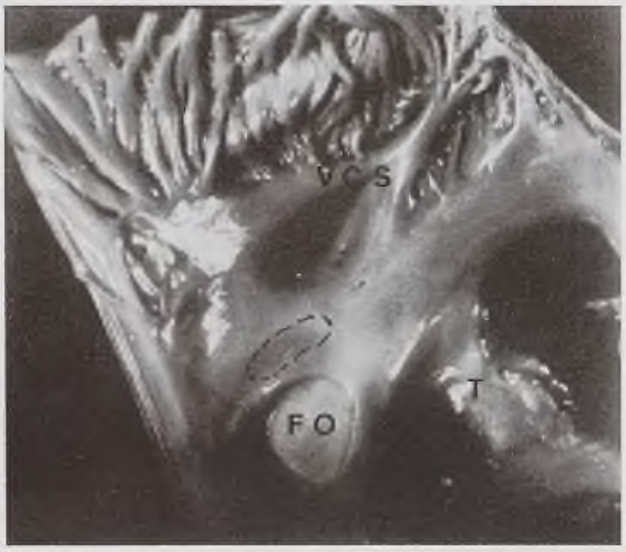

Fig. 1. Visió de la cara posteromedial de l'aurícula dreta. La zona marcada correspon a l'acumulació de greix en el septe interauricular. VCS: vena cava superior; VCI: vena cava inferior; FO: fossa oval; T: orifici aurículo-ventricular dret i vàlvula tricúspide.

Lipomatosi septal: diagnòstic anatòmic

L'any 1964 Prior[1] publicà una sèrie de 5 casos, recollits en 12 anys, d'una lesió cardíaca no descrita fins a llavors. Es tractava d'un tumor greixós no encapsulat, ben delimitat, localitzat al septe interauricular, que feia protrusió a l'aurícula dreta. La nova lesió la va denominar hipertròfia lipomatosa del septe interauricular.

L'edat dels 5 pacients oscil·lava entre els 66 i els 78 anys, amb un mitjana de 73. Tres eren dones; tres foren considerats obesos.

Els tumors foren trobats de forma accidental a l'autòpsia i les causes de la mort eren diverses, cap d'elles cardíaca. El pes dels cors era lleugerament superior al normal, oscil·lant entre 360 i 650 grams. Les dimensions i la localització dels tumors eren constants: anterior a la fossa oval, en el septe interauricular, amb un diàmetre entre 20 i 30 mil·límetres. Microscòpicament eren formats per cèl·lules grasses madures i quantitats variables de cèl·lules grasses fetals. Les cèl·lules cardíaques mostraven signes d'hipertròfia amb variacions en el format i en la forma del nucli, sense mostrar en cap cas signes d'inflamació o fibrosi.

L'autor, després de comparar els aspectes més característics de la lipomatosi septal amb les dels hibernomes, lipoblastomes i lipomes, afirmà que cap d'ells s'assemblava suficientment a la lipomatosi septal per identificar-se amb ella i que el més probable seria que representés una variació en l'estructura normal del septe, més hipertrofiada en aquests casos, en lloc d'ésser una autèntica neoformació.

Kluge[2], l'any 1969 publicà el cas d'una dona de 74 anys, broncoenfisematosa, que morí com a conseqüència d'una insuficiència cardíaca congestiva i que als darrers anys havia presentat arítmies supraventriculars (fibrillació auricular, extrasístole auricular i marcapàs auricular variable), resistents a les terapèutiques emprades. A l'autòpsia es va trobar al septe interauricular, per sobre la fossa oval, una tumoració de 6×5×3 centímetres, ben delimitada, sense càpsula, formada de cèl·lules grasses madures i un petit nombre de cèl·lules fetals.

L'any 1970 Page[3] publicà 10 nous casos de lipomatosi septal, trobats retrospectivament en revisar 1.000

Paraules clau:
Hipertròfia lipomatosa. Lipomatosi septal. Greix. Septe interauricular. Arítmies supraventriculars.

Correspondència: A. Jornet. Departament de Cardiologia. Centre Quirúrgic Sant Jordi.
Via Augusta, 269. 08017 Barcelona.

Ann Med (Barc) 1990; 76:248-251.

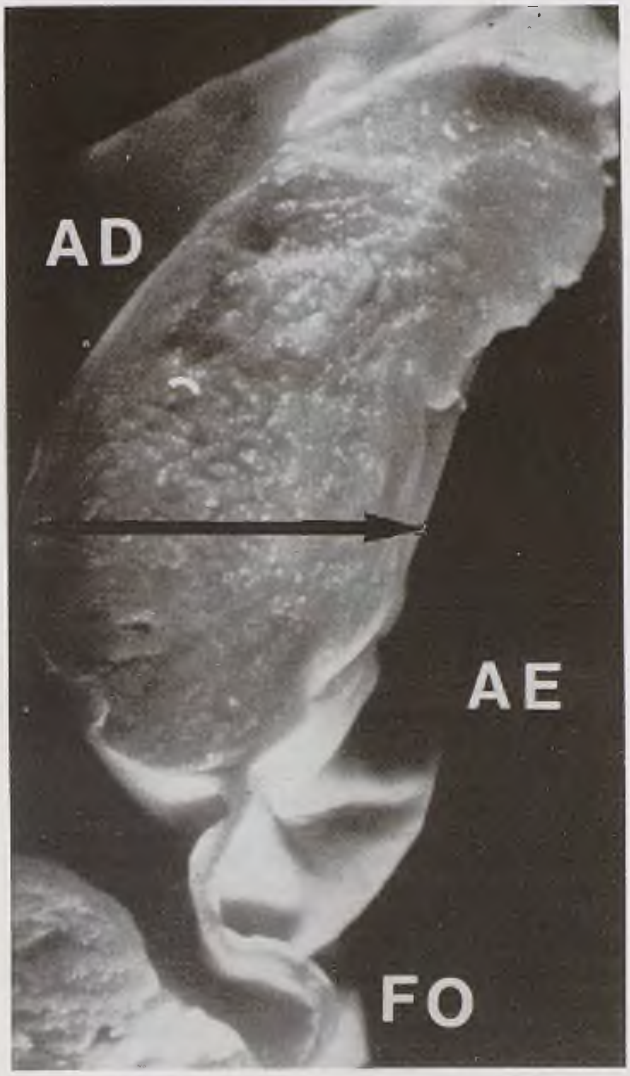

Fig. 2. Tall sagital del septe interauricular per sobre la fossa oval. S'observa una acumulació de greix de més de 15 mil·límetres de gruix (fletxa). AD: aurícula dreta; AE: aurícula esquerra; FO: fossa oval.

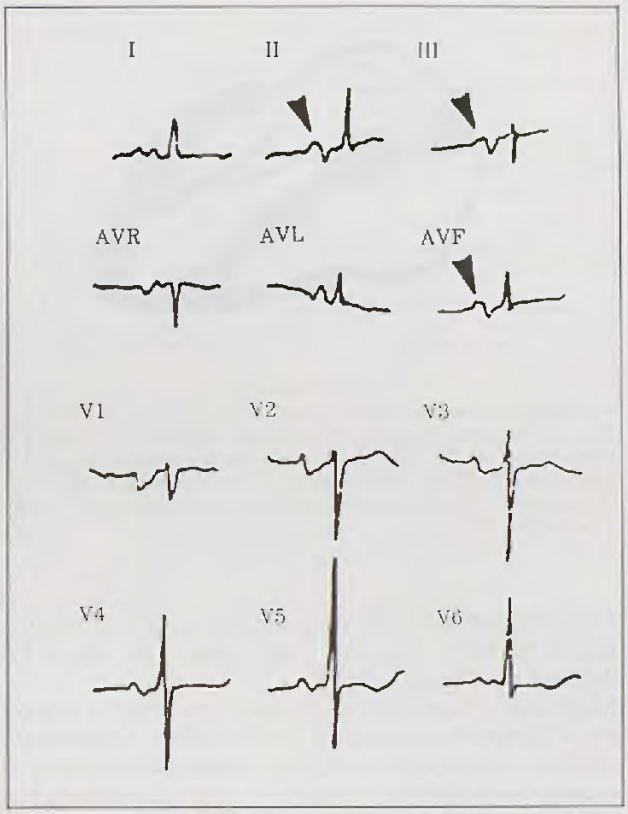

Fig. 3. Ona P en *dome and dip* en les derivacions DII, DIII i aVF (fletxa).

autòpsies. Tots tenien una edat superior al 65 anys i vuit tenien antecedents d'arítmies supraventriculars en vida. En el mateix treball publicà els resultats d'un estudi del septe interauricular en 50 cors humans normals, fixant per primera vegada en 15 mil·límetres el límit entre un septe interauricular normal i una acumulació excessiva de greix en aquest, és a dir, una lipomatosi septal. Un altre fet important que va apuntar Page va ésser la constatació que els cors afectats d'una lipomatosi septal tenien el greix epicàrdic augmentat, no formulant, però, cap hipòtesi al respecte.

Merideth i Titus[4] proposaren l'any 1968 l'existència de 3 vies de conducció preferencial a les aurícules, entre el node sinusal i el node aurículo-ventricular: dos anteriors a la fossa oval i una posterior. Les dues primeres transcorrerien pel mateix lloc on característicament s'acumula el greix a la lipomatosi septal. Això va cridar l'atenció de Page i el va portar a relacionar directament la presència d'arítmies supraventriculars a la lipomatosi septal. Aquesta irritabilitat auricular podria ésser el resultat de l'atròfia i la fibrosi produïdes a la zona central del septe interauricular per l'acumulació de greix.

L'any 1971, el mateix Page, en col·laboració amb Hutter[5], va publicar un nou article en què feia especial èmfasi de les troballes clíniques i electrocardiogràfiques dels mateixos 10 pacients publicats un any abans[3]. Vuit d'ells havien presentat en vida alguna d'aquestes arítmies: extrasístole auricular, taquicàrdia auricular, marcapàs auricular variable, taquicàrdia supraventricular o fibril·lació auricular.

A l'electrocardiograma de 4 pacients observà una morfologia de l'ona P a les derivacions DII, DIII i aVF poc freqüent (fig. 3). Inicialment mostrava una inflexió positiva, seguida d'una altra de negativa de menor fondària, la qual va anomenar *dome and dip* i que no s'ha de confondre amb l'ona P *dome and dart*, terminologia utilitzada per descriure l'ona P a la derivació V1 en pacients amb un ritme auricular esquerre.

Hutter i Page atribuïren la morfologia de l'ona P a la presència d'un bloqueig intraauricular, explicable per l'activació auricular dreta des del node sinusal en sentit descendent, i una activació auricular esquerra en sentit ascendent des del node aurículo-ventricular. El bloqueig seria degut a l'excés de greix acumulat a la regió anterior a la fossa oval, per on passen dues de les 3 vies preferencials de conducció auricular.

Els autors concloïen que la presència d'arítmies auriculars persistents en pacients d'edat avançada, refractàries als tractaments convencionals i en absència d'altra patologia cardíaca objectivable, suggeria l'existència

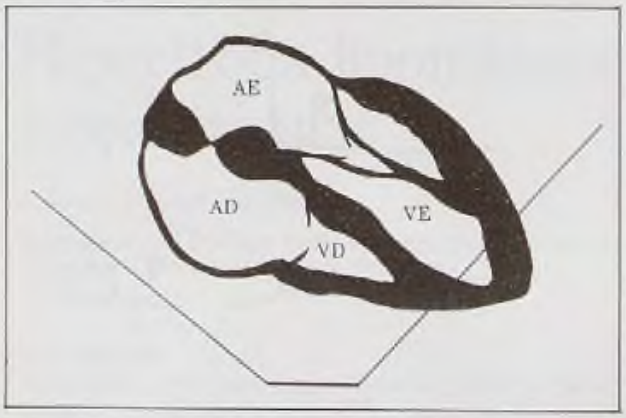

Fig. 4. Esquema ecogràfic en projecció subcostal que mostra la forma bilobulada del septe interauricular de la lipomatosi septal. AD: aurícula dreta; AE: aurícula esquerra; VD: ventricle dret; VE: ventricle esquerre. (Modificada de Fyke FE, J Am Coll Cardiol 1983; 1(5):1.352-1.357.)

d'una lipomatosi septal, més encara si a l'electrocardiograma hi havia una oña P en *dome and dip* a les derivacions DII, DIII i aVF.

McAllister[6] l'any 1978 va dedicar, per primera vegada en la literatura, un capítol del seu llibre de patologia cardíaca a la lipomatosi septal. La principal aportació al coneixement d'aquesta malaltia va ser relacionar-la per primer cop amb la mort sobtada. Dels 31 casos que hi descrivia, quatre havien mort sobtadament. No va plantejar cap hipòtesi patogenètica al respecte, afirmant únicament que en els seus casos de mort sobtada l'única lesió trobada a l'autòpsia era una lipomatosi septal i, per tant, aquesta havia d'ésser la responsable de la mort.

Únicament existeixen publicats 2 casos més de mort sobtada atribuïble a lipomatosi septal. L'un publicat a Dinamarca l'any 1983[7] i l'altre l'hem trobat nosaltres en una sèrie de 5 casos de lipomatosi septal obtinguda estudiant 100 cors humans[8].

L'any 1979, Tschirkov[9] publicà a l'Alemanya el cas d'una dona de 53 anys, que havia ingressat en diverses ocasions a l'hospital per quadres compatibles amb una pericarditis constrictiva. Finalment es va optar per practicar una pericardiectomia i, sorprenentment, una vegada obert el tòrax, el pericardi tenia un aspecte normal. Amb exploració manual es va descobrir la presència d'una massa tumoral que omplia gran part de l'aurícula dreta, ocloent part de la desembocadura de la vena cava superior. El tumor s'originava al septe interauricular, sobre la fossa oval. Va ser resecat totalment i el septe reconstruït amb pericardi. L'examen anatomo-patològic revelà que es tractava d'una lipomatosi septal. Era la primera vegada en la literatura que la lipomatosi septal provocava dificultat en el retorn venós sistèmic.

Lipomatosi septal: diagnòstic en viu

L'any 1982 és d'especial importància per a la història del coneixement de la lipomatosi septal, en publicar Isner[10] el primer cas diagnosticat en viu. Era una dona obesa de 66 anys, que va anar a l'hospital per palpitacions i dispnea. L'electrocardiograma mostrà una arítmia completa per fibril·lació auricular amb resposta ventricular ràpida i canvis inespecífics a la repolarització ventricular. Amb digital per via venosa recobrà el ritme sinusal en menys de 24 hores, observant llavors una ona P en *dome and dip* a les derivacions DII, DIII i aVF. La radiografia de tòrax mostrà una lleugera cardiomegàlia i al lòbul inferior del pulmó esquerre apareixia una imatge de densitat ambigua, sol·licitant una tomografia axial computada. En un tall transversal a nivell de les cambres cardíaques s'observà un augment del gruix del septe interauricular, de baixa radiodensitat, entre -50 i -100 unitats Huonsfield, indicatiu de teixit gras. El greix epicàrdic era superior al normal.

D'aquesta manera, accidentalment, es va poder fer el primer diagnòstic en viu de la lipomatosi septal, mitjançant una tècnica d'exploració incruenta. Havien passat 18 anys des dels primers casos publicats a la literatura per Prior[1].

L'any 1983, Fyke[11] va fixar les bases per fer el diagnòstic de presumpció de lipomatosi septal, mitjançant l'ecocardiografia bidimensional (fig. 4):

1. Imatge bilobulada del septe interauricular, amb el transductor en posició subcostal incidint el feix ultrasònic directament sobre la fossa oval.

2. Gruix antero-superior a la fossa oval superior a 15 mil·límetres.

3. Absència de cap altra cardiopatia orgànica que pogués provocar un augment del gruix del septe interauricular.

El diagnòstic de presumpció de lipomatosi septal amb l'ecocardiografia bidimensional té una major consistència si clínicament s'acompanya d'anomalies de l'ona P, arítmies supraventriculars o de les dues, perquè si bé l'ecocardiograma pot mesurar el gruix del septe interauricular no pot dir la seva composició hística. Aquest fet va portar 2 autors, Simons[12] i Silverman[13], l'any 1984 i per separat, a publicar 4 i 3 casos respectivament de lipomatosi septal en viu, sospitats inicialment per l'ecocardiograma i confirmats per tomografia axial computada.

L'any 1986, Levine[14] incorporà una nova tècnica al diagnòstic de la lipomatosi septal: la ressonància magnètica nuclear. Amb aquesta tècnica el septe interauricular a la lipomatosi septal apareix augmentat de gruix i amb una alta intensitat de senyal, brillant, indicatiu de teixit gras.

Amb tots aquests coneixements al nostre abast hem de sospitar la presència d'una lipomatosi septal en pacients d'edat superior als 65 anys, sobretot dones, amb sobrepès corporal i amb antecedents d'arítmies supraventriculars, en general, resistents a les terapèutiques emprades habitualment. La presència d'una ona P en *dome and dip* a les derivacions DII, DIII i aVF és encara més suggestiva d'aquesta malaltia. S'ha de comprovar a continuació la forma i el gruix del septe interauricular mitjançant l'ecocardiografia bidimensional. Finalment, en el cas que aquest sigui superior a 15 mil·límetres, haurem de confirmar la seva composició hística mitjançant la tomografia axial computada o bé la ressonància magnètica nuclear.

Altrament, és possible que la lipomatosi septal tingui més importància de la que creiem en casos de mort sobtada en persones d'edat avançada sense antecedents de cardiopatia valvular o isquèmica.

BIBLIOGRAFIA

1. Prior JT. Lipomatous hypertrophy of cardiac interatrial septum. Arch Pathol 1964; 78:11-15.
2. Kluge WF. Lipomatous hypertrophy of the interatrial septum. Northwest Med 1969; 68:25-30.
3. Page DL. Lipomatous hypertrophy of the cardiac interatrial septum: its development and probable clinical significance. Human Pathol 1970; 1:151-163.
4. Merideth J, Titus JL. The anatomic atrial connections between sinus and A-V node. Circulation 1968; 37:566-579.
5. Hutter AM, Page DL. Atrial arrhytmias and lipomatous hypertrophy of the cardiac interatrial septum. Am Heart J 1971; 82:16-21.
6. McAllister AH. Tumors of the cardiovascular system. Atlas of tumors pathology. Fascicle 15 (Segona sèrie). Washington, Hartman Cowan Eds., 1978:40-46.
7. Jensen H. Lipomatos hypertrofi i septum interatriale. Ugeskr Laeger 1983; 155:664-665.
8. Jornet Morera A. Tubérculo intervenoso e hipertrofia lipomatosa del septum interauricular. Tesi Doctoral. Universitat de Barcelona, 1988.
9. Tschirkov A, Stergaru B. Lipomatous hypertrophy of interatrial septum presenting as recurring pericardial effusion and mistaken for constrictive pericarditis. Thorac Cardiovasc Surgeon 1979; 27:400-403.
10. Isner JM, Swan CS, Milus JP, Carter BL. Lipomatous hypertrophy of the interatrial septum: in vivo diagnosis. Circulation 1982; 66:470-473.
11. Fyke FE. Diagnosis of lipomatous hypertrophy of the atrial septum by two-dimensional echocardiography. J AM Coll Cardiol 1983; 1:1.352-1.357.
12. Simons M, Cabin HS, Jaffe CC. Lipomatous hypertrophy of the atrial septum: diagnosis by combined echocardiography and computarized tomography. Am J Cardiol 1984; 54:465-466.
13. Silverman PM, Guadalajara JF, Kisslo JA, Godwin JD, Korobkin M. Lipomatous hypertrophy of atrial septum: diagnosis by combined two-dimensional echocardiography and computarized tomography. Am J Cardiol 1984; 54:1.156-1.157.
14. Levine RA, Weyman AE, Dinsmore RF. Noninvasive tissue characterization: diagnosis of lipomatous hypertrophy of the atrial septum by nuclear magnetic resonance imaging. J Am Col Cardiol 1986; 7:688-692.