Càpsula *Port-a-Cath* per al tractament citostàtic

X. Beltran i Ramon i C. Miquel i Abad

Servei d'Angiologia i Cirurgia Vascular. Hospital del Sagrat Cor (QSA). Barcelona.

PORT-A-CATH CAPSULE FOR CYTOSTATIC TREATMENT

Medical progress has made it compulsory to perfect vascular access methods, in order to be able to administer certain medicines, thereby obtained a better quality of life for the patient.
In this study, we present five patients who had a *Port-a-Cath* type capsule and catheter implanted. This method helped repeated access to the vascular system for administering cytostatic treatment.
A description is given of the technique and implantation route, the patients' progress and the complications that appeared, as well as those mentioned by various authors.
The usefulness of this kind of method can be seen by permitting repeated and rapid access to the vascular system, without breaking the patient's body schema when prolonged treatment is required.

Paraules clau:
Hemopaties i neoplàsies. Tractament citostàtic. Accés vascular repetit i prolongat.

CÁPSULA *PORT-A-CATH* PARA EL TRATAMIENTO CITOSTÁTICO

La evolución de la medicina ha obligado a perfeccionar los métodos de acceso vascular, para llegar a administrar ciertos medicamentos, consiguiendo de esta forma una mejor calidad de vida del paciente.
Presentamos en este trabajo a cinco pacientes, a los que se implantó cápsula y catéter tipo *Port-a-Cath*, método que facilita el acceso repetido al sistema vascular para la administración del tratamiento citostático.
Se comenta la técnica y la vía de implantación, la evolución de los pacientes y las complicaciones que aparecieron, así como las referidas por diferentes autores.
La utilidad de este tipo de métodos se constata al permitir el acceso al sistema vascular de forma repetida y rápida, evitando romper el esquema corporal del enfermo cuando son necesarios tratamientos prolongados.

Ann Med (Barc) 1991; 77:4-6.

Introducció

Els avenços mèdico-quirúrgics han permès prolongar la supervivència dels pacients, i en especial dels afectats d'hemopaties i de malalties neoplàsiques. Això ha obligat a millorar els mètodes d'accés venós per a l'aplicació del tractament citostàtic, buscant una qualitat de vida acceptable per a aquest tipus de pacients. Això s'ha aconseguit millorant les vies i tècniques d'abordatge, gràcies a materials cada vegada més inerts (silicones i poliuretans amb un gran avantatge sobre les de polietilè)[1], amb una escassa tendència trombogènica, una incidència de complicacions mínima i que permeten un accés venós durador en aquells casos en els quals es requereix una punció vascular repetida durant llargs períodes de temps.

Material i mètodes

Presentem cinc pacients, als quals s'implantà càpsula i catèter tipus *Port-a-Cath* (figs. 1 i 2) que permeté l'accés repetit al sistema vascular, mitjançant injecció subcutània, evitant

Correspondència: X. Beltran i Ramon.
Servei d'Angiologia i Cirurgia Vascular.
Hospital del Sagrat Cor (QSA).
C/ Viladomat, 288.
08029 Barcelona.

Fig. 1. Model de càpsula implantada.

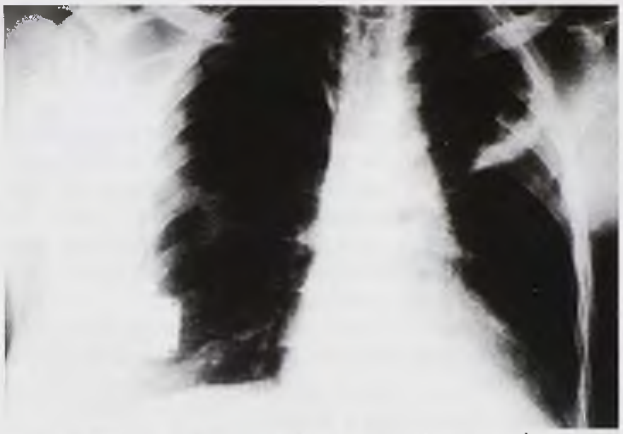

Fig. 2. Radiografia demostrativa de la implantació de la càpsula i el catèter.

TAULA I
Casos clínics

Sexe	Edat (anys)	Patologia	Via d'accés
M	35	Malaltia de Hodgkin (predomini limfocític)	Vena cefàlica
F	31	Malaltia de Hodgkin (cel·lularitat mixta)	Vena cefàlica
F	69	Limfoma limfocític difús	Vena cefàlica
F	38	Carcinoma de mamella infiltrant	Vena cefàlica
F	56	Leiomiosarcoma d'úter	Vena cefàlica

d'aquesta manera el trauma, associat generalment a les tècniques invasives utilitzades de forma habitual.
El sistema emprat està format pels següents components:
1) Càpsula (portal o contenidor) d'acer inoxidable.
2) Agulla: *a)* calibre 22G –per a punció– (existeixen agulles angulades de 90° per a infusió contínua), i *b)* calibre 20G –per a obtenció de sang.
3) Catèter de silicona radioopac: *a)* 2,8 mm × 1,0 mm × 760 mm, i *b)* 2,3 mm × 0,8 mm × 760 mm.
4) Tanca d'acer inoxidable i polipropilè Cath-Shield™.
La taula I mostra la distribució dels pacients segons la seva patologia, l'edat i el sexe; així mateix indica la via d'accés utilitzada. L'edat mitjana és de 40 anys.
La implantació es va efectuar en tots els casos sota anestèsia local. L'accés utilitzat fou la canulació de la vena cefàlica (fig. 3), mitjançant la dissecció d'aquesta al nivell del solc delto-pectoral, i es procedí a la seva lligadura distal amb seda i introducció del catèter proximalment fins a situar el seu extrem a la vena cava superior.
Posteriorment es realitzà, mitjançant dissecció, una bossa subcutània d'uns 5 cm sota la incisió (aprofitant, però, aquesta) i es col·locà la càpsula; un cop connectada, es fixà amb material reabsorbible al pla aponeuròtic del pectoral major (fig. 4).
Diferents autors[2-4] han utilitzat també altres vies d'accés com són la canulació jugular externa o bé l'accés directe a la vena subclàvia en cas de no poder canular la vena cefàlica.

Resultats

La taula II mostra l'evolució i les complicacions de cada pacient estudiat.
D'aquests, dos malalts moriren per causa relacionada amb la seva malaltia. En un es retirà la càpsula per la guarició de la seva malaltia, (al cap de 14 mesos); a l'altre, també se li retirà a petició del Servei d'Hematologia, per considerar el tractament citostàtic acabat i la malaltia estacionada (al cap de 16 mesos); i en un malalt continua en funcionament i és utilitzada per a l'aplicació del tractament citostàtic (8 mesos).

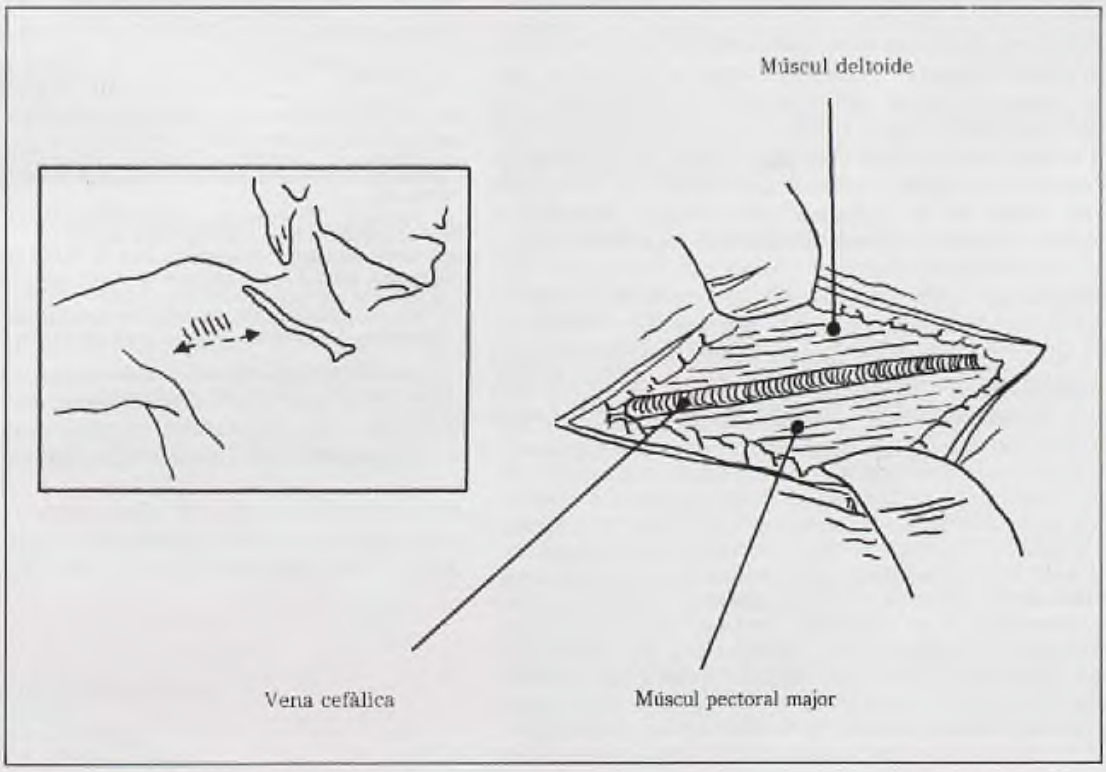

Fig. 3. Via d'accés utilitzada.

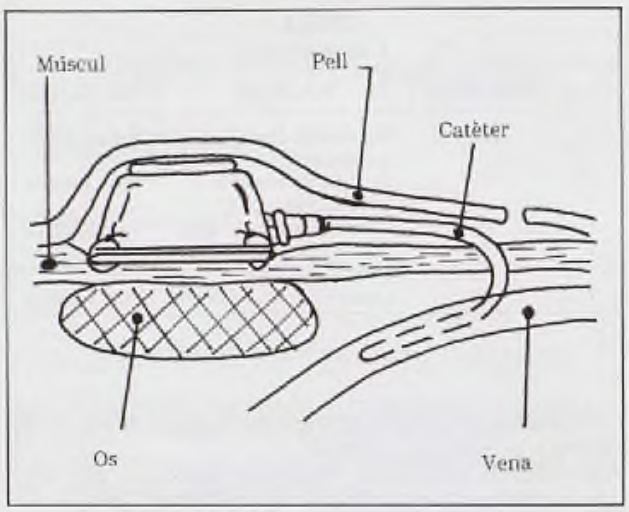

Fig. 4. Tècnica d'implantació.

TAULA II
Resultats

Patologia	Complicacions	Evolució
Malaltia de Hodgkin (predomini limfocític)	No	*Exitus* (hepatàrgia)
Malaltia de Hodgkin (cel·lular mixta)	Hematoma	Retirat (12 mesos)
Limfoma limfocític difús	No	Retirat (16 mesos)
Carcinoma de mamella-infiltrant	No	Funcionament
Leiomiosarcoma uterí	No	*Exitus* (malalties del pulmó) (malalties del fetge)

Entre les complicacions, únicament se'ns presentà un hematoma després de la col·locació de la càpsula, que se solucionà sense grans problemes drenant-lo. Cal destacar, fent al·lusió a diferents autors, la possibilitat d'altres complicacions com sèpsia (que poden obligar a retirar el sistema), trombosis venoses[1,5,6], pneumotòrax, error en la col·locació del catèter[4], migració o torsió d'aquest[3], oclusió del catèter[1,5] i extravasació.

Discussió

La medicina actual, amb els seus avenços mèdicoquirúrgics, ha comportat la necessitat, per part d'alguns malalts, de vies venoses centrals durant períodes llargs i de forma reiterativa. Tot això ha obligat a crear nous mètodes que donen un accés central ràpid, segur, amb complicacions mínimes i ben tolerat pel pacient.

Les seves indicacions són variables, però s'intenta evitar la dificultat que representa l'accés repetit en certs pacients (malalts oncològics o no) amb tractaments prolongats, que van menyscabant les vies perifèriques i fins i tot centrals i provoquen el trencament de l'esquema corporal del pacient.

En l'abordatge s'ha utilitzat la vena cefàlica, tal com altres autors[2,3], ja que aquesta ens permet unes referències anatòmiques millors.

Es practicarà sota anestèsia local, a excepció, segons altres autors, dels pacients d'edat inferior a 6 anys o quan es col·loca el sistema aprofitant la intervenció per al tractament del procés primari[2-4].

Resum

L'evolució de la medicina ha obligat a perfeccionar els mètodes d'accés vascular, per arribar a administrar certs tractaments, aconseguint d'aquesta manera una millor qualitat de vida del pacient.

En aquest treball presentem cinc pacients, als quals s'implantà càpsula i catèter tipus *Port-a-Cath*, mètode que facilita l'accés repetit al sistema vascular per a l'administració del tractament citostàtic.

Hom comenta la tècnica i la via d'implantació, l'evolució dels pacients i les complicacions que aparegueren, així com les referides per diferents autors.

La utilitat d'aquest tipus de mètodes queda demostrada en permetre l'accés al sistema vascular de forma repetida i ràpida, evitant trencar l'esquema corporal del malalt quan són necessaris tractaments prolongats.

BIBLIOGRAFIA

1. Pottecher T, Forrier M, Picardat P, Krause D, Bellocq JP, Otteni JC. Thrombogenivity of central venous catheters: prespective study of polyethylene, silicone, and polyuretane catheters with phlebography or potmorten examination. Eur J Anaesthesiol 1984; 1:361-365.
2. Albaich M, Chamorro A, Ahenke A, Benito C, Hernández JL. Acceso venoso central mediante cápsulas de inyección subcutánea. Oncología 1988; 6:302-305.
3. August L. Totally implantable indwelling catheter system. Alternatives techniques of insertion. Angiology 1985; 36:715-719.
4. Consuelo Sánchez JM, Iglesias Díaz JL, Couce ML, Nieto Vázquez B, Bautista A, Varela Cives R. Sistemas de acceso venoso totalmente implantados en niños con cáncer. Oncología 1989; 12:6-9.
5. Gyves J, Ensminger W, Niederhuber et al. Totally implanted system for intravenous chemotherapy in patient with cancer. Am J Med 1982; 73:841-845.
6. Strum S, McDermed J, Korn A, Corine J. Improved methods for venous acces: The Port-a-Cath, a totally implanted catheter sistem. J Clin Oncol 1985; 3:710-717.