Sesión del 26 de noviembre de 1948

OCLUSIÓN CONGÉNITA POR ECTOPIA GÁSTRICA PARCIAL

por el Presidente

Dr. E. Roviralta-Astoul

El estómago parcialmente torácico, deformidad conocida también por hernia del hiato esofágico, hernia de Bergmann, etc., no ha sido considerado hasta ahora como causante de trastornos obstructores de las vías digestivas en el momento del nacimiento.

Dos observaciones, recogidas en poco tiempo, y en las que la mencionada etiología quedó plenamente demostrada, obligan en adelante a colocar entre los múltiples agentes causantes de la oclusión congénita, esta pequeña deformidad gástrica.

Es indudable que la ectopia parcial del estómago a través del hiato esofágico, es mucho más frecuente de lo que cabía suponer cuando Findlay y Brown, en 1931, publicaron los primeros casos en niños, como también lo es que el conocimiento de dicha deformidad continúa pasando inadvertida en la inmensa mayoría de las ocasiones, tanto por no haber sido tomada en consideración por el médico práctico, como por merecer para su identificación el empleo de una técnica especial. El simple examen del tránsito digestivo a la pantalla es incapaz de descubrirla, salvo raras excepciones.

Procediendo desde hace algunos años al estudio sistemático de la región cardioantral de todos los vomitadores en los que su historia y la ausencia de otras deformidades nos la hacían presumir, la deformidad que tratamos ha venido a ser una de las más frecuentes en nuestra casuística.

Ello contrasta con el hecho constatado personalmente por nosotros de que en ciertos países, en los que la ciencia pediátrica alcanza un nivel elevadísimo, las ectopias parciales del estómago son todavía prácticamente desconocidas.

Las observaciones que hoy presentamos corresponden a dos tipos clásicos distintos, a pesar de que la deformidad es la misma y que las imágenes radiográficas son exactamente superponibles. Como suele ocurrir en todos los procesos obstructivos de las vías digestivas, la oclusión puede ser total o bien parcial. Los dos enfermos que detallamos a continuación corresponden a cada uno de los dos tipos indicados.

La primera observación concierne a una niña de aspecto normal, bien constituída, que nos la trajeron el séptimo día, después de haber vomitado íntegramente todo lo que había ingerido. Al principio los vómitos eran casi inmediatos

y más tarde retenían una pequeña cantidad de los líquidos para devolverlos un cuarto de hora o media hora después. A parte las deposiciones meconiales no se presentaron otras.

La exploración fué totalmente negativa. Al intentar introducir una sonda en el estómago, fué retenida unos instantes a nivel del diafragma. Después de cuidadosas y persistentes tentativas logró su objetivo. La administración de 20 c. c. de papilla de bario no permitió observar ninguna deformación esofágica ni gástrica.

Fig. 1. — Ectopia gástrica parcial, causa de un síndrome de obstrucción total de siete días de duración.

Su curso ulterior fué favorable y desde aquel momento la niña casi dejó de vomitar.

Convencidos de la existencia de una deformidad congénita, quince días más tarde repetimos, con calma, la exploración que el estado precario de la niña nos había impedido realizar en el primer momento. Fué entonces cuando se pudo obtener este magnífico clisé demostrando la existencia de una ectopia parcial del estómago (fig. 1).

El segundo caso se refiere a un niño cuyo cuadro clínico se aproxima bastante al que le precede, salvo en que la oclusión no era completa, pero que, a pesar de todo, le hacía vomitar gran parte de lo que ingería, las deposiciones

eran muy escasas y su curva ponderal descendía de modo alarmante. Como antecedente familiar no se encontró más que una hermana mayor que vomitó con insistencia hasta el sexto mes. Hasta el momento no ha sido posible aclarar si es portadora de la misma deformidad. El pequeño que nos ocupa presentaba, además, un cefalohematoma que al principio dejó suponer que los vómitos podían ser debidos a una hemorragia endocrina.

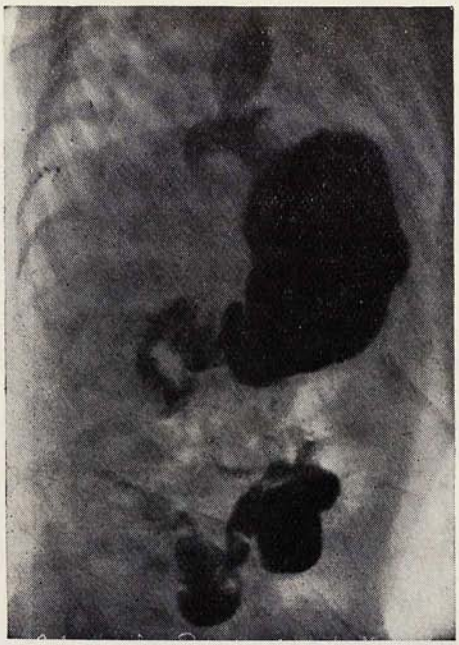

Fig. 2. — Estómago parcialmente torácico en un niño de 20 días. Síndrome oclusivo incompleto, pero muy intenso.

No se nos permitió practicar la exploración radiológica hasta el vigésimo día. En efecto, tal como lo presumíamos, se trataba de un estómago parcialmente torácico y vimos ceder su síndrome con el tratamiento habitual (fig. 2).

*