But. Soc. Cat. Pediat., 39:417, *1979*

CAS RADIOLÒGIC

J. Lucaya, C. Sancho y J. Sánchez de Toledo *

Se trata de un niño de 13 meses de edad sin antecedentes familiares ni personales de interés, que acude a nuestra clínica por presentar desde 15 días antes, dolor e impotencia funcional a nivel de antebrazo izquierdo tras traumatismo banal, no presentando otra sintomatología acompañante.

A la exploración física tan sólo era de destacar una discreta impotencia funcional de la extremidad superior izquerda, discretos signos inflamatorios a nivel de tercio medio del antebrazo izquierdo y dolor a la presión sobre dicha zona. El resto de la exploración física era normal.

El estudio radiológico demuestra la existencia de una imagen lítica, geográfica a nivel del tercio medio del radio izquierdo, de bordes bien definidos, con esclerosis marginal y reacción perióstica sólida; ante dicho hallazgo le fue practicada una serie esquelética no evidenciándose otras lesiones (Fig. I).

La gammagrafía ósea con pirofosfatos mostró acúmulo del trazador en tercio medio del antebrazo izquierdo.

Exámenes complementarios: Hemograma, Ionograma, Pruebas de funcionalismo hepático y renal, Metabolismo fosfo-cálcico, Proteínas totales, Proteinograma, V.S.G. y estudio de la inmunidad humoral y celular, todo ello dentro de la normalidad. Hemocultivo negativo.

Granuloma Eosinófilo, Quiste Oseo Esencial, Osteomielitis, Displasia fibrosa y Quiste Oseo Aneurismático, serán las entidades a considerar en el diagnóstico diferencial.

¿Cuál es su diagnóstico de elección?

(*) *Clínica Infantil de la Seguretat Social. Barcelona.*

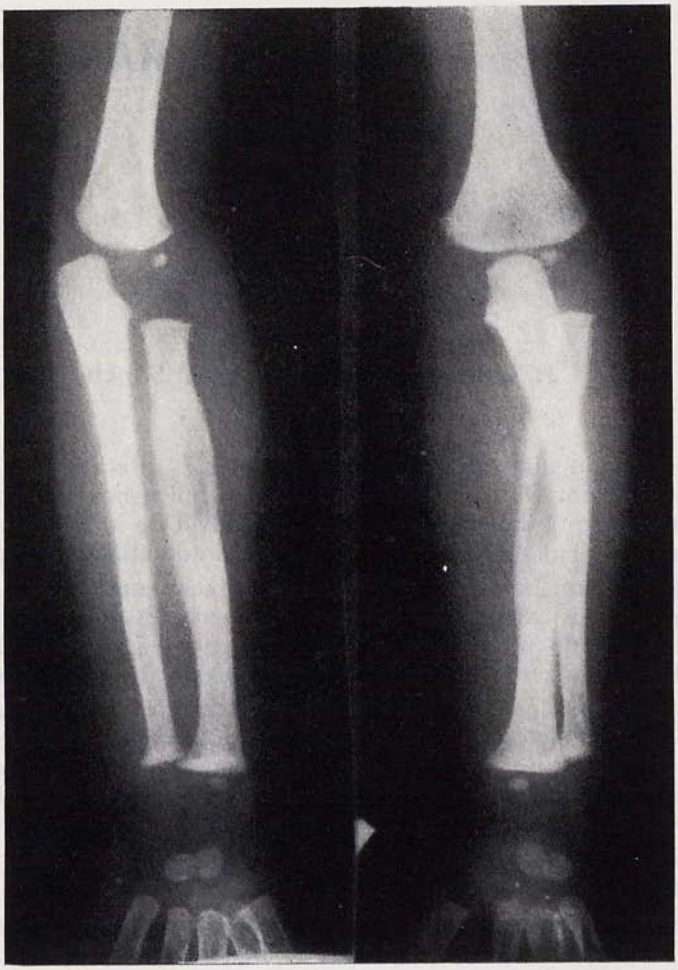

FIGURA 1

La localización diafisaria de la lesión no favorecería en absoluto el diagnóstico de Quiste óseo esencial. El aneurisma quístico del hueso es raro en la infancia; suele ser de localización excéntrica, ensanchar al hueso afecto y adelgazar ostensiblemente a su cortical. La semiología radiológica de la displasia fibrosa es extremadamente variable, sus lesiones quísticas alternan con otras de densidad variable pero aumentada y a menudo remedarán el aspecto del vidrio deslustrado.

La sintomatología del paciente tampoco sugería la posibilidad de un proceso inflamatorio. La osteomielitis por otra parte, afecta generalmente a las metáfisis y el aspecto radiológico de sus lesiones suele ser de carácter agresivo (apolillado, permeativo).

La edad del paciente por una parte y lo arriba expuesto por otra, favorecían el diagnóstico de Granuloma Eosinófilo.

El estudio biópsico de la lesión mostró que a nivel de la porción medular existía un infiltrado celular compuesto por histiocitos, células gigantes multinucleadas, linfocitos y abundantes eosinófilos. El diagnóstico Anátomo-Patológico fue de Granuloma Eosinófilo.

FIGURA 2

No le fue instaurado tratamiento alguno al paciente, desapareciendo la sintomatología clínica y el control radiológico de la lesión a los 3 meses mostraba la completa resolución de la misma (Fig. 2).

Histiocitosis X

Los términos de granuloma Eosinófilo, enfermedad de Hand-Schüller Christian y Enfermedad de Letterer-Siwe, son todos ellos sinónimos de Histiocitosis X y representan distintas manifestaciones de la misma enfermedad (1).

Las manifestaciones clínicas de la Histiocitosis X son variables y pueden afectar a varios órganos: Erupciones cutáneas, otitis crónicas, hepatoesplenomegalia, lesiones esqueléticas, anemia, diabetes, exoftalmos, son sus signos y/o síntomas más frecuentes. La etiopatogenia de la enfermedad es desconocida y la lesión se caracteriza por una infiltración anormal de histiocitos.

La triada clásica de la enfermedad de Hand-Schüller-Christian de: Lesiones óseas, exoftalmos y diabetes insípida es de suma rareza (2). La forma de Letterer-Siwe representa la manifestación más grave de la enfermedad.

El granuloma eosinófilo es la forma de Histiocitosis X limitada al hueso, afecta más frecuentemente a niños y adultos jóvenes, siendo la máxima incidencia entre los tres y diez años. La enfermedad es a menudo monostótica y de buen pronóstico.

Teniendo en cuenta las dificultades inherentes de clasificación dentro de los tres grupos clásicos (Hand-Schüller-Christian, Letterer Siwe y granuloma Eosinófilo), Lahey (3) introdujo el concepto de clasificar a los pacientes de acuerdo con el número de órganos y/o sistemas a los que su enfermedad afectaba. Dicha clasificación resulta de una importancia pronóstica innegable.

Radiología. Los huesos más afectados son: cráneo, costillas, columna, fémur, pelvis, húmero, tibia, etc. Las lesiones suelen ser de localización diafisaria o metafisaria, concéntricas, osteolíticas, con bordes bien definidos, presentando en algunos casos un halo esclerótico. La presencia de reacción perióstica sólida es frecuente (4). Las fracturas patológicas asociadas no son raras. En algunos huesos de la economía el aspecto del granuloma Eosinófilo puede resultar altamente característico, pudiéndose incluir aquí: el cráneo geográfico, la vértebra plana, así como también la presencia de dientes flotantes. El hallazgo de una esclerosis mastoidea bilateral es frecuente en aquellos pacientes con afectación ótica.

La afectación pulmonar es infrecuente, se caracteriza por un patrón intersticial (nódulos diseminados e imagen en panal). El neumotórax es una complicación frecuente en estos enfermos.

El pronóstico de la enfermedad depende en gran parte del número de órganos afectados lo cual, a su vez, influenciará notablemente la pauta terapéutica a utilizar, que abarcará desde la conducta expectante (como en nuestro caso) hasta terapéuticas más agresivas (quimioterapia, corticoterapia y radioterapia) (5).

Biografía

1. Linchtenstein, L.: Integration of eosinophilic granuloma of bone, «Letterer Siwe disease» and «Schüller Christian disease» as related manifestations of a single nosologic entity. *Arch. Path.*, 56: 84-102, 1953.

2. Lucaya, X.: Histiocitosis X. *Am. J. Dis. Child.*, 121:289-295, 1971.

3. Lahey: Prognosis in reticuloendotheliosis in children.

4. Fiske Ochsner, M.D.: Eosinophilic granuloma of bone. *Am. Jour. Radiol.*, 97: 719-726, 1966.

5. Avery, M.E., McAfee, J.G., Guild, H.G.: The course and prognosis of reticuloendotheliosis (eosinophilic granuloma, Schüller Christian disease and Letterer Siwe disease). *Amer. J. Med.*, 22:636-652, 1957.