But. Soc. Cat. Pediatr., 42, 479-486, 1982

ENFISEMA OBSTRUCTIVO EN EL LACTANTE POR ADENOPATÍA TRAQUEOBRONQUIAL TUBERCULOSA

J. Carnicer de la Pardina, M. Alsina Gibert, C. Durán Feliubadaló y M. T. Feliubadaló Ustrell *

Introducción

Aunque la morbilidad de la tuberculosis ha ido disminuyendo durante las últimas décadas en la mayoría de los países desarrollados ([1] [2] [3] [4]), todavía constituye un problema sanitario en nuestro país.

A pesar de que los datos sobre la incidencia de la tuberculosis en la población infantil española son escasos, las encuestas y estadísticas realizadas ponen de manifiesto que la prevalencia (porcentaje de reactores positivos a la tuberculina) es baja durante los primeros años de vida y va aumentando progresivamente con la edad ([1] [2]). Incluso en los países en los que la tuberculosis sigue siendo un problema sanitario, son cada vez más infrecuentes las publicaciones sobre esta enfermedad en el período neonatal y en los primeros meses de vida.

Se comenta un caso clínico de un lactante, de tres meses de edad, afecto de enfisema pulmonar unilateral obstructivo provocado por una adenopatía traqueobronquial tuberculosa. Creemos de interés este caso de infección tuberculosa, no sólo por la temprana edad de aparición de las primeras manifestaciones clínicas, sino también por la forma de presentación, relativamente rara, que motivó el diagnóstico diferencial entre las causas de insuflación pulmonar unilateral en el lactante.

Caso clínico

Lactante, varón, de tres meses y medio de edad.

Antecedentes familiares: Padres y dos hermanos, aparentemente sanos.

(*) *Clínica Infantil «Nen Jesus», Sabadell*

Antecedentes personales: Embarazo y parto normales. Peso al nacer 3,6 kg. Período neonatal normal. Lactancia materna exclusiva hasta el tercer mes.

Motivo de ingreso: Tos desde hacía dos semanas. Febrícula y dificultad respiratoria progresiva desde hacía cuatro días.

Examen físico: Peso 6,5 kg. Talla 63 cm. Temperatura axilar 37,3º C. Palidez de piel y mucosas. Taquipnea, Tiraje inter y subcostal. Auscultación de roncus y sibilancias en ambos hemitórax. Espiración alargada. Hepatomegalia de 2 cm. por debajo del reborde costal. Polo de bazo. Resto del examen físico normal.

Exámenes complementarios: (al ingreso): Hematíes 3.900.000/mm³. Hematocrito 29,2 %. Hemoglobina 9,9 g %. Sideremia normal. Leucocitos 9.500/mm³. Fórmula leucocitaria normal. VSG 40/89. Sedimento de orina normal. Radiografía de tórax normal.

Evolución: Inicialmente fue diagnosticado y tratado como una bronquitis espástica disneizante. A la semana del ingreso había remitido la febrícula, persistiendo la tos en accesos y signos de distress respiratorio. A la auscultación torácica se apreciaba una disminución del murmullo respiratorio en el hemitórax izquierdo. Las radiografías de control mostraban un atrapamiento de

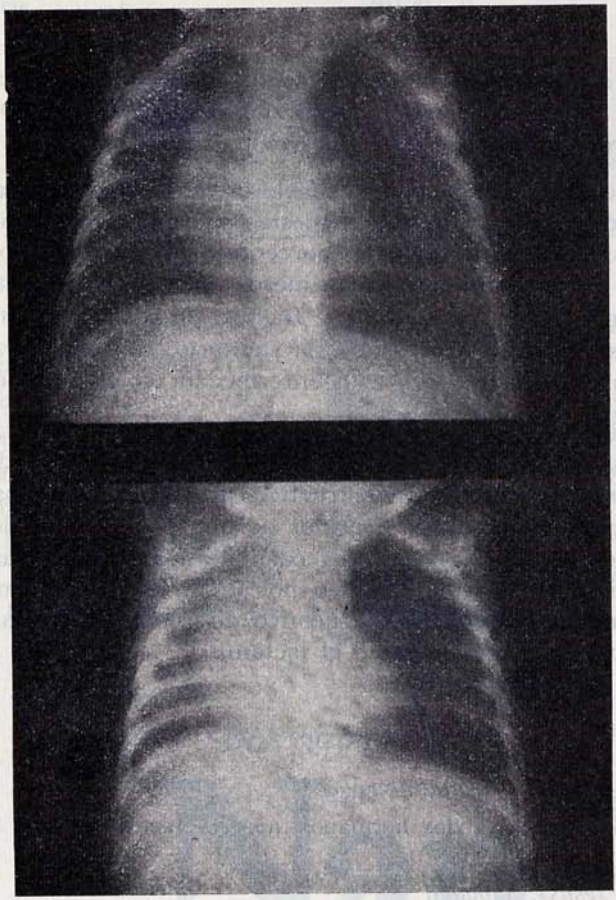

FIGURA 1a

FIGURA 1b

aire en dicho hemitórax, mucho más evidente en las radiografías en espiración, con descenso del diafragma y desviación de las estructuras mediastínicas hacia el lado contralateral (fig. 1 a y b). La radiografía hipervoltada evidenció una opacidad hiliar izquierda, con compresión y adelgazamiento del bronquio principal. El esofagograma puso de manifiesto una muesca de la pared anterior y lazo izquierdo del esófago, a nivel del tercio medio, producida por una masa extrínseca situada en el mediastino medio (Fig. 2). La prueba tuberculínica fue positiva (Mantoux al 1 por 1.000 con 15 mm. de enrojecimiento e induración). El estudio del medio familiar permitió la detección de tuberculosis pulmonar en la madre, los dos hermanos y el abuelo materno del paciente.

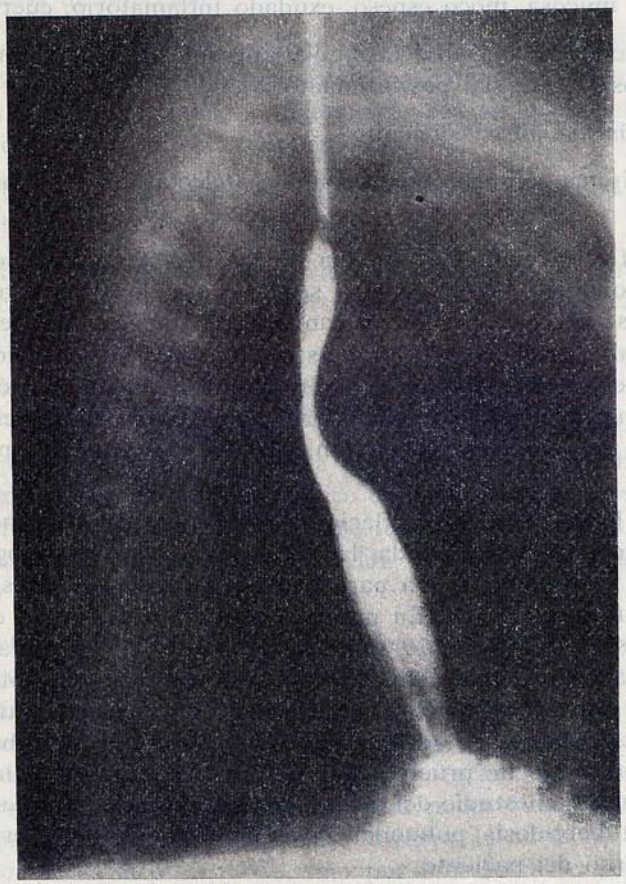

FIGURA 2

En consecuencia, se efectuó el diagnóstico de enfisema pulmonar unilateral obstructivo, motivado por adenopatía traqueobronquial tuberculosa. Se instauró tratamiento específico con isoniazida 15 mg/kg/día, etambutol 25 mg/kg/día y estreptomicina 25 mg/kg/día, debiendo añadirse glucocorticoides (prednisona) ante la escasa respuesta clínica inicial. A partir de los tres meses se efectuó tratamiento de consolidación con dos fármacos (isoniazida y etambutol). La evolución posterior fue favorable, suspendiéndose por completo la medicación a los dos años de edad.

Comentarios

La insuflación pulmonar unilateral en el lactante puede obedecer a diversas causas ([5]) tales como:

a) Compresión extrínseca del bronquio principal (quiste broncogénico, anomalías vasculares como la arteria pulmonar izquierda aberrante, adenopatías mediastínicas).

b) Obstrucción endobronquial parcial (membranas y pliegues anormales de la mucosa, moco espeso, exudado inflamatorio, cuerpo extraño).

c) Lesiones de la pared bronquial (hipoplasia o inmadurez cartilaginosa, estenosis bronquial postinflamatoria).

d) Enfisema lobar congénito.

e) Enfisema compensador (agenesia, atelectasia o neumonía de otros segmentos).

La insuflación pulmonar es una de las posibles consecuencias de la estenosis bronquial ([6] [7] [8]), sea cual sea la causa de dicha estenosis. Si la insuflación se produce por un mecanismo de tipo valvular, es posible la entrada de aire en el pulmón, pero está dificultada su expulsión. En estos casos, tiene especial interés practicar radiografías en inspiración y en espiración, ya que la insuflación pulmonar puede pasar desapercibida en las radiografías inspiratorias, siendo tan sólo evidente en las espiratorias ([7]) (Fig. 1).

Cuando la causa de la insuflación es una compresión bronquial extrínseca, la radiografía hipervoltada, las tomografías y el esofagograma, constituyen una importante ayuda para demostrar dicha compresión y determinar su naturaleza ([6] [7] [9]). En nuestro caso, estos exámenes evidenciaron una compresión del bronquio principal izquierdo y del esófago por una masa localizada en el mediastino medio, reduciendo las posibilidades etiológicas a un quiste broncogénico o a la presencia de adenopatías mediastínicas ([5]). La existencia de adenopatías traqueobronquiales tuberculosas se confirmó mediante la prueba tuberculínica, que resultó intensamente positiva. Además, el estudio del medio familiar puso de manifiesto distintas formas de tuberculosis pulmonar en la madre los dos hermanos y el abuelo materno del paciente.

La tuberculosis es infrecuente en el recién nacido y en el lactante de pocos meses ([8]). Ante todo caso de tuberculosis en los primeros meses de vida se plantea cuál ha sido la forma de adquisición. Existen fundamentalmente dos posibilidades: La tuberculosis congénita y la postnatal adquirida tempranamente ([8] [10]).

La tuberculosis congénita puede adquirirse por vía transplacentaria, lo cual conduce a la formación de un complejo primario en el hígado, con diseminación hematógena secundaria y afectación multivisceral. General-

mente es una tuberculosis gravísima, de evolución severa si no se efectúa tratamiento ([8] [10]).

En otras ocasiones, la tuberculosis congénita puede adquirirse en el útero o en el canal del parto (tuberculosis natal), por inhalación de líquido amniótico o de secreciones vaginales infectadas, produciéndose entonces una enfermedad pulmonar primaria de tipo granúlico o pseudogranúlico, con sintomatología respiratoria grave ([8] [10]). Cuando el material infectado no es inhalado sino deglutido, el tracto gastrointestinal constituye la vía primaria de infección.

Por último, el lactante puede sufrir una tuberculosis postnatal adquirida tempranamente como consecuencia de un contagio familiar. En este caso, las manifestaciones clínicas y radiológicas son las que pueden encontrarse en cualquier primoinfección tuberculosa ([10]).

Para efectuar el diagnóstico de tuberculosis en el período neonatal o en el lactante de pocos meses es preciso:

1) El aislamiento del Mycobacterium tuberculosis (a partir del aspirado gástrico, de las lesiones tuberculosas, etc.), que no siempre se consigue.

2) La prueba tuberculínica, que tiene el inconveniente de que puede tardar semanas e incluso meses en positivizarse.

El hallazgo del M. tuberculosis y la positividad de la prueba tuberculínica son de gran valor para el diagnóstico de la tuberculosis, pero generalmente no permiten la diferenciación entre tuberculosis congénita y tuberculosis postnatal tempranamente adquirida. Para ello, pueden ser de utilidad otros criterios:

a) La demostración de un complejo primario en el hígado implica un contagio por vía transplacentaria, y por tanto, una tuberculosis congénita ([8] [10]). Ello ha sido posible, mediante necropsia, en casos de tuberculosis congénita de evolución fatal. También se ha podido comprobar la presencia de lesiones tuberculosas en el hígado (granulomas con necrosis caseosa) en los casos de tuberculosis congénita en los que se ha practicado la biopsia hepática ([10]). Pero, en algunas ocasiones, la infección del feto no se produce por vía transplacentaria, sino por inhalación (o deglución) de material infectado. Por dicho motivo, la ausencia de un complejo primario en el hígado no excluye una tuberculosis congénita ([8]). El hallazgo de lesiones tuberculosas en un feto infectado o en un recién nacido en los primeros días de vida, aunque no sean lesiones hepáticas, va en favor de tuberculosis congénita ([10]).

b) La demostración de una tuberculosis en la madre, con exclusión de una exposición extrauterina del niño, apoya el diagnóstico de tuberculosis congénita. Pero, por regla general, se desconoce la enfermedad de

la madre durante el embarazo, por lo que la madre y el niño no son separados tras el parto ([8 10]).

Así pues la diferenciación entre tuberculosis congénita y tuberculosis postnatal tempranamente adquirida no siempre es fácil, ya que los criterios de certeza pueden faltar. A nuestro juicio, en el caso que nos ocupa, aunque cabe considerar la posibilidad de una tuberculosis congénita, la historia clínica es más sugestiva de tuberculosis postnatal tempranamente adquirida, puesto que:

a) Las primeras manifestaciones clínicas aparecieron cuando el niño tenía tres meses de edad, siendo diagnosticado a los cuatro meses. Aunque en la tuberculosis congénita la sintomatología puede instaurarse progresivamente tras un intervalo libre variable (de algunos días a varias semanas), por regla general, las primeras manifestaciones clínicas suelen aparecer antes de los dos meses de edad ([8]).

b) En la tuberculosis congénita cuando la infección del feto se produce por vía transplacentaria, la afectación es multivisceral; cuando se produce por inhalación del material infectado, el cuadro clínico es el de una bronconeumopatía grave por diseminación broncógena. En nuestro caso, la forma clínica de presentación, con enfisema pulmonar unilateral obstructivo secundario a adenopatías traqueobronquiales, es más propia de una primoinfección tuberculosa adquirida. El paciente presentaba además una hepatomegalia discreta, pero no se efectuó una biopsia hepática para descartar la presencia de lesiones tuberculosas en el hígado sugestivas de tuberculosis congénita.

c) Se desconocía la tuberculosis pulmonar de la madre, por lo que el niño no fue separado de la misma tras el alumbramiento, siendo alimentado con lactancia materna durante los dos primeros meses de vida. Otros familiares que convivían con el niño también estaban afectos de tuberculosis pulmonar. Todos ellos podrían haber sido la fuente de contagio extrauterino.

Por lo que respecta al tratamiento, la diferenciación entre tuberculosis congénita y tuberculosis postnatal tempranamente adquirida tiene poco interés. En el tratamiento de las adenopatías traqueobronquiales tuberculosas con transtornos de la ventilación, cuando la respuesta a la quimioterapia antituberculosa es escasa, está justificada la utilización de corticoesteroides ([6]).

Conclusiones

1) Aunque la incidencia de la tuberculosis ha disminuido, sigue siendo un problema sanitario en nuestro país.

2) La tuberculosis es poco frecuente en el recién nacido o en el lactante de pocos meses, si bien puede presentarse a esta edad, ya sea de forma congénita o postnatal tempranamente adquirida.

3) Tienen un riesgo especial los hijos de madres tuberculosas en las que se desconoce la enfermedad.

4) La forma clínica de presentación puede plantear problemas de diagnóstico diferencial, como en el caso clínico comentado, afecto de enfisema pulmonar unilateral obstructivo.

Resumen

Se describe un caso clínico de un lactante, de tres meses de edad, afecto de enfisema pulmonar unilateral obstructivo. Se comentan las manifestaciones clínicas, los hallazgos radiológicos y los exámenes complementarios, que permitieron llegar al diagnóstico de adenopatía traqueobronquial tuberculosa. Se destacan en este caso de infección tuberculosa, la edad y la forma de presentación, poco frecuentes, que motivaron el diagnóstico diferencial del enfisema obstructivo unilateral en el lactante. Se comentan el tratamiento y la evolución clínica, así como los resultados del estudio del medio familiar.

Resum

Es descriu el cas clínic d'un lactant, de tres mesos d'edat, afectat d'enfisema pulmonar obstructiu unilateral. Es comenten les manifestacions clíniques, les troballes radiològiques i els exàmens complementaris, que permeteren arribar al diagnòstic d'adenopatia traqueo-bronquial tuberculosa. Hom destaca en aquest cas d'infecció tuberculosa, l'edat i la forma de presentació, poc freqüents, que motivaren el diagnòstic diferencial d'aquell transtorn enfisematós en el lactant. Es comenta el tractament i l'evolució clínica junt amb els resultats de l'estudi familiar.

Summary

A clinical case of a 3 month old infant with unilateral obstructive emphysema is reported. The authors comment on the clinical, radiological and analytical findings, which led to the diagnosis of tuberculous tracheobronchial lymph nodes. The age and clinical manifestations are emphasized, because they are unusual. The differential diagnosis of unilateral obstructive emphysema in infancy is made. The treatment, clinical evolution and results of the family study are reported.

Bibliografía

1. Altet N. y Alcaide J.: Estudio epidemiológico de la tuberculosis en Barcelona y su área metropolitana. *Arch. Pediatr.* 29: 213, 1978.

2. Altet N. y col.: Criterios de profilaxis de la tuberculosis según el estado epidemiológico de nuestra comunidad. *Arch. Pediatr.* 31:547, 1980.

3. George Swalbach, W.: Tuberculosis. *Am. J. Dis. Child.* 133, 579, 1979.

4. Edwin L. Kendig: Tuberculosis

among children in the United States, 1978. *Pediatrics*, 62:269, 1978.

5. Wesenberg, R.L.: El tórax del recién nacido. Salvat Editores. Barcelona, 1977.

6. Martínez Roig, A.: La forma pulmonar de la primoinfección tuberculosa. *But. Soc. Cat. Pediatr.*, 41:127, 1981.

7. Caffey, J.: Pediatric X-Ray diagnosis. Ed. 5. Chicago, Year Book Medical Publishers, 1967.

8. Rolland, M. y Regnier, C.: Tuberculose congénitale. *L. Méd. Infantile.* 7:943, 1975.

9. Grimfeld, A. y col.: Adenopathies mediastinales tuberculéuses pseudotumorales chez l'enfant. *Arch. Franç. Pediatr.* 34:906, 1977.

10. Hageman, J. y col.: Tuberculosis congénita. Revisión crítica de la sintomatología clínica y de los métodos diagnósticos. *Pediatrics* (ed. esp.), Vol. 10, n.º 6. 78. 1980.