But. Soc. Cat. Pediatr., 42, 49, 1982

SÍNDROME DE WAARDENBURG. A PROPÓSITO DE UN CASO

J.L. Alonso Pizarro, M. Boronat Rom, F.A. Moraga Llop, E. Sarret, J.M. Torres Esteban y R. Closa *

Introducción

Desde la descripción inicial, en 1951, por el genetista y oftalmólogo holandés Waardenburg del síndrome que lleva su nombre ([1]), caracterizado fundamentalmente por sordera de percepción, de intensidad variable; alteraciones de la pigmentación del iris (heterocromía del iris), de la piel y del cabello (mechón de pelo blanco o encanecimiento prematuro); y un aspecto facial característico (pseudohipertelorismo, sinofridia, raíz nasal aplanada), se han ido sucediendo distintas publicaciones que han hecho más completo este síndrome y han permitido poner de manifiesto la gran variabilidad de sus manifestaciones clínicas.

En España, en una revisión efectuada en 1978, están registrados 16 casos ([2]).

Observación personal

Se trata de O. F. M., varón, nacido el 4-II-77, que en el momento de la consulta tiene 2 8/12 años de edad.

Antecedentes familiares: destacan el encanecimiento prematuro del cabello en los abuelos maternos y en la madre, de 27 años de edad, y la sinofridia que presenta una tía materna. Aunque no han podido ser estudiados individualmente los miembros de la familia, debido a su gran dispersión geográfica, no se encuentran entre los 14 primos y 7 tíos del probandus las alteraciones más características de este síndrome, como pueden ser la sordera congénita, alteraciones en la pigmentación de la piel, el mechón de pelo blanco, la hetero-

(*) *Clínica Infantil de la Seguridad Social de Barcelona. Director: Prof. Dr. A. Ballabriga Aguado.*

cromía del iris o la facies sugestiva, y que son fácilmente reconocibles por los familiares (figura 1).

Antecedentes personales: primer y único hijo, varón, de matrimonio no consanguíneo. Embarazo bien tolerado, a término, con exposición radiológica al 8.º mes; no ingesta de drogas durante este período, excepto hierro y vitaminas. Parto inducido, extracción con vacuum. Pero al nacer de 3.400 g. No signos de anoxia neonatal. Ictericia fisológica, siendo el resto del período neonatal normal. Alimentación artificial desde el nacimiento, bien reglada. Vacunaciones correctas para la edad. Desarrollo psicomotor normal, excepto un retraso en el inicio del habla. Entre los antecedentes personales patológicos, presentó una dacriocistitis a consecuencia de la cual fue intervenido a los veinte meses de edad, y una ausencia de lenguaje articulado que persiste en la actualidad.

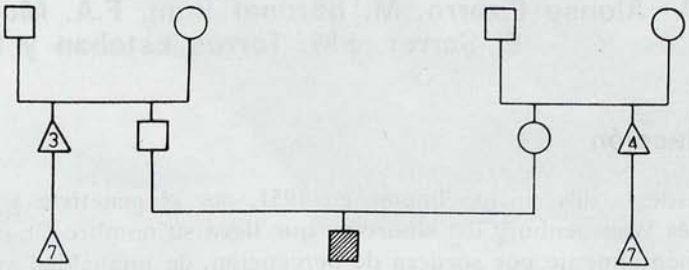

FIGURA 1: Arbol genealógico del probandus.

Exploración: buen estado general. Desarrollo pondoestatural normal (peso: 12.500 g., —1 D. S.; talla: 89 cm., —1 D. S.). Mechón de pelo blanco en la parte central de la frente, presente desde el nacimiento y que con el tiempo ha ido disminuyendo de extensión; ambos iris de color azul porcelana, sin que presenten zonas de otro color; raíz nasal aplanada; pseudohipertelorismo, con una distancia cantal interna de 40 mm. y una distancia interpupilar de 50 mm.; desplazamiento lateral de los puntos inferiores del lagrimal (figuras 2, 3, 4). Manchas acrómicas en pierna derecha (figura 5). No se aprecian malformaciones en faringe oral, lengual, labios ni velo del paladar. La exploración de aparatos respiratorio, cardíaco, abdominal, genitourinario y neuromotor son normales.

Exploraciones complementarias: Dermatoglifos: mano derecha: trirradio axial en posición t, surco palmar transverso, trirradios subdigitales a, b, c y d normales, fórmula de pulpejos AC-AR-AC-AC-AC; mano izquierda: trirradio axial en posición t, equivalente de surco palmar transverso, trirradios subdigitales a, b, c y d normales, fórmula de pulpejos AC-AR-AC-AC-AC.

Fondo de ojo, normal. Electrorretinograma, normal. Respuesta evocada cortical obtenida con 50 estímulos de luz blanca, normal en ambos ojos.

Electroencefalograma, normal. Escala de maduración de Gesell: cociente de desarrollo específicos: motriz: 112; lenguaje: 46 (inferior a lo normal); adaptativo: 112; personal-social: 93: cociente de desarrollo general: 87.

Rinoscopia anterior y otoscopia, normales. En la audiometría practicada con técnica de Suzuky en campo libre (figura 6) se aprecian, en ambos oídos, restos auditivos para frecuencias graves entre 500 y 1000 Hz., que son inexistentes para frecuencias agudas entre 2000 y 4000 Hz; la gráfica registrada, en ambos oídos, es propia de una sordera de percepción. La respuesta evocada auditiva obtenida por promediación de 32 estímulos acústicos a 1000 y 4000 Hz, a 60 dB, es prácticamente nula. En la timpanometría (figura 7) se aprecia una desviación de la compliancia a presiones negativas, expresión de una falta de aireación correcta en la caja del tímpano (oído medio). Las tomografías, en incidencia de Guillen, no muestran malformaciones anatómicas en ambos oídos, apreciándose una disminución de la transparencia radiológica de la espiral basal coclear, y una opacidad en la caja del tímpano —lo que se corresponde con los hallazgos de la timpanometría—, y que comporta una sordera de transmisión.

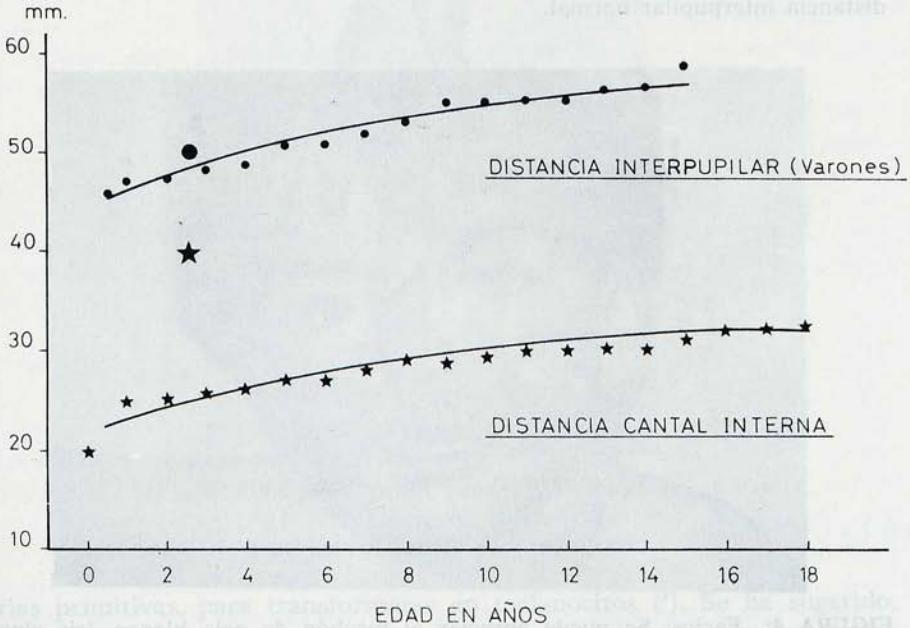

FIGURA 2: Valores normales de la distancia interpupilar y de la distancia cantal interna, en varones, y según la edad. Tomado de D. W. Smith (corregido).

Comentarios

Frecuencia: La frecuencia estimada es de 1/40.000 recién nacidos vivos. Se considera que este síndrome constituye del 1 al 2 % de todas las sorderas congénitas ([3]). Es posible que la frecuencia actual sea el doble de la estimada, ya que sólo alrededor del 50 % de los individuos afectos tienen anomalías pigmentarias. Existen zonas geográficas, como el sur de Australia, en las cuales la frecuencia de este síndrome es muy elevada, debida a la reproducción de los primitivos colonos, lo que ha

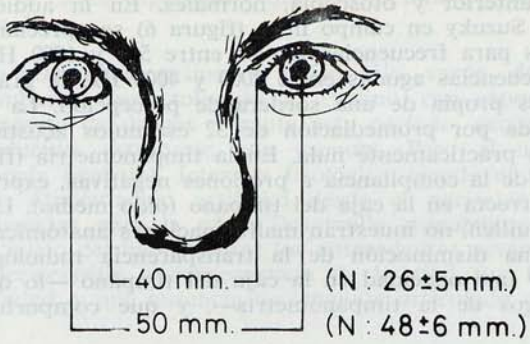

FIGURA 3: Pseudohipertelorismo: distancia cantal interna aumentada, con una distancia interpupilar normal.

FIGURA 4: Facies. Se puede apreciar el mechón de pelo blanco, iris claros, pseudohipertelorismo, raíz nasal aplanada y desplazamiento lateral de los puntos inferiores del lagrimal.

conducido a una situación semejante a la porfiria en Africa del Sur. El síndrome afecta a todas las razas y a ambos sexos por igual.

Genética: La enfermedad se debe a un gen autosómico dominante, que figura en el registro de Mc Kusick con el número 19.350 ([4]), de penetrancia y expresividad variables en cada grupo familiar. Ello obliga al examen cuidadoso de los miembros de la familia de un enfermo, ya que antes de postular una mutación reciente es preciso descartar casos de expresividad mínima. Se cree que la acción del gen mutante afecta la cresta neural, de la que derivan las vesículas auditivas y las células pigmen-

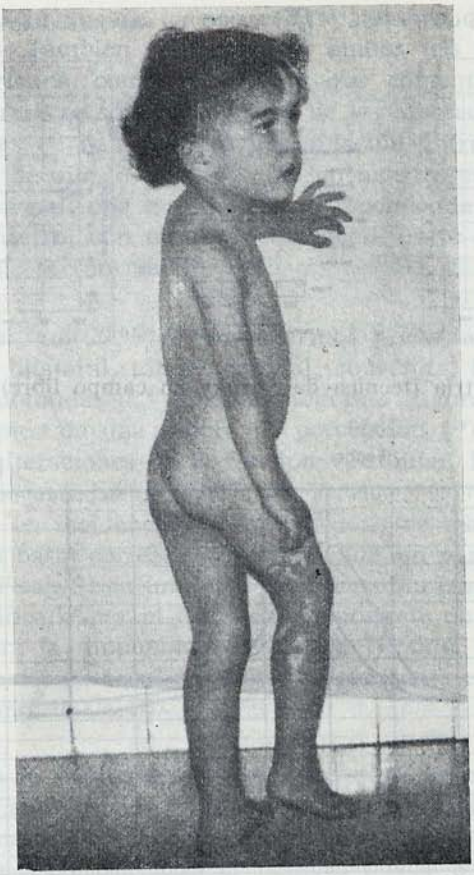

FIGURA 5: Aspecto general. Se puede apreciar el mechón de pelo blanco y manchas acrómicas en pierna derecha.

tarias primitivas, para transformarse en melanocitos ([5]). Se ha sugerido, por otra parte, una heterogeneidad genética en este síndrome, postulándose la existencia de un tipo I con pseudohipertelorismo, y un tipo II sin pseudohipertelorismo; ambos tipos serían debidos a genes distintos, y en el tipo II sería más alta la probabilidad de sordera.

Características fundamentales:

a) Pseudohipertelorismo: consiste en un aumento de la distancia entre ambos cantos internos, a expensas de partes blandas, conservando una distancia interpupilar normal (figura 3). Se presenta con una frecuencia que varía del 85 al 99 %, según distintos autores ([3 6 7]). En el síndrome de Greig ([8]) existe hipertelorismo verdadero, con aumento tanto de la distancia intercantal como de la distancia interpupilar, ya que existe hipertrofia ósea; además, se suele acompañar de estrabismo divergente, y de retraso mental, lo que no sucede en el síndrome de Waardenburg.



FIGURA 6: Audiometría (técnica de Suzuky en campo libre): sordera de percepción bilateral.

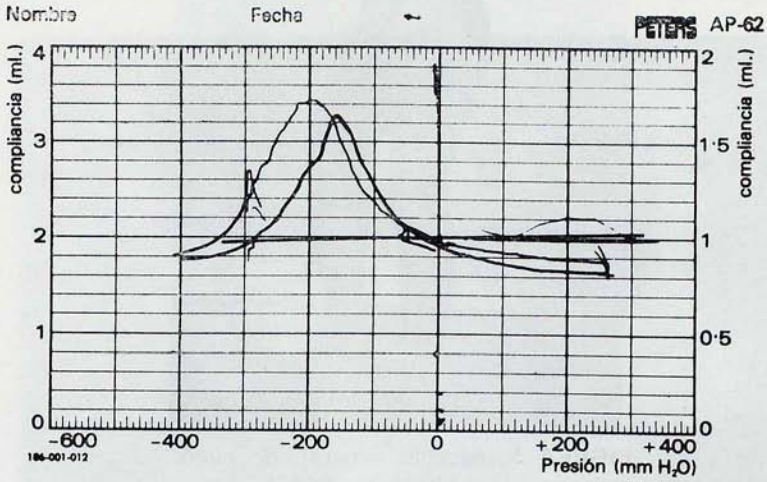

FIGURA 7: Timpanometría: desviación de la compliancia a presiones negativas.

Junto con el desplazamiento de los cantos internos, los puntos inferiores del lagrimal también están desplazados, lo que condiciona una susceptibilidad aumentada para la dacriocistitis, que nuestro enfermo presentó.

b) Raíz nasal aplanada: se presenta en un 75 % de los afectados ([3]). Nuestro enfermo la presenta (figura 4).

c) Hipertricosis de la parte medial de las cejas, llegando, incluso, a presentar sinofridia. Su incidencia es de un 45 % de los casos ([6] [7]). Aunque en nuestro enfermo no se da, una tía materna presenta sinofridia. Hay que tener en cuenta que, sobre todo en mujeres, por maniobras de depilación, puede no ser visible.

d) Alteraciones pigmentarias del iris: pueden presentar un iris de color azul y el otro marrón, o zonas marrones en iris azul, o zonas azules en

un iris marrón; es lo que se conoce con el nombre de heterocromía o hipoplasia del iris. También pueden tener ambos iris de un color azul porcelana característico, como en el caso que comentamos. Este signo tan llamativo se presenta sólo en un 25 % de los afectados ([1] [3] [6] [7]).

Algunos autores ([9]) han descrito una relación entre la pigmentación del iris y el fondo de ojo, lo que no se da en nuestro enfermo, ya que el fondo de ojo es normal; por este motivo se recomienda practicar electroretinogramas de control con cierta periodicidad, entre 6 a 24 meses. La agudeza visual suele ser normal ([3]).

e) Hipoacusia: un 20 % de los enfermos presentan una sordera de percepción, uni o bilateral, total o parcial, congénita, lo que condiciona un cuadro de sordomudez ([3] [6] [7]). El audiograma (figura 6) del caso que comentamos es típico de una sodera de percepción ([10]). Algunos autores ([11]) han descrito alteraciones de la función vestibular, lo que en nuestro enfermo no ha sido estudiado.

La tomografía en incidencia de Guillen pone de manifiesto una afectación de la espira basal coclear, lo que coincide, en parte, con los hallazgos descritos por Fisch ([5]) en una niña de 3 años. La inaparición del habla no puede ser justificada por el discreto componente de sordera de transmisión que muestra la timpanometría (figura 7), sino, precisamente, por la alteración de la espira basal coclear, que repercute en la primera neurona coclear (órgano de Corti).

f) Defecto en la pigmentación del pelo: otra de las manifestaciones llamativas de este síndrome lo constituyen la presentación de un mechón de pelo blanco o más claro (peliosis), en la zona frontal medial, paramedial u occipital (figura 4), y que, con el tiempo, puede ir disminuyendo de extensión, hasta desaparecer. Su frecuencia oscila de un 17 a un 40 % ([3] [6] [7]). También puede presentarse un encanecimiento prematuro del pelo, como se daba en los abuelos maternos y en la madre del caso que comentamos. Ambas alteraciones en la pigmentación del pelo pueden quedar ocultas, en mujeres adultas, como resultado de la tinción del pelo ([3]).

g) Alteraciones pigmentarias de la piel: varían desde zonas de hiperpigmentación a zonas despigmentadas, y entre éstas pueden manifestarse como vitíligo o manchas acrómicas; se da en un 15 % de los casos ([3] [6] [7]). Nuestro enfermo, como la madre y el niño descritos por Gracia y cols. ([7]), presenta manchas acrómicas, localizadas en pierna derecha (figura 5).

h) Otras anomalías: con una incidencia inferior al 5 % se han descrito la presentación de labio leporino, fisura palatina, prognatismo mandibular, otras alteraciones óseas, hipoplasia de los cartílagos del ala de la nariz, etc. ([3]), así como asociación con enfermedad de Hirschprung; nada de todo esto se da en el caso que comentamos.

Conviene destacar que, en estos enfermos, el psiquismo está conservado.

Variaciones: Básicamente se distinguen dos variaciones del síndrome de Waardenburg puro:

1) Síndrome de Klein ([12]): a los signos ya conocidos se sobreañaden hipertelorismo, retrognatia, paladar ojival, incisivos superiores irregularmente implantados, aplanamiento toracohumeral, sindactilia cutánea bilateral y displasias óseas, principalmente de las primeras costillas, huesos del carpo y sacro.

2) Síndrome de Mende ([13]): junto al mechón de pelo blanco y la sordomudez, existe una despigmentación de cejas y pestañas, albinismo, manchas en el tronco y los miembros, facies mongoloide y lanugo fetal persistente en el cuello.

Diagnóstico diferencial: Si el síndrome es completo es fácil su diagnóstico, pero en las formas leves o parciales cabe la diferenciación con:

a) Síndrome de Greig: existe hipertelorismo verdadero, estrabismo divergente y retraso mental importante.

b) Síndrome de Noonan (Turner masculino): presenta retraso mental moderado, hipertelorismo, ptosis palpebral, orejas de implantación baja, criptorquidia, estatura baja, malformaciones cardíacas, cuello corto y grueso, y pterigium colli.

c) Síndrome de Opitz: lo más llamativo es el hipertelorismo y grados variables de hipospadias en el varón.

d) Síndrome de Vogt-Koyanagi además de poliosis, vitíligo e hipoacusia, presenta alopecia y uveítis.

e) Síndrome de mechón blanco dominante, con ataxia y sordera de percepción.

f) Síndrome descrito por Arias: similar al síndrome de Waardenburg, pero con un mechón negro en lugar de blanco.

g) Asociación de heterocromía del iris con un síndrome de Romberg.

h) Síndrome de albinismo oculocutáneo y sordera de percepción congénita: además de estos signos presenta nistagmus, fotofobia, ceguera parcial y retraso mental severo.

También, entre otros, deben tenerse en cuenta la blefarofimosis familiar, el síndrome de Carpenter, el síndrome de Mohr y el síndrome oral-facial-digital ([2 3 14]).

Tratamiento: Debe ir dirigido a la sordera y a un aprendizaje del habla. En el caso que nos ocupa, se le va a aplicar un drenaje timpánico, para mejorar su hipoacusia de transmisión, puesta de manifiesto por el empeoramiento de su timpanometría; una prótesis auditiva que facilitará su audición, y favorecerá la rehabilitación del lenguaje a que va a ser sometido.

Dado el carácter de transmisión autosómica dominante es importante el consejo genético.

Conclusión

Como conclusión digamos que aquellos niños que presentan heterocromía del iris, mechón de pelo blanco o pseudohipertelorismo, entre los signos más llamativos, tanto ellos como algún miembro de la familia, deben ser cuidadosamente investigados para descartar o confirmar una sordera, que puede tener tratamiento, aunque sólo sea parcial, y facilitarles un aprendizaje del lenguaje, que de otra manera no conseguirían.

Resumen

Se presenta un síndrome de Waardenburg puro con pseudohipertelorismo, mechón de pelo blanco, iris azul porcelana, raíz nasal aplanada, manchas acrómicas, y sordera de percepción, bilateral y severa, comentándose estas distintas manifestaciones clínicas, así como aspecto de la frecuencia de presentación, genética, variaciones del síndrome, diagnóstico diferencial y tratamiento.

Resum

Es presenta un cas de síndrome de Waardenburg pur amb pseudohipertelorisme, ble de cabells blancs, iris blau porcellana, arrel nasal aplanada, taques acròmiques i sordesa de percepció important i bilateral. Hom comenta aquestes distintes manifestacions clíniques i aspectes tals com freqüència de presentació, variants, genètica, diagnòstic diferencial i tractament.

Summary

A patient with classical Waardenburg syndrome is described. Pseudohyperthelorism, white hair tuft, blue iris, acromic patches and severe bilateral perception deafness were all present. Remarks are made on frequency, genetics, variants differential diagnosis and treatment.

Bibliografía

1. Waardenburg, P. J.: A new syndrome combinig developmental anomalies of the eyelids, eyebrows and nose root with pigmentary defects of the iris and head, hair ,and with congenital deafness. *Am. J. Hum. Genet.*, 3: 195, 1951.

2. Landaluce Ugarte, C., Barez, F., Suñé, J. y Borderas, A.: Síndrome de Waardenburg. A propósito de una observación familiar. *Rev. Esp. Pediatr.*, 24: 143, 1978.

3. Konigsmark, B. W., and Gorlin, R. J.: Genetic and metabolic deafness.

Editorial W. B. Saunders Company,
4. *Mc Kusick, V. A.:* Mendelian inheritance in man. Editorial The John Hopkins University Press, 390, 1978.
229, 1976.

5. Fisch, L.: Deafness as part of an hereditary syndrome. *J. Laryngol. Otol.*, 73: 355, 1959.

6. García-Sicilia, López, J., y Pascual Castroviejo, I.: Síndrome de Waardenburg. Estudio de tres familias. *Bol. Soc. Pediatr. Madr.*, 19: 361, 1972.

7. Gracia, R., Burgueros, M., Lledo, G., Barrio, R. y Alvarado, F.: Síndrome de Waardenburg. Aportación de una familia. *An. Esp. Pediatr.*, 8: 429, 1975.

8. Greig, D. M.: Hypertelorism, a hitherto undifferentiated congenital craniofacial deformity. *Edinbourgh M. J.*, 31: 560, 1924.

9. *Goldberg*, M. F.: Waardenburg's syndrome with fundus and other anomalies. *Arch Ophthalmol.*, 76: 797, 1966.

10. Portmann, M.: Manual de otorrinolaringología. Barcelona, Editorial Toray-Masson, S. A., 38, 1976.

11. Marcus, R. E.: Vestibular function and additional findings in Waardenburg's syndrome. *Acta Otolaryngol.* (Stockh), Suppl., 229: 5, 1968.

12. Klein, D.: Albinisme partiel (leucisme) avec surdimutité, blepharophimosis, et dysplasia myo-ostéo-articulaire. *Helvet. Paediatr. Acta*, 5: 38, 1950.

13. Mende, I.: Über eine Familie hereditär-degenerativer Taubstummer mit mongoloidem Einschlag und teilweisen Leukismus der Haut und Haare. *Arch Kinderheilkd*, 79: 214, 1926.

14. Smith, D. W.: Atlas de malformaciones somáticas en el niño. Barcelona, Editorial Pediátrica, 142, 1972.