ARTÍCULO ORIGINAL

E. Solano

Hexahélix: distalador intraoral de doble función. Eficacia en el distalamiento

The hexahelix: intraoral distalization appliance

E. SOLANO REINA*, A. MENDOZA MENDOZA** y A. SOLANO REINA***

Sevilla

RESUMEN: El hexahelix es un aparato de distalamiento intraoral, que consta de un botón de acrílico fijado mediante bandas a los primeros molares con dos brazos en forma de «L» en los que se configuran tres espirales por brazo. Dependiendo del brazo activado se producirá distalamiento simétrico o asimétrico. Una vez alcanzada la relación de súper Clase I, el botón de acrílico se desconectará de las bandas de los primeros premolares, quedando convertido en un botón de Nance, sirviendo a partir de ese momento como aparato de anclaje para el distalamiento de premolares y canino de forma consecutiva hasta alcanzar la Clase I en todo el sector lateral. Finalmente, el botón de acrílico podrá ser eliminado para completar la retrusión del sector incisivo.

PALABRAS CLAVE: Distalamiento molar. Clase II molar. Distalamiento intraoral. Aparato de distalamiento intraoral.

ABSTRACT: The hexahelix is an appliance for intraoral distalization. It is composed by an acrylic button rigidly connected to the bands of the first premolars and to the first molars bands by to arms an «L» form with three helix per side. Depending of the activated arm symmetric or asymmetric distalization is obtained. When the Class I molar relationship is obtained, the acrylic button is disconnected from the premolar bands being converted in a Nance button. The Nance button acts as an anchorance appliance for the progressive distalization of the first premolar and the canine until the Class I is obtained in the lateral sectors. Finally the acrylic button is removed tocomplete the retrusión of the incisors.

KEY WORDS: Molar distalization. Molar class II. Intraoral distalization. Intraoral distalization appliance.

INTRODUCCIÓN

Cuando existe un adecuado balance esqueletal anteroposterior y vertical, pero la situación dentaria es de Clase II, el tratamiento de elección en estos casos es el distalamiento de los primeros molares, siendo especialmente efectivo cuando se aplica en dentición mixta o en su defecto si no han erupcionado los segundos molares.

Recientemente han aparecido una serie de aparatos de distalización molar que aplican fuerzas exclusivamente intraorales, donde la colaboración del paciente no es necesaria, aún con la presencia de segundos molares[1-5].

Dentro de los aparatos intraorales con anclaje maxilar, el pendulum de Hilgers[4] es uno de los más usados, aunque puede presentar una serie de movimientos indeseables sobre los molares, como exceso de inclinación distal, aumento del torque coronovestibular o sobrecorrección de la rotación distal, así como cierto grado de pérdida de anclaje.

En respuesta a estos problemas y teniendo como referencia su diseño biomecánico y su indiscutible capacidad de distalamiento sin colaboración por parte del paciente, diseñamos el Hexahélix[6] con un nuevo sistema de fuerzas que nos asegurasen un menor desplazamiento del botón de acrílico y un movimiento más corporal y predecible del molar.

* Profesor titular de Ortodoncia. Facultad de Odontología de Sevilla.
** Profesor titular de Odontopediatría. Facultad de Odontología de Sevilla.
*** Profesor máster de Ortodoncia. Facultad de Odontología de Sevilla.

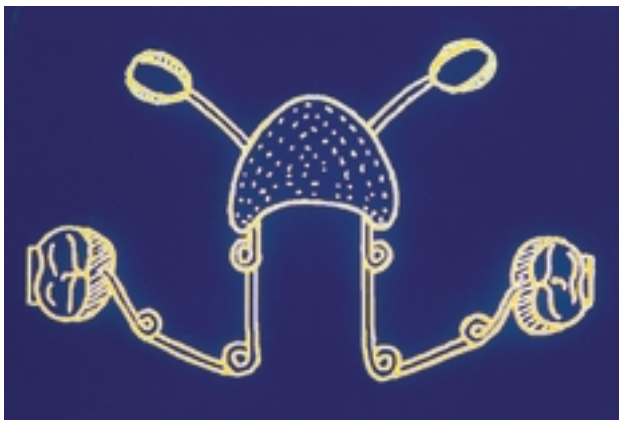

Figura 1. Hexahélix.

Figura 2. Disposición del Hexahelix después de su activación extraoral. Primera espiral: control transversal molar. Segunda espiral: distalamiento molar. Tercera espiral: rotación e inclinación molar.

HEXAHÉLIX

Es un aparato de nueva generación que ya describimos en un artículo de la *Revista Española de Ortodoncia*[6] (REO) en sus diferentes aplicaciones clínicas. Consta de un botón de acrílico que se extiende por las rugosidades palatinas y la zona retroincisiva. Se ancla en los primeros premolares o en su defecto sobre los molares temporales mediante bandas, conectándose con los primeros molares a través de dos brazos en forma de «L» que salen de los extremos distales del botón, construido en alambre Blue Elgiloy de 0,8 mm, en los que figuran seis espirales, tres por lado, disponiéndose a lo largo de los brazos en forma de «L», dos en sus extremos y otra en la acodadura del brazo (fig. 1).

Las primeras espirales tienen como función controlar transversalmente a los molares durante el distalamiento evitando su expansión, siendo necesario antes de su colocación la apertura de las mismas, lo que dispondrá el aparato en posición de anca de rana (fig. 2).

Las segundas espirales deben estar situadas a 2 mm por distal de los primeros molares, en la acodadura y a nivel del centro de resistencia de los molares, principio fundamental del distalamiento (figs. 3 A y B), ya que de esta forma el movimiento será más corporal y con escasísimo componente de inclinación y extrusión coronal.

Las terceras espirales se sitúan por dentro y a 6 mm de las segundas, en sentido oblicuo, en los extremos de los brazos que forman la «L» antes de su soldadura a la banda; aunque también se puede construir removible mediante su terminación en poste e inserción en el cajetín de la banda, si bien el Hexahélix soldado es más rígido y predecible tanto en sus activaciones como en sus movimientos. Esta tercera espiral sirve para controlar la rotación y la rotación molar durante el distalamiento.

Antes de su colocación en boca debemos comprobar que el aparato queda plano sobre una mesa, corrigiendo de esta forma el torque, elevando la cúspide palatina a la vez que esta función de partida nos garantiza la ausencia de inclinación distal y nos per

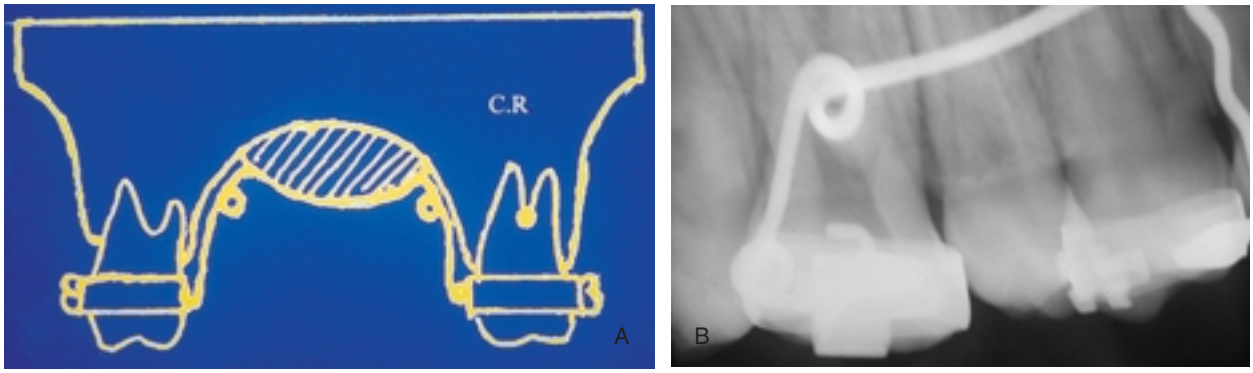

Figura 3. Posición de la segunda espiral coincidiendo con el centro de resistencia del molar.

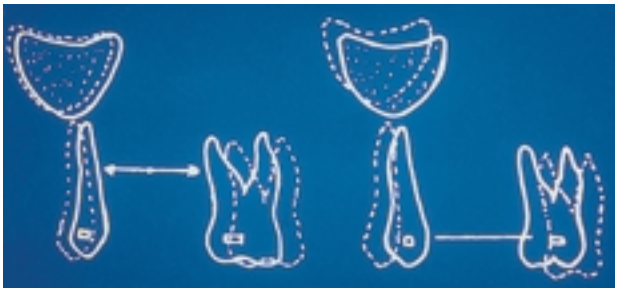

Figura 4. Aumento de la estabilidad del botón y movimiento más corporal del molar cuando la fuerza pasa por los centros de resistencia (raíces) frente a la fuerza a nivel de las coronas.

mite ver el grado de rotación distal que le hemos imprimido.

La disposición de estos brazos a la altura de las raíces y el sistema de fuerzas que emplea a nivel de los centros de resistencia de los molares proporciona una mayor estabilidad del botón, aumentando el anclaje anterior frente a otros aparatos que emplean una posición más baja y coronal (fig. 4).

MECANISMOS DE ACTIVACIÓN

Activación extraoral

La primera activación se realizará sobre el modelo de escayola. Para ello abriremos la primera espiral y comprimiremos la anchura bimolar, ya que el distalamiento conlleva expansión, a excepción de los casos en los que se presente mordida cruzada a nivel molar, en cuyo caso la no apertura de la espiral o su cierre corregirá la mordida cruzada durante el distalamiento.

El segundo paso será abrir la segunda espiral para que la banda del primer molar se posicione a la altura del segundo molar sin llegar nunca a sobrepasarlo. Este movimiento nos habrá dado un exceso de rotación molar, por lo que procederemos a corregirlo activando la tercera espiral, que también cumple la función del control de inclinación molar según se la aplane o se la angule. Una vez realizada todas las activaciones, el aspecto que tendrá será el de anca de rana como muestra la figura 2, siempre que la activación sea simétrica, ya que puede actuar tan sólo un brazo cuando el distalamiento es unilateral.

Esta activación debe mantenerse durante 2 ó 3 meses para volver a activarlo *in situ.*

Activación intraoral

La activación intraoral se realiza despegando las bandas de los primeros molares y abriendo de nuevo

Figura 5. Activación intraoral con alicates de tres puntas sobre el tramo comprendido entre las dos últimas espirales.

la segunda espiral, desplazando de esta forma el brazo hacia distal para posteriormente, depositar el cemento directamente sobre las bandas y cementarlos nuevamente. En el caso de usar cajetines, estas maniobras se simplifican, aunque será más difícil de predecir el grado y dirección de los movimientos.

Otra forma de activarlo intraoralmente consiste en aplicar un alicates de tres puntas sobre el tramo comprendido entre la segunda y la tercera espiral, aunque esta activación conlleva un alto grado de rotación distal (fig. 5).

SECUENCIA DEL TRATAMIENTO

Una vez conseguida una super Clase I molar y distalado el segundo premolar mediante cadeneta elástica, procederemos a utilizar el aparato como mantenedor de la posición de los molares y como anclaje para el distalamiento sucesivo del primer premolar y el canino. Para ello, convertiremos el Hexahélix en un botón de Nance (fig. 6) al cortar los brazos anteriores que lo unían a los primeros premolares.

Esta maniobra exige en primer lugar, el comprobar antes de desconectarlo de la zona de anclaje que el aparato se encuentre pasivo, descementándolo nuevamente de los molares y observando su pasividad, en caso contrario debemos desactivarlo para fijar la posición molar. Posteriormente comprobare-

Figura 6. Conversión del Hexahélix a botón de Nance cortando los brazos anteriores.

mos el perfecto ajuste del botón de acrílico al paladar y a partir de ahí proseguiremos con el distalamiento sucesivo mediante seccionales a los primeros premolares y caninos hasta alcanzar la Clase I en todo el sector lateral, tomando como punto de anclaje el ya convertido botón de Nance

Finalmente removeremos el botón de acrílico para poder completar la retrusión del sector anterior.

CASOS CLÍNICOS

Con estos dos casos podemos presentar la diferentes posibilidades del Hexahélix en la corrección de la Clase II mediante distalamiento de molares, tanto en dentición mixta como permanente, con un mayor o menor grado de compresión y una mayor necesidad de distalamiento unilateral.

Caso 1 (fig. 7)

En la vista frontal se observa la ausencia del incisivo lateral izquierdo temporal, con apertura de un pequeño espacio interincisivo y una escasa desviación de la línea media, la sobremordida es de un tercio y existe una mayor compresión de la hemiarcada izquierda con mordida cruzada como consecuencia de la mesialización y colapso del sector anterior por la pérdida del incisivo lateral temporal al erupcionar el incisivo central permanente exfoliándolo.

En la vista lateral derecha encontramos una relación Clase II completa molar y canina con desplazamiento mesial del lateral temporal que ha quedado montado sobre el incisivo central permanente.

La mesialización y Clase II en el lado izquierdo es aún mayor ante la pérdida del incisivo temporal y el cierre completo de su espacio, presentando una mordida cruzada de todo el sector.

En la vista oclusal superior podemos observar la gran falta de espacio para los incisivos laterales y el grado de compresión y rotación mesial de los primeros molares.

Tratamiento

Optamos en una primera fase por distalar los molares mediante un Hexahélix, que como podemos observar *no lleva la primera espiral*, ya que al existir compresión y mordida cruzada consideramos que no era necesaria al desear que durante el distalamiento se resolviera el problema transversal.

En un período de 3 meses conseguimos la mitad del distalamiento necesario, siendo mayor en el lado izquierdo al haber actuado de forma selectiva con un mayor grado de activación sobre este brazo al necesitar recuperar el espacio del lateral además de la corrección de la Clase II molar.

A los 5 meses hemos obtenido la totalidad del espacio para ambas hemiarcadas y la corrección de la Clase II molar a la vez que hemos corregido la mordida cruzada y la rotación de los molares.

Una vez conseguido el objetivo principal extraemos los caninos temporales y colocamos brackets en los incisivos centrales, disponiendo un arco que nos permite el cierre del espacio interincisivo mientras esperamos la erupción inmediata de los incisivos laterales.

Cuando éstos han erupcionado cortamos los brazos anteriores del Hexahélix para convertirlo en botón de Nance, comprobando su pasividad. Esto permitirá la erupción de los primeros y segundos premolares, pudiendo observar que el segundo premolar erupcionó hacia distal colocándose en la posición correcta, reafirmando de esta manera nuestras observaciones clínicas, en las que tras el distalamiento del primer molar, el segundo premolar se autodistalaba en todos los casos en mayor o menor grado, siendo este movimiento mayor cuando los premolares no estaban erupcionados. Sin embargo, los primeros premolares tuvieron que ser embandados para completar su distalamiento mediante muelle, mientras que se mantenía la posición de los molares con el Hexahélix convertido en botón de Nance.

Al terminar ambos incisivos laterales tuvieron que ser reconstruidos con material compuesto ya que su tamaño era más pequeño, solventando de esta forma la discrepancia de Bolton existente y preservando la correcta posición conseguida en los incisivos.

Caso 2 (fig. 8)

En este caso, a diferencia del anterior, podemos observar que la situación transversal a nivel molar es correcta, presentando una Clase II mayor en el lado derecho con una falta total de espacio para el canino, por lo que de forma selectiva —aunque distalemos en ambos lados— el grado de distalamiento ha de ser mayor en el lado derecho. Siendo el brazo anterior del lado derecho el primero que desconectamos para llevar al espacio obtenido el primer premolar, ayudándonos mediante un muelle de Nitinol por vestibular y con un hilo elástico por palatino, enganchando éste, desde la tercera espiral a la acodadura

Figura 7. Caso clínico número 1. Distalamiento en dentición mixta tomando los primeros molares temporales como fuente de anclaje anterior.

del extremo sobrante tras cortar el brazo anterior que le unía a la banda del premolar, consiguiendo de esta forma el espacio para el canino, finalizando con el cierre de los espacios una vez obtenida la Clase I molar y canina. Mostrando el caso el mismo día que fueron retirados los aparatos.

MATERIAL Y MÉTODO

La muestra de este estudio está formada por 14 pacientes, de los cuales nueve son niñas y 5 niños, con una edad media de 10 años y 6 meses, que presentaban una maloclusión Clase II molar y canina en

Figura 8. Caso clínico número 2. Distalamiento en dentición permanente tomando los primeros premolares como fuente de anclaje anterior.

ambas hemiarcadas con o sin presencia de segundos molares erupcionados. El tiempo medio de distalamiento empleado fue de 6 meses y para su estudio se tomaron dos telerradiografías por cada paciente una de pretratamiento (T1) y otra tras finalizar la fase de distalamiento (T2). Sobre esta muestra se realizó el trazado cefalométrico de Gosh y Nanda[7] (fig. 9).

— *La línea PTV.* Se inicia en la escotadura esfenoetmoidal y pasa por el vértice de la escotadura pterigoidea, sirviendo esta línea para cuantificar el distalamiento producido, toman-

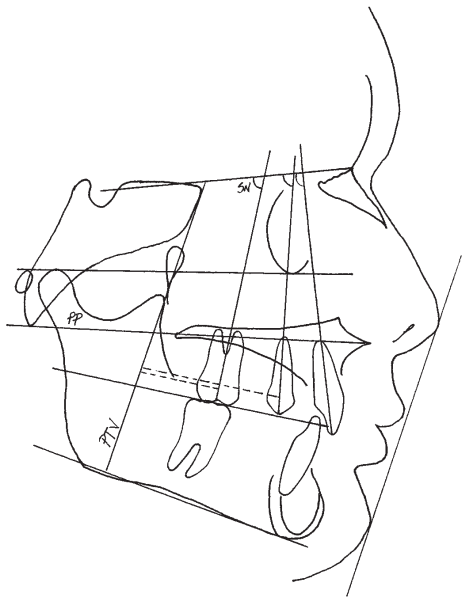

Figura 9. Trazado cefalométrico de Gosh y Nanda.

do como punto de referencia molar su centroide (U6). La mesialización del premolar se mide de igual forma teniendo como referencia el centroide del premolar a dicha línea (U4).

— *Línea sella-nasión/eje axial primer molar, primer premolar e incisivo central*. Podemos medir las variaciones producidas en la inclinación de estas piezas en el distalamiento. Es una medida angular para cada uno de los dientes.

— *Plano palatino.* Nos ofrecerá la referencia para medir la distancia entre el centroide del molar y premolar con el plano palatino, de esa manera podremos conocer el grado de extrusión postdistalamiento. Es una medida milimétrica vertical

ESTUDIO ESTADÍSTICO

Las medias y desviaciones estándar fueron calculadas para cada medida utilizando el test de Student para determinar el grado de significación y la diferencia entre el pretratamiento (T1) y la medida postratamiento (T2).

RESULTADOS

En la tabla de valores podemos observar que el grado de distalamiento de los primeros molares ha sido de 4,36 mm como media, si bien ha habido casos en los que el distalamiento ha alcanzado los 6,5 mm. Parte de este distalamiento total se ha visto afectado por una pequeña pérdida de anclaje por mesialización del primer premolar de 1,33 mm en los seis casos que los primeros premolares sirvieron como anclaje del botón de acrílico, ya que los ocho casos restantes fueron los primeros molares temporales los que sirvieron de anclaje y no fueron tenidos en cuenta. Podemos simplificar que una cuarta parte del distalamiento se pierde en forma de mesialización de los primeros premolares, por lo que a mayor distalamiento mayor pérdida de anclaje. Por el contrario, el grado de extrusión molar que esperábamos después del distalamiento no se produce, lo que es favorable en los casos de necesidad de distalamiento en patrones con tendencia al crecimiento vertical. Esto queda confirmado por el escasísimo grado de inclinación del molar después del distalamiento, que es tan sólo de 5º, lo que justifica que durante este proceso no se produzca la extrusión y el volcamiento coronodistal del molar que puede provocar un fulcro a este nivel con posterorrotación mandibular.

Son estos dos últimos aspectos los más importantes por cuanto en todos los casos se consigue el distalamiento requerido, pero sin que esta posición más distal del molar implique un aumento de la dimensión vertical por extrusión o una posterorrotación por inclinación distal y fulcro del molar.

DISCUSIÓN

La cantidad de distalamiento del hexahélix es de 4,36 mm a lo largo de los 6 meses que han durado de

Tabla 1. Hexahelix.

			Inicial				*Final*						
		n	*Media*	*sd*	*Min*	*Max*	*Media*	*sd*	*Min*	*Max*	*dif*	***t***	*p*
PTV-U6	Distalamiento molar	14	22,21	3,24	17	28	17,86	3,21	14	24	–4,36	–12	< 0,0001
PTV-U4	Mesialización	6	41,67	6,19	33	51	43,00	6,75	33	52	1,33	2,7	0,043
PP-U6	Extrusión Molar	14	19,29	1,77	15	23	19,29	1,77	17	22	0,00	0,00	ns
SN-U6	Inclinación Molar	14	71,36	5,12	62	80	66,14	7,49	52	74	5,21º	2,84	0,014

media los tratamientos hasta conseguir la Clase I molar, lo que hace una media de 0,72 mm por mes.

Comparativamente con otros trabajos en los que se ha utilizado diferentes aparatos de distalamiento como el Pendulum[7,8], el seccional Jig[9], fuerzas magnéticas[10] o muelles de Niti[11], el grado de distalamiento por mes es muy similar, ya que van de 0,8 a 1 mm. Sin embargo, el grado de inclinación del molar es de 5,21º, lo que se traduce en un grado por mm de distalamiento, siendo muy inferior al de otros aparatos como el Pendulum, que arroja una inclinación de 2,5º por 1 mm de distalamiento[11].

No hemos encontrado estudios que valoren el grado de extrusión molar, ya que la mayoría de ellos sólo refiere la inclinación molar, haciendo mención de esta forma al descenso de la cúspide mesial. Tan sólo el trabajo de Gosh y Nanda describe una media de 0,1 mm de intrusión con el Pendulum, aunque la media de distalamiento sólo fue de 3,37 mm.

En todos nuestros casos no hemos utilizado ningún elemento auxiliar de anclaje para el distalamiento ulterior de los premolares y caninos. El Hexahélix tiene esta doble función: distalador y mantenedor de la posición conseguida al ser reconvertido en botón de Nance por el sólo hecho de desconectarlo de sus apoyos anteriores, sin necesidad de utilizar anclajes adicionales como el arco utilitario o el anclaje extraoral.

La pérdida de anclaje durante el proceso de distalamiento con el hexahélix es de 1,33 mm, lo que implica un 25% del espacio distalado, frente a otros aparatos que presentan entre el 30% y el 40% de pérdida como es el distalamiento con muelles[11] o el Pendulum[7].

CONCLUSIONES

El Hexahélix ha obtenido el distalamiento molar requerido en todos los casos, con una media de 4,36 mm sin producir extrusión y con un escaso índice de inclinación molar y pérdida de anclaje.

Nosotros atribuimos estas ventajas a su diseño, al coincidir el punto de aplicación de la fuerza con el centro de resistencia del molar, lo que favorece un movimiento más corporal del molar. De igual forma, el hecho de que el Hexahélix pueda ser reconvertido en un botón de Nance en el mismo acto (con el sólo hecho de desconectarlo de la parte anterior sirviendo como elemento de anclaje para el distalamiento de los premolares y caninos), es otra de las ventajas de este distalador intraoral.

BIBLIOGRAFÍA

1. Gianelly AA, Vendar J, Dietz VS. Japanese niti coils used to move molars distally. Am J Orthod Dentofacial Orthop 1991; 99:564-6.
2. Locatelli R, Bedna J, Dietz VS, Gianelly AA. Molar distalalization with superelastic Niti wire. J Clin Orthop 1992;26:277-9.
3. Bondemark L Kuros J. Distalization of maxillary first and second molar simultaneously with repelling magnets. Eur J Orthod 1992;14:264-72.
4. Hilgers JJ. The Pendulum appliance for Class II non-compliance therapy. J Clin Orthod 1992;26:706-14.
5. Carano A, Testa M. Distal jet for upper molar distalization. J Clin Orthod 1996;30:374-80.
6. Solano Reina E, Mendoza Mendoza A. Hexahélix: distalador intraoral de doble función. Rev Esp Ortod 1999;28:17-26.
7. Gosh J, Nanda RM. Evaluation of an intraoral maxillary molar distalization technique. Am J Orthod Dentofac Orthop 1996; 110:639-46.
8. Cobo J, Díaz B, Puente M, Carlos F. Distalization des molaires superiures par «Pendulum». Rev Orthop Dentofac 1998;32: 41-50.
9. Gulati S, Kharbanda OP, Parkah H. Dental and skeletal echanges after intraoral molar distalization with sectional jig assembly. Am J Orthod Dentofac Orthop 1998;114:319-27.
10. Bondemark L, Besthold M. Reppellent magnets versus super elastic nickel titanium coils in simultaneous distal novement of maxillary first and second molars. Angle Orthod 1994;64: 189-98.
11. Gianelly AA. Distal movement of the maxillary molars. Am J Orthod Dentofac Orthop 1998;114:66-72.

Correspondencia:
E. SOLANO REINA.
Plaza de Cuba, 6.
41010 Sevilla.