Pediatr Catalana 1996; 56

Nen de 7 anys amb una massa abdominal i valors alts d'àcid vanil-mandèlic a l'orina*

R. Porta, P. Ramírez, P. Domínguez*, S. Gallego, E. Vázquez***, M. Sentís******

*MIR de Pediatria, * Secció de Cures Intensives Pediàtriques, ** Secció d'Oncologia, *** Servei de Radiologia, **** Laboratori de Bioquímica Clínica. Hospital Materno-Infantil Vall d'Hebron. Barcelona*

Nen de 7 anys admès per a estudi de massa abdominal.

Trobant-se prèviament bé, un mes abans de l'ingrés va presentar un episodi de febre alta i dolor abdominal difús que va requerir ingrés en un altre centre, on es va mantenir en observació sense tractament específic durant 48 hores. El quadre s'autolimità, i va romandre asimptomàtic durant 3 setmanes, moment en què va presentar una simptomatologia similar a l'esmentada, i requerí nou ingrés hospitalari. Entre les exploracions complementàries practicades destaca una radiografia simple d'abdomen que posà de manifest una massa paravertebral esquerra de morfologia fusiforme, sense afectació òssia ni calcificacions. Una TC practicada posteriorment va evidenciar també la presència de l'esmentada massa paravertebral. Davant la sospita de tumoració retroperitoneal va ser enviat al nostre hospital.

El pacient és el sisè fill de pares sans, no consanguinis, que va néixer a les 35 setmanes de gestació en un part complicat, amb amniorrexi precoç i patiment fetal agut, amb Apgar 5/8 i pes de 1.500 g. Durant les primeres hores de vida es va objectivar anèmia hemolítica isoimmune i icterícia greu, que va requerir exsanguinotransfusió.

Als 7 mesos de vida va reingressar per diarrea de 20 dies d'evolució, quadre que es resolgué amb tractament dietètic. En l'exploració física destacava la presència de múltiples adenopaties generalitzades i d'un pol de melsa. També es va evidenciar una anèmia ferropènica moderada que va ser tractada amb ferro oral, amb bona resposta.

El curs posterior del pacient va ser satisfactori. Va seguir un desenvolupament pondoestatural i psicomotor normals sense altres incidents destacables.

A l'exploració física de l'actual ingrés es va trobar un nen actiu, col·laborador, sense evidència de malaltia greu. La temperatura, la tensió arterial, l'auscultació cardíaca i respiratòria van ser normals. En l'abdomen destacava la presència d'esplenomegàlia dura de 4 cm sota la vora costal. La resta d'exploració física era normal.

Els exàmens de laboratori practicats inicialment mostraven: Hematòcrit 38%, Hgb 13.4 mg/dL, leucòcits 7.500/mm^3, amb fórmula normal, plaquetes 304.000/mm^3. Urea, creatinina, calci, fòsfor, fosfatases alcalines, AST, ALT i ionograma normals. LDH 222 U/L, proteïnes totals 77g/L (alb 41 g/L, alfa-1 2.2 g/L, alfa-2 7.2 g/L, beta 7.2 g/L, gamma 19.2 g/L), IgA 350 mg/dL, IgM 75 mg/dL i IgG 2325 mg/dL. Proves de coagulació normals.

La radiografia de tòrax va ser normal. En la radiografia simple d'abdomen (Fig. 1) es confirmà la presència de l'esmentada massa paravertebral, tòraco-lumbar. Tant l'ecografia abdominal com la TC van mostrar una tumoració retroperitoneal prevertebral esquerra no quística i una esplenomegàlia homogènia. Es confirmà la no afectació renal. El fetge i la resta d'estructures abdominals apareixien normals.

Als 10 dies de l'ingrés es van rebre els resultats de l'estudi en orina dels metabòlits de les catecolamines: àcid vanil-mandèlic (AVM) 11.4 mg/24 hores (25.6 µg/mg creat). Després de repetir la determinació, es va comprovar de nou: AVM 13.5 mg/24 hores (54 µg/mg creat).

Durant el seu ingrés es va evidenciar en repetits controls una trombopènia moderada (plaquetes de 70.000 a 90.000/mm^3), sense afectació de la sèrie roja ni blanca. Al 20è dia de l'ingrés va presentar un episodi de sagnat digestiu alt, que va necessitar

** Cas presentat i discutit (R.P. i P.R.) a la Sessió de Casos Clínics Tancats del 15-10-93, dins de les activitats del Programa MIR de Pediatria de l'Hospital Materno-Infantil Vall d'Hebron.*

Correspondència:
Pedro Domínguez
Unitat de Cures Intensives Pediàtriques.
Hospital Universitari Materno-Infanil
Pg. Vall d'Hebron, 119-129. 08035 Barcelona.

Treball rebut: 22.07.1995. Treball acceptat: 10.08.1995.

Porta R, Ramírez P, Domínguez P, Gallego S, Vázquez E, Sentís M. ***Nen de 7 anys amb una massa abdominal i valors alts d'àcid vanil-mandèlic a l'orina.***
Pediatr Catalana 1996; 56: 94-99.

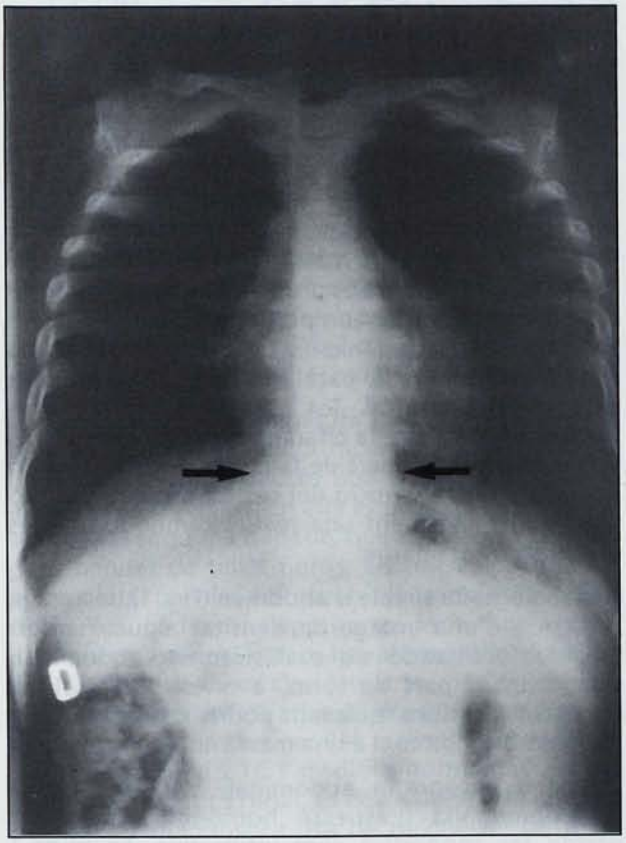

Fig. 1. Augment de densitat paravertebral (fletxes) bilateral a nivell d'abdomen superior, amb desplaçament d'ambdues línies paraespinals, la qual cosa suggereix una extensió intratoràcica de la lesió.

transfusió de concentrat d'hematies. Es practicà trànsit esòfago-gastro-duodenal (TEGD), que demostrà la presència de varices extenses a nivell d'esòfag, estómac i duodè. Després, es va procedir a la pràctica d'una altra exploració, que resultà diagnòstica.

- Davant d'aquest cas, quina pot ser la síndrome guia fonamental, les possibilitats diagnòstiques de la qual han de ser analitzades per intentar arribar al diagnòstic?
- Quines síndromes alternatives es podrien considerar?
- Quin pot ser el diagnòstic final?
- Quina va ser l'exploració diagnòstica definitiva?
- Quina significació tenen en un cas com el presentat els resultats de la determinació repetida d'AVM en orina?

Discussió

En síntesi, es tracta d'un nen de 7 anys que va ser un nadó prematur patològic per isoimmunització Rh, per la qual cosa va ser sotmès a una exsanguinotransfusió, que va presentar un episodi de diarrea de 20 dies d'evolució quan tenia 7 mesos de vida, moment en què es va detectar per primer cop la presència d'esplenomegàlia. El seu problema actual consisteix en la sospita d'una massa abdominal, es torna a detectar esplenomegàlia i apareix en el curs de l'evolució hemorràgia digestiva alta secundària a l'existència de varices esofàgiques.

Quant a l'episodi de diarrea perllongada, poliadenopaties i discreta esplenomegàlia als 7 mesos, pot considerar-se un quadre de probable origen infecciós no greu, que, per la seva resolució fàcil amb tractament exclusivament dietètic, curta durada i llarg interval de temps fins al problema actual, probablement té poca relació amb el procés que ens ocupa. Resta el dubte de si l'esplenomegàlia discreta que presentava el malalt en aquell moment va desaparèixer o no. Encara que no consta en l'exploració en l'altre centre un més abans de l'actual ingrés, la seva presència en el moment actual permet assumir que la dita esplenomegàlia ha estat progressiva.

Com a dades absents en la història presentada destaca la no afectació de l'estat general, la no existència d'adenopaties ni de lesions cutànies, la normalitat de la tensió arterial, l'absència d'icterícia, hepatomegàlia, hematúria i la manca de semiologia endocrinològica, cardiològica o respiratòria, així com d'antecedent traumàtic.

De les dades de laboratori han de ser considerades: la plaquetopènia moderada desenvolupada durant l'ingrés i l'hipergammaglobulinèmia amb hiperIgG (valors normals per l'edat: 608-1572 mg/dL). Destaca la normalitat de la funció hepàtica, de la funció renal i de les sèries blanca i roja, de l'ionograma i de la LDH (entesa com a marcador de tumors, com ara el neuroblastoma i el limfoma).

Com a dada de laboratori en aparença de gran significació, crida molt l'atenció l'augment dels metabòlits de catecolamines en orina, amb valors elevats per sobre de tres cops els normals per l'edat (valors normals d'AVM: 0-15 µg/mg creat) comprovats en una segona determinació.

Feta aquesta primera anàlisi de dades, i seguint una metodologia de discussió proposada prèviament [1], sembla raonable escollir com a síndrome guia fonamental la **massa retroperitoneal,** envers la qual es pot desenvolupar un diagnòstic diferencial que pugui dur al diagnòstic final del cas presentat. A la Taula I s'enumeren moltes de les possibles masses, neoplàsiques o no, que s'han trobat descrites en localització retroperitoneal [2]. S'inclouen també les masses d'origen renal per qüestions acadèmiques, si bé en aquest cas les exploracions iconogràfiques descarten ja d'entrada aquesta possibilitat.

Com a síndrome guia alternativa tenim fonamentalment l'**esplenomegàlia,** entitat amb múltiples possibilitats etiològiques que es poden agrupar en diversos grups patològics: anomalies congènites, malalties infeccioses, malalties inflamatòries sistèmi-

TAULA I
Algunes causes de massa retroperitoneal

No neoplàsiques
Abscés
Hematoma
Conglomerat varicós
Gramuloma de cèl·lules plasmàtiques
Mielo-meningocele
Renals: Hidronefrosi, quists, urinoma
Neoplàsiques
Ganglioneuroma. Ganglioneuroblastoma
Neuroblastoma
Feocromocitoma
Adenoma. Carcinoma suprarenal
Rabdomiosarcoma
Tumors de cèl·lules germinals. Teratoma
Limfoma
Tumor d'Ewing
Hemangioma. Limfangioma
Fibrosarcoma i altres sarcomes de parts toves
Fibromatosi
Cordoma sacrocoxigi
Lipoma
Renals: Wilms. Hipernefroma. Tumor de Bolande

ques, problemes congestius, malalties metabòliques de dipòsit i neoplàsies. La utilització de l'esplenomegàlia com a síndrome guia fonamental tindria l'inconvenient d'haver de considerar un ventall de possibilitats diagnòstiques excessivament ampli, per la qual cosa s'hauria de fer un esforç per tal d'acotar les dites possibilitats. En aquest sentit l'associació d'esplenomegàlia, plaquetopènia i hemorràgia digestiva alta per varices esofàgiques permet de considerar com a síndrome alternativa vàlida la síndrome d'**hipertensió portal** (SHTP).

Tornant de nou a la síndrome guia fonamental (massa retroperitoneal), després de repassar les seves diverses possibilitats diagnòstiques, considerant les dades clíniques i analítiques, i tenint en compte una dada analítica considerada clàssicament de gran especificitat com és l'elevació dels metabòlits de les catecolamines en orina, sembla obligat definir-se entre el **neuroblastoma** i el **feocromocitoma** com a últimes possibilitats diagnòstiques.

El fet que els pacients afectes de feocromocitoma presentin manifestacions clíniques en prop del 100% de casos (hipertensió arterial, palpitacions...), absents en aquest cas, fa descartar aquesta possibilitat. A més, els valors de metabòlits de catecolamines que es troben a l'orina d'aquests pacients solen ser encara més elevats[3].

En aquest moment de la discussió resta, doncs, com a primera possibilitat diagnòstica, el neuroblastoma. No obstant això, acceptar el neuroblastoma com a proposta diagnòstica final implicaria deixar sense explicació dos fets: la hipergammaglobulinèmia, no associada típicament a aquest tipus de tumors, i la presumible llarga evolució de l'esplenomegàlia.

Mès fàcil resultaria establir una relació entre la hipertensió portal i la massa retroperitoneal, considerant que la primera és produïda per una compressió extrínseca ocasionada per la massa al sistema de drenatge venós esplènic. Es tractaria, doncs, d'una SHTP desenvolupada paral·lelament al creixement de la massa tumoral. Tot això a condició que es pogués documentar la citada compressió del retorn venós esplènic per part de la massa, fet del qual no es parla en la descripció del cas. És per aquesta raó que resulta pertinent una revisió detinguda de les exploracions d'imatge:

A la radiografia simple d'abdomen (Fig. 1) destaca la presència d'una imatge de densitat aigua, fusiforme, de localització no exclusivament abdominal, sinó ocupant part de tòrax, a nivell prevertebral, sense calcificacions, que tant podria correspondre a una massa sòlida com a una massa líquida o vascular.

Quant a l'ecografia abdominal, s'evidencia una esplenomegàlia d'aspecte homogeni, que tant podria ser congestiva com infiltrativa. La mida i l'ecogenicitat hepàtiques són absolutament normals. Es para especial atenció en l'aspecte ecogràfic del sistema venós portal, per la presumpció de SHTP. La vena porta només es visualitza en part del seu trajecte. La vena esplènica té un aspecte normal.

De la TC abdominal s'extreuen com a dades principals: l'esplenomegàlia homogènia i la presència de la massa a nivell tòraco-abdominal prevertebral, de densitat líquida i també homogènia, que no provoca cap compressió sobre el sistema venós portal. Així, doncs, la hipòtesi prèvia que la dita massa podria ser causa de la SHTP per compressió extrínseca, és descartada, i no es rebutja la possibilitat que es tracti d'un conglomerat vascular.

El TEGD confirma la presència de varices esòfago-gastro-duodenals extenses, causa de l'hemorràgia digestiva i assegura l'existència de SHTP. Per la magnitud de les varices, però, cal pensar en un procés crònic, la qual cosa és discordant amb la suposició anterior d'una SHTP desenvolupada ràpidament durant el presumible creixement tumoral.

La impossibilitat de justificar la SHTP per compressió extrínseca, juntament amb la hipergammaglobulinèmia i les varices de gran mida, indicadores d'hipertensió portal de llarga evolució, i la possibilitat que l'esplenomegàlia s'arrossegués des del primer any de vida, obliguen a modificar l'enfocament diagnòstic. És per això que a partir d'ara es reprèn el procés de diagnòstic diferencial partint de la SHTP, la

qual, inicialment considerada síndrome alternativa, passa a ser la síndrome guia fonamental.

La **SHTP** es classifica, segons l'origen de la lesió que la provoca, en: prehepàtica, intrahepàtica presinusoïdal, intrahepàtica sinusoïdal i post-hepàtica[4]. En el cas que ens ocupa, la manca d'hepatomegàlia, la normalitat de la funció hepàtica i de l'aspecte ecogràfic del fetge, i també l'absència d'ascites i de semiologia càrdio-respiratòria, permeten centrar directament la discussió en el terreny de la **STHP prehepàtica** (SHTP-PH), sense que es pugui excloure totalment una de les causes de SHTP intrahepàtica presinusoïdal, la fibrosi hepàtica congènita.

La **fibrosi hepàtica congènita**[5], entitat fonamental dins les que donen lloc a hipertensió portal intrahepàtica presinusoïdal, és una malaltia d'herència autosòmica recessiva. En ella es produeix una distorsió del parènquima hepàtic, que és dissecat per llargues bandes de teixit fibrós. Els tractes portals són eixamplats per la fibrosi, i els canalículs biliars dismòrfics. La funció hepàtica sol ser també normal en aquests casos. Existeix hepatomegàlia dura. En un 75-100% de casos s'associa a formes diverses de poliquistosi renal, fets aquests dos últims absents en el pacient que ens ocupa. Per tal motiu, i confirmada per ecografia i TC l'absoluta normalitat del parènquima hepàtic i renal, es deixa de banda aquesta possibilitat diagnòstica. Ha de reconèixer-se, però, que el diagnòstic definitiu de fibrosi hepàtica congènita el dóna la biòpsia hepàtica.

Tornant a la **SHTP-PH,** cal recordar que a l'edat pediàtrica els aspectes clínics més rellevants són[4,6-8]: presència d'esplenomegàlia amb poca o nul·la hepatomegàlia; hemorràgia digestiva alta per sagnat de varices esòfago-gàstriques en nens prèviament sans i normalment desenvolupats, que com a únics símptomes poden haver tingut diarrea, dolor abdominal o història de distensió abdominal recurrent. Allò més típic, però és l'absència de clínica fins al moment de l'hemorràgia. En la majoria de casos, el primer sagnat es dóna dins els primers 5 anys de vida, si bé l'intèrval pot ser més llarg (fins a 30 anys). Rarament sagnen abans del primer any de vida. La funció hepàtica és normal, i és rara la presència d'ascites, que, si es dóna, sol ser per hipoalbuminèmia durant l'episodi d'hemorràgia digestiva. Existeix hiperesplenisme, amb plaquetopènia (65% dels casos) i, més rarament, neutropènia.

La hipertensió portal prehepàtica en la infància pot ser deguda a hipoplàsia, estenosi o compressió portal. Tanmateix, la **transformació cavernomatosa de la vena porta** és la causa més freqüent (50-70%), en ocasions clarament precedida per un episodi trombòtic[4, 6-8]. Cal destacar que un nombre considerable de malalts presenten, i això és especialment rellevant quant al cas que s'està discutint, l'antecedent de cateterització de la vena umbilical durant el període neonatal.

Arribats en aquest punt, sembla raonable pensar que el malalt presenta una SHTP prehepàtica produïda per una transformació cavernomatosa de la vena porta secundària a cateterització umbilical en el període neonatal. La història clínica en el seu conjunt dóna suport a aquesta proposta diagnòstica final: antecedent de cateterització umbilical en període neonatal per fer exsanguinotransfusió, evidència clara d'una SHTP de llarga durada manifestada per esplenomegàlia ja palpable als 7 mesos d'edat, clínica de dolor abdominal en el moment de l'ingrés, plaquetopènia per hiperesplenisme, hemorràgia digestiva alta per sagnat de varices esofàgiques i la pràctica absència de manifestacions clíniques fins aleshores, amb conservació de l'estat general i funció hepàtica normal. Es pot assumir que la imatge de massa retroperitonal tòraco-abdominal pot correspondre a una massa vascular constituïda per varices de derivació porto-sistèmica espontània, i que la hipergammaglobulinèmia és el resultat d'un fenomen d'escapament d'antígens bacterians des del territori esplàcnic cap a la circulació sistèmica, fet ja descrit en la SHTP de llarga durada[9].

TAULA II
Causes reconegudes d'augment de metabòlits de les catecolamines a l'orina

Tètans
Sèpsia
Hipotiroïdisme
Síndrome carcinoide
Trastorns psiquiàtrics
Hipertensió arterial
Infart agut de miocardi
Cardiopatia isquèmica
Cor pulmonale
Colitis ulcerosa
Peritonitis
Estrès emocional
Distròfia muscular
Miastènia gravis
Disautonomia familiar*
Febre reumàtica
Pancreatitis aguda
Eclàmpsia
Xoc
Trauma
Cremades
Exercici físic
Hipertensió portal

* Nivells augmentats d'àcid homovanílic, però disminució de nivells d'àcid vanilmandèlic.

El diagnòstic definitiu de cavernomatosi es podria haver establert mitjançant la pràctica d'estudi angiogràfic després de la injecció de contrast en les branques del tronc celíac o mitjançant l'estudi ecogràfic complementat amb doppler del sistema venós portal.

Abans d'acabar resulta obligat analitzar l'única dada que ara sembla discordant, justificant en el context de la SHTP l'elevació de la xifra de **metabòlits de les catecolamines** en orina. Es tracta d'una dada considerada abans molt específica, clàssicament associada a l'existència d'un neuroblastoma o feocromocitoma. No obstant això, l'elevació de la xifra de catecolamines i els seus metabòlits s'ha observat en situacions clíniques molt diverses i diferents dels tumors derivats de la cresta neural, la majoria d'elles associades a situació d'estrès (Taula II) [10, 11]. De la mateixa manera poden augmentar en circumstàncies tan usuals com és ara l'exercici físic o la tensió emocional en pacients sans. En el cas de la SHTP, les alteracions en l'hemodinàmica sistèmica que es produeixen donen lloc a una sèrie de respostes humorals, entre les quals destaquen l'activació del sistema nerviós simpàtic i del sistema renina-angiotensina. Això justifica els valors augmentats de nor-adrenalina en plasma de pacients cirròtics que alguns autors han observat [12]. D'altra banda, els valors d'AVM que es van obtenir en el nostre cas, si bé elevats molt per sobre de la normalitat, no s'apropen a les xifres (molt superiors) que s'acostumen a trobar en el cas del neuroblastoma. Així, doncs, la detecció de valors elevats d'AVM en orina no va en contra de la presumpció diagnòstica de cavernomatosi portal, i s'atribueixen aquests valors a l'existència de SHTP, amb possible participació de l'estrés per l'hospitalització.

Diagnòstic final

Cavernomatosi portal secundària a cateteterització venosa umbilical.

Comentari

La cavernomatosi portal [4, 6-8] és la causa més freqüent d'HTP-PH en nens. Consisteix en la transformació de la vena porta en una estructura vascular «cavernomatosa», sencudària en la majoria de casos a una trombosi a nivell de l'eix venós portal.

En 20-50% dels pacients afectats tenen antecedents de sèpsia abdominal o umbilical durant el període neonatal, o de cateteterització umbilical. En un percentatge elevat de casos, però, no es troba causa concreta, i s'ha descrit l'associació amb malformacions vasculars, gènito-urinàries o biliars, fet que podria suggerir un possible origen malformatiu [8]. En nens més grans, el problema pot ser secundari a trauma, infecció o cirurgia abdominal, apendicitis complicada amb abscés hepàtic, cirurgia hepatobiliar, processos malignes que infiltren la vena porta o processos mieloproliferatius latents. En ocasions, s'han implicat estats protrombòtics relacionats amb alteracions de diverses proteïnes reguladores de la coagulació; per exemple, dèficit de proteïna C [13] o excés d'alfa-1-antitripsina [14].

Com s'ha dit abans, en aquests pacients es troben: esplenomegàlia, hepatomegàlia nul·la o absent i estat clínic conservat fins al moment del primer episodi d'hemorràgia digestiva alta (HDA) per varices esofàgiques o gàstriques. Són possibles, si bé rars, símptomes inespecífics anteriors al sagnat en la història del pacient, com són la diarrea, el dolor o la distensió abdominal recurrents. L'ascites és inusual en els pacients amb una bona circulació colateral, i es dóna en relació als episodis de sagnat, per hipoproteïnèmia, essent lleu i transitòria. Pot existir una hiperbilirubinèmia lleu, intermitent o exacerbada durant els sagnats. La funció hepàtica és conservada.

El pronòstic dels nens afectes de cavernomatosi portal és relativament bo, fet atribuïble en gran mesura a la normalitat de la funció hepàtica, encara que la mortalitat pot arribar a ser fins a un 25% segons les sèries. Aquest pronòstic ve determinat pel risc d'infecció, però sobretot pel risc d'HDA. Un cop

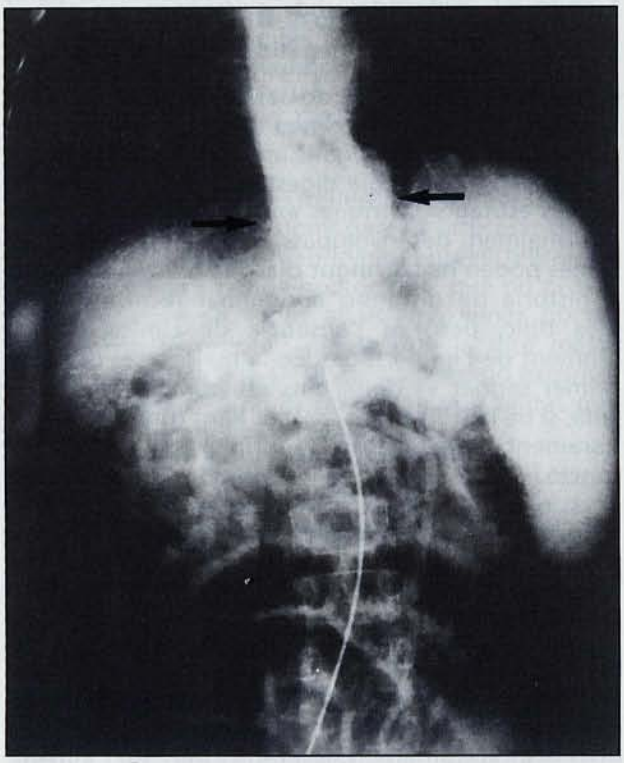

Fig. 2. Esplenoportografia obtinguda després de la injecció de contrast en el tronc celíac, que mostra una esplenomegàlia amb vena esplènica permeable, amb oclusió de la vena porta i existència de col·laterals en la regió de l'hili hepàtic (cavernoma), i també nombroses varices esofàgiques (fletxes). Les esmentades varices són les responsables de la massa paraespinal visible a la radiografia simple de la Fig. 1.

desenvolupades les varices esofàgiques i sofert el primer episodi d'HDA (el qual, com s'ha dit, pot presentar-se amb un interval molt variable de temps) la freqüència i la severitat dels sagnats augmenten cap a l'edat de 10 a 15 anys, i disminueixen a partir d'aquest moment, fent-se mínimes a mesura que passen els anys. Cal tenir en compte que el risc de resagnat després d'una HDA és del 50% durant la primera setmana.

El maneig del pacient amb cavernomatosi portal és orientat fonamentalment a reduir el risc de sagnat. Com a mesura general, cal evitar l'ús d'antiinflamatoris no esteroïdals, especialment de salicilats. El propranolol, sempre que es doni a dosis efectives per reduir la freqüència cardíaca un 25% per sota dels valors de base, disminueix la pressió portal mitjançant la reducció de cabal cardíac i el flux esplànic, i pot ser una opció de tractament mèdic d'aquest problema [15]. L'esclerosi de varices ha estat propugnada com a tractament profilàctic, donada la significativa mortalitat immediata després del primer episodi d'HDA. Aproximadament un 90% dels pacients assoleixen un control total del sagnat amb 3 sessions d'escleroteràpia [16]. La lligadura endoscòpica de varices és una nova alternativa a l'escleroteràpia, amb eficàcia similar a l'anterior. Cal dir que l'abordatge quirúrgic, bé sigui per tècniques de derivació portosistèmica o de descompressió azigoportal, resta reservat per a l'escàs nombre de pacients que no es puguin controlar amb algunes de les mesures abans citades.

Ja s'han comentat les possibles tècniques d'imatge, ecogràfiques [17] o angiogràfiques, que es poden fer servir per tal de confirmar el diagnòstic de cavernomatosi portal. En el cas presentat, el diagnòstic es va confirmar mitjançant l'estudi angiogràfic (Fig. 2). La injecció de contrast al tronc celíac va mostrar una gran esplenomegàlia i una vena esplènica permeable, però amb oclusió de la vena porta i presència de venes colaterals a la regió de l'hili hepàtic (cavernoma), i també nombroses varices esofàgiques. Aquestes últimes eren les responsables de la imatge paraespinal visible a la radiografia simple d'abdomen (Fig. 1), motiu de la discussió presentada.

Agraïment

Al Dr. Josep Sánchez de Toledo, per la seva gentilesa a cedir el present cas per a la seva preparació i discussió.

Bibliografia

1 Domínguez P. La discussió en una conferència clínico-patològica. But Soc Cat Pediatr 1994; 54: 136-137.

2 Álvarez AM, Alfaro J, Pineda G. Tumores malignos de abdomen y pelvis en el niño. Pediatria Integral 1995; 1: 51-57.

3 Chrousos GP. Endocrine tumors. A: Pizzo PA, Poplack DG, eds. Pediatric oncology. 2a edició. Filadelfia: JB Lippincott, 1993; 900-901.

4 Sokal EM. Portal hypertension and ascites. A: Buts JP, Sokal EM, eds. Management of digestive and liver disorders in infants and children. Amsterdam: Elsevier Science Publishers, 1993; 543-556.

5 Piccoli DA, Witzleben CL, Disorders of the intrahepatic bile ducts. A: Walker WA, Durie PR, Hamilton JR, Walker-Smith JA, Watkins JB, eds. Pediatric gastrointestinal disease. Burlington: BC Decker, 1991; 1126-1128.

6 Voorhees AB, Price JB. Extrahepatic portal hypertension. Arch Surg 1974; 108: 338-341.

7 Webb LJ, Sherlock S. The aetiology, presentation and natural history of extra-hepatic portal venous obstucction. Quart J Med 1979; 192: 627-639.

8 Álvarez F, Bernard O, Brunelle F, Hadchouel P, Odièvre M, Alagille D. Portal obstruction in children. I. Clinical investigations and hemorrhage risk. J Pediatr 1983; 103: 696-702.

9 Friedman RB, Anderson RE, Entnine SM, Hirshberg SB. Effects of diseases on clinical laboratory tests. Clin Chem 1980; 26: 138D-39D.

10 Ross GA, Newbould JT, Bouloux PMG, Besser GM, Perrett D, Grossman A. Plasma and 24 h-urinary catecholamine concentrations in normal and patient populations. Ann Clin Biochem 1993; 30: 38-44.

11 Friedman RB, Anderson RE, Entine SM, Hirshberg SB. Effects of diseases on clinical laboratory tests. Clin Chem 1980; 26: 67D-68D.

12 Bichet DG, Van Putten VJ, Schrier RW. Potential role of increased sympathetic activity in impaired sodim and water excretion in cirrhosis. N Engl J Med 1982; 307: 1552-1557.

13 Schved JF, Gris JC, Abegg P, Pegonet C. Le déficit en protéine C est-il responsible des thromboses portales après exsanguino-transfusion néonatale. Presse Méd 1987; 16: 673-674.

14 Domínguez P, Coroleu W, Rodrigo C, Utrera J, Tusell J. Niveles elevados de alfa-1-antitripsina y trombosis portal en niños (carta). Sangre 1982; 27: 972.

15 Ozsoylu S, Koçak N, Yüce A. Propanolol therapy for portal hypertension in children. J Pediatr 1985; 106: 317-321.

16 Sokal EM, Vanhoorebeek N, Otte JB, Buts JP. Endoscopic sclerotherapy for acute and medium term management of variceal bleeding in cirrhotic children. Eur J Pediatr 1992; 156: 326-328.

17 Frider B, Marín AM, Goldberg. Ultrasonographic diagnosis of portal vein cavernous transformation in children. J Ultrasound Med 1989; 8: 445-449.