Pediatr Catalana 1996; 56

Nena de tretze mesos amb síndrome de Down, vessament pericàrdic i hipotiroïdisme

A. Fargas, J. Martínez, P. Domínguez, DC. Albert*, D. Yeste, N. Toran*****

*Seccions de Cures Intensives Pediàtriques, *Cardiologia i **Lactants A. Hospital Materno-Infantil Vall d'Hebron. ***Departament d'Anatomia Patològica. Hospitals Vall d'Hebron. Barcelona.*

Resum

La síndrome de Down (SD) s'associa de manera particular a una sèrie de problemes entre els quals figura l'hipotiroïdisme. Per altra banda, aquesta disfunció pot debutar amb l'aparició d'un vessament pericàrdic.

Es presenta una nena de 13 mesos d'edat, afecta de SD i cardiopatia, amb un vessament pericàrdic de característiques bioquímiques i anatomopatològiques compatibles amb pericarditis associada a hipotiroïdisme. En el moment del diagnòstic la pacient es troba en situació d'hipotiroïdisme compensat amb nivells d'hormones tiroïdals (T4: 5.9 mcg/dL, T3: 0.4 ng/mL) molt propers als límits inferiors de la normalitat (5-12 mcg/dL i 0.6-2.1 ng/mL, respectivament), que evoluciona cap a la descompensació. En tot moment els nivells de TSH es mantenen elevats i resulta negativa la determinació d'anticossos antitiroïdals. La nena va morir com a conseqüència d'un xoc sèptic en el període postoperatori cardíac. A l'estudi necròpsic de la glàndula tiroide s'aprecia un patró dismòrfic sense infiltrat inflamatori limfocitari, compatible amb un defecte en l'organificació intratiroïdal de iode.

Es pretén emfatitzar que la detecció d'un vessament pericàrdic de causa no evident en un nen afecte de SD ha de fer pensar en la possibilitat que existeixi un hipotiroïdisme subjacent.

Paraules clau: *Síndrome de Down. Hipotiroïdisme. Vessament pericàrdic. Pericarditis. Nen.*

Resumen

El síndrome de Down (SD) se asocia de manera particular a una serie de problemas entre los que figura el hipotiroidismo. Por otra parte, esta disfunción puede debutar con la aparición de un derrame pericárdico.

Se presenta una niña de 13 meses de edad, afecta de SD y cardiopatía, con un derrame pericárdico de características bioquímicas y anatomopatológicas compatibles con pericarditis asociada a hipotiroidismo. En el momento del diagnóstico la paciente se halla en una situación de hipotiroidismo compensado con niveles de hormonas tiroideas (T4: 5.9 mcg/dL, T3: 0.4 ng/mL) muy próximos a los límites inferiores de la normalidad (5-12 mcg/dL y 0.6-2.1 ng/mL, respectivamente) que evoluciona hacia la descompensación. En todo momento los niveles de TSH se mantienen elevados, resultando negativa la determinación de anticuerpos antitiroideos. La niña falleció a consecuencia de un shock séptico en el período postoperatorio cardíaco. En el estudio necrópsico de la glándula tiroidea se aprecia un patrón dismórfico sin infiltrado inflamatorio limfocitario, compatible con un defecto en la organización intratiroidea del yodo.

Se pretende enfatizar que la detección de un derrame pericárdico de causa no evidente en un niño afecto de SD debe hacer pensar en la posibilidad de que exista un hipotiroidismo subyacente.

Palabras clave: *Síndrome de Down. Hipotiroidismo. Derrame pericárdico. Pericarditis. Niño.*

Summary

Children with Down syndrome (DS) are prone to develope many other medical problems, hypothyroidism among them. Occasionally, a pericardial effusion can be the presenting sign of this endocrine dysfunction.

The case of a 13 month-old girl with DS and a congenital cardiac defect is reported. The patient developed a hypothyroidism-related pericarditis. Although she ultimatelly developed an uncompensated hypothyroidism, by the time that the pericardial effusion was detected the disfunction was compensated, with thyroid hormone levels in the low limits of the normal range and elevated TSH levels. Antithyroid antibodies were negative. The patient died as a consequence of a septic shock in the cardiac postoperative period. On postmortem examination, the thyroid gland showed a dysmorphic pattern without lymphocytic inflammatory infiltrate, consistent with a thyroid iodide organification defect.

The purpose of this case report is to emphasize that the finding of a pericardial effusion in a child with DS should suggest the possibility of hypothyroidism.

Key words: *Down syndrome. Hypothyroidism. Pericardial effusion. Pericarditis. Children.*

Correspondència:

Pedro Domínguez
Unitat de Cures Intensives Pediàtriques
Hospital Materno-Infantil Vall d'Hebron.
Pg. Vall d'Hebron, 119-129. 08035 Barcelona

Treball rebut: 25.10.1995. Treball acceptat: 11.12.1995.

Fargas A, Martínez J, Domínguez P, Albert DC, Yeste D, Toran N.
Lactant de tretze mesos amb síndrome de Down, vessament pericàrdic i hipotiroïdisme.
Pediatr Catalana 1996; 56: 39-42.

Introducció

És ben coneguda l'associació entre sídrome de Down (SD) i hipotiroïdisme [1-4]. En canvi, hi ha pocs casos descrits en què a aquesta associació s'afegeixi un tercer element com és el vessament pericàrdic.

Amb l'objectiu de remarcar aquesta associació al complet, es presenta el cas d'una nena de 13 mesos en la qual al diagnòstic de disfunció tiroide s'hi arribà després de la detecció d'una col·lecció líquida pericàrdica. Es pretén a més emfatitzar que, en els nens afectes de SD, l'estudi apropiat d'un vessament pericàrdic pot ser la clau per al diagnòstic d'un hipotiroïdisme encobert.

Cas clínic

Una lactant de 13 mesos, amb SD i cardiopatia, és ingressada per a valoració d'un vessament pericàrdic.

Com a antecedents d'interès destaca: part al terme, de 37 setmanes, amb pes al naixement de 2.200 g. Proves de detecció precoç negatives (incloent despistatge d'hipotiroïdisme). En el període neonatal es detecta buf cardíac que condueix al diagnòstic de canal atrioventricular, estenosi pulmonar i hipoplàsia de l'artèria pulmonar, per la qual cosa és controlada a través de consultes externes. En un dels controls ecocardiogràfics rutinaris i sense simptomatologia prèvia addicional es detecta la presència de vessament pericàrdic.

A l'ingrés es constata: pes 6600 g (-5DS) i talla 65 cm (-5DS), cianosi i dificultat respiratòria moderada, ben tolerada i amb auscultació respiratòria normal. L'estat hemodinàmic és correcte i s'ausculta un buf sistòlic, regurgitant i plurifocal. No s'evidencia frec pericàrdic. Hi ha una hepatomegàlia de 3-4 cm, i la resta de l'exploració física és normal.

Entre les exploracions complementàries, destaca en la radiografia de tòrax una cardiomegàlia global marcada. L'ecocardiografia confirma el diagnòstic; el vessament és qualificat de moderat i no es troben signes de taponament (Fig. 1). Per al diagnòstic etiològic es realitzen diversos estudis que resulten normals o negatius: hemograma, Mantoux, cultius i serologies víriques, serologia a ***Mycoplasma*** i ***Chlamydia***, determinació d'anticossos antiteixit, antinuclears i anti-DNA i complement (C3 i C4). Per un altre costat, l'estudi d'hormones tiroïdals mostra uns valors de TSH: 21.6 mcU/mL, T4: 5.9 mcg/dL i T3: 0.4 ng/mL (valors normals: 0.3-4 mcU/mL, 5-12 mcg/dL i 0.6-2.1 ng/mL, respectivament) i resulta negativa la determinació d'anticossos antitiroïdals (antimicrossomals i antitiroglubina).

Fig. 1. Imatge ecocardiogràfica en pla subcostal. S'objectiva la comunicació interauricular tipus ostium primum corresponent al defecte de coixinets endocàrdics. Existeix a més una important hipertròfia biventricular i abundant líquid pericàrdic que envolta el cor***

Als pocs dies de l'ingrés presenta síndrome febril amb estudi microbiològic negatiu que és tractat amb antibioteràpia múltiple empírica, sense obtenir resposta fins a introduir aspirina a dosi de 50 mg/kg/d. Davant la presència d'episodis d'empitjorament de la seva cianosi es practica fístula sistèmico-pulmonar. S'aprofita la intervenció per realitzar finestra pericàrdica, i s'obté un líquid hemàtic i ric en proteïnes (40 g/L) i cèl·lules (400 leucòcits/mm^3; 80% de cèl·lules mononucleades), sense cèl·lules atípiques. Els cultius són negatius. Després de la intervenció es trasllada a la unitat de cures intensives on requereix suport inotròpic i ventilació mecànica. Dies més tard, davant la dificultat per a la retirada del suport respiratori per disfunció diafragmàtica es practica plicatura quirúrgica. Degut a la persistència de vessament i la manca de diagnòstic etiològic definitiu, s'aprofita la intervenció per practicar biòpsia pericàrdica i pericardiectomia parcial. L'examen anatomopatològic mostra signes de pericarditis crònica inespecífica. El vessament continua sense resoldre's i la pacient presenta compromís càrdio-circulatori malgrat que els estudis ecocardiogràfics no suggereixen taponament. Per aquesta raó, es practica estudi hemodinàmic on s'aprecien signes d'insuficiència d'ompliment ventricular diastòlic compatibles amb restricció pericàrdica. Així, doncs, es practica pericardiectomia total i es detecta durant la intervenció un exsudat mediastínic, amb presència d'*Staphylococcus aureus* resistent a meticil·lina en el cultiu, malgrat estar rebent tractament amb vancomicina. Després de la intervenció s'aconsegueix retirar el suport inotròpic i iniciar la retirada del suport respiratori. En aquest context, la pacient presenta un quadre de xoc sèptic de probable origen mediastínic (hemocultiu positiu a *Staphylococcus aureus* resistent a meticil·lina) que li provoca la mort.

L'estudi necròpsic mostra a nivell de tiroide un patró dismòrfic amb fol·licles immadurs en el centre del parènquima (recoberts d'epiteli alt pseudo-columnar i amb alguna concreció hialina en el seu interior) alhora que apareixen fol·licles normals en la perifèria. Cal destacar l'absència d'infiltrat inflamatori limfocitari i de bandes d'esclerosi (Fig. 2). Aquesta imatge és superposable a l'apreciada en casos d'hipotiroïdisme degut a defectes en l'organificació intratiroïdal del iode.

Posteriorment a la defunció, es reben els resultats de la darrera determinació de TSH i hormones tiroïdals practicades 24 hores abans de l'èxitus: TSH 24.4 mcU/mL; T4 3.1 mcg/dL, T3<0.2 ng/mL.

Discussió

El ventall d'anomalies que poden presentar els subjectes afectes de SD és molt ampli. Entre elles sobresurten les cardiopaties congènites, presents en un 50% dels casos. Malgrat que la incidència de tetralogia de Fallot és significativa, els defectes cardíacs més freqüents són els derivats d'anomalies en el desenvolupament dels coixinets endocàrdics; des de la displàsia simple de la vàlvula tricúspide o mitral fins al canal aurículo-ventricular complet, passant pels defectes auriculars i/o ventriculars. Si bé l'augment de la grandària de la silueta cardíaca a la radiografia de tòrax sol ser indicatiu de cardiopatia congènita subjacent, cal tenir en compte que en la SD la cardiomegàlia pot ser deguda simplement a la prominència de l'aurícula dreta, de vegades particularment gran en aquests nens. Més important encara és recordar que la cardiomegàlia pot amagar la presència d'un vessament pericàrdic, una de les possibles causes genèriques del qual pot ser l'hipotiroïdisme.

La prevalença de vessament pericàrdic en hipotiroïdismes infantils no tractats es troba al voltant del 70% [5, 6]. Sol ser d'escàs volum i lenta evolució, sense repercutir en la funció cardíaca fins al punt que rarament necessita pericardiocentesi evacuadora. Es produeix sobretot per retenció hídrica i per l'augment de la permeabilitat capil·lar [7], i es genera un líquid clar ric en proteïnes, pobre en cèl·lules i ric en colesterol. Generalment està relacionat amb la severitat i la durada de l'hipotiroïdisme [6] i amb tractament tiroide substitutiu sol solucionar-se en uns mesos.

El crit d'atenció sobre la hipofunció tiroïdal com a causa de vessament pericàrdic és especialment pertinent en el cas dels nens amb SD [8, 9] atesa l'elevada freqüència amb què es presenta aquesta anomalia endocrina (s'ha referit una incidència de fins a un 50%) [8]. Alguns fets ja coneguts apunten cap a l'autoimmunitat com a element patogènic fonamental en el seu desenvolupament: els nens amb SD i hipotiroïdisme adquirit presenten (fins a un 90%) anticossos antitiroides que tanmateix es detecten en un 17-35% dels que tenen funció tiroide normal [2]. A més, els processos autoimmunes que afecten altres òrgans, com ara pàncrees, suprarenals o mucosa gàstrica, són també més freqüents en aquest tipus de nens [3]. De l'estudi prospectiu de 5 anys (1987-1992) realitzat per Selikowitz [1] sobre la funció tiroïdal en 101 nens amb SD se'n desprengué que un 13% presentava algun tipus de disfunció. Un 2% corresponien a formes d'hipertiroïdisme secundari, usualment transitori; un 1% corresponien a formes d'hipotiroïdisme congènit (incidència unes 30 vegades superior a la de la població general) [4] i el 10% restant corresponien a formes d'hipotiroïdisme adquirit. D'aquests darrers, un 40% representaren formes transitòries sense que s'arribés a detectar anticossos antitiroides; un 50% formes persistents i compensades amb quasi un 50% de portadors d'aquests anticossos, i un 10% de formes finalment descompensades després de la seropositivització.

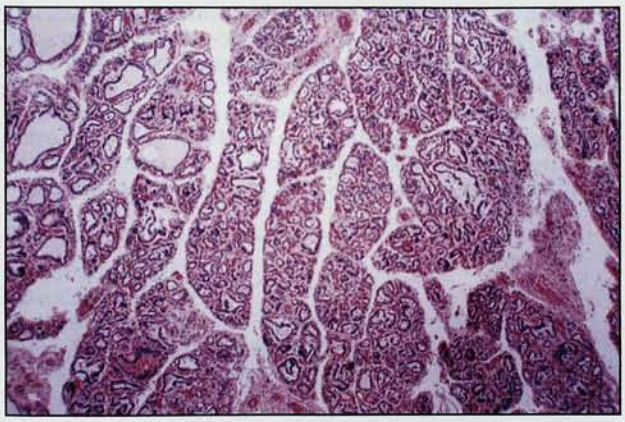

Fig. 2. Secció de la glàndula tiroide en l'estudi necròpsic mostrant un patró dismòrfic amb fol·licles immadurs en el centre del parènquima i fol·licles normals en la perifèria

Tornant al cas presentat, a la vista dels resultats de laboratori, es pot acceptar que la pacient aquí discutida presentava un hipotiroïdisme primari no congènit (bo i admetent la possibilitat de falsos negatius en les proves neonatals de detecció precoç). Per altra banda, el vessament pericàrdic tenia característiques citoquímiques i anatomopatològiques similars a les descrites en les pericarditis causades per hipotiroïdisme, per la qual cosa es pot pensar que la disfunció endocrina n'era la causa. No obstant, el vessament pericàrdic degut a hipotiroïdisme ha estat clàssicament descrit en les fases d'hipotiroïdisme descompensat (nivells baixos d'hormones tiroïdals), mentre que aquesta pacient es trobava en fase d'hipotiroïdisme compensat (nivells d'hormones pràcticament dins de la normalitat) fins i tot sent ja evident el vessament. Per intentar donar una explicació a aquesta aparent contradicció, cal recordar que la frontera entre compensació i descompensació té una base acadèmica i estadística. Per tant, no repudia acceptar que els pacients amb nivells d'hormones molt propers al límit inferior de la normalitat (tal i com evidencia la pacient en la primera determinació) puguin desenvolupar problemes, com el vessament pericàrdic en aquest cas, propis de fases més avançades de l'hipotiroïdisme.

Més difícil resulta donar una resposta a quina hagués pogut ser la causa de l'hipotiroïdisme en la nena presentada. Per raons epidemiològiques abans comentades, hom s'inclinaria a pensar que es tractés d'una tiroïditis autoimmune. La seronegativitat, quant a la detecció d'anticossos, no descarta aquesta possibilitat, atès que molts pacients passen a ser

seropositius després d'un temps d'haver-se realitzat el diagnòstic d'hipotiroïdisme. Per aquesta raó s'ha suggerit que alguns casos d'hipotiroïdisme seronegatius podrien ser deguts a tiroïditis autoimmune amb baixos nivells d'anticossos [4]. No obstant això, l'absència d'infiltrat inflamatori limfocitari en la glàndula tiroide en l'estudi anatomopatològic postmortem, sembla descartar la tiroïditis. En canvi, el patró dismòrfic referit en el cas clínic deixa oberta la possibilitat d'un defecte de l'organificació del iode com a causa de la disfunció tiroïdal en aquesta pacient.

Finalment, cal tornar a l'objectiu principal d'aquesta nota clínica i subratllar que la detecció de vessament pericàrdic de causa no evident en un nen afecte de SD ha de fer pensar en la possibilitat que existeixi una situació d'hipotiroïdisme subjacent. Per altra part, hom vol aprofitar l'ocasió per remarcar que l'elevada incidència de disfunció tiroïdal en la SD, de causa principalment autoimmune, i les dificultats per a la seva detecció clínica en aquest context, justifiquen les propostes de valoració sistemàtica de la funció tiroïdal i de la presència d'anticossos antiriroides [10]. A més, en raó de la possible transitorietat i del possible desenvolupament tardà de les anomalies, es justifica igualment el seguiment periòdic d'aquestes proves.

Bibliografia

1 Selikowitz M. A five-year longitudinal study of thyroid function in children with Down Syndrome. Dev Med Child Neurol 1993; 35: 396-401.

2 Friedman D, Kasner T, Pond W, Rice D. Thyroid dysfunction in individuals with Down's syndrome. Arch Intern Med 1989; 149: 1990-1993.

3 Fort P, Lifshitz F, Bellisario R, Davis J, Lanes R, Pugliese M, Richman R et al. Abnormalities of thyroid function in infants with Down's syndrome. J Pediatr 1984; 104: 545-549.

4 Cutler A, Benezra R, Brink S. Thyroid function in young children with Down's syndrome. Am J Dis Child 1986; 140: 479-483.

5 Hayford J, Schieken R, Thompson R. Cardiac function in primary hypothiroidism. Am J Dis Child 1980; 134: 556-559.

6 Farooki Z, Hoffman W, Perry B, Green E. Myocardial disfunction in hypothyroid children. Am J Dis Child 1983; 137: 65-68.

7 Skelton L, Sonneblick E. The cardiovascular system. A: Ingbor S, Braverman L, ed. The thyroid. 5a edic. Philadelphia: JB Lippincott, 1986; 1140-1148.

8 Feliz de Vargas J, García I, García P, Sánchez F, Bone J, Baldellou A. Diagnóstico de tiroiditis autoinmune a través del estudio de un derrame pericárdico en una paciente síndrome de Down. An Esp Pediatr 1993; 38, 1: 68-70.

9 Werder EA, Torresani T, Navratil F et al. Pericardial effusion as a sign of acquired hypothyroidism in children with Down Syndrome. Eur J Pediatr 1993; 152: 397-398.

10 Anguita A, Ballesta F, Casaldàliga J et al. Síndrome de Down: Precaucions, instruccions, recomanacions. Criteris bàsics de Medicina Preventiva per a persones amb síndrome de Down de totes les edats. But Soc Cat Pediatr 1987; 47: 33-41.