Abscés de psoes en l'edat pediàtrica

Àngels Vives, Pilar Villalobos, Dolors González, Lluís Mayol, Ma. del Mar Garcia, Carme Sitjar, Carles Nadal [1]

Servei de Pediatria. [1] Servei de Radiologia. Hospital de Figueres. Figueres

Resum

Introducció. L'abscés de psoes en l'edat pediàtrica és una entitat de difícil diagnòstic, tant per la seva raresa com per la seva presentació que sovint orienta cap a una patologia primària del maluc o fins i tot apendicular.

Observació clínica. Nen de 12 anys d'edat que ingressa al nostre Servei per febre de 3 dies d'evolució i dolor a nivell de la regió engonal i lumbar dretes. En les darreres 24 hores s'havia afegit coixesa i actitud antiàlgica en flexió de l'EID. En les exploracions complementàries inicials destaca una leucocitosi amb desviació a l'esquerra i una proteïna C reactiva molt aixecada. Davant la sospita inicial d'un procés infecciós a nivell del maluc dret s'inicia cobertura antibiòtica amb cefalosporina de 3a generació. Davant la negativitat de les exploracions osteoarticulars, es practiquen ecografia i TAC pelvicoabdominals que són diagnòstiques d'un abscés de psoes ilíac dret que fou drenat quirúrgicament.

Comentari. L'abscés de psoes en l'edat pediàtrica és una entitat poc freqüent. Davant la tríada clàssica de febre, dolor lumbar i dolor a l'extensió del maluc (signe del psoes), la majoria dels pacients presenten una clínica més insidiosa que sovint condiciona un retard en el seu diagnòstic. Actualment, tècniques d'imatge com l'ecografia i la tomografia axial computeritzada faciliten el seu diagnòstic i tractament.

Paraules clau: *Abscés de psoes. Piomiositis. Nen.*

Absceso de psoas en la edad pediátrica

Introducción. El absceso de psoas en la edad pediátrica es una entidad de difícil diagnóstico, tanto por su rareza como por su presentación clínica que a menudo orienta hacia una patología primaria de la cadera o incluso apendicular.

Observación clínica. Niño de 12 años de edad que ingresa en nuestro Servicio por fiebre de 3 días de evolución y dolor al nivel de la región inguinal y lumbar derechas. En las últimas 24 horas se había añadido cojera y actitud antiálgica en flexión de la EID. En las exploraciones complementarias iniciales destaca una leucocitosis con desviación a la izquierda y una proteína C reactiva muy elevada. Ante la sospecha diagnóstica inicial de un proceso infeccioso al nivel de la articulación coxofemoral derecha se inicia cobertura antibiótica con cefalosporina de tercera generación. Ante la negatividad de las exploraciones osteoarticulares, se practican ecografía y TAC pélvico-abdominales que son diagnósticos de un absceso de psoas derecho que fue drenado quirúrgicamente.

Comentario. El absceso de psoas en la edad pediátrica es una entidad poco frecuente. Frente la tríada clásica de fiebre, dolor lumbar y dolor a la extensión del muslo (signo del psoas), la mayoría de pacientes presentan una clínica más insidiosa que a menudo condiciona un retraso en su diagnóstico. Actualmente técnicas de imagen como la ecografía y la tomografía axial computerizada facilitan su diagnóstico y tratamiento.

Palabras clave: *Absceso de psoas. Piomiositis. Niño.*

Psoas abscess in childhood

Introduction. Psoas abscess is an entity of difficult diagnosis in children, as much for its rare incidence as for its clinical presentation, with symptoms that often point toward a primary hip or appendiceal disease.

Clinical case. A 12 year-old boy was admitted to our hospital of fever and rigth ingunial and lumbar pain. At the time of the admission, the patient had developed an antialgic position, with flexion of the right hip and knee joints. Initial laboratory evaluation showed leukocytosis with left shift, and a high C-reactive protein. With the preliminary diagnosis of a septic arthritis of the right hip, antibiotic therapy with a third-generation cephalosporin was started. However, the imaging studies failed to confirm the clinical diagnosis. An ultrasound and a CT of the abdomen finally disclosed a psoas abcess, wich was surgically drained.

Comment. Psoas abscess is a rare entity in children. Besides the classic triad of fever, lumbar pain, and pain to hip extension (psoas sign), most patients present with more insidious symptoms and signs that often lead to delays in diagnosis. Abdominal CT and ultrasound are very helpful diagnosit tools.

Key words: *Psoas abscess, pyomyositis, children.*

El contingut d'aquest article ha estat presentat prèviament en forma de comunicació a la VII Reunió sobre Patologia Infecciosa en Pediatria (Barcelona, març 1998).

Correspondència:

Àngels Vives
Servei de Pediatria. Hospital de Figueres.
Ronda del Rector Aroles, s/n. 17600 Figueres.

Treball rebut: 22-09-1999. Treball acceptat: 27-12-1999.

Vives À, Villalobos P, Gonzàlez D, Mayol L, Garcia MM, Sitjar C, Nadal C.
Abscés de psoes en l'edat pediàtrica.
Pediatr Catalana 2000; 60: 130-133.

Introducció

Des de les descripcions inicials fetes per Abeille el 1854, reportant 8 pacients amb abscés piogènic de psoes, són diverses les sèries publicades [1-4], sobre abscessos de psoes no tuberculosos. La seva raresa, la localització en un espai, el retroperitoneal, de difícil accés clínic i uns símptomes que sovint orienten cap una patologia primària del maluc, contribueixen a la dificultat del seu diagnòstic.

Tot seguit presentem un cas d'abscés de psoes que recull aquestes característiques.

Observació clínica

Nen de 12 anys d'edat que ingressa al nostre Servei de Pediatria perquè presenta febre de 3 dies d'evolució i dolor a nivell de la regió lumbar i engonal dretes.

Correspon a una 3a gestació ben controlada i tolerada. Part a terme, eutòcic. Període neonatal sense incidències. Desenvolupament pondoestatural i psicomotriu dins la normalitat. Immunitzacions correctes. No al·lèrgies ni intoleràncies conegudes.

Intervingut d'apendicitis retrocecal flemonosa als 7 anys d'edat, presentà en el curs postoperatori un abscés de paret d'evolució tòrpida que fou desbridat (cultiu positiu a *E. coli*). Varicel·la unes 4 setmanes abans de l'ingrés actual.

Tres dies abans de l'ingrés inicia síndrome febril acompanyada de dolor a nivell de la regió engonal i lumbar dretes amb aparició en les darreres 24 hores de coixesa progressiva i actitud en flexió de l'extremitat inferior dreta. Va consultar a l'inici del quadre el nostre Servei d'Urgències, i se li practicà hemograma, PCR, sediment d'orina i radiografia de malucs que van ser normals. No s'evidencià focalitat i es prescrigué tractament antiinflamatori i repòs.

El dia de l'ingrés consulta per persistència i intensificació de la simptomatologia. Sense altra clínica acompanyant. Sense procés infecciós intercurrent. Sense antecedent traumàtic valorable.

L'exploració física inicial mostrava un pacient afebril, amb bon aspecte general. A destacar: actitud en flexió del maluc dret, sense signes inflamatoris locals, amb dolor important a l'extensió completa. Abducció, adducció i rotacions internes i externes lliures. Refereix dolor a la palpació profunda de fossa ilíaca dreta i regió engonal. PPL dreta dubtosa. No presenta dolor a la palpació de la columna lumbosacra ni a nivell de sacroilíaques ni trocànters. Resta de l'exploració física es manté dins de la normalitat.

Es van practicar les següents exploracions complementàries: Hemograma a l'ingrés: 10.200 leucòcits (70S/16L/12M/1E/1B). Sèrie roja i plaquetària normals. PCR: 201 mg/dl. Rx tòrax: normal. Rx pelvis, columna lumbosacra, abdomen: esborronament de la línia del psoes dret. Hemocultius (3) i urocultiu: negatius. Ecografia del maluc dret: normal. Gammagrafia òssia amb Tc^{99}: normal. Ecografia pelvicoabdominal: efecte massa amb una àrea hipoecoica en el seu interior, suggestiu d'abscés, de localització probablement a nivell de psoes ilíac. TC pelvicoabdominal: col·lecció hipodensa a nivell de psoes ilíac dret, amb anell de captació perifèric, d'aspecte loculat. Mesures aproximades de 3x4 cm.

A l'ingrés i davant la sospita clínica inicial de procés infecciós a nivell del maluc dret (artritis, osteomielitis) o bé de procés inflamatori del psoes, s'inicià cobertura antibiòtica amb cefalosporina de tercera generació. Davant la negativitat de les exploracions osteoarticulars, es practiquen ECO i TC pelvicoabdominals (Figures 1 i 2) que són diagnòstiques d'un abscés de psoes dret. Al 4t dia de l'ingrés es porta a terme el seu drenatge quirúrgic i s'inicia cobertura antibiòtica amb clindamicina i gentamicina. El cultiu de l'exudat fou positiu a anaerobis (bacteroides) i l'anatomia patològica informà de fragments de teixit fibroadipós amb moderats signes d'inflamació aguda i crònica. El pacient presentà un curs postoperatori correcte i es va donar d'alta als 17 dies de l'ingrés, completament asimptomàtic.

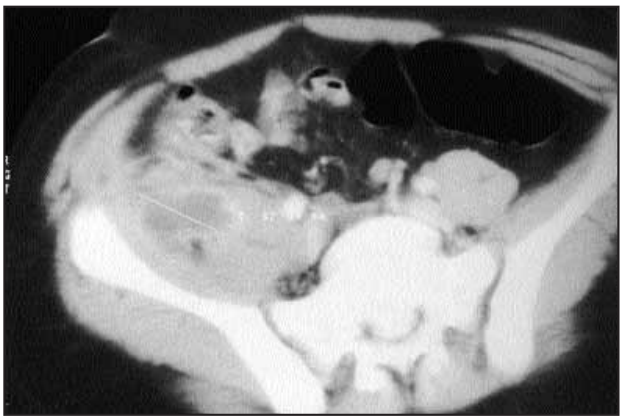

Fig. 1. TC pelvicoabdominal: Col·lecció hipodensa a nivell de psoes ilíac dret. Mesures de 3x4 cm.

Fig. 2. TC pelvicoabdominal: Abscés de psoes ilíac dret.

Discussió

Fins a la introducció dels agents tuberculostàtics actuals[2-3, 5, 7-9], la majoria d'abscessos del múscul psoes eren secundaris a una tuberculosi espinal. En el transcurs de les darreres dècades, s'ha objectivat un canvi en l'etiologia d'aquest procés. Clàssicament, s'han diferenciat dos tipus d'abscés segons el seu mecanisme patogènic[2, 5, 7]: primaris i secundaris. Les formes primàries, característiques fins fa pocs anys dels països tropicals[2], representen actualment, un 30-60% del total[2, 8, 10-11] en el món occidental i afecte preferentment a individus joves[2, 6, 11]. La seva etiopatogènia[1, 4-6, 9-10] és encara incerta. Una limfadenitis supurativa dels ganglis veïns o bé un hematoma posttraumàtic que s'infectaria per via hematògena s'han proposat com a factors causals. Però en la majoria d'aquests pacients no es recull cap antecedent traumàtic ni s'evidencia cap patologia veïna. Es postula que la infecció per via sanguínia, a partir d'un focus cutani o respiratori per exemple, seria la causa més probable. Les formes secundàries[1, 3-5, 7-8, 11] solen tenir el seu origen a nivell del tracte gastrointestinal (apendicitis, diverticulitis, malaltia de Crohn), columna lumbosacra (osteomielitis, espondilodiscitis) i tracte genitourinari. El germen responsable predominant en les formes primàries és l'estafilococ daurat[1-2, 4-5, 8-11] (entre un 80-90% dels casos), mentre que les formes secundàries solen ser polimicrobianes (bacils gram negatius i anaerobis)[2, 4, 8, 10].

Des del punt de vista clínic, davant la tríada clàssica de febre, dolor lumbar i dolor a l'extensió i/o rotació interna del maluc (signe del psoes), la majoria dels pacients es presenten amb quadre molt més insidiós que condiciona sovint, juntament amb la raresa d'aquesta identitat, un retard en el seu diagnòstic. Els símptomes i signes més comuns són[1-3, 5-6, 8-11]: febre (en general, de dies d'evolució), dolor de localització variable (engonal, fossa ilíaca, lumbar), irritabilitat en nens més petits, dolor a la mobilització de l'extremitat inferior i coixesa progressiva. La troballa més freqüent a l'exploració física és una actitud antiàlgica amb flexió, abducció i rotació externa del maluc, amb dolor fonamentalment a l'extensió. En alguns casos és possible objectivar una actitud escoliòtica amb el tronc desviat cap al costat afecte, com també la palpació d'una massa[1-2, 6] a nivell de la regió engonal. Si valorem el quadre clínic esmentat, apreciarem que el diagnòstic diferencial[1, 3,5-6, 9] d'un abscés de psoes enfront d'una malaltia primària del maluc o fins i tot un quadre apendicular, és difícil, i aquestes constitueixen en molts casos les sospites diagnòstiques inicials.

Pel que fa a les exploracions complementàries, l'hemograma[1-2, 5, 8-9] sol mostrar una leucocitosi amb desviació a l'esquerra i els reactants de fase aguda (PCR,VSG) es troben aixecats. La positivitat[1-2, 6-8] dels hemocultius se situa entre un 25-50% segons les diferents sèries i és l'estafilococ daurat l'agent etiològic amb més freqüència aïllat. Mitjançant tècniques d'imatge, en algunes ocasions, es pot apreciar un esborrament[9] de la línia del psoes en la radiografia d'abdomen. Les radiografies de tòrax, columna lumbosacra i pelvis són útils per tal de descartar patologia subjacent. Si fins fa uns anys[2-3, 5-9], l'enema opaca, l'urografia intravenosa i la gammagrafia amb Gali eren comunament practicades dins la metodologia diagnòstica, actualment disposem de dues tècniques d'imatge[1-2, 4-5, 7, 9-10] de gran utilitat per a l'estudi dels processos a nivell retroperitoneal: l'ecografia i la TAC. La primera, de gran importància atesa la seva disponibilitat en la majoria de centres té, però, menor rendibilitat diagnòstica. La majoria d'autors estableixen la seva sensibilitat[2-3, 7] al voltant del 50%, enfront del 100% de la TAC. Els abscessos[2] inicials, flemonosos, de petita mida i amb la presència d'abundant gas intestinal, poden no visualitzar-se amb l'ecografia. Afegida a la seva major sensibilitat, la TAC[1, 7-8] aconsegueix una millor definició anatòmica de la lesió i, de vegades, permet descobrir una malaltia subjacent (espondilodiscitis, abscés perinefrític) que havia passat desapercebuda. Ens és útil també en el seguiment[2-3, 7] d'aquests pacients per comprovar la completa resolució del quadre.

El tractament[1-2, 5] de l'abscés de psoes es basa en l'ús d'antibiòtics associats a drenatge. Fins fa pocs anys, el drenatge d'elecció era quirúrgic[6], a través d'una incisió extraperitoneal i desbridament del múscul. Actualment, gràcies a les tècniques de drenatge percutani[1, 3-5, 7, 9-10] guiades per ECO o TAC, és possible obviar en molts casos la intervenció quirúrgica. La conducta terapèutica ha de ser individualitzada en cada pacient, atenint-se a la seva situació clínica, al caràcter primari o secundari de l'abscés i també a les disponibilitats de cada centre. Les formes secundàries[1-3, 7-8] requeriran en la majoria de casos l'abordatge quirúrgic de la malaltia de base. En abscessos multiloculats[1-2, 7-8], el drenatge percutani pot fracassar i pot ser necessari el desbridament quirúrgic. En el cas del nostre pacient, valorant les dimensions i l'aspecte multiloculat de l'abscés, es considerà el drenatge quirúrgic com el d'elecció. Mentre no es disposi del diagnòstic microbiològic, el tractament antibiòtic[2, 5] serà empíric, amb agents antiestafilocòccics si se sospita un abscés primari i ampliant la cobertura davant gram negatius i anaerobis en les formes secundàries.

En el cas del pacient descrit, podríem apuntar la possibilitat que es tractés d'un abscés secundari, valorant l'antecedent d'un quadre apendicular previ i el germen aïllat en el cultiu. El llarg període de temps transcorregut i la negativitat de l'exploració quirúrgica en la recerca d'un probable origen intestinal ens fan difícil afirmar o recolzar aquesta hipòtesi. Per altra banda, en el seguiment posterior del pacient es practicà un ènema opac per tal de descartar algun trajecte fistulós, i va ser normal.

En resum, doncs, malgrat que l'abscés de psoes en l'edat pediàtrica és una entitat poc freqüent, cal considerar aquesta possibilitat diagnòstica davant tot malalt que es presenta amb una clínica de febre i restricció de la mobilitat del maluc i/o coixesa. Una exploració física que ens objectivi una articulació lliure amb dolor fonamentalment a l'extensió ens pot indicar un procés inflamatori a nivell del psoes. Les tècniques d'imatge actuals ens permeten no només confirmar el diagnòstic amb certesa, sinó prendre actituds terapèutiques.

Bibliografia

1 Golli M, Hoeffel M, Belguith M. Les abcès primitifs du psoas chez l'enfant: six cas. Arch Pédiatr 1995; 2: 143-146.

2 García E, Gutiérrez J, Díaz M. Abscesos del psoas: presentación de ocho casos y revisión de la literatura. Rev Clín Esp 1995; 195: 289-293.

3 Walsh TR, Reilly JR, Hanley E, Webster M. Changing Etilogy of iliopsoas abscess. Am Surg 1992; 163: 413-416.

4 Edgar KA, Schlesinger AE, Royster RM, Deeney VFX. Ilio-psoas abscess in neonates. Pediatric Radiol 1993; 23: 51-52.

5 Bresee JS, Edwards MS. Psoas abscess in children. Pediatric Infect Dis J 1990; 9: 201-206.

6 Firor HV. Acute Psoas Abscess in children. Clinical pediatrics Surgery. April 1992; 228-231.

7 Córdoba J, Pigrau C, Pahissa A. Absceso de psoas: utilidad diagnóstica y terapéutica de la ecografía y de la tomografía axial computerizada. Med Clin 1992; 99: 568-570.

8 Santaella RO, Fishman EK, Lipsett PA. Primary vs Secondary Iliopsoas Abscess. Arch Surg 1995; 130; 1309-1313.

9 Malhotra R, Singh KD, Bhan S. Primary Pyogenic Abscess of the Psoas Muscle. Bone Joint Surg 1992; 74-A: 278-284.

10 Chii-Hwa Chern, Sheng-Chuan Hu, Wei-Fong Kao. Psoas Abscess: Making an Early Diagnosis in the DE. Am Emerg Med 1997; 15: 83-88.

11 Thomas A, Albert AS, Bhat S, Sunil KR. Primary psoas abscess- diagnòstic and therapeutic considerations. British J Urol 1996; 78: 358-360.