Púrpura de Schönlein-Henoch: estudi retrospectiu dels darrers 20 anys

Pilar Gussinyé, Margarita Català, Xavier Codina [1], Sònia Corral, Olga Domínguez, Albert Puig

Servei de Pediatria. [1] Servei d'Urgències. Hospital General de Granollers. Granollers

Resum

Fonament. La púrpura de Schönlein-Henoch (PSH) és una vasculitis sistèmica per hipersensibilitat, mitjançada per Ig-A, que afecta quasi exclusivament a l'edat pediàtrica. Les afectacions principals són a nivell cutani, gastrointestinal, renal i articular. L'afectació nefrològica, que es pot presentar des del seu inici o bé dies o setmanes després, condiciona el pronòstic.

Objectiu. Avaluar les característiques clíniques, epidemiològiques i evolutives de la malaltia dels nens amb el diagnòstic de PSH controlats a consultes externes de nefrologia pediàtrica.

Mètode. Estudi retrospectiu i descriptiu realitzat entre setembre de 1980 i gener de 2001. S'han revisat les històries clíniques dels pacients controlats a consultes externes per presentar una PSH.

Resultats. Hem estudiat 77 pacients amb una edat mitjana de 4.7 anys (2 -15 anys). Es troben antecedents d'infecció aguda en 17 (22%) dels que 6 són amigdalitis. Tots han presentat afectació cutània no sent la forma de debut en dos (1 dolor abdominal, 1 artritis). Es troba dolor abdominal en 22 (28.5%), 2 acompanyats d'hemorràgia digestiva i 1 d'invaginació que va requerir intervenció. L'afectació articular s'observa en 22 (28.5%). Hem trobat afectació renal en 17 (22%). D'aquests, 3 han tingut síndrome nefròtic i a 2 s'ha realitzat biòpsia renal (2 nefropatíes IgA amb glomerulonefritis segmentària i focal i 1 d'aquests amb 20% de semillunes). Han presentat rebrot 21 (29%). Han rebut tractament amb corticoides 8 (11.2%).

Conclusions. 1. L'afectació renal trobada és similar a altres sèries publicades (20-25%). 2. La possibilitat d'una afectació renal, que ocasionalment pot ser greu, obliga al seguiment dels pacients amb PSH. 3. La determinació per tira reactiva a l'orina de proteinúria i/o hematúria és un bon instrument per al cribratge.

Paraules clau: *Púrpura de Schönlein-Henoch. Nefropatia IgA. Vasculitis.*

Treball presentat prèviament en la IX Reunió Anual de la Societat Catalana de Pediatria (Girona, maig 2001)

Correspondència:

Pilar Gussinyé
Av. Francesc Ribas, s/n. 08400 Granollers

Treball rebut: 17-01-2002. Treball acceptat: 24-01-2002.

Gussinyé P, Català M, Codina X, Corral S, Domínguez O, Puig A.
Púrpura de Schönlein-Henoch: estudi retrospectiu dels darrers 20 anys.
Pediatr Catalana 2002; 62: 109-114.

Púrpura de Schönlein-Henoch: estudio retrospectivo de los últimos 20 años

Fundamento. La púrpura de Schönlein-Henoch (PSH) es una vasculitis sistémica por hipersensibilidad, mediada por Ig-A, que afecta casi exclusivamente a la edad pediátrica. Las afectaciones principales son a nivel cutáneo, gastrointestinal, renal y articular. La afectación nefrológica, que se puede presentar desde su inicio o bien días o semanas después, condiciona el pronóstico.

Objetivo. Evaluar las características clínicas, epidemiológicas i evolutivas de la enfermedad de los niños con diagnóstico de PSH controlados en consultas externas de nefrología pediátrica.

Método. Estudio retrospectivo y descriptivo realizado entre septiembre de 1980 i enero de 2001. Se han revisado las historias clínicas de los pacientes controlados en consulta externa por presentar una PSH.

Resultado. Hemos estudiado 77 pacientes con una edad media de 4.7 años (2 -15 años). Encontramos antecedentes de infección aguda en 17 (22%) de los que 6 son amigdalitis. Todos han presentado afectación cutánea no siendo la forma de debut en dos (1 dolor abdominal, 1 artritis). Encontramos dolor abdominal en 22 (28.5%), 2 acompañados de hemorragia digestiva i 1 de invaginación que requirió intervención. La afectación articular se observa en 22 (28.5%). Hemos encontrado afectación renal en 17 (22%). De éstos, 3 han tenido síndrome nefrótico y a 2 se le ha realizado biopsia renal (2 nefropaties IgA con glomerulonefritis segmentaria y focal y 1 de éstos con 20% de semilunas). Han presentado rebrote 21 (29%). Han recibido tratamiento con corticoides 8 (11.2%).

Conclusiones. 1. La afectación renal encontrada es similar a otras series publicadas (20-25%). 2. La posibilidad de una afectación renal, que ocasionalmente puede ser grave, obliga al seguimiento de los pacientes con PSH. 3. La determinación por tira reactiva de orina de proteinuria y/o hematuria es un buen instrumento para el cribado.

Palabras clave: *Púrpura de Schönlein-Henoch. Nefropatia IgA. Vasculitis.*

Henoch-Schönlein purpura: a 20-year retrospective review

Background. Henoch-Schonlein purpura (HSP) is an Ig A-mediated, hypersensitivity systemic vasculitis almost exclusive of the pediatric population. HSP involves skin capillaries and it can also include the capillaries of the gastrointestinal, renal, and articular systems. Renal involvement, which can occur at onset or after some days or weeks from diagnosis determines the long-term outcome.

Objective. The purpose of this study is to assess the clinical and epidemiologic features, and outcome of HSP in children followed in a Pediatric Nephrology unit.

Methods. Retrospective and descriptive study that included patients diagnosed with HSP from September 1980 to January 2001. Information was obtained from clinical records.

Results. Seventy-seven children were diagnosed with HSP at a median age of 4.7 years (range, 2-15 years). Seventeen patients (22%) had a documented infection (tonsillitis in 6 cases) several days prior to the first signs of HSP. Cutaneous purpura occurred in all cases, but two children did not have it as a presenting sign. Abdominal pain was found in 22 cases (28.5%), 2 children had gastrointestinal bleeding, and 1 patient developed an intussusception that required a surgical intervention. Articular involvement was observed in 22 cases (28.5%), and 17 children (22%) developed a nephropathy (3 patients with nephrotic syndrome). Renal biopsy was performed in 2 patients; IgA nephropathy with segmentary and focal glomerulonephritis was found in both cases, and 20% of crescents in one of them. Twenty-one patients (29%) had a relapse of the HSP, and 8 patients (11.2%) received treatment with steroids.

Conclusions. 1. The incidence of HSP nephropathy found in our cohort (22%) is similar to other series (20-25%). 2. The possibility of renal involvement, which can be severe, requires a long-term follow up of patients with HSP. 3. The use of dipsticks for the diagnosis of hematuria or proteinuria is a good screening method for HSP.

Key words: *Honech-Schonlein Purpura. IgA nephropathy. Vasculitis.*

Introducció

La púrpura de Schönlein-Henoch (PSH) és una vasculitis sistèmica per hipersensibilitat, mitjançada per immunocomplexes a IgA i de clar predomini en nens i adults joves [1-4]. És la vasculitis sistèmica més freqüent a la infància [4-5]. Afecta a vasos de petit calibre, i pertany al grup de angeítis leucocitoclàstiques [2-3]. L'afectació és principalment cutània, gastrointestinal, articular i renal. També s'ha descrit l'afectació miocàrdica, pulmonar i del sistema nerviós central [1-3, 6], així com la presència de nòduls subcutanis [7]. L'afectació nefrològica, que és pot presentar des del seu inici, o bé dies o setmanes després, condiciona el pronòstic d'aquesta malaltia [2, 6, 8-11]. Es tracta d'una glomerulonefritis gaire bé sempre focal i segmentària, caracteritzada per la presència constant de dipòsits mesangials a IgA [2, 8-9], al igual que l'altra Nefropatia IgA sense afectació sistèmica o malaltia de Berger.

L'etiologia exacte és desconeguda. És una malaltia per immunocomplexos a IgA enfront a un antígen determinat. Més del 75% dels pacients refereixen l'antecedent d'infecció de vies respiratòries altes, encara que múltiples agents han estat implicats en la seva patogènia (estreptococ del grup A, Mycoplasma, virus d'Epstein-Barr i varicel·la, parvovirus B19, adenovirus, *Campylobacter enteritidis*, Yersinia, determinats fàrmacs, aliments o vaccins, exposició al fred o picades d'insecte) [1-4, 12-13]. Recentment ha estat demostrada de forma estadísticament significativa la presència d'antígens d'*Haemophilus parainfluenzae* en el mesangi glomerular i d'anticossos IgA1 contra l'*Haemophilus parainfluenzae* en plasma de pacients amb Nefropatia IgA, tant si es tracta de pacients amb PSH o amb malaltia de Berger (35% pacients amb Nefropatia IgA vs 4% amb altres nefropaties) [14].

La PSH és una malaltia dels nens i dels joves amb un 75% dels casos entre els 2 i els 11 anys d'edat i un pic d'incidència als 5 anys. Els nens menors de 2 anys acostumen a tenir un curs més favorable, amb menys freqüència d'afectació renal i gastrointestinal [2-3, 15]. En nens es més freqüent en el sexe masculí amb una ratio nen/nena de 2:1, mentre que en adults és de 1:1 [2].

L'afectació cutània en forma de púrpura es troba en el 100% dels casos i defineix la malaltia [2, 9]. En la majoria és la forma de presentació. Les lesions apareixen a les extremitats inferiors i a les natges però poden afectar a les extremitats superiors, cara i tronc, essent més accentuades a les àrees de pressió. Són lesions maculo-papulars eritematoses i/o lesions equimòtiques palpables. Es caracteritzen per ser simètriques i, a vegades, quant el pacient abandona el repòs, reapareixen o s'accentuen ("púrpura ortostàtica"). Poden existir altres lesions com edemes localitzats a cuir cabellut, a cara, a esquena i dors de mans i peus.

Entre el 35-85% dels pacients, segons diferents sèries, presenten dolor abdominal i pot precedir al rash en un 14% [2]. Es degut a la producció d'hemorràgies submucoses en el tub digestiu. El símptoma més freqüent és el dolor de tipus còlic que pot ser intens i acompanyar-se de vòmits i/o diarreas. Pot haver-hi sang a femta i també hematemesi. Es possible que es produeixi una invaginació afavorida per l'hematoma submucós.

L'afectació articular es presenta en el 2/3 dels casos en forma d'artràlgies sobretot de grans articulacions (genoll, turmell) que es solen acompanyar de tumefacció articular evident. Es transitòria i no deixa deformacions. Pot precedir al exantema en el 25% dels casos [2, 9].

L'afectació renal oscil·la entre el 25-50% dels casos (variable segons diferents autors, segons la forma de determinació de la proteïnúria i hematúria i segons la forma de reclutament dels malalts) [2-3, 8-9, 16-17]. Apareix generalment en el curs del primer brot de la malaltia encara que també pot sorgir en brots posteriors i rarament precedeix a l'aparició de l'exantema. La manifestació més freqüent es la hematúria d'intensitat variable, aïllada o associada a proteïnúria. Es pot observar una síndrome nefròtica en el 10% dels casos. Una nefropatia persistent succeeix al voltant del 1% i evolucionen a un estadi terminal d'insuficiència renal el 2-3% [9] (en l'adult és del 10-20%). A la majoria dels casos la hematúria i/o proteïnúria desapareix en 1-3 mesos, encara que un 20-30% poden persistir. Pacients amb síndrome nefrític i/o síndrome nefròtica persistent poden desenvolupar insuficiència renal terminal i/o HTA a curt o mig termini [2, 9-10]. La persistència de proteïnúria de rang nefròtic sembla ser un dels millors marcadors de una possible fallida

renal, com en altres nefropaties [2, 8-9]. Altres dades que es relacionen amb un pitjor pronòstic serien la raça negre, major edat en el moment de la presentació, sexe masculí, HTA, proteïnúria persistent més allà dels primers mesos i hematúria persistent o nombrosos brots. La afectació histològica renal inclou des de mínims canvis fins a una severa glomerulonefritis, encara que la gran majoria presenten una glomerulonefritis focal i segmentària que pot acompanyar-se de semillunes [8-9]. La immunofluorescència, positiva per IgA és constant, i defineix la nefropatia: els dipòsits són sempre mesangials, encara que poden estar també a la membrana bassal. L'anatomia patològica és indistingible de la malaltia de Berger [2, 8-9], englobant-se totes dues entitats sota el nom de Nefropatia a IgA. Alguns autors han propugnat que la Púrpura de Schönlein-Henoch i la Malaltia de Berger serien la mateixa malaltia, però la primera amb afectació sistèmica i la segona amb afectació exclusivament renal [2, 8-9]. Hi han famílies amb membres amb Malaltia de Berger i altres amb Púrpura de Schönlein-Henoch.

A part de les anteriorment mencionades s'han descrit: afectació pulmonar amb hemorràgia pulmonar i envessament pleural [2, 4], del sistema nerviós nerviós central amb cefalees [2], dèficits focals o convulsions [2], necrosi miocàrdica [6], edema escrotal o torsió testicular [2] i la presència de nòduls subcutanis [7].

El diagnòstic no és difícil quan es presenta la clàssica clínica d'exantema, afectació gastrointestinal, hematúria, i afectació articular. Si no és així el diagnòstic diferencial és extens. El dolor abdominal aïllat pot simular un abdomen agut realitzant-se, moltes vegades, una laparotomia exploradora amb troballes negatives. L'afectació articular es té que diferenciar de moltes malalties reumàtiques com artritis reumatoide o lupus eritematòs sistèmic. L'exantema aïllat ens pot fer confondre amb un abús infantil, traumatisme, reacció farmacològica, diàtesi hemorràgica o septicèmia com la meningococcèmia. Altres malalties que presenten púrpura palpable inclou l'endocarditis bacteriana subaguda i la febre de les Muntanyes Rocoses.

El diagnòstic de PSH depèn de les troballes clíniques i de la història. No existeix cap test de laboratori específic de la malaltia, encara que un augment de Ig A és suggestiu. El recompte i fórmula pot revelar uns leucòcits normals o elevats i una possible eosinofilia. La VSG i les plaquetes poden estar aixecades. Els electròlits poden estar alterats per l'afectació gastrointestinal. L'anàlisi de l'orina pot demostrar una hematúria i/o proteïnuria. Les manifestacions renals es poden presentar fins a 3 mesos després de l'exantema, motiu pel qual l'anàlisi d'orina es té que realitzar mensualment, així com es té que determinar la creatinina i urea en sang davant de una hematúria i/o proteïnúria persistent. La determinació de sang a femta pot ser positiva. La biòpsia de pell pot demostrar una vasculitis leucocitoclàstica, així com dipòsits de IgA [2, 8-9].

No existeix un tractament específic per la PSH. El repòs i tractament simptomàtic ajuden. Els corticoids es poden utilitzar en pacients amb dolor abdominal important i hemorràgia digestiva. No estan recomanats en l'exantema, artràlgies i en l'afectació renal lleu. El tractament amb immunosupresors (ciclofosfamida) és controvertit i només estan indicats en alguns casos d'afectació renal greu. En absència d'afectació del sistema nerviós central o nefropatia el pronòstic dels pacients amb PSH es bó. La duració de la malaltia es de 4 a 6 setmanes en la majoria dels casos. Un 50% té al menys una recurrència. L'afectació renal condiciona el pronòstic i, si bé sol ser benigna, la persistència d'una síndrome nefrítica o una proteïnúria important, pot comportar a la vida adulta un compromís de la funció renal o HTA.

L'objectiu del nostre treball es avaluar les característiques clíniques, epidemiològiques i evolutives de la malaltia dels nens amb el diagnòstic de PSH controlats a consultes externes de nefrologia pediàtrica.

Mètode

Estudi retrospectiu i descriptiu realitzat entre setembre de 1980 i gener de 2001. S'han revisat les històries clíniques dels pacients controlats a consultes externes de nefrologia pediàtrica del Hospital General de Granollers per haver presentat una PSH que son remesos des del propi hospital o pels pediatres de capçalera. De cada pacient es recullen les següents dades: data del diagnòstic, edat, sexe, antecedents d'infecció prèvia, vaccins o factors desencadenats, presentació clínica, tractaments al debut, tipus de manifestacions sistèmiques, evolució i tractament i nombre de brots.

L'afectació renal s'ha estudiat inicialment amb un cribratge per proteïnúria/hematúria determinada amb tires reactives. Si es negatiu es fan controls periòdics fins a un any després del brot. Si en qualsevol moment es positiu es fa un estudi per a descartar patologia renal.

Resultats

Hem estudiat un total de 77 pacients amb una incidència de 3.8 casos per any essent l'any 1997, amb 9 casos, el de més casos nous. Hi ha una lleugera tendència a augmentar el nombre de casos controlats (Fig. 1). Per mesos hi ha un predomini al segon semestre. L'edat mitjana ha estat de 5.8 anys (±2.5 DS) amb un rang de 2-15 anys (Fig. 2). Corresponen al sexe femení 42 (54.4%) i al masculí 35 (45.5%) amb una ratio de 1.2:1. Es troben antecedents d'infecció aguda prèvia en 17 (22%) dels que 6 corresponen a amigdalitis de les que no ens consta l'existència de cultiu de l'exudat faringi. La resta són CVA, varicel·la, febre i diarrees. No hi han registrats antecedents de vaccins ni de fàrmacs previs com possibles

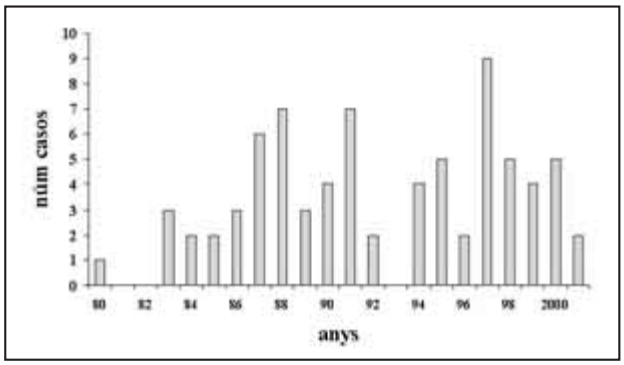

Fig. 1. Distribució per any

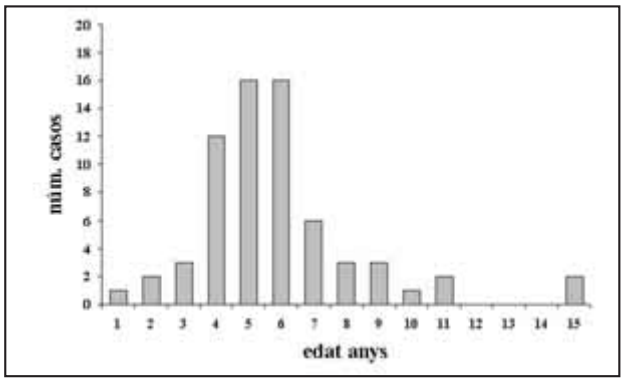

Fig. 2. Distribució per edats

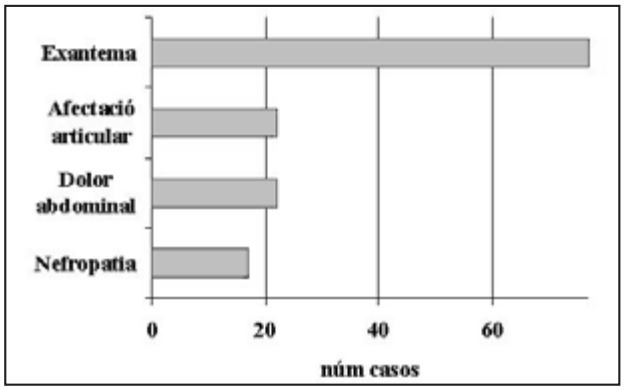

Fig. 3. Manifestacions clíniques

desencadenants. La principal forma de presentació clínica ha estat l'afectació cutània present en 75 casos (97.4%) (Fig. 3). En dos casos la forma d'inici no ha estat la cutània presentant-se com dolor abdominal i artritis respectivament. El dolor abdominal ha estat registrat en 22 pacients (28.5%) i la afectació articular, principalment artràlgias, també en 22 (28.5%). De las complicacions agudes destaca una hemorràgia digestiva alta i una invaginació intestinal ileo-ileal que va requerir intervenció. Un nou brot d'exantema purpúric es va presentar en 20 pacients (26%).

Al debut (Fig. 4) presentaven una tira d'orina negativa 46 (69.7%), dels quals 5 van desenvolupar una

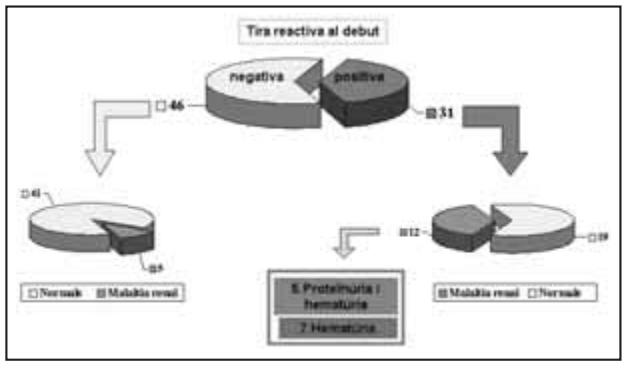

Fig. 4. Tira reactiva d'orina i posterior malaltia renal

nefropatia durant el seguiment. Dels 31 (40.3%) pacients que presentaven una tira d'orina positiva al debut 19 no van desenvolupar una nefropatia. L'afectació renal s'ha trobat en 17 casos (22%) . En el moment del brot 7 d'aquests pacients presentaven hematúria (41.2%), 5 hematúria i proteïnúria (29.4%) i 5 tira reactiva negativa (29.4%). Del total dels pacients amb nefropatia, 10 varen tenir manifestacions urinàries mínimes amb les següents evolucions: en 7 s'ha negativitzat les troballes urinàries, 1 s'està seguint per una microhematúria i 2 no han seguit controls. Dels 7 pacients que han presentat una nefropatia important, 4 han presentat una síndrome nefrítica-nefròtica (2 amb microhematúria i 2 amb macrohematúria), i 3 han anat presentant brots d'hematúria macroscòpica. Dels 4 nens amb síndrome nefrítica-nefròtica, 3 varen presentar una remissió precoç de la seva síndrome nefròtica, mentre el 4t pacient (una nena) va presentar una síndrome nefròtica persistent que va requerir biòpsia renal i posterior tractament. Es va realitzar un total de 2 biòpsies renals amb les següents indicacions: una per hematúries macroscòpiques recidivants i una per una síndrome nefrítica-nefrótica persistent amb el resultat de 2 nefropaties IgA amb glomerulonefritis segmentària i focal (Figs. 5 i 6) i 1 d'aquestes (la pacient amb la síndrome nefrítica-nefròtica) amb 20% de semillunes. L'edat d'aquests pacients amb afectació renal es discretament major al comparar-la amb els altres que no tenen afectació renal (6.3 vs 5.6).

Destaquen 3 nens amb brots d'hematuria macroscòpica, coincidint amb un factor desencadenant com la febre o l'esforç, com si es tractés de una malatia de Berger.

El tractament específic per la nefropatia IgA només es va fer a un pacient, en concret a una nena amb brot nefrític amb proteïnúria de rang nefròtic i 20% de semillunes. Es va tractar amb 3 bolus de metilprednisolona endovenosa (1gr/1.73 m^2) seguida de prednisona oral (1mg/kg/d). La resposta fou favorable desapareguent l'hematúria macroscòpica i la síndrome nefròtica però actualment persisteix microhematúria amb una moderada proteïnúria (actualment 11mg/m^2/h).

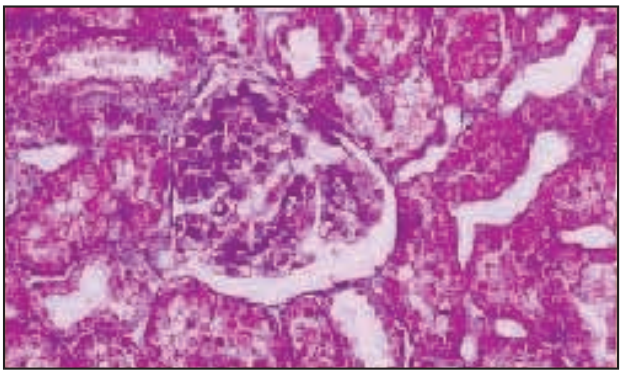

Fig. 5. Biòpsia renal; glomerulonefritis focal i segmentària

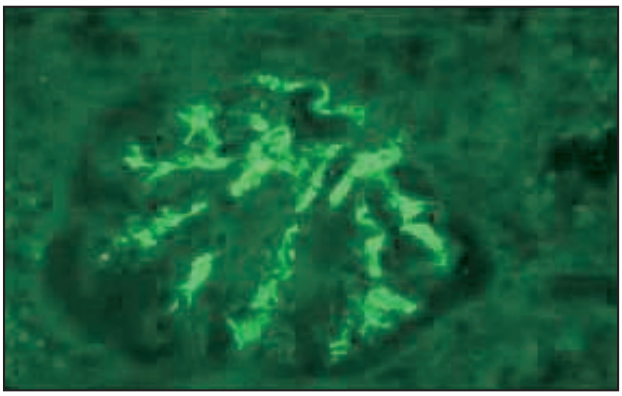

Fig. 5. Biòpsia renal; dipòsits mesengials d'IgA per immunofuorescència

Discussió

Al llarg del anys revisats s'observa una tendència a incrementar-se el nombre de pacients controlats. Si bé pot tractar-se d'un increment de la incidència pensem que també ho pot explicar el fet de un major control i derivació a la consulta de nefrologia pediàtrica de tots els nens amb aquesta patologia.

En relació a la distribució per sexe destaquem el fet del predomini de sexe femení a diferència d'altres estudis en que la relació es inversa [2, 8]. La distribució per edats es correspon a la majoria d'estudis en els que el grup d'edat més freqüent es el comprés entre els 4 i 6 anys amb una mitja d'edat al voltant de 5 anys. Les formes de presentació també son similars a les descrites a la literatura essent l'exantema purpúric la principal manifestació al inici de la malaltia. Es segueix de la simptomatologia gastrointestinal que inclou els vòmits, les nàusees i el dolor abdominal amb o sense hemorràgia digestiva alta. També destaca l'afectació articular sobretot en forma d'artràlgia. Creiem que el percentatge baix d'afectació digestiva i articular en el nostre estudi es podria explicar per un baix registre de aquestes dades.

La presència d'una afectació renal, que ocasionalment pot ser greu, condiciona el pronòstic de la malaltia [8-11]. Creiem que la determinació per tira reactiva a l'orina de proteïnúria i/o hematúria és un bon instrument pel cribratge. És important l'estudi sistemàtic de l'orina, així com control de la tensió arterial durant el primer any, ja que una tira reactiva negativa al debut no es indicatiu de que no existirà una patologia renal en un futur. De fet el 29% dels nostres pacients amb nefropatia de SH no presentaven alteracions urinàries a l'inici.

La persistència d'una proteïnúria significativa és un signe d'alerta en l'evolució de la nefropatia [8-11], per a la qual és necessari un seguiment perllongat de tots els pacients amb afectació renal. Els nostres pacients amb síndrome nefròtica estaven dintre del context de una síndrome nefrítica-nefròtica i encara que en aquest moment no tenim cap pacient amb síndrome nefròtica, caldrà un seguiment fins la vida adulta per detectar una possible hipertensió o insuficiència renal.

Les 2 biòpsies practicades varen ser Ig A positives a l'inmunofluorescència. Aquesta afectació (nefropatia a IgA) defineix la nefropatia a la PSH [2, 8-9].

Del total dels nostres pacients tractats per nosaltres amb corticoides, 3 varen ser per la afectació intestinal. Només una pacient ho va ser per la seva afectació renal, tal com està propugnat en els darrers estudis [9-10]. Els resultats de la biòpsia renal condicionen, juntament amb la presència d'una síndrome nefròtica, la indicació de tractament. Si el nombre de semillunes és superior al 50% està també indicat el tractament amb immunosupresors [8-10]. En altres situacions clíniques, independentment de la digestiva i renal, sembla no estar indicat cap tipus de tractament diferent del simptomàtic [2-3, 12-13].

Conclusions

La Púrpura de Schönlein-Henoch és una vasculitis sistèmica per hipersensibilitat, típica de la infància; és de curs benigne i autolimitat i, malgrat que poden haver-hi complicacions intestinals i neurològiques a la fase aguda, és l'afectació renal la que condiciona el pronòstic a llarg termini. La nefropatia, amb una freqüència aproximada del 25%, i, encara que en la majoria dels casos benigna, pot cronificar-se i fins i tot arribar a la insuficiència renal terminal en un 3-4% de les nefropaties. Aquesta evolució pot no ser evident a la infància i ser a l'edat adulta quan es detecti una hipertensió arterial o un deteriorament progressiu de la funció renal. És, doncs, imprescindible un seguiment de la nefropatia fins l'edat adulta i posteriorment per un nefròleg d'adults.

Bibliografia

1 Cupps TR, Fauci AS. Hypersensivity Vasculitis. A: The Vasculitidis. Ed Lloyd H. Smith. Philadelphia. WB Saunders Company, 1982.

2 Lanzkowsky S, Lanzkowsky L, Lanzkowsky P. Henoch-Schönlein Purpura. Pediatr Rev 1992; 13: 130-137.

3 Krafft DM, McKnee D, Scott C. Henoch-Schönlein Purpura: A Review. Am Family Physician. August 1998. http://www.aafp.org/afp/980800ap/kraft.html.

4 Nunnelee JD. Henoch-Schönlein Purpura: A Review of the literature. Clin Excell Nurse Prac 2000; 4: 72-75.

5 Blanco-Quirós A, Conde-Redondo F, Solís-Sánchez P, Garrote-Adrados JA, Gómez-García S. Evolución a largo plazo de los niños con púrpura de Schönlein-Henoch asociada a anticuerpos anticitoplasma de neutrófilo (ANCA). An Esp Pediatr 1999; 51: 377-381.

6 Robson WL, Leung AK. Henoch-Schönlein Purpura and Myocardial Necrosis. Am J Kidney Dis 2000; 35: 319-322.

7 Robson WL, Leung AK. Subcutaneus Nodules in Henoch-Schönlein Purpura. Pediatr Nephrol 2000; 14: 493-494.

8 Gordillo G. Glomerulopatía de la Púrpura Anafilactoide de Henoch-Schönlein. A Nefrología Pediátrica. Ed. Gordillo Paniagua. Madrid. Mosby/Doyma Libros/Doyma Mexicana SA de CV, 1996.

9 Niaudet P. Néphropathies à IgA. A Nephrologie Pédiatrique. Ed. Loirat, Niaudet. Paris. Doin Editeurs, 1993.

10 Goldstein AR, White RHR, Akuse R, Chantler C. Long-Term Follow-up of Childhood Henoch-Schönlein Nephritis. Lancet 1992; 339: 280-282.

11 Muller D, Greve D, Eggert P. Early Tubular Proteinuria and the development of Nephritis in Henoch-Schönlein Purpura. Pediatr Nephrol 2000; 15: 85-89.

12 Krafft DM, McKnee D, Scott C. What Is Henoch-Schönlein Purpura? Am Family Physician. August 1998. http:/www.aafp.org/afp/980800ap/980800b.html.

13 Dyne P, Farin H. Henoch-Schönlein Purpura. emedicine. Last updated August 22, 2000. http://www.emedicine.com/emerg/topic767.htm.

14 Ogura Y, Suzuki S, Shirakawa T, Masuda M, Nakamura, Iljima K, Yoshikawa N. Haemophilus Parainfluenzae Antigen and Antibody in Children with IgA Nephropathy and Henoch-Schönlein Nephritis. Am J Kidney Dis 2000; 36: 47-52.

15 Amitai Y, Gillis D, Wasserman D, Kochman RH. Henoch-Schönlein Purpura in Infants. Pediatrics 1993; 92: 865-867.

16 Rapacka E, Ostrowska-Nawarycz L, Baszczynski J, Makowska J, Kudzin J, Makowski M, et al. Nephropathy in the course of Schönlein-Henoch purpura (abstract). Pol Merkuriusz Lek 2000; 9 Suppl 1: 31-32.

17 Lahita RG. Influence of age on Henoch Schönlein purpura. Lancet 1997; 350: 1116-1117.