Causa inusual d'obstrucció gàstrica en el lactant: membrana antropilòrica

Ana Mª Monago-Molano[1], Marina Álvarez-Beltran[1], Anna Coma-Muñoz[2], Joaquim Piqueras-Pardellans[2], Javier Bueno-Recio[3], Enrique Bordón-Cabrera[3]

[1] Unitat de Gastroenterologia, Hepatologia, Suport nutricional i Transplantament Hepàtic Pediàtric. Servei de Pediatria. [2] Servei de Radiologia Pediàtrica. [3] Servei de Cirurgia Pediàtrica. Hospital Universitari Vall d'Hebron. Universitat Autònoma de Barcelona. Barcelona

Resum

Introducció. La membrana antropilòrica (MA) és una alteració congènita de baixa incidència i difícil diagnòstic per la seva semblança clinicoradiològica amb l'estenosi hipertròfica de pílor (EHP). La MA completa o parcial causa una obstrucció del buidament gàstric que provoca vòmits de repetició no biliosos, deshidratació, pèrdua de pes i alcalosi metabòlica hipoclorèmica. La radiografia d'abdomen mostra una dilatació gàstrica greu, i l'ecografia abdominal ens descarta l'EHP. Aleshores cal plantejar altres causes d'obstrucció a la sortida gàstrica en el lactant, com la MA.

Cas clínic. Es presenta el cas d'un lactant d'1 mes i 5 dies, sense antecedents obstètrics d'interès, que consulta per vòmits no biliosos, estancament ponderal i hipotonia de 24 hores d'evolució. Les exploracions complementàries fetes van ser normals, tret d'un lleu reflux gastroesofàgic, i es va descartar l'EHP per ecografia abdominal. Davant la sospita d'intolerància a proteïnes de llet de vaca es va fer un canvi de fórmula d'inici a fórmula elemental amb persistència de la clínica i instauració progressiva d'alcalosi metabòlica. Amb la sospita de MA, es va fer un segon estudi ecogràfic dirigit que mostrava un petit ressort antropilòric que es va confirmar en la fibrogastroscòpia, i es va diagnosticar una MA parcial. La resecció quirúrgica de la membrana va resoldre la clínica.

Comentaris. Davant d'un lactant amb obstrucció gàstrica, i un cop descartada la causa més comú (EHP), cal pensar en la membrana antral com a possible etiologia, ja que si aquesta es confirma, el seu maneig quirúrgic és definitiu amb resolució clínica posterior.

Paraules clau: *Vòmits. Ecografia. Obstrucció gàstrica. Estenosi pilòrica.*

Causa inusual de obstrucción gástrica en el lactante: membrana antropilórica

Introducción. La membrana antropilórica (MA) es una alteración de baja incidencia y difícil diagnóstico por el parecido clínico-radiológico con la estenosis hipertrófica de píloro (EHP). La MA completa o parcial causa una obstrucción en la salida gástrica produciendo vómitos de repetición no biliosos, deshidratación, pérdida de peso y alcalosis metabólica hipoclorémica. La radiografía de abdomen muestra una dilatación gástrica severa y la ecografía abdominal descarta la EHP. Es entonces cuando hemos de plantear otras causas de obstrucción de la salida gástrica en el lactante, como la MA.

Caso clínico. Se presenta el caso de un lactante de 1 mes y 5 días, sin antecedentes obstétricos de interés, que consulta por vómitos no biliosos, estancamiento ponderal e hipotonía de 24 horas de evolución. Las exploraciones complementarias realizadas fueron normales, excepto un leve reflujo gastroesofágico, y se descartó la EHP por ecografía abdominal. Ante la sospecha de intolerancia a proteínas de leche de vaca se realizó un cambio de fórmula de inicio a fórmula elemental, con persistencia de la clínica e instauración progresiva de alcalosis metabólica. Con la sospecha de MA, se realizó un segundo estudio ecográfico dirigido que mostraba un pequeño resorte antropilórico que se confirmaba en la fibrogastroscopia, y se diagnosticó una MA parcial. Con la resección quirúrgica de la membrana se resolvió la clínica.

Comentarios. Ante un lactante con obstrucción gástrica, y una vez descartada la causa más común (EHP), se ha de pensar en la membrana antral como posible etiología, ya que si esta se confirma, su manejo quirúrgico es definitivo con la resolución clínica posterior.

Palabras clave: *Vómitos. Ecografía. Obstrucción gástrica. Estenosis pilórica.*

Unusual cause of gastric outlet obstruction in infants: antral web

Introduction. The antral web (AW) is a disorder of low incidence and difficult diagnosis despite its similar clinical and radiological findings to hypertrophic pyloric stenosis (HPS). Complete or partial AW cause gastric outlet obstruction with persistent non-bilious vomiting, dehydration, weight loss, and hypochloremic metabolic alkalosis. Abdominal radiograph shows severe gastric dilatation; however, the normal abdominal ultrasound ruling out HPS should raise the suspicion of other causes of gastric outlet obstruction, such as AW.

Case report. We report a case of a one-month and five days-old infant with no relevant obstetric history, who presented with a 24-hour history of non-bilious vomiting, lack of weight gain and hypotonia. Diagnostic studies suggested mild gastroesophageal reflux, and an abdominal ultrasound ruled out HPS. The diagnosis of intolerance to cow's milk protein was first considered, and

Correspondència: *Ana Mª Monago Molano*
Av. de la Pelegrina, 36, 1r 1a
08720 Vilafranca del Penedès
anna_bcn_86@hotmail.com

Treball rebut: 26.11.2014
Treball acceptat: 09.09.2015

Monago-Molano AM, Álvarez-Beltran M, Coma-Muñoz A, Piqueras-Pardellans J, Bueno-Recio J, Bordón-Cabrera E.
Causa inusual d'obstrucció gàstrica en el lactant: membrana antropilòrica.
Pediatr Catalana. 2015;75(4):163-6.

elemental formula was started without improvement. Suspecting AW, a repeat abdominal ultrasound showed a small prepyloric spring. Gastroscopy confirmed the diagnosis of partial AW, and surgical resection of the membrane resulted in resolution of the symptoms.

Comments. In the presence of an infant with gastric outlet obstruction syndrome, and after the most common cause (HPS) has been ruled out, the diagnosis of AW should be considered. Surgery is curative.

Key words: *Vomiting. Ultrasonography. Gastric outlet obstruction. Pyloric stenosis.*

Introducció

La membrana antropilòrica (MA), també coneguda com diafragma antral o septe prepilòric, és una forma congènita d'atrèsia pilòrica (tipus A), de molt baixa incidència (1 cas per cada 100.000 naixements), que s'ha descrit en totes les edats, tant en nounats com en adults, i que clínicament i radiològicament és molt semblant a l'estenosi hipertròfica de pílor (EHP), per això el seu diagnòstic i tractament acostumen a endarrerir-se [1-2].

És una alteració congènita, d'herència autosòmica recessiva [4], causada per un trastorn en el desenvolupament del tub endodèrmic, un dèficit vascular intrauterí o un error en la recanalització del tracte gastrointestinal embrionari.

Histològicament, consisteix en una fina membrana submucosa envoltada de mucosa gàstrica benigna, sense capa muscular. L'obstrucció del pílor pot ser completa o parcial (si la membrana està perforada), i es pot associar a altres malformacions congènites, com ara malrotació intestinal, pàncrees ectòpic, bandes de Ladd o epidermòlisi ampul·lar [3].

Clínicament, la forma completa debuta en el nounat, poc després del naixement, amb vòmits persistents no biliosos que cal diferenciar de l'EHP. El seu diagnòstic prenatal és possible en detectar polihidramni. La MA incompleta ens planteja un repte diagnòstic, ja que debuta més tardanament en forma de vòmits recurrents no biliosos i estancament ponderal.

Cas clínic

Es presenta el cas d'un lactant de sexe masculí d'1 mes i 5 dies que consulta per vòmits i hipotonia de 24 hores d'evolució. Els vòmits no eren projectius ni biliosos i no presentava rebuig de les preses ni irritabilitat. Com a antecedents personals, destacava un escàs guany ponderal i regurgitacions habituals des dels pocs dies de vida, per la qual cosa rebia lactància mixta amb lactància materna i suplements de llet d'inici.

No presentava antecedents obstètrics d'interès. Nascut a terme a les 39 setmanes de gestació, amb un pes adequat per l'edat gestacional de 4.070 g (p85). No referia antecedents familiars rellevants i els pares no eren consanguinis.

A l'ingrés, presentava un pes de 3.750 g (p15), longitud de 56 cm (>p97) i perímetre cranial de 38 cm (>p97), amb estat general regular, hipoactiu, pal·lidesa cutània amb mucosa oral seca, però signe del plec negatiu i llàgrimes. Mostrava escàs teixit adipós, hipotonia axial, plor dèbil però succió correcta, i fontanel·la normotensa. L'abdomen i la resta de l'exploració física eren normals.

La gasometria inicial, l'anàlisi de sang i el sediment urinari van ser normals, de manera que es va ampliar l'estudi fent una determinació de IgE específiques a proteïna de llet de vaca, que va ser negatiu, un trànsit esofagogastroduodenal (TEGD) en què s'observava un lleu reflux gastroesofàgic fins a terç mig i una ecografia abdominal en què s'apreciava distensió gàstrica, sense identificar imatges que suggerissin EHP ni malformacions pancreàtiques ni duodenals. A causa de la hipotonia inicial es va fer un estudi metabòlic i una ecografia transfontanel·lar, i totes dues proves van ser normals.

Es va mantenir 24 hores en observació a dieta absoluta, rehidratació endovenosa i inhibidor de bomba de protons. Posteriorment i davant la sospita d'intolerància a proteïnes de llet de vaca, es va iniciar tolerància oral amb fórmula elemental.

Malgrat l'abordatge inicial, va reiniciar vòmits, aquesta vegada de pòsit de cafè, projectius, amb alcalosi metabòlica hipoclorèmica i signes de deshidratació. La nova radiografia abdominal mostrava distensió gàstrica greu amb mínim aire distal, i el segon TGED, contraccions vigoroses peristàltiques de l'estómac amb pas de mínim contrast al duodè (Fig. 1). També es va repetir l'ecografia abdominal, i aleshores es va identificar un engruiximent antropilòric, suggestiu de membrana antral (Fig. 2).

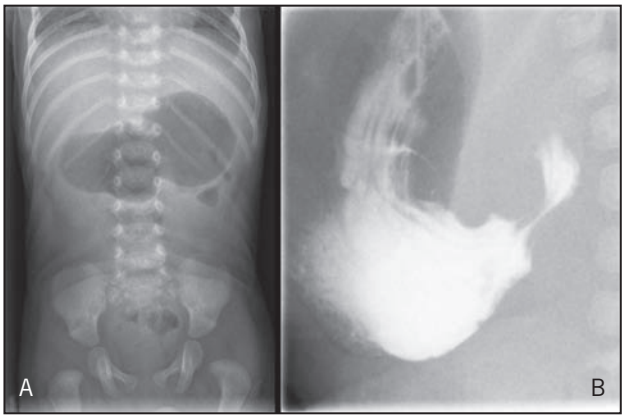

Fig. 1. Radiografia d'abdomen. (A) Gran distensió gàstrica sense distensió duodenal, amb bombolles d'aire distal en nanses intestinals. (B) El trànsit esofagogastricoduodenal descarta l'estenosi hipertròfica de pilor i l'obstrucció completa: el pílor té una longitud i una morfologia conservades, amb pas de mínimes gotes de contrast a duodè.

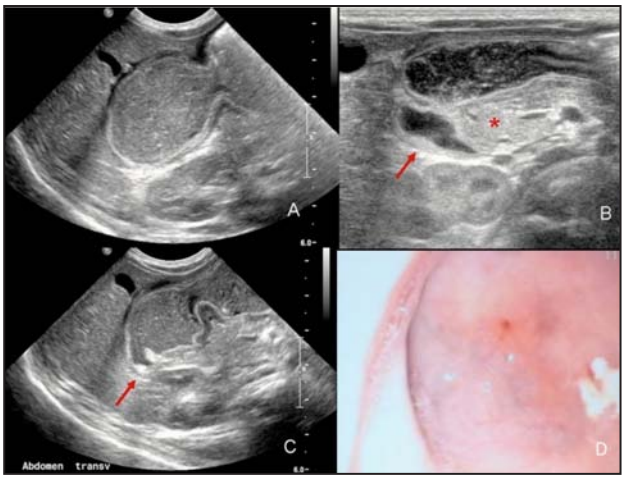

Fig. 2. Ecografia abdominal. (A) S'observen contraccions gàstriques durant l'exploració. Cambra gàstrica repleccionada plena de contingut amb ones peristàltiques evidents, que suggereixen obstrucció mecànica. (B) Cap de pàncrees de morfologia normal (asterisc), no dilatació duodenal (fletxa), que descarten patologia en tots dos òrgans. (C) L'engruiximent mural de l'estenosi hipertròfica de pílor és predominantment muscular, hipoecoic i concèntric a l'ecografia. En aquest cas, és hiperecoic (fletxa), troballa que suggereix engruiximent mucós i membrana antral. (D) Fibrogastroscopia: imatge endoscòpica de la membrana antropilòrica parcial amb petit forat central.

Davant la sospita diagnòstica de diafragma pilòric congènit, es va dur a terme esofagogastroscòpia en què es visualitzava una membrana antropilòrica parcial amb un petit orifici central puntiforme (atrèsia pilòrica tipus A: membrana) (Fig. 2D). Aleshores es va procedir a la resecció quirúrgica i a piloroplàstia segons la tècnica de Heineke-Mikulicz, amb una evolució posterior molt satisfactòria i tolerància enteral completa als 6 dies postquirúrgics.

Discussió

La membrana antropilòrica és una causa relativament infreqüent d'obstrucció gàstrica. La seva excepcional freqüència, la variabilitat clínica i l'edat de presentació fan que el seu diagnòstic s'endarrereixi i, conseqüentment, el seu tractament. Molt sovint es confon amb l'EHP, per la gran semblança clinicoradiològica de totes dues entitats.

La clínica de la MA depèn del grau d'obstrucció. Una MA completa debuta ja en l'etapa prenatal amb polihidramni, i en el nounat amb vòmits no biliosos i una gran dilatació gàstrica [6]. Una MA parcial pot debutar més tardanament amb vòmits no biliosos persistents, que empitjoren amb el pas del temps i que condueixen a una deshidratació hiponatrèmica i hipoclorèmica i a una desnutrició progressiva. D'altra banda, també s'han descrit casos de MA parcial en adults afectats d'úlcera antral crònica; en aquests casos es qüestiona l'etiologia congènita de l'entitat.

En l'exploració física hi pot haver distensió d'abdomen superior amb depressió d'hipogastri i en alguns casos és possible visualitzar ones peristàltiques de lluita. La radiografia simple d'abdomen mostra una dilatació gàstrica greu amb una sola ampolla d'aire i absència o mínim aire distal, signe conegut com ampolla única (a diferència del signe de «doble ampolla», per obstrucció duodenal). En el TEGD s'observa retard en el buidament gàstric, així com elongació i estretament del canal pilòric. L'ecografia abdominal descarta l'EHP i pot arribar a visualitzar una membrana antral [7], que finalment es confirmarà mitjançant l'endoscòpia, que també permet apreciar si existeix perforació o no.

El diagnòstic diferencial s'ha de fer amb altres patologies que causin vòmits no biliosos en lactants, com EHP, reflux gastroesofàgic, intolerància o al·lèrgia a proteïnes de llet de vaca, i d'altres causes infreqüents d'obstrucció gàstrica, com ara pilorespasme, hèrnia hiatal, atrèsia pilòrica, estenosi duodenal, úlcera pèptica, gastroenteritis eosinofílica, entre altres [8-9] (Taula I).

Taula I

Causes d'obstrucció gàstrica en el lactant

Congènites	Adquirides
- EHP - Membrana antropilòrica - Atrèsia o estenosi pilòrica o duodenal - Pàncrees heterotòpic o anular - Duplicitat quística gàstrica - Pòlips gàstrics - Malrotació intestinal (bandes de Ladd)	- Úlcera pèptica - Plecs de mucosa hipertrofiats o redundants - Pilorospasme - Vòlvul gàstric - Dany per càustics o altres irritants - Betzoars gàstrics - Tumors - Malaltia granulomatosa crònica amb afectació de l'antre pilòric - Malaltia de Crohn - Gastroenteritis eosinofílica

EHP: estenosi hipertròfica de pílor.

Inicialment, el tractament és de suport mitjançant la col·locació d'una sonda nasogàstrica oberta, hidratació endovenosa, correcció de l'alcalosi metabòlica i inici de nutrició parenteral. Un cop estabilitzat el pacient, cal procedir al tractament quirúrgic definitiu mitjançant endoscòpia o laparotomia (piloroplàstia de Heineke-Mikulicz) [10]. L'endoscòpia és la tècnica d'elecció, malgrat que la majoria de casos descrits s'han dut a terme en adults i l'experiència en lactants és limitada. Es pot eliminar la membrana mitjançant diferents tècniques endoscòpiques que es poden combinar per fer una papil·lotomia o esfinterectomia: aplicació de làser, usant pinces de biòpsia calentes o dilatació amb baló. Les complicacions principals són les perforacions en el moment quirúrgic o la cauterització de l'àrea pròxima a l'ampul·la de Vater.

L'evolució postoperatòria sol ser satisfactòria. Quant al pronòstic, aquest és favorable amb bon guany de pes i sense risc de recurrència.

Concloent, és important tenir en ment aquesta patologia, especialment en el lactant amb vòmits no biliosos persistents, quan s'ha descartat l'EHP. En aquests casos cal obrir el ventall diagnòstic i orientar les exploracions d'imatge necessàries per tal d'explorar minuciosament la regió antropilòrica i arribar a un diagnòstic prequirúrgic el més exacte possible. Per això és essencial fer una fibroendoscòpia digestiva precoç, ja que permet el diagnòstic definitiu i alhora un abordatge terapèutic endoscòpic resolutiu.

Bibliografia

1. Mitchell KG, McGowan A, Smith DC, Gillespie G. Pyloric diaphragm, antral web, congenital antral membrane–a surgery rarity? Br J Surg. 1979;66(8):572-4.
2. Blazek FD, Boeckman CR. Prepyloric antral diaphragm: delays in treatment. J Pediatr Surg. 1987;22(10):948-9.
3. Bell MJ, Ternberg JL, McAlister W, Keating JP, Tedesco FJ. Antral diaphragm–a cause of gastric outlet obstruction in infants and children. J Pediatr. 1977;90(2):196-202.
4. Gahukamble, DB. Familial occurrence of congenital incomplete prepyloric mucosal diaphragm. J Med Genet. 1998;35(12):1040-2.
5. Tiao MM, Ko SF, Hsieh CS, Ng SH, Liang CD, Sheen-Chen SM, et al. Antral web associated with distal antral hypertrophy and prepyloric stenosis mimicking hypertrophic pyloric stenosis. World J Gastroenterol. 2005;11(4):609-11.
6. Nam SH, Koo SH, Chung ML, Jung YJ, Lim YJ. Congenital antral web in premature baby. Pediatr Gastroenterol Hepatol Nutr. 2013;16(1):49-52.
7. Van Winckel MA, Afschrift MB, Vande Walle JG. Ultrasound diagnosis of a prepyloric diaphragm. J Clin Ultrasound. 1994;22(2):141-3.
8. Feng J, Gu W, Li M, Yuan J, Weng Y, Wei M, Zhou X. Rare causes of gastric outlet obstruction in children. Pediatr Surg Int. 2005;21(8):635-40.
9. Otjen JP, Iyer RS, Phillips GS, Parisi MT. Usual and unusual causes of pediatric gastric outlet obstruction. Pediatr Radiol. 2012;42(6):728-37.
10. Beeks A, Gosche J, Giles H, Nowicki M. Endoscopic dilation and partial resection of a duodenal web in an infant. J Pediatr Gastroenterol Nutr. 2009;48(3):378-81.