Cas 2014.2

Noi de 14 anys amb taquicàrdia de complex QRS ample amb alguns batecs particulars

Marc Figueras Coll [1, 2], Ferran Rosés i Noguer [2, 3], Ignacio Iglesias Serrano [1], Pedro Domínguez Sampedro [1]

[1] Unitat de Transport SEM-Pediàtric; [2] Unitat de Cardiologia Pediàtrica. Hospital Universitari Vall d'Hebron. Universitat Autònoma de Barcelona. Barcelona. [3] Paediatric Cardiology. Royal Brompton Hospital. Londres (Regne Unit)

Noi adolescent de 14 anys, afectat de miocardiopatia dilatada idiopàtica diagnosticada 6 mesos abans arran d'un quadre de dolor toràcic i febrícula, per la qual rep tractament de base amb IECAS i ß-blocador, que acut a una visita ambulatòria a la unitat de cardiologia pediàtrica. Estant a la sala d'espera, el pacient presenta clínica de palpitacions, dolor precordial i presíncope, motiu pel qual se li fa immediatament un electrocardiograma (ECG) que mostra una taquicàrdia de QRS ample amb presència d'alguns batecs intercalats de morfologia diferent (Fig. 1).

1. Quines són les troballes particulars en l'ECG d'aquest pacient?
2. Quin és el seu diagnòstic?

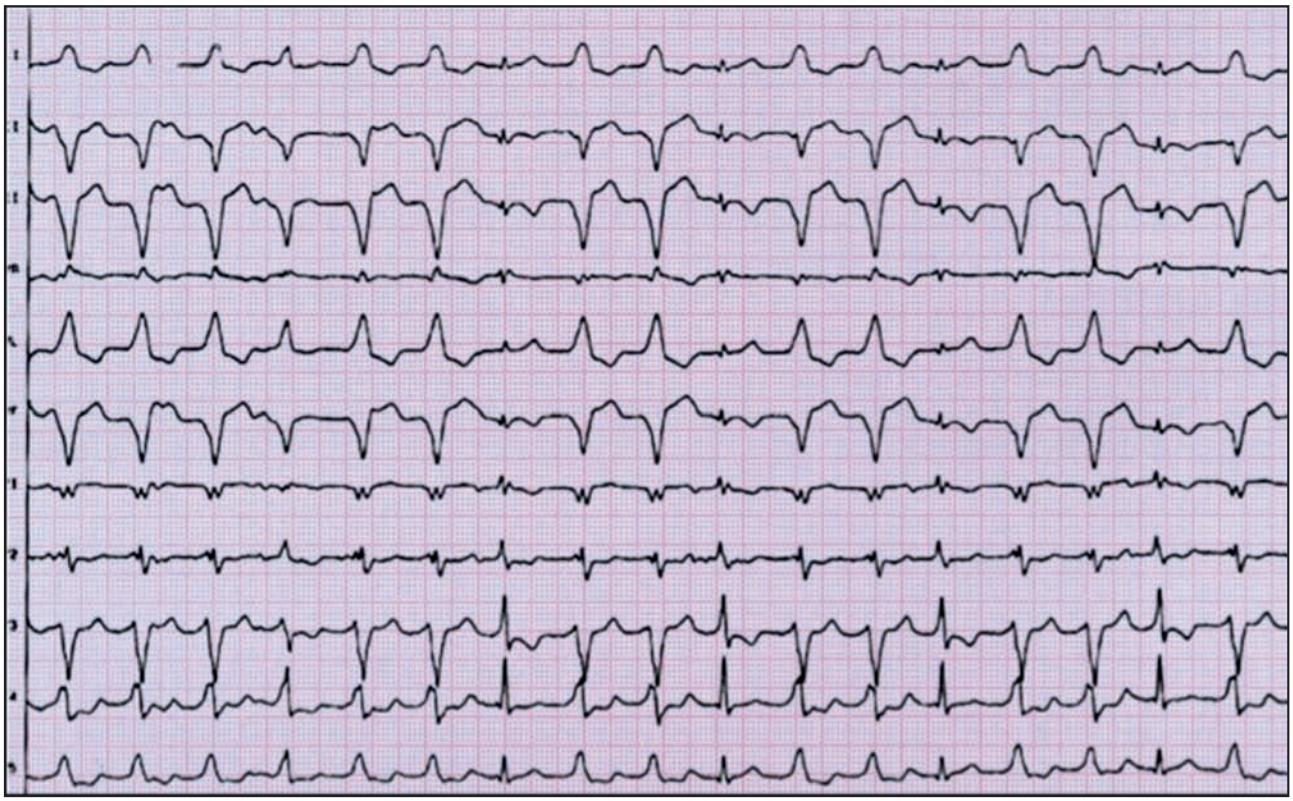

Fig. 1. Electrocardiograma que mostra una taquicàrdia de QRS ample i alguns batecs diferents.

Correspondència: *Marc Figueras Coll*
SEM-Pediàtric. Hospital Universitari Vall d'Hebron
Pg. Vall d'Hebron, 119-129 - 08035 Barcelona
mfigueras@vhebron.net

Treball rebut: *27.11.2013*
Treball acceptat: *20.05.2014*

Figueras-Coll M, Rosés-Noguer F, Iglesias-Serrano I, Domínguez-Sampedro P.
Noi de 14 anys amb taquicàrdia de complex QRS ample amb alguns batecs particulars.
Pediatr Catalana. 2013;73(3):117-8.

Discussió

1. L'ECG mostra una taquicàrdia (TC) regular amb una freqüència cardíaca de 115 bpm, amb un QRS ample de 130 mseg, monomòrfica, d'eix superior i predominantment esquerre. A l'ECG es poden observar alguns batecs que són diferents, i que poden ser una pista per al diagnòstic diferencial de l'arítmia. Són els anomenats batecs de fusió i batecs de captura [1-2] (Fig. 2).

   Un *batec de fusió* resulta de la fusió de dos fronts d'activació diferents. En el cas presentat són el resultat de la fusió entre el front d'activació provinent del focus on s'origina la TC i el front d'activació supraventricular que utilitza el node auriculoventricular, el feix de His i les seves branques per despolaritzar els ventricles. Com que el front supraventricular utilitza teixit de conducció especialitzat normal, on la velocitat de conducció de l'impuls elèctric és més ràpida, el complex QRS de fusió resultant mostra una durada menor.

   D'altra banda, si el front d'activació supraventricular és suficientment precoç, tota la massa ventricular pot ser activada utilitzant el teixit de conducció normal, donant com a resultat un QRS estret, idèntic o molt similar a l'observat durant el ritme sinusal, que es coneix com *batec de captura*.

   Els batecs de fusió i els batecs de captura durant una TC indiquen dissociació auriculoventricular.

2. Un ECG de TC regular de complex QRS ample i monomòrfica amb presència de batecs de fusió i captura, en un pacient amb miocardiopatia dilatada, suggereix el diagnòstic de taquicàrdia ventricular (TV).

Diagnòstic final: **taquicàrdia ventricular.**

Comentari

La TV és una arítmia poc freqüent en pediatria, però potencialment greu. Es defineix com el conjunt de tres o més complexos QRS originats als ventricles, que presenten una freqüència cardíaca elevada, una durada del QRS més ample que la normal per l'edat del pacient, i ones P absents o dissociades [3]. Els criteris d'una freqüència superior a 100 bpm i una durada del QRS menor de 120 mseg, utilitzat en pacients adults, no s'hauria d'aplicar en l'edat pediàtrica, ja que els rangs normals en nens són diferents i variables segons l'edat.

Les TV es poden produir per diversos mecanismes, principalment per augment de l'automatisme, per activitat focal desencadenada o bé per reentrada. La despolarització del cor s'origina en una zona de teixit miocàrdic ventricular, que si no és en el teixit de conducció especialitzat, dóna lloc a un QRS més ample [4].

El diagnòstic diferencial d'una TC de QRS ample inclou la TV, la TC supraventricular (TSV) ortodròmica (l'estímul «baixa» per la via normal, i «puja» per una via anòmala) amb bloqueig de branca preexistent o amb aberrància de la conducció per bloqueig funcional (a causa d'una elevada freqüència cardíaca) i la TSV antidròmica (l'estímul «baixa» per la via anòmala i «puja» retrògradament per la via normal) [4].

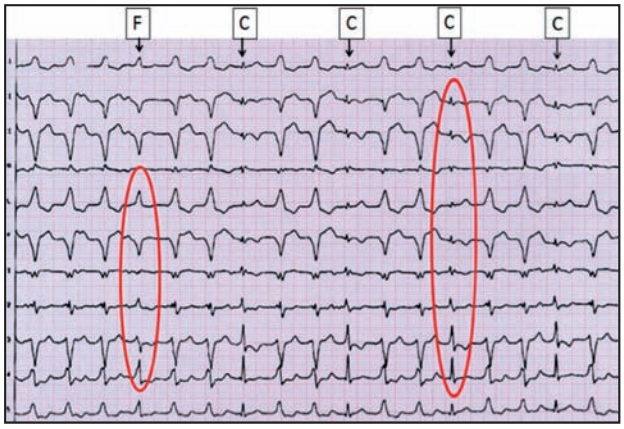

Fig. 2. Electrocardiograma que il·lustra batecs de fusió (F) i captures (C) que, en el context d'una taquicàrdia de QRS ample, solen ser indicatius de taquicàrdia ventricular.

Taula I

Criteris per diferenciar una TV d'una TSV amb conducció aberrant davant una taquicàrdia de QRS ample

CRITERIS	TV	TSV
Durada QRS	> 140 mseg	< 140 mseg
Batecs de captura i fusió	Possibles	Absents
Conducció AV	Dissociació[1]	Associació[2]
Patró	Concordant[3]	Discordant
Resposta al bloqueig del node AV	No interrupció	Interrupció[4]

Abreviatures. TV: taquicàrdia ventricular; TSV: taquicàrdia supraventricular; ECG: electrocardiograma; AV: auriculoventricular.
[1] Absència d'associació entre eventuals P i els corresponents QRS. [2] En cas de TSV amb conducció aberrant es pot observar associació P:QRS (1:1 en cas de TSV paroxística o 2:1 o 3:1 en cas de flúter auricular). [3] Morfologia predominantment positiva o negativa de QRS a les derivacions precordials. [4] Bloqueig transitori del node AV, ja sigui produït per maniobres vasovagals o farmacològiques (p. ex. adenosina).

En la pràctica es poden fer servir criteris que ajuden a diferenciar una TV [5] d'una TSV amb conducció aberrant (Taula I). En qualsevol cas, és important valorar l'ECG en el context clínic del malalt.

Així doncs, davant d'una TC de QRS ample, la valoració d'alguns detalls electrocardiogràfics ens pot servir per discernir entre un origen ventricular o supraventricular. En aquest context d'incertesa, la identificació de batecs de fusió i captura en l'ECG pot resultar de gran ajuda per establir el diagnòstic de taquicàrdia ventricular.

Bibliografia

1. Nabar A, Rodriguez LM, Timmermans C, Katennbeck K, Wellens HJ. Capture and fusion beats during atrial fibrillation and ventricular tachycardia. Heart. 2000;84(1): E1.
2. Brady WJ, Skiles J. Wide QRS complex tachycardia: ECG differential diagnosis. Am J Emerg Med. 1999;17(4):376-81.
3. Deyà A, Jordan I, Caurín MB, Jiménez L. Interpretació de l'electrocardiograma en pediatria (i II): arítmies ventriculars i altres situacions especials. Pediatr Catalana. 2013(4);73:159-65.
4. Bayés de Luna A. Tratado de electrocardiografía clínica. Barcelona: Edicions Científico-Médica; 1988.
5. Hampton J. The ECG in practice (4a edició). Nottingham: Edicions Churchill Livingstone; 2003.