ARTÍCULO ORIGINAL

J. M.ª Llamas

De la rotación mandibular terapéutica: aspectos ortopédicos, ortodóncicos y quirúrgicos

On the therapeutical mandibular rotation: orthopedic, orthodontic and surgical issues

J. M.ª LLAMAS CARRERAS * y J. L. GUTIÉRREZ PÉREZ**

Sevilla

RESUMEN: La rotación mandibular terapéutica se lleva a cabo para modificar la dimensión vertical facial en caras extremas, cortas o largas. El síndrome de cara corta se beneficia de la rotación mandibular horaria llevada a cabo por aparatos ortopédicos que permiten la extrusión de molares. La rotación antihoraria es buscada en el síndrome de cara larga por medio de la extracción de molares o la cirugía de maxilares. Han sido revisados los procedimientos no quirúrgicos, analizando la estabilidad esquelética en grupos que presentaban estabilidad dentoclusal. El patrón esquelético vertical se muestra poco estable, incluso en este tipo de individuos. Asimismo se ha estudiado una muestra de 15 pacientes de clase III y cara larga tratados con cirugía combinada de maxilares y fijación semirrígida. Los resultados constatan que a los 3 años de finalizado el tratamiento se obseva una cantidad de recidiva esquelética vertical superior que la sagital, aun en presencia de estabilidad dentaria.

PALABRAS CLAVE: Rotación mandibular. Estabilidad. Recidiva. Cirugía de maxilares.

ABSTRACT: Mandibular rotation is a therapeutical instrument for the treatment of wrong vertical facial pattern, either short or long faces. Short face demands a clockwise mandibular rotation, done by orthopedic means, due to molar extrusion. Counterclockwise rotation is used to treat long faces, in which we can indicate molar extraction or orthognatic surgery. It has been analyzed orthopedic and orthodontic treatment searching for skeletal stability in groups showing dental stability. Results did not support the stability in vertical changes. It has been also studied a 15 class III long face group treated with combined jaws surgery and rigid fixation. The results three year after treatment show a certain amount in vertical skeletal relapse, more than in saggital relapse.

KEY WORDS: Mandibular rotation. Stability. Relapse. Orthognatic surgery.

Tecum habita: noris quam sit tibi curta supellex. (Ocúpate de lo tuyo: conocerás lo escaso de tus recursos.)

PERSIO

Tempus edax rerum. (El tiempo devora las cosas.)

OVIDIO

INTRODUCCIÓN

La primera de las sentencias con la que damos paso al presente trabajo fue también citada por Emmanuel Kant al final del prólogo a la *Crítica de la razón pura.* Con ella quiso el autor, así como el filósofo, incidir en las limitaciones, no ya de los saberes, sino de sus aplicaciones. Parece incumbir al experto el conocimiento más exacto de ello. La segunda cita dibuja al tiempo como dimensión invulnerable. Ambas encuentran acomodo en la disciplina ortodóncica, tan perseverante en la búsqueda de la perfectabilidad y de la estabilidad de los resultados. Ha sido una constante en la comunidad ortodóncica, tanto a nivel clínico como investigador, buscar datos que nos permitan comprender por qué aparece la recidiva, tanto esquelética como dentaria, después del tra-

* Especialista en Ortodoncia. Profesor colaborador de Cirugía Bucal. Universidad de Sevilla.
** Cirujano maxilofacial. Profesor titular de Cirugía Bucal. Universidad de Sevilla.

tamiento. Quizá con excesiva obsesión y morbosidad, ya Allan Brodie concluyó que el patrón morfogenético del cráneo humano se establecía alrededor de los 3 años de edad y que una vez alcanzado no se modificaba fácilmente. Y en el año 1966 Graber escribía que la recurrencia de un problema ortopédico y su retratamiento es un hecho aceptado en el campo de la medicina, mientras que no domina esta misma actitud en el campo de la ortodoncia. Para nosotros la asunción de esa tendencia nos lleva a conceptos de fracaso y a sentimientos de desánimo. Es esta resistencia a asumir como un fenómeno natural la recidiva lo que ha convertido a la estabilidad de los resultados en la piedra angular del pensamiento y las técnicas ortodóncicas.

A lo largo de los años ha sido una línea de curiosidad propia analizar los efectos y la estabilidad de los tratamientos llevados a cabo con la finalidad de alterar la altura facial inferior en dos tipos de poblaciones: caras cortas y caras largas. Los individuos de caras cortas han sido corregido por nosotros de manera preferente por medios ortopédicos combinados con aparatos fijos. Los individuos de cara larga son objeto de uno de los dos siguientes tipos de terapéutica: extracción de primeros molares o cirugía ortognática. Con ello se pretende llevar a cabo una rotación mandibular favorable.

PLANTEAMIENTO DEL PROBLEMA

La rotación mandibular es la estrategia terapéutica buscada ante las maloclusiones que se desarrollan en presencia de alteraciones esqueléticas verticales. Tanto el síndrome de cara corta como el de cara larga exigen de manipulaciones ortopédicas mandibulares que sitúen a dicha estructura ósea en posiciones acordes a una mejor relación incisiva (Hernández, 1993, 1996). De esta manera la morfología facial se beneficia de ello, creando una mejor proporción estética. Si se renuncia a la rotación mandibular, la opción ortodóncica se limita a la región incisiva.

Así, la sobremordida propia de la cara corta se corregiría a través de la intrusión de los incisivos, con lo cual se alivia la sonrisa gingival, generalmente asociada a dicha conformación maxilar y alveolar. El riesgo inherente es crear una excesiva intrusión incisiva, que si es estable, puede afectar con el tiempo la exposición dentaria superior, con el consiguiente efecto negativo estético (Zachrisson, 1999). Si la sobremordida se corrige con intrusión de los incisivos inferiores, manteniendo una correcta curva de Von Spee, se corre el peligro de necesitar extracciones terapéuticas. Ello no se compadece con la conformación tipológica de este tipo de pacientes, que suelen presentar una configuración braquifacial característica.

Si nos encontramos en presencia de una cara larga, es habitual tener que enfrentarnos a una mordida abierta anterior. La estrategia correctiva, si renunciamos a la rotación mandibular favorable, es llevar a cabo extrusión de los incisivos. Lógico es pensar que generalmente debemos recurrir a las extracciones dentarias de bicúspides para modificar las inclinaciones incisivas y de esa forma lograr una sobremordida terapéutica adecuada. El efecto negativo en esta ecuación dentofacial es la necesaria aparición de exposición gingival, que afectaría la estética facial.

Si queremos escapar a los efectos deletéreos de la modificación de las posiciones de los incisivos sólo nos queda la actuación sobre la posición vertical de la mandíbula, excepción hecha de la manipulación quirúrgica, a la que también después haré referencia. Ante una cara corta querremos rotar la mandíbula en sentido horario. Ello sólo es posible induciendo extrusión dentaria en la zona molar. Para conseguir dicho efecto la terapéutica de elección suele ser la utilización de aparatos ortopédicos y funcionales que liberen de oclusión la región posterior (Pascual, 1992; Bravo y Llamas, 1984; Llamas, 1996). Si estamos ante una cara larga y no queremos recurrir a la alteración de la posición e inclinación de los incisivos las opciones terapéuticas son dos. Por medios ortodóncicos podremos inducir intrusión de los molares, creando un efecto de fulcro favorable. Este efecto de palanca también puede conseguirse por medio de extracciones de primeros molares (Travesí, 1992; Travesí y García Espona, 1994; Llamas, 1998b). En determinados casos la terapéutica de elección conlleva la actuación quirúrgica por medio de la impactación posterior del maxilar superior. Este procedimiento genera una anterorrotación de la mandíbula, también definida como autorrotación en el campo de la cirugía de maxilares.

La importancia de la condición vertical ya fue enunciada por Schudy (1965): «Es importante que la profesión esté de acuerdo acerca del criterio más importante a la hora de seleccionar los tipos faciales… porque los tipos de morfología facial se identifican con tipos específicos de maloclusión en una especie de síndrome dentofacial.» La cuestión inherente a este criterio diagnóstico y correctivo de la posición mandibular no es tanto la posibilidad de alcanzar la meta perseguida como la de mantenerla. ¿Son realmente estables dichas modificaciones esqueléticas? Ante esta pregunta debemos de intentar conocer la carga hereditaria existente en estas condiciones faciales.

Han sido consideradas una serie de hipótesis para explicar el desarrollo de la morfología facial en todas sus dimensiones. Todas ellas han sido debatidas en el seno de la biología craneofacial, pudiendo finalmente reducirse a las siguientes (Weijs y Spronsen, 1999):

— Las dimensiones y formas de las estructuras esqueléticas responden a patrones inscritos en la transmisión hereditaria de los genes que regulan dichos rasgos.
— La conformación facial sigue pautas determinadas por los tejidos blandos. Éstos responden a su vez a la dotación genética del individuo. La similitud facial esquelética entre individuos de la misma familia está basada en la hereditabilidad de los órganos no óseos, configurando la teoría de la matriz funcional.
— La forma craneofacial está determinada por los músculos que circundan al esqueleto maxilofacial. Estos músculos, a su vez, están influenciados por una mezcla de demandas funcionales ambientales y condiciones genéticas presentes.
— Por último existen teorías que pretenden situar el gobierno del desarrollo craneofacial en un conjunto de factores múltiples que implican aspectos parciales de las teorías anteriores.

Es difícil, a la luz de los conocimientos actuales, calibrar la certeza de cada uno de los enfoques teóricos expuestos. Sin embargo, se han llevado a cabo estudios para lograr algún tipo de aproximación científica a la cuestión. Una de ellas ha querido arrojar una cierta claridad al debate entre herencia y medio ambiente, lo que en el idioma anglosajón ha sido llamado *nature versus nurture* (naturaleza *versus* crianza). En ese sentido nos gustaría hacer referencia al trabajo publicado en 1998 por Manfredi et al en el que determinan que los rasgos faciales muestran el siguiente rango de hereditabilidad: en primer lugar, las variables que representan la dimensión vertical, seguidas por las transversales, siendo las horizontales las de menor carga genética. Si ello es así podremos comprender que sean los problemas sagitales los más accesibles al tratamiento, mientras que los verticales nos son más esquivos. De la misma manera podremos sugerir y suponer que la estabilidad sea más difícil de conseguir en estos últimos. Si es cierto que los tejidos blandos y los procesos funcionales tienen relevancia en la configuración morfológica facial (Moss y Rankow, 1969; Moss, 1968), podemos suponer que el establecimiento de una correcta función masticatoria sea una condición favorecedora de los efectos terapéuticos. Y una de las situaciones que induce dicha función es la correcta interdigitación dentaria en posiciones de normoclusión. Así, la oclusión dentaria sería un factor importante para la estabilidad de los cambios producidos en la dimensión vertical.

En el año 1984 Canut y Plasencia publican un trabajo de revisión y actualización conceptual de la retención y recidiva. En él inciden en la importancia de la interdigitación cuspídea para minimizar la aparición de la recidiva. Aunque en dicho trabajo no se hace referencia expresa a la rotación mandibular, no me resisto a transcribir las palabras de Angle con las que estos autores abren el artículo: *Una vez que los dientes mal alineados han sido movidos hasta la posición deseada deben ser retenidos mecánicamente hasta que todos los tejidos involucrados en el soporte y mantenimiento en su nueva posición se hayan modificado y estabilizado definitivamente*. Canut y Plasencia en este trabajo sugieren que la recidiva no iatrogénica pertenece a un espectro multifactorial en el que participan la oclusión dentaria y el equilibrio muscular. Hemos, pues, de pensar que en los problemas verticales si modificamos el equilibrio muscular presente en la maloclusión original y no alcanzamos una correcta oclusión dentaria, en el sentido de interdigitación cuspídea, la inestabilidad será alta y la recidiva tendrá muchas probabilidades de aparecer. La intercuspidación correcta aportaría entonces un cierto factor de estabilidad. Como los anteriores autores nos recuerdan, ya Norman Kingsley citó que *la falta de oclusión es el factor más importante de la inestabilidad en la nueva posición*. Más adelante Canut y Plasencia inciden en que a pesar de ello la correcta interdigitación cuspídea no garantiza la estabilidad del tratamiento ortodóncico y que siendo un factor importante no es el único ni el decisivo para prevenir la recidiva.

En los últimos tiempos se ha defendido que ante la limitación de los resultados y de la estabilidad de las modificaciones posicionales verticales de la mandíbula en los síndromes de cara larga se debería de recurrir con mayor frecuencia a la cirugía ortognática. Hace exactamente 90 años que E. H. Angle proponía en la séptima edición de su obra princeps, «Treatment of malocclusion of the teeth» la posibilidad de tratar prognatismos mandibulares con técnicas de «cirugía operativa». El término «operativa» era por este autor utilizado como contrapunto de lo que consideraba «cirugía conservadora», que definía el movimiento dentario por métodos ortodóncicos, lo que suponía para Angle una suerte de actitud quirúrgica. Expresa así en el capítulo de *Cirugía operativa*

la proposición que discutió con cirujanos y dentistas acerca de utilizar la eliminación de secciones de hueso mandibular para corregir las severas clases III. Encontró poco apoyo para esta idea, y según describe sólo dos intentos se llevaron a cabo: uno, con resultados satisfactorios, llevado a cabo en Baptist Hospital de St. Louis, y otro, que devino fracaso, con pérdida total mandibular por necrosis ósea y que puso en riesgo la vida del paciente, que tuvo lugar en New Orleans. Sostiene Angle que si en un futuro se llevaban a cabo más intentos sería una práctica recomendable realizar una férula metálica sobre los dientes inferiores que soportaran la fractura mandibular inducida. Ha sido también nuestra intención comprobar si los resultados esqueléticos conseguidos con ayuda de la cirugía de maxilares son particularmente estables en sentido sagital y vertical.

Para una exposición más clara y sistemática dividiremos la presentación en tres apartados y unas consideraciones finales. En cada uno de los apartados nos basaremos en trabajos realizados y publicados anteriormente por alguno de nosotros, excepto en el último, en el que presentamos datos recientes acerca de estabilidad ortognática. Los apartados, pues, serán los siguientes:

— Rotación mandibular ortopédica en la cara corta.
— Rotación mandibular ortodóncica en la cara larga.
— Rotación mandibular quirúrgica en la cara larga.
— Consideraciones finales.

Rotación mandibular ortopédica en la cara corta

En el mismo número donde se publica la revisión referida acerca de la retención y recidiva (Canut y Plasencia, 1984) aparece un trabajo en el que se inicia nuestro interés por analizar los efectos ortopédicos sobre la mandíbula de la terapéutica ortodóncica (Bravo y Llamas, 1984). En él los autores comparamos entre sí y con una muestra de crecimiento natural a dos grupos tratados: 10 pacientes fueron corregidos con tracción extraoral y activador de Harvold y en 12 se utilizó la tracción extraoral en combinación con elásticos de Clase II. Ambos grupos de tratamiento mostraban Clase II de Angle y crecimiento vertical hipodivergente. Los resultados obtenidos mostraron un incremento significativo de la relación sagital mandibular en ambos grupos y una disminución del ángulo ANB mayor en el grupo que utilizó tracción extraoral y activador. En lo que respecta a la altura facial inferior no encontramos diferencias significativas entre los tres grupos, aunque sí una tendencia al incremento en los grupos de tratamiento. Es posible que este último dato esté sesgado debido a la variable utilizada para medirla: en la actualidad no creemos que la altura facial inferior del análisis cefalométrico de Ricketts deba ser utilizada en investigación.

En un trabajo posterior publicamos resultados acerca de las modificaciones faciales y dentofaciales con la utilización del activador de Harvold (Llamas, 1996). El grupo de tratamiento estudiado consistió en 12 pacientes tratados en una primera fase terapéutica con el activador descrito como único aparato. Estaba formado por cuatro varones y ocho hembras con una edad inicial de 10,6 años y una edad final de 11,6 años. Los criterios clínicos que se siguieron para considerarlos tributarios de este tipo de tratamiento fueron presentar maloclusión de clase II con aumento de la sobremordida y crecimiento hipodivergente. Los objetivos del tratamiento se cifraron, pues, en el aumento de la dimensión vertical y la corrección de la Clase II dentaria, y la armonización de las líneas faciales. Los resultados de dicho trabajo se pueden observar en la tabla 1. En ella se muestran variables esqueléticas horizontales (SNA, SNB, ANB) y verticales (ángulos goníaco, del plano mandibular y de la rama mandibular). Nos permitieron entre otras las siguientes conclusiones, que guardan relación con lo que ahora analizamos: 1) la muestra tratada con activador reflejó cambios esqueléticos verticales que apuntan a la posterorrotación mandibular, y 2) los cambios sagitales de los maxilares ex-

Tabla 1. Resultados de valores y comparaciones entre el grupo de individuos tratados con activador y el grupo control (Llamas, 1996)

Variable	T1.10,6	T2.11,6	C1.8,8	C2.10,9	T1C1	T1C2	T1T2	T2C2
SNA	82,58	82,62	79,44	79,87	–*	–*		–*
SNB	76,37	77,05	73,81	74,50	+*	+*	+*	+*
ANB	6,17	5,57	5,75	5,38	–t	–*	+**	
A. gon.	124,14	125,17	126,63	126,69	–**	–**	+**	
P. man.	28,43	30,36	34,94	34,54	–***	–***	+*	–*
R. man.	95,71	94,79	91,69	92,15	–**	–**	–**	–*

presaron un avance mandibular. Finalizamos dicho trabajo haciendo referencia a la necesidad de interpretar resultados que esclarecieran la estabilidad en este tipo de tratamientos.

Estos resultados fueron analizados y publicados 2 años después (Llamas, 1998a). Y ello fue necesario porque es un tema ampliamente debatido el de si los efectos inducidos con esta terapéutica ortopédica conocerían después una involución debido al predominio del patrón facial y la fuerza muscular. En este sentido existe una discrepancia entre los datos obtenidos en investigaciones (Wieslander, 1963 y 1979; Gianelly, 1976) y las intuiciones clínicas empíricas. El investigador defiende que el rigor de los datos recogidos está lejos de apoyar la preferencia clínica de utilizar determinados aparatos que ejercen su efecto sobre el crecimiento mandibular cuando se les compara con aparatos más propios de conceptos mecanicistas que actúan directamente sobre la dentición o que distalan el maxilar superior. El clínico, por su parte, expone que su actuación es sobre el individuo y no sobre promedios estadísticos, y que si la investigación no ha conseguido establecer la bondad de la terapia que pretende controlar el crecimiento mandibular se debe a limitaciones derivadas de la propia metodología utilizada. Estoy de acuerdo, sin embargo, en que el clínico debe conocer profunda y extensamente los datos aportados por la investigación, tanto como aquellos que extrae de su propia experiencia, pues ello le ayudará a ser más preciso en las tomas de decisiones terapéuticas. Y en esta confluencia entre investigación y experiencia creemos que el clínico puede huir de la confusión llevando a cabo trabajos de análisis retrospectivos sobre sus pacientes para de esa forma intentar convertir en certezas personales aquello que son intuiciones empíricas. Con ello el clínico podría conocer si «la inteligencia, la conmovedora inteligencia, ha presentido quizá lo que era necesario comprobar», según la hermosa frase de Albert Camus.

En el trabajo antes referido (Llamas, 1998a) queríamos conocer si los cambios esqueléticos inducidos ortopédicamente tras el uso del activador eran estables en los individuos de cara corta que presentaban estabilidad dentoclusal. Si era así podríamos suponer que la oclusión juega un papel relevante en la estabilidad esquelética. Ésta era la hipótesis de la que debíamos partir para diseñar la estrategia de investigación. El objetivo de este trabajo no fue sólo comprobar la capacidad de inducir resultados estables del aparato utilizado, sino comprobar si resultados dentarios satisfactorios y estables, desde el punto de vista de la interdigitación dentaria, previene de la recidiva esquelética horizontal y vertical. Para ello invertimos la metodología expresando la siguiente pregunta: si tenemos una serie de pacientes con problemas en la dimensión vertical anterior, ¿comprobaríamos que las denticiones que han persistido estables oclusalmente reflejarían un comportamiento esquelético en el sentido de mantenimiento de los efectos conseguidos con el tratamiento ortopédico?

La metodología de estudio que llevamos a cabo establece una cierta similitud con trabajos que analizan los resultados terapéuticos en otras áreas de la medicina de la interrelación entre una condición patológica y un agente terapéutico. Nuestra intención, en este caso, no sería discernir sólo hasta qué punto tras el uso de un determinado fármaco para el tratamiento de una enfermedad permanece el individuo libre de la misma. Más bien sería similar al trabajo que se desarrollaría sobre un grupo de individuos enfermos que se mantienen libres de su enfermedad después de haber utilizado un agente terapéutico. En este caso querríamos conocer si han seguido persistiendo o han vuelto a aparecer las condiciones fisiológicas o morfológicas que desencadenaron la enfermedad y cuáles son las nuevas condiciones establecidas que permitirían sugerir su relación con la ausencia de enfermedad. La muestra utilizada consistió en siete pacientes) (cuatro varones y tres hembras) de Clase II y similar patrón facial de crecimiento hipodivergente. La edad media era de 10,6 años en el momento del inicio de tratamiento con activador, 12,1 años en el momento de pasar a aparatos fijos con técnica de arco de canto, 14,3 años al finalizar el tratamiento ortodóncico y 17,9 años al analizar su situación ulterior. Los resultados se exponen en la tabla 2. Observamos distintos hallazgos para la corrección horizontal y para la vertical. El crecimiento sagital mandibular experimentado durante la fase del activador no sólo se mantuvo, sino que se incrementó

Tabla 2. Resultados de valores y cambios de las variables estudiadas para el grupo de estabilidad tras uso del activador (Llamas, 1998a)

Var.	T1	T2	C1	p	T3	C2	p	CT	p
Edad	10,55	12,04	1,49	***	17,92	3,63	***	5,88	***
SNA	81,36	81,21	–0,23		80,14	0,28		–0,20	
SNGn	77,14	78,00	0,47	**	80,00	0,27	*	0,33	***
ANGn	4,21	3,21	–0,70	***	0,14	–0,43	***	–0,43	***
Pmn	29,14	29,79	1,09	*	27,00	–0,47	t	–0,47	***
AR	92,86	92,21	–0,23		92,50	0,04		0,05	
AGon	116,29	117,50	1,18	*	113,86	–0,65	t	–0,61	**

CT expresa el cambio anualizado entre T2 y T3.

en el período posterior. Este crecimiento mandibular es posible que haya sido inducido por el desbloqueo de la maloclusión y ha sido acompañado, como indican los resultados de nuestro trabajo, por la disminución en la inclinación del incisivo inferior. Sin embargo, la tendencia al crecimiento mandibular hipodivergente, propio de los individuos de cara corta, recuperó su tendencia después del uso del activador. Incluso parece, al realizar comparaciones con datos de anteriores investigaciones (Bishara, 1985), que la altura facial posterior adopta una aceleración e intensificación del crecimiento vertical para recuperar la relación entre alturas alterada con el uso del activador. Sin embargo, ello no alteró, en la muestra por nosotros estudiada, la disposición oclusal en lo que respecta a la corrección de la sobremordida y del resalte.

Es hasta cierto punto lógico pensar que la correcta interdigitación cuspal permita, por el propio engranaje que crea, mantener estable la configuración oclusal a pesar de las fuerzas musculares y la recidiva esquelética. La oclusión soportaría la fuerza de pinza de la musculatura masticatoria y evitaría la reaparición del resalte y de la sobremordida. La relación interincisiva, la relación molar y la intercuspidación serían la salvaguarda de su propia condición oclusal, ya que las fuerzas musculares y la recidiva esquelética vertical se ejercerían a favor de la función oclusal. Esto también facilitaría el mantenimiento de la corrección sagital de la Clase II. La oclusión, pues, sería una especie de llave que se cierra a sí misma. Si esto pudiera sugerirse así en la tendencia al crecimiento hipodivergente es lógico inferir que se aplique de manera opuesta en el hiperdivergente. La tendencia a la cara larga, el patrón dolicofacial no sería tan eficiente a la hora de mantener dicha interdigitación. Por tanto podríamos pensar que si encontramos estabilidad dentoclusal debe ir asociada a estabilidad esquelética tras la rotación mandibular antihoraria.

Rotación mandibular ortodóncica en la cara larga

El patrón de crecimiento dolicofacial se produce en presencia de una rotación posterior de la mandíbula en el que es frecuente encontrar: plano mandibular escarpado con acentuación de la escotadura antegonial, así como aumento de los ángulo gonial e inclinación posterior de la rama mandibular. Ha sido sugerida y demostrada una menor fuerza masticatoria en dichos individuos en la edad adulta (Proffit, 1983). La menor potencia de la cincha muscular masticatoria facilitaría la rotación posterior de la mandíbula. Todo ello conllevaría dentariamente a la aparición de la mordida abierta anterior o, en todo caso, a una disminución de la normal sobremordida en ausencia de compensaciones alveolares. Teóricamente esta falta de relación vertical incisiva se corregiría con extrusiones dentarias y/o por medio de una favorable rotación anterior de la mandíbula. Esta rotación puede ser inducida por determinados medios terapéuticos. Si no optamos por una solución quirúrgica debemos recurrir a aumentar la potencia masticatoria (Throckmorton, 1980) o a crear un efecto de palanca modificando el fulcro posterior con la extracción de primeros molares (Travesí, 1992; Travesí y García Espona, 1994).

En dos trabajos anteriores (Llamas, 1998b; Llamas, 2001) hemos presentado resultados acerca de los efectos y de la estabilidad de este último procedimiento. Fueron analizados 48 pacientes de Clase II con mordida abierta y patrón de crecimiento dolicofacial en los siguientes períodos: inmediatamente antes y después del tratamiento, así como tras un período de retención de al menos 3 años de edad. En todos ello se llevó a cabo extracción de los primeros molares. La edad media inicial fue de 16,3 años. La edad media de observación postratamiento fue de 18,4 años, mientras que en la tercera observación se constató una edad media de 23 años. En todos los casos el período de retención superaba los 3 años y medio. De la muestra se extrajo un subgrupo de 11 individuos que presentaron excelente interdigitación dentaria y oclusal en el tercer periodo (Llamas, 2001).

Los objetivos que nos planteamos alcanzar en dicho trabajo era comprobar si con la extracción de primeros molares se producía una rotación mandibular efectiva y eficiente y si era estable en el tiempo. De ahí que con la misma metodología que explicamos para el análisis de los efectos rotacionales mandibulares sobre las caras cortas eligiéramos un subgrupo de individuos tratados de esta forma y que presentaran estabilidad dentoclusal. La hipótesis era demostrar que esta estabilidad dentaria debía ir acompañada de estabilidad esquelética, pues la aparición de recidiva vertical de la disposición espacial de la mandíbula no es fácil que lleve emparejado el mantenimiento de la intercuspidación. Entre otras variables se analizaron en dicho estudio los ángulos SNA, SNPog, ANPog, ángulo del plano mandibular, ángulo goníaco e inclinación de la rama mandibular. Los resultados de dichas mediciones en los periodos estudiados se pueden encontrar en la tabla 3.

Tabla 3. Resutados de valores de las relaciones esqueléticas verticales y sagitales estudiadas para el grupo de extracciones de primeros molares en caras largas (Llamas, 2001)

Variable	Media	Pretrat.	Postrat.	Retención
Edad		16,3	18,4	23,0
S-N-A	79,5-85,5	77,6 ± 3,3	76,5 ± 3,3	76,6 ± 3,3
S-N-Pog	76,5-83,5	72,1 ± 3,1	73,4 ± 3,1	72,4 ± 3,1
A-N-Pog	0,0-4,5	5,5	3,1	4,2
Ramus:				
Go-Ar/S-N	90	85,1 ± 2,4	86,8 ± 2,9	85,4 ± 2,6
Ang. gonial:				
Go-Ar/GoGn	118-128	132,0 ± 2,4	131,0 ± 2,3	132,7 ± 2,9
Pl. mandibular:				
S-N/G0-Gn	31,5-35,5	46,9 ± 3,2	44,3 ± 3,9	47,3 ± 3,1
Rel. intermax:				
ANS-PNS/Go-GN	19,0-31,0	37,9 ± 2,3	36,2 ± 2,3	38,4 ± 2,4

Los resultados obtenidos en las variables analizadas reflejan, tras el tratamiento, una anterorrotación mandibular a expensas de un cambio favorable en la posición de la rama y de la apertura del ángulo goníaco. Con ello se induce un avance mandibular, con cierre del eje facial y del ángulo goníaco. Estos resultados son coincidentes con los observados en otros trabajos que analizan los efectos de la extracción de primeros molares (Travesí, 1992; Travesí y García Espona, 1994). Esto es significativo cuando sabemos (Lundstrom y Woodside, 1981, 1982 y 1983) que en los patrones hiperdivergentes el plano mandibular se torna más abierto desde los 9 años hasta la madurez. No puede esperarse, según estos autores, la corrección de un patrón vertical después de esa edad. Los cambios a nivel del plano mandibular se llevan a cabo a expensas de los cambios en el ángulo goníaco y en el ángulo de la rama. La rama vertical rota en sentido antihorario y el ángulo goníaco se cierra con la misma tendencia horizontal. Todos los cambios esqueléticos analizados inmediatamente después del tratamiento se conjuran para colaborar en la corrección de la Clase II y de la mordida abierta. La extracción de los primeros molares hizo posible la disminución del efecto de fulcro o bisagra posterior de la mandíbula, dando lugar a una anterorrotación mandibular.

Después del período de retención los hallazgos obtenidos nos muestran una recidiva esquelética vertical. La posición sagital mandibular reflejó una retrusión de más de medio grado de media. Y esta retrusión se debió a una posterorrotación mandibular. Todas las variables que analizan la rotación mandibular retomaron su tendencia a la rotación horaria. Con ello confirmamos la aseveración de Lightelm (1992) de que en estos individuos la tasa de crecimiento de la altura facial inferior es superior al promedio, confirmando que la tendencia vertical se va a acentuar con los años. Estos cambios rotacionales en la mandíbula coinciden cualitativamente con los referidos en un trabajo de experimentación sobre ratas a las que se efectúa resección de los músculos masticatorios (Navarro et al, 1995). Es posible, pues, sugerir la influencia de la menor eficacia muscular en los individuos de cara larga en el patrón de rotación mandibular, incluso en individuos sometidos a tratamiento ortodóncico con anterorrotación mandibular.

Esto parecería indicar que la mandíbula se comporta como un sistema adaptativo en el que sus diversos componentes anatómicos juegan geométricamente para mantener una determinada altura facial inferior. Estamos de acuerdo en que «la tendencia morfogenética es el punto de arranque de la mordida abierta esquelética» (Navarro et al, 1995). Recordemos que en el anteriormente referido trabajo de Manfredi et al (1997) se determinaba que la forma mandibular está más determinada genéticamente que el tamaño, presentando una alta hereditabilidad la altura facial inferior. La hereditabilidad se expresa por «el cociente entre la variación causada genéticamente y la variación total (la debida a los genes más la debida al medio)» (Block, 1997). La variación causada por el tratamiento ortodóncico —como parte del medio ambiente— en la rotación mandibular habría sido superada por la dotación genética original. Ello refleja en ese cociente antes referido la alta hereditabilidad de este rasgo craneofacial: la posición dentaria ha sido mantenida; el cambio mandibular sagital ha revertido sólo en parte; el cambio vertical ha sido anulado tras el tratamiento. Ésta es la fuerza de la herencia en la configuración vertical del tercio facial inferior. Este comportamiento diferencial entre la corrección del componente horizontal y vertical de la cara apoya las conclusiones de Harris y Johnson (1991) y de Manfredi et al (1997) acerca de la mayor determinación genética de los rasgos faciales verticales.

Los resultados de nuestro trabajo anteriormente citado (Llamas, 2001) son, pues, poco optimistas acerca de la posibilidad de mantener estables los cambios producidos ortodóncicamente en la altura facial inferior tras la extracción de primeros molares, aun en presencia de estabilidad dentaria. Sin embargo, dejarían en el aire una cuestión: ¿de qué manera se puede explicar que la recaída esquelética vertical de la mandíbula no haya desarticulado el engranaje oclusal en una serie de individuos? Podríamos sugerir que en éstos existieran mejores condiciones oclusales que en el resto de la muestra. Sin embargo, han sido revisados posteriormente los modelos de esca-

yola iniciales de estos individuos, no encontrando en principio mejor interdigitación dentaria, vertical o sagital que los del resto de la muestra. También se podría sugerir que existían originalmente, o se crearon tras el tratamiento ortodóncico, condiciones funcionales más compatibles con la normalidad, que permitieron la estabilidad dentoclusal, aun en presencia de recidiva esquelética vertical.

Rotación mandibular quirúrgica en la cara larga

Parece, pues, de lo descrito hasta ahora que la configuración vertical facial a nivel del tercio inferior no puede ser alterada de manera estable por medios ortopédicos u ortodóncicos habituales. Si esto es así parecería que los grandes cambios verticales quedarían sobre todo al alcance de los procedimientos quirúrgicos. A pesar de que a partir del año 1985 el número de pacientes de Clase III con síndrome de cara larga tratados por medio de cirugía combinada de ambos maxilares se ha incrementado notablemente (Bailey, 1995), no puede menos que sorprendernos la escasez datos y trabajos publicados en este sentido. En una reciente revisión acerca de estabilidad en cirugía de retroposición mandibular, los autores (Costa et al, 2001) sólo encuentran tres trabajos publicados acerca de estabilidad de resultados en cirugía combinada. Un cuarto trabajo hallado por nosotros (Silvestri et al, 1994) analiza los resultados en la última observación sólo a los 40 días de la intervención, lo que no es útil para comparar resultados de estabilidad a largo plazo.

Los autores de dicha revisión no pudieron posiblemente acceder a un reciente trabajo (Proffit et al, 2001) en el que se compara la estabilidad a largo plazo (3 años) de dos muestras de cara larga en las que no se especifica la relación sagital intermaxilar. En una de ellas se procedió a la corrección con cirugía aislada del maxilar superior (Le Fort I), mientras que en la segunda se acompaña de osteotomía sagital mandibular. Menos de la mitad de los individuos de ambas muestras fueron sometidos a fijaciones rígidas de los segmentos óseos. Los resultados de dicho trabajo constatan que a los 3 años de efectuada la terapéutica quirúrgica se evidencia recidiva de la altura facial inferior en un tercio de la muestra de cirugía de maxilar superior y en un 40% de la muestra de cirugía bimaxilar. Los autores refieren que son tres los mecanismos por los que aparece esta recidiva esquelética. En primer lugar, por el descenso de la zona palatina posterior, lo que implica una pérdida de la impactación maxilar inducida quirúrgicamente. En segundo lugar, por erupción de los molares posteriores. Por último, debido a una rotación posterior de la mandíbula. Con respecto al segundo punto, la erupción de los molares se podría justificar que es sólo un mecanismo pasivo, secundario a la pérdida de dimensión vertical posterior tras la reaparición del componente hiperdivergente de los maxilares.

El objetivo del trabajo que exponemos a continuación ha sido comprobar la estabilidad de los cambios producidos por la cirugía combinada de maxilares en individuos de cara larga y Clase III a nivel de las relaciones esqueléticas sagitales y verticales, analizadas un mínimo de 3 años tras la intervención quirúrgica. En las figuras 1, 2, 3, 4 y 5 es posible observar los perfiles faciales de un grupo de pacientes que formaron parte de este estudio.

La muestra corresponde a 15 pacientes (10 hembras y cinco varones) de Clase III esquelética y síndrome de cara larga. Todos ellos fueron tratados con terapéutica combinada ortodóncica y quirúrgica. La técnica quirúrgica utilizada consistió en impactación posterior y avance del maxilar superior por medio de osteotomía maxilar de LeFort y osteotomía sagital

Figura 1.

Figura 2.

mandibular, con fijación semirrígida para la estabilidad de los segmentos óseos. La edad media inicial fue de 19,4 años, la edad de finalización del tratamiento fue de 21,7 años y la tercera observación se llevó a cabo a la edad media de 24,9 años, existiendo en todos los casos un período de retención de más de 36 meses. Existe una cuestión semántica que creemos procedente sacar a colación. Nosotros preferimos hablar de fijaciones semirrígidas más que de rígidas, ya que son realizadas con miniplacas con tornillos monocorticales que nunca conllevan una rigidez absoluta. Dicha rigidez se puede encontrar en las correcciones de fracturas de huesos largos en los que se asocia inmovilidad del miembro. Sin embargo, en cirugía de maxilares a lo más que podemos aspirar es a una semirrigidez, lo que, por otra parte, es deseable para que se produzcan pequeños ajustes tras la cirugía.

Utilizamos para el estudio un análisis cefalométrico similar al de nuestros trabajos anteriores, midiendo las variables que describimos a continuación (Fig. 6):

— Relaciones sagitales: SNA, SNB y ANB. Hemos recurrido al punto B en vez de pogonion debido a que la mayoría de los pacientes fueron sometidos a mentoplastia de avance para mejorar la estética del tercio inferior.

— Relaciones verticales:
  - Inclinación del plano maxilar, medido entre SN y ANS-PNS.
  - Inclinación del plano mandibular con respecto a SN. El plano mandibular se midió desde gonion hasta la unión del borde inferior de la mandíbula con la sínfisis. Esta elección se llevó a cabo para eliminar los efectos producidos por la manipulación sobre la sínfisis mandibular producidos por la mentoplastia.
  - Ángulo goníaco medido entre el borde posterior de la rama mandibular (GoAr) y el plano mandibular:
  - Inclinación de la rama mandibular (GoAr) con respecto a la línea de referencia SN, medido en su ángulo anterior.
  - Eje facial medido desde sella a pogonion.

Los valores fueron establecidos en tres períodos: previamente al tratamiento ortodóncico, al finalizar la terapia combinada y un mínimo de tres años tras

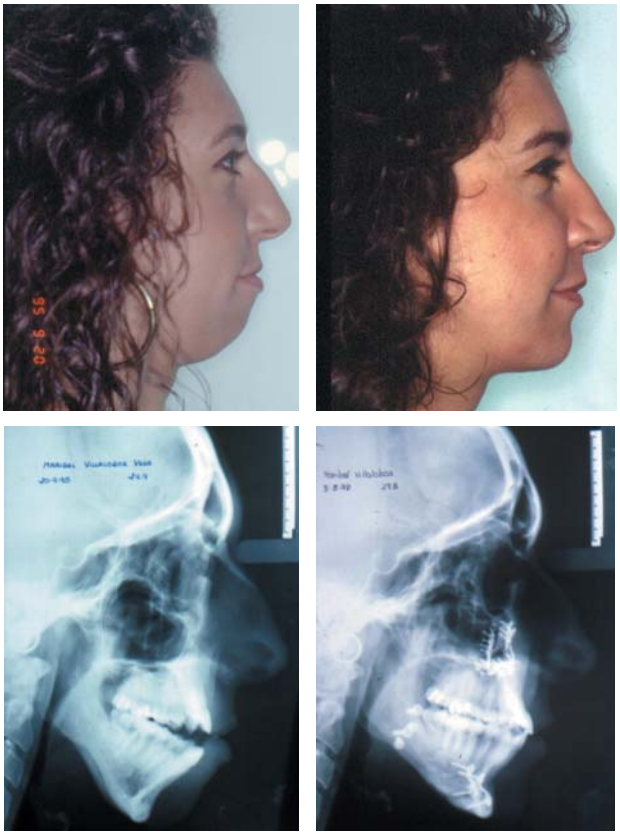

Figura 3.

Figura 4.

dicha finalización. El análisis estadístico utilizado consistió en una descripción básica de los datos y test «t» de los cambios. Se llevaron a cabo por medio del programa computerizado StatView. Se realizó el método del error sobre 10 trazados elegidos al azar, realizando toma de valores por segunda vez. El test «t» y la correlación no mostraron diferencias significativas en ellos ($p > 0,05$ y $r > 0,95$).

Los resultados se pueden observar en las tablas 4 y 5. La significación estadística de los cambios se expresa de la siguiente manera: «p» menor de 0,001 (*), entre 0,001 y 0,003 (**) y entre 0,003 y 0,005 (**). Podemos observar que las variables en la primera observación corresponden a características propias del síndrome de cara larga con maloclusión esquelética de Clase III. Estos son, posiblemente, los rasgos faciales más temibles a la hora de planificar un tratamiento. Analicemos en primer lugar los cambios que se produjeron en la segunda observación al finalizar el tratamiento. El ángulo SNA aumentó más de 4° debido al avance del maxilar superior, mientras que el ángulo SNB se redujo en casi 2°. Ello constata lo que ya ha sido numerosas veces referido acerca de la mayor implicación del maxilar superior en las Clases III. En la planificación terapéutica llevada a cabo se comprobó que la estética de la cara de los pacientes analizados en nuestra muestra se beneficiaba más del avance maxilar que de la retrusión mandibular, lo que se plasmó posteriormente en el tratamiento quirúrgico. El ángulo ANB se llevó a casi 4°, pues preferimos acentuar la relación intermaxilar, lo que obliga a una mayor descompensación dentaria a nivel de los incisivos. Todo ello debe redundar en mejores resultados a largo plazo. En lo que respecta a los cambios verticales, el plano maxilar sufre una inclinación horaria de casi 1,5°, reflejando con ello la impactación posterior realizada. El plano mandibular sufre una inclinación antihoraria de casi 6° con respecto a la línea de referencia SN. Esta rotación se debe a la reposición del fragmento distal (el que porta la dentición) tras la osteotomía realizada. El ángulo goníaco responde con una disminución de más de 5,5°, reflejo de esta reposición del cuerpo mandibular. Encontramos una rotación antihoraria del fragmento proximal que corresponde a la rama mandibular y a la estructura condilar. Esta rotación estructural puede ser debida a la tracción muscular masticatoria. El eje facial no muestra cambios, lo que refleja que la retroposición mandibular se compensa con la rotación del fragmento distal y la mani-

Figura 5.

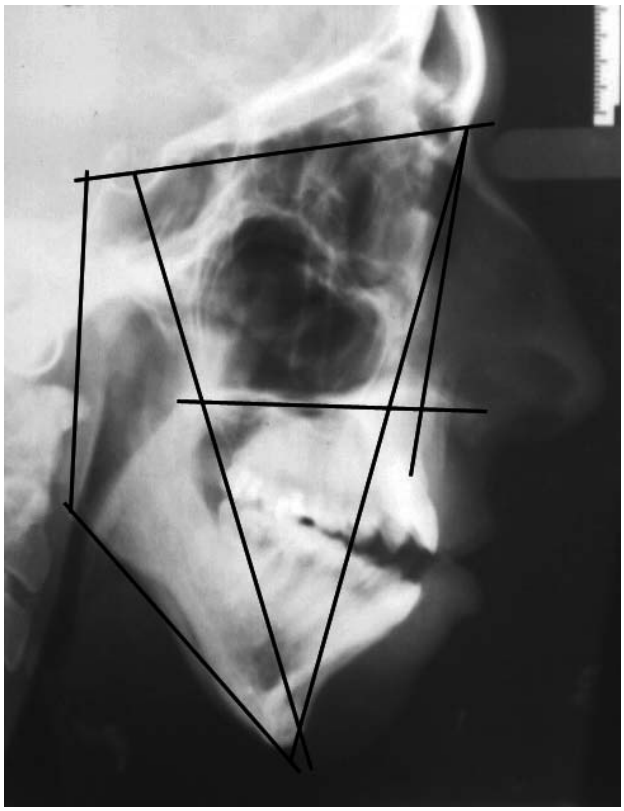

Figura 6.

pulación de la sínfisis. Se consigue de esa manera que la remodelación mandibular quirúrgica se lleve a cabo sobre el eje facial, lo que teóricamente respetaría la dirección general del crecimiento facial.

Tabla 4. Resultados de valores de las relaciones esqueléticas verticales y sagitales estudiadas para el grupo de cirugía combinada de maxilares

Variable	Pretrat.	Postrat.	Retención
Edad	19,2	21,4	24,9
S-N-A	76,33 ± 2,96	80,63 ± 3,42	79,00 ± 3,57
S-N-B	78,80 ± 3,96	76,83 ± 3,82	77,43 ± 4,40
A-N-B	–2,47 ± 2,43	3,80 ± 1,08	1,57 ± 2,31
Plano maxilar:			
SN/ANS-PNS	12,47 ± 3,30	11,07 ± 2,12	11,60 ± 3,08
Ramus:			
Go-Ar/S-N	84,70 ± 1,75	83,12 ± 2,08	85,23 ± 3,11
Ang. gonial:			
GoAr/GoGn	141,9 ± 6,38	136,34 ± 7,69	138,25 ± 8,91
Pl mandibular:			
S-N/Go-Gn	45,80 ± 5,87	39,40 ± 4,49	43,33 ± 4,64
Eje facial:			
Y	70,80 ± 3,82	70,27 ± 4,11	71,00 ± 4,04

Tabla 5. Resultados de los cambios y significaciones estadísticas de las relaciones esqueléticas verticales y sagitales estudiadas para el grupo de cirugía combinada de maxilares

Variable	Cambio 1	p	Cambio 2	p
S-N-A	4,30	***	2,67	***
S-N-B	–1,97	***	–1,37	**
A-N-B	6,27	***	4,03	***
Plano maxilar:				
SN/ANS-PNS	–1,40	*	–0,87	n
Ramus:				
GoAr/S-N	–1,58	*	0,53	n
Ang. gonial				
GoAr/GoGn	–5,63	***	–3,65	**
Pl. mandibular:				
S-N/Go-Gn	–5,90	***	–2,47	**
Eje facial				
Y	–0,53	n	0,20	n

¿Y qué ocurre cuando analizamos la muestra más de 3 años tras el tratamiento combinado? El maxilar superior ha sufrido una recidiva sagital de más de la tercera parte del efecto conseguido por la terapéutica. El mismo cociente se pierde en el efecto de retrusión mandibular. De todo ello se colige una disminución del ángulo ANB, que queda en poco más de 1,5°. Con respecto a los cambios verticales observamos que el plano maxilar recidiva también en aproximadamente una tercera parte. La inclinación de la rama mandibular vuelve a sus valores iniciales, denotando una rotación posterior durante el período de retención analizado. El plano mandibular refleja una posterorrotación, perdiendo casi la mitad del efecto conseguido con la reposición quirúrgica, lo que se manifiesta también a nivel del ángulo goníaco. El eje facial permanece prácticamente invariable por la compensación de la recidiva vertical con la sagital.

Consideraciones finales

Parece notable la persistencia de los rasgos faciales, sobre todo verticales, a pesar de la diversa terapéutica utilizada. Los patrones verticales extremos presentan una gran resistencia a su modificación, lo que podría atribuirse a la carga genética de los músculos tanto en lo que respecta a la longitud como a la potencia de los mismos. Las alteraciones de estas dimensiones son posibles durante el tratamiento, pero escapan, en mayor o menor medida, a la estabilidad. Habríamos esperado una mayor adaptación tras la cirugía debido a la amplitud de los cambios que genera. Y aunque la recidiva esquelética es menor de lo que aparece en los tratamientos ortodóncicos aisla-

dos, no podemos por menos que sentir cierta preocupación ante este hecho. Bien es cierto que la apariencia general facial permanece en un rango satisfactorio, sobre todo para los pacientes, lo que justifica el gasto biológico llevado a cabo. Quizá sea debido a que los cambios sagitales se afectan menos que los verticales y a que los tejidos blandos faciales enmascaran dicha recaída.

La oclusión dentoalveolar en los pacientes quirúrgicos no mostraba cambios notables. Esto coincide con lo que observamos en los grupos de pacientes de estabilidad dentaria en caras cortas y largas tratados ortopédica y ortodóncicamente. La estabilidad dentaria no se asocia con estabilidad esquelética, lo que ha sido referido también por otros autores (Proffit et al, 2000). No queremos con ello concluir menospreciando la importancia del terminado oclusal en los patrones verticales extremos. Más bien, al contrario. Si se evidencia que el engranaje dentario puede persistir a pesar de los cambios esqueléticos desfavorables nuestra obligación es buscar con ahínco dicha situación. Podemos y debemos perseguir la mejor interdigitación dentaria, ya que los cambios esqueléticos están sujetos a factores que, en mayor o menor medida, tienden a escapar al control terapéutico.

DEDICATORIA

Este trabajo está dedicado al profesor y maestro José Antonio Canut.

BIBLIOGRAFÍA

Arvystas MG. Treatment of skeletal open-bite deformity. Am J Orthod 1977;72:17-164.

Bailey LJ, Proffit WR, White RP. Trends in surgical treatment of Class III skeletal malrelathionship. Int J Orthod Orthognath Surg 1995;10:108-18.

Bassigny F. Les traitements avec extractions des premieres molaires. Ortod Fr 1979;50:131-272.

Bishara S, Jakobsen J. Longitudinal changes in three normal facial types. Am J orthod 1985;88:466-502.

Björk A. Prediction of mandibular growth rotation. Am J Orthod 1969;55:585-9.

Block N. Raza, genes y CI. Un debate envenenado por la ambigüedad de los conceptos. Mundo Científico 1977;177:242-52.

Bravo A, Llamas JM. Crecimiento mandibular y acción terapéutica: un análisis comparativo. Rev Esp Ortod 1984;14(2):131-8.

Bravo A, Barrachina C, Llamas JM. Análisis del patrón facial en niños clasificados clínicamentecomo caras largas, normales o cortas. Rev Esp Ortod 1986;16:37-55.

Byloff-Car. Arguments on extraction of first molar. 46.º Congress. Trans Eur Orthod Soc 1970. p. 426.

Canut JA, Plasencia E. Retención y recidiva. Consideraciones actuales. Rev Esp Orthod 1984;14:139-58.

Canal P, Bassigny F. Effet des traitements avec extraction des quatre premieresmolaires sur la dimension verticale. Ortod Fr 1979; 50:471-8.

Cangialosi T. Skeletalmorphologic features of anterior open bite. Am J Orthod 1984;85:28-36.

Canut JA. Clinical management of the mandibular molars. Am J Orthod 1975;68:277-89.

Daugaard-Jensen I. Extraction of first molars in discrepancy cases. Am J Orthod 1973;64:115-36.

Fields HV, Proffit WR, Nixon WL, Phillips C, Stanek E. Facial pattern differences in long-faced children and adults. Am J Orthod 1984;85:217-23.

Franco JE, Van Sickels JE, Thrash WJ. Factors contributing to relapse in rigidly fixed mandibular setbacks. J Oral Maxillofac Surg 1989;47:451-6.

Fränkel R, Frankel C. A functional approach to treatment of skeletal open bite. Am J Orthod 1983;84:54-68.

Fränkel R. Functional aspects of molar extraction in skeletal open bite. En: Graber LW, ed. Orthodontics state of the art essence of the science. St Louis: CV Mosby Co; 1986. p. 184-99.

Gershater MM. The proper perspective of open bite. Angle Orthod 1972;42:263-272.

Gianelly A, Valentini V. The role of «orthopedics» and orthodontics in the treatment of Class II, Division 1 malocclusions. Am J Orthod 1976;69:668-78.

Harris EF, Johnson MG. Heritability of craniometric and occlusal variables: a longitudinal sib analysis. Am J Orthod Dentof Orthop 1991;99:258-68.

Hernández MJ. Consideraciones sobre un trabajo de Björk y Skieller. Desarrollo facial y erupción dental, 1.ª parte. Rev Esp Ortod 1993;23:95-108.

Hernández MJ. Consideraciones sobre un trabajo de Björk y Skieller. Desarrollo facial y erupción dentaria, 4.ª parte. Rev Esp Ortod 1993;23:321-8.

Hernández MJ. Consideraciones sobre un trabajo de Björk y Skieller. Desarrollo facial y erupción dental, 5.ª parte. Rev Esp Ortod 1996;23:95-108.

Harris EF, Johnson MG. Heritability of craniometric and occlusal variables: a longitudinal sib analysis. Am J Orthod Dentofac Orthop 1991;99:258-68.

Hitchcock H. Extraction of first molar in open-bite. A case report. 46.º Congress. Trans Eur Orthod Soc. p. 403-8.

Holm U. Problems of compensative extraction cases with loss of first permanent molars. 46.º Congress. Trans Eur Orthod Soc. 1970. p. 409-28.

Hunter WS. A study of the inheritance of craniofacial characteristics as seen in lateral cephalograms of 72 like-sexed twins. Trans Eur Orthod Soc 1965;50-70.

Ingervall B, Helkimo E. Masticatory muscle force and facial morphology inman. Arch Or Biol 1978;23:203-6.

Ingervall B, Bitsanis E. A pilot study of the effects of masticatory muscle training on facial growth in long-face children. Eur J Orthod 1987;9:15-23.

Jann W, Engel GA. Teatment of skeletal open bite cases by molar extraction. Proc Found Orthod Res 1978. p. 33-8.

Kloeppel. Arguments on eExtractions of first molar. 46.º Congress. Trans Eur Orthod Soc 1970. p. 426.

Langlade M. Les problemes des grands excés verticaux anterieurs. Orthop Dent Fac 1984;18:145-206.

Lauweryns I, Carels C, Vlietinck R. The use of twins in dentofacial genetic research. Am J Orthod Dentofac Orthop 1993;103:33-8.

Law JH, Rotskoff KS, Smith RJ. Stability following combined maxillary and mandibular osteotomies treated with rigid internal fixation. J Oral Maxillofac Surg 1989;47:128-36.

Lightelm-Bakker ASWMR, Wattel E, Uljee IH, Prahl-Andersen. Vertical growth of the anterior face: a new approach. Am J Orthod Dent Orthop 1992;101:509-13.

Llamas JM. Modificaciones dentofaciales con el uso del activador. Un análisis longitudinal y comparativo. Rev Esp Ortod 1996; 26:375-88.

Llamas JM. Activador de Harvold y estabilidad. Un estudio longitudinal. Rev Esp Ortod 1998(a);28:117-27.

Llamas JM. Influencia de la extracción de primeros molares en la rotación mandibular. Un estudio longitudinal. Ortod Esp 1998b; 38:7-18.

Llamas JM. Extracción de molares y rotación mandibular. Efectos y estabilidad. Rev Esp Ortod 2001. Pendiente de publicación.

Lundström A, Woodside DG. Individual variations in growth directions expressed at the chin and the midface. Eur J Orthod 1981; 2:65-79.

Lundström A, Woodside DG. A comparison of various facial and occlusal characteristic in mature individuals with vertical and horizontal growth direction expressed at the chin. Eur J Orthod 1981;3:227-35.

Lundström A, Woodside DG. Longitudinal changes in facial type in cases with vertical and horizontal mandibular growth direction. Eur J Orthod 1983;5:259-68.

Lundström A, McWilliams JS. A comparison of vertical and horizontal cephalometric variables with regard to heritability. Eur J Orthod 1987;9:104-8.

Lundström A, McWilliams JS. Comparison of some cephalometric distances and corresponding facial proportions with regard to heritability. Eur J Orthod 1988;10:27-9.

Manfredi, et al. Heritability of cephalometric parameters. Am J Orthod Dentof Orthop 1997;111:44-51.

Moller E. The activity in the muscles of mastication as related to the morphology of the facial skeleton. Acta Phisiol Scand. 1966;69 (suppl 280).

Moss ML. The primary role of functional matrices in facial growth. Am J Orthod 1969;55:566-77.

Moss ML, Rankow RM. The role of functional matrix in mandibular growth. Angle Orthod 1968;38:95-103.

Nahoum H. Anterior open bite. A cephalometric analysis and suggested treatment procedures. Am J Orthod 1975;67:513-21.

Nahoum H. Vertical proportions: a guide for prognosis and treatment in anterior open bite. Am J Orthod 1977;72:128-46.

Nanda SK. Patterns of vertical growth in the face. Am J Orthod Dent Orthop 1988;93:103-16.

Nanda SK. Growth patterns in subjects with long and short faces. Am J Orthod Dent Orthop 1990;98:247-58.

Navarro M, et al. Changes in mandibular rotation after muscular resection. Experimental study in rats. Am J Orthod Dent Orthop 1995;108:367-79.

Nahoum H, Horowitz SL, Benedicto E. Varieties of anterior open bite. Am J Orthod 1972;61:486-92.

Nemeth RB, Isaacson RJ. Vertical anterior relapse. Am J Orthod 1974;65:565-85.

Osborne RJ, De George FV. Genetic basis of morphological variation. Cambridge, Massachusetts: Harvard University Press; 1959, (Cited by Harris EF, Johnson MG, 1991).

Pascual A. Dimensión vertical: ¿Nueva dimensión? Rev Esp Ortod 1992;22:237-48.

Pearson LE. Vertical control in treatment of patients having backward rotational growth tendencies. Angle Orthod 1978;48:132-40.

Proffit WR, Fields HW. Occlusal forces in normal and long face children. J Den Res 1983;62:571-4.

Proffit WR, Phillips C, Turvey TA. Stability after surgical-orthodontic corrective of skeletal Class III malocclusion. 3. Combined maxillary and mandibular procedures. Int J Orthod Orthognath Surg 1991;6:211-25.

Proffit WR, Bailey LT, Phillips C, Turvey TA. Long-term stability of surgical open-bite correction by Le Fort I osteotomy. Angle Orthod 2000;70:112-7.

Rindqvist M. Isomeetric bite force and its relation to dimensions of the facial skeleton. Act Odontol Scand 1973;31:35-42.

Rubin RM. Planning treatment in high Class II malocclusion. Angle Orthod 1975;45:43-54.

Schonherr E. Extraction of the first molar in orthodontic practice. 46.º Congress. Trans Europ Orthod Soc; 1970. p. 389-402.

Solow B. The pattern of craniofacial associations. Acta Odontol Scand 1966, 24 (suppl 46).

Schudy FF. Vertical growth vesus antero-posterior growth as related to function and treatment. Angle Orthod 1964;34:75-93.

Schudy FF. The rotation of the mandible resulting from growth: it's implication in orthodontic treatment. Angle Orthod 1965;35:36-50.

Silvestri A, Ciaramelletti M, Natali N. Comparison of wire osteosynthesis versus rigid fixation stability. Am J Orthod and Dentofac Orthop, 1994;105:477-82.

Stepovich ML. A Clinical Study on closing edentulous spaces in the mandible. Angle Orthod 1979;49:227-33.

Throckmorton GS, Finn RA, Bell WH. Biomechanics of differences in lower facial height. Am J Orthod 1980;77:410-20.

Travesí J. Control de los problemas de alta dimensión vertical por medios ortodóncicos. Rev Esp Ortod, 1992;22:223-35.

Travesí J, García Espona. La extracción de los primeros molares como alternativa para el tratamiento de las mordidas abiertas esqueléticas. Rev Esp Ortod 1994;24:319-31.

Weijs, Spronsen. Jaw muscle function and craniofacial growth (more then) coincidence? En: Orthodontic management of facial height. München: Verlag Neuer Merkur GmbH, 1999;75-80.

Wessberg GA, Washburn MC, LaBanc JP, Epker BN. Autorotation of the mandible: effect of surgical superior repositioning of the maxilla on mandibular resting posture. Am J Orthod 1982; 81:465-72.

Wieslander L. The effect of orthodontic treatment on the concurrent development of thecraniofacial complex. Am J Orthod 1963;49:15-27.

Wieslander L, Lagerstrom L. The effect of activator treatment on Class II malocclusion. Am J Orthod 1979;75:20-6.

Wiliams R, Eastwood A. The passive activator: case selection, treatment response, and corrective mechanics. Am J Orthod 1978; 73:378-409.

Williams R, Melsen B. The interplay between sagital and vertical growth factors. An implant study of activator treatment. Am J Orthod 1982;81:327-32.

Zachrisson B. Some esthetic factors in anterior tooth display and the smile. En: Orthodontic management of facial height. München: Verlag Neuer Merkur GmbH; 1999. p. 83-91.

Correspondencia:
JOSÉ M.ª LLAMAS.
Avda. Ramón de Carranza, 32, 1.° B.
41011 Sevilla.
E-mail: chiquito@arrakis.es