ARTÍCULO ORIGINAL

J. Chaqués

La pseudo-Clase III. Consideraciones terapéuticas y casos clínicos (Parte II)

Pseudo-Class III. Terapeutic considerations and case reports (Part II)

J. CHAQUÉS ASENSI*, E. ESPINAR ESCALONA**, M. V. ALFONSO CONSUEGRA*** y E. SOLANO REINA****

Sevilla

RESUMEN: En la segunda parte de este trabajo analizamos algunas consideraciones de carácter general referidas a la estrategia terapéutica aconsejable en pacientes afectos de pseudo-Clase III. A continuación se presentan dos casos clínicos. El primero de ellos muestra el tratamiento de un paciente con rasgos diagnósticos propios de pseuso-clase III en la segunda fase de dentición mixta. El paciente fue tratado en una sola fase mediante un manejo diferencial de los espacios de deriva en una y otra arcada dentaria. En el segundo caso clínico se presenta un paciente en la primera fase de dentición mixta que exhibe una mordida cruzada posterior y una disminución del espacio habitable en la arcada superior junto a características propias de un patrón de pseudo-Clase III. El caso fue abordado con un tratamiento de dos fases, corrigiendo en la primera el déficit transversal del maxilar superior, así como la mordida cruzada anterior y completando la corrección de la maloclusión en la segunda fase de tratamiento. Se describe el planteamiento mecánico y la estrategia terapéutica seguidos en uno y otro caso.

PALABRAS CLAVE: Pseudo-Clase III. Manejo clínico. Posibilidades terapéuticas.

ABSTRACT: In the second part of this article, several considerations referred to the possible therapeutic approach in patients presenting a pseudo-Class III malocclusion are discussed. In addition, two case reports are presented. The first one shows a patient presenting with diagnostic features of pseudo-Class III in the late mixed dentition. A one-phase treatment was carried out in this patient through differential use of the leeway space in both arches. In the second case report, a patient in the early mixed dentition exhibitng a posterior cross-bite and an upper arch space deficiency as well as a pseudo-Class III pattern in presented. A two-phase treatment was performed. In the first phase the correction of the transverse maxillary deficiency as well as the anterior cross-bite were corrected. In the second phase, the complete correctin of the malocclusion was performed. The mecanichal aproaches and therapeutic strategies followed in both cases are discussed.

KEY WORDS: Pseudo-Class III. Clinical mangement. Therapeutic approach.

CONSIDERACIONES TERAPÉUTICAS

Una vez establecido un diagnóstico de sospecha de pseudo-Clase III, la primera medida terapéutica que debe adoptarse es la corrección de la mordida cruzada anterior[1-5]. La persistencia de la mordida cruzada anterior mas allá del brote de crecimiento puberal puede suponer el establecimiento de una clase III esquelética verdadera por un crecimiento excesivo de la mandíbula, originado por el desplazamiento anterior, así como un crecimiento deficiente del maxilar superior debido al bloqueo dentario[6-10]. De hecho ha podido observarse[11,12] que para pacientes adolescentes de la misma edad afectos de pseudo-Clase III las mujeres mostraban un mayor grado de discrepancia esquelética que los varones. Esto se interpreta como una afectación más severa del crecimiento maxilar y mandibular en el grupo de mujeres originado por el mayor grado de maduración puberal y esquelética.

* Médico estomatólogo. Doctor en Medicina y Cirugía. Máster en Ortodoncia. Universidad de Cleveland (EE. UU.). Profesor asociado de Ortodoncia. Universidad de Sevilla. Práctica privada de Ortodoncia. Sevilla.
** Profesor colaborador de Ortodoncia. Universidad de Sevilla.
*** Profesora colaboradora de Ortodoncia. Universidad de Sevilla.
**** Profesor titular de Ortodoncia. Universidad de Sevilla.

La mordida cruzada anterior puede acompañarse de mordida cruzada posterior. Si es así, la corrección de la misma debe realizarse igualmente en esta primera fase de tratamiento. La mordida cruzada posterior cuando se presenta es de carácter unilateral y comporta un grado variable de laterodesviación mandibular asociado al desplazamiento anterior. El diagnóstico de pseudo-Clase III no es compatible con la existencia de una compresión maxilar esquelética severa, ya que de ser así debemos inclinarnos por un diagnóstico de hipoplasia maxilar verdadera con afectación del crecimiento transversal y sagital[13-17]. No obstante, la pseudo-Clase III requiere con frecuencia cierto grado de expansión maxilar y, ocasionalmente, la expansión rápida del maxilar mediante disyunción en casos de deficiencia transversal moderada. La corrección de la mordida cruzada anterior y, si se requiere, de la mordida cruzada posterior debe eliminar el componente de desviación mandibular, tras lo cual conviene reevaluar la nueva relación oclusal que presenta el paciente. Si la relación oclusal inicial era de Clase III en oclusión habitual (OH), tras la corrección de la mordida cruzada anterior la relación será de Clase I[7]. Éste es el caso más favorable, ya que el tratamiento en esta fase no requiere mayor corrección del patrón oclusal. No obstante, si el paciente presentaba inicialmente una Clase I en OH, ahora encontraremos una relación de Clase II cúspide a cúspide de grado moderado[11,12,16]. Esta situación se presenta con una frecuencia considerable y requiere tratamiento de la nueva maloclusión de Clase II. Si el paciente se encuentra en la primera fase de dentición mixta, nuestro esfuerzo debe ir dirigido a obtener un grado suficiente de resalte positivo que permita un crecimiento sagital normal de la mandíbula. En cambio, si el paciente se encuentra finalizando el recambio y en estadio prepuberal, el tratamiento puede abordarse en una sola fase. En este caso debe considerarse que el grado de Clase II presente rara vez justifica las extracciones por sí solo. Asimismo, la discrepancia óseo-dentaria, cuando existe, es habitualmente de grado leve. Por todo ello el tratamiento de elección debe consistir en el distalamiento de los molares superiores hasta alcanza una relación de Clase I, enmarcado en una estrategia de tratamiento sin extracciones de dientes permanentes. Una alternativa a este tratamiento consiste en la fijación de la posición de los molares superiores y el aprovechamiento del espacio de deriva inferior, si éste resulta disponible al término del recambio, para mesializar los molares inferiores y completar así la corrección de la posición molar, evitando igualmente las extracciones permanentes. Finalmente conviene recordar que el patrón esquelético de estos pacientes es de Clase I y que debe ser monitorizado durante el tratamiento, así como durante el período de crecimiento puberal para cerciorarnos de que no se produce una modificación del mismo. Si se produce una modificación importante de la relación maxilomandibular, el diagnóstico de pseudo-Clase III debe ser modificado *a posteriori*.

CASOS CLÍNICOS

Caso 1

Analisis clínico

Anamnesis. Se trata de un paciente de 10 años y 6 meses que es llevado a nuestra consulta porque los dientes anteriores «muerden al revés». No existen antecedentes personales ni familiares de interés.

Análisis facial. El paciente presenta una conformación braquifacial con ligera disminución de la altura del tercio facial inferior. El perfil revela cierto hábito prognático, con moderada eversión del labio inferior, siendo de apariencia recta en reposo. En sonrisa, la visión frontal sólo permite apreciar los incisivos inveriores y el perfil adopta un aspecto algo más cóncavo (fig. 1).

Análisis intraoral. El paciente se encuentra en la segunda fase de la dentición mixta. La visión frontal muestra una mordida cruzada anterior que afecta a los incisivos centrales superiores y al lateral superior derecho. El lateral superior izquierdo se encuentra vestibulizado y rotado. Existe una ligera desviación de la línea media inferior hacia el lado derecho. La sobremordida es del 75%. La visión lateral muestra una relación oclusal de Clase I en el lado derecho y de Clase III leve en el lado izquierdo. La conformación general de ambas arcadas es de apariencia normal (fig. 1).

Radiografía panorámica. El paciente se encuentra en la segunda fase de dentición mixta, completando el recambio. En la arcada superior faltan por erupcionar los caninos, mientras en la arcada inferior aún no han erupcionado caninos ni segundos premolares (fig. 2).

Análisis cefalométrico. La cefalometría revela un patrón braquifacial de crecimiento horizontal. Se aprecia un ligero incremento de SNB con ANB en los límites inferiores de la normalidad. El análisis de Wits revela una relación maxilomandibular de Clase III. El tercio facial inferior está ligeramente acortado. La inclinación del incisivo superior se encuentra dentro de la norma, mientras que el incisivo inferior está

Figura 1. Fotografías extraorales e intraorales del paciente antes del tratamiento. (caso 1).

proinclinado. El análisis de los tejidos blandos muestra un incremento de la protrusión del labio inferior con ángulo nasolabial normal (fig. 3 y tabla 1).

Exploración dinámica. La manipulación madibular permite comprobar la existencia de un decalaje entre oclusión habitual (OH) y la relación céntrica (RC). En RC la relación oclusal pasa de ser de Clase II en el lado derecho y de Clase I en lado izquierdo. Durante el cierre guiado de la mandíbula se produce una situación de contacto interincisivo que es salvado mediante la proyección hacia adelante de la mandíbula hasta completar el cierre en posición de mordida cruzada anterior.

Resumen diagnóstico

El aspecto facial del paciente es ligeramente prognático a la inspección clínica. El análisis cefalométrico muestra una relación sagital maxilomandibular básicamente de Clase I, con algunos valores propios de la Clase III muy probablemente como consecuencia de la proyección hacia adelante de la mandíbula. La alteración de las inclinaciones incisivas han afectado en este caso fundamentalmente al incisivo inferior,

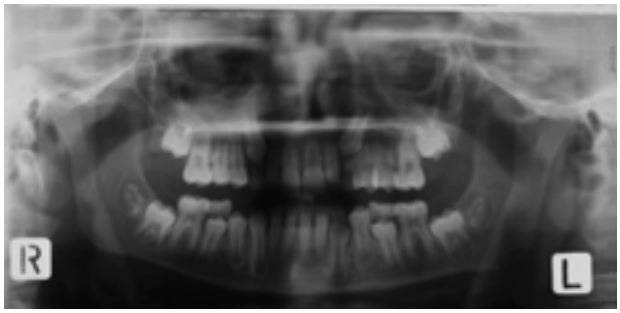

Figura 2. Radiografía panorámica antes del tratamiento (caso 1).

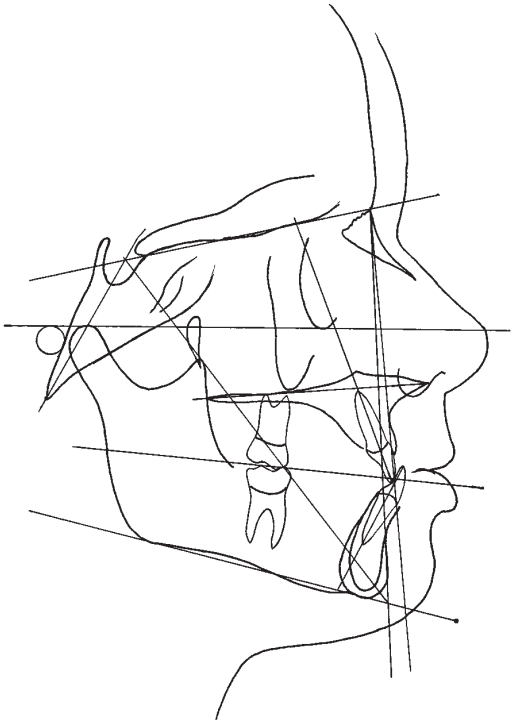

Figura 3. Trazado cefalométrico antes del tratamiento (caso 1).

que se encuentra proinclinado, en tanto que el incisivo superior presenta una inclinación normal. Este dato complica el diagnóstico diferencial ya que este patrón interincisal puede darse en el prognatismo mandibular verdadero, fundamentalmente en los primeros estadios de su evolución, antes de que se produzcan compensaciones dentarias del problema esquelético. No obstante, la sobremordida aumentada en un patrón

Tabla 1. Valores cefalométricos del caso 1, pretratamiento y postratamiento.

Variable	*Media*	*Pretratamiento*	*Postramiento*
Análisis esquelético			
Relaciones de la base craneal			
SN-FH	5 ± 6	11	11
N-S-Ba	130 ± 6	132	132
Relaciones sagitales			
SNA	82 ± 4	82	84
SNB	80 ± 4	81	81
ANB	2 ± 4	1	3
Profundidad máx. sup.	90 ± 2	91	92
Análisis de Witts (mm)	1 ± 1	–4	0
SNPg	77 ± 2	82	79
Relaciones verticales			
SN/Go-Gn	32 ± 2	26	28
SN/ANS-PNS	8 ± 3	8	8
SN-plano oclusal	16 ± 2	18	17
N-ANS/ANS-Me (%)	80% ±	82%	85%
Análisis dentario			
Inc. sup/SA	103 ± 6	95	108
Inc. sup/NA	23 ± 7	17	28
Inc. inf/Go-Gn	94 ± 3	102	108
Inc. inf/NB	24 ± 8	29	32
Inc. inf/A-Pg	2 ± 2	4	5
Ángulo interincisivo	132 ± 6	132	120
Sobremordida (mm)	2 ± 2	5	3
Resalte (mm)	3 ± 2	–3	3
Tejidos blandos			
Labio sup/plano estético (mm)	3 ± 1	3	5
Labio inf/plano estético (mm)	2 ± 1	4	3
Ángulo nasolabial	90-120	131	115
Mediciones clínicas			
Inc. sup/labio sup. (reposo)	3 ± 2	0	4
Dist. interlabial (mm) (reposo)	0-2	0	1
Exposición gingival (mm)	0 ± 2	0	0

Figura 4. Fotografías intraorales del paciente en el curso del tratamiento. Tiempo de tratamiento: 14 meses (caso 1).

netamente braquifacial puede considerarse factor agravante del grado de volcamiento incisivo inferior. Ello sumado a la presencia de unas proporciones esqueléticas propias de la Clase I nos permite apuntar en la dirección de un problema funcional. La manipulación mandibular permite confirmar la presencia de un decalaje manifiesto entre OH y RC, lo que refuerza el diagnóstico de pseudo-Clase III.

Plan de tratamiento

Dado que el paciente se encontraba finalizando el recambio se planificó el tratamiento en una sola fase. Los objetivos de tratamiento incluían la corrección de la mordida cruzada anterior y de la sobremordida, la eliminación de las prematuridades incisivas en cierre y la supresión del decalaje anterior mandibular. Tras ello se consideró necesario reevaluar la nueva relación oclusal, así como las inclinaciones incisivas, para planificar las necesidades terapéuticas subsiguientes. La presencia de una mordida cruzada anterior en presencia de una sobremordida del 75% hacían aconsejable el uso de un levante de mordida para un correcto manejo del frente incisivo superior. La exploración dinámica había mostrado una relación oclusal de Clase II en RC, lo que hacía presagiar la necesidad de mesializar el molar inferior para mejorar la relación molar. De otro lado, el volcamiento i

Figura 5. Fotografías extraorales e intraorales del paciente al final del tratamiento (caso 1).

ncisivo inferior debía ser corregido mediante la retracción del mismo. La presencia de los segundos molares deciduales, así como la posibilidad de encontrar un exceso del perímetro de arcada al término del recambio permitían el uso de espacios de deriva para ambos fines (corrección de la relación molar y del volcamiento incisivo inferior), evitando así las extracciones de dientes permanentes. En caso contrario el plan de tratamiento sería modificado. Igualmente, la eliminación del *shift* anterior mandibular debía comportar una mejoría y normalización de las relaciones esqueléticas que debía mantenerse durante el progreso del tratamiento. De no ser asi, el diagnóstico sería reevaluado y el plan de tratamiento modificado de forma acorde.

Progreso

En el momento de inciar el tratamiento el recambio había progresado, faltando sólo la erupción de los caninos superiores y segundos premolares inferiores. Se colocaron bandas y brackets de ranura 0,022 × 0,028 sobre todos los dientes erupcionados. En la arcada inferior se colocó un levante de mordida removible con superficie oclusal de acrílico para crear una disoclusión anterior, a pesar de lo cual se consideró conveniente colocar los brackets en los incisivos superiores sobre el tercio gingivial de la corona para evitar así cualquier tipo de prematuridad dada la tendecia del paciente a la protrusión madibular ante cualquier forma de contacto incisivo en cierre. Se inició el alineamiento y la nivelación de la arcada superior mediante arcos redondos y rectangulares de Ni-Ti. En la arcada inferior la finalización del recambio 4 meses después de haber iniciado el tratamiento mostraba espacios por mesial y distal de los caninos, así como el espacio de deriva correspondiente al segundo premolar. A los 6 meses de haber iniciado el tratamiento la mordida cruzada anterior se había resuelto de forma favorable, la relación oclusal era de Clase II en el lado derecho y de Clase I en el lado izquierdo y aún persistían espacios en la arcada inferior. Tras alinear y nivelar con arcos de NI-Ti se procedió al cierre de los espacios inferiores mediante un arco de acero de 0,019 × 0,025 con asas de retracción entre laterales y caninos para forzar el derezamiento incisivo y el cierre de los espacios en el sector anterior (fig. 4). Una vez consolidado el sector anterior se mesializaron los molares inferiores mediante cadeneta elastomérica para completar la corrección de la relación molar. El tratamiento se dio por finalizado tras 28 meses, se retiraron aparatos y se colocó una placa de Hawley en la arcada superior y un retenedor de cobertura tipo Essix en la arcada inferior.

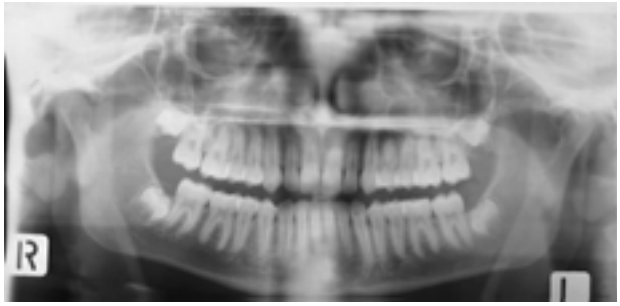

Figura 6. Radiografía panorámica después del tratamiento (caso 1).

Resultados

Al término del tratamiento la apariencia dentofacial del paciente se había normalizado. La visión frontal en sonrisa mostraba todo el frente incisivo superior con una adecuada relación dentolabial. El perfil en reposo era ahora más recto con una adecuada relación bilabial y en sonrisa no mostraba la apariencia cóncava del comienzo (fig. 5). La visión intraoral frontal mostraba la correcta disposición de ambos frentes incisivos con resalte y sobremordida correctos. La visión lateral evidenciaba una relación de Clase I molar y canina bilateral con buena interdigi-

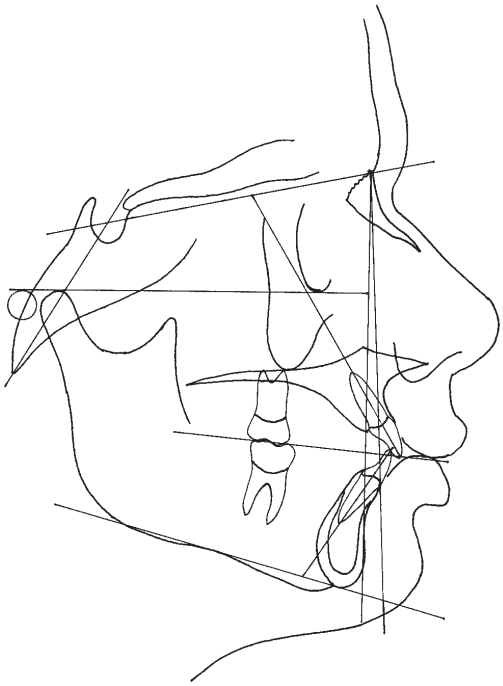

Figura 7. Trazado cefalométrico del paciente al final del tratamiento (caso 1).

tación y asentamiento oclusal (Fig. 5). La radiografia panorámica mostraba una buena disposición radicular con intregridad de hueso y estructuras dentarias (fig. 6). El análisis cefalométrico ponía de manifiesto una buena relación sagital maxilomandibular con valores propios de la Clase I esquelética. Las inclinaciones incisivas se encontraban dentro de los límites de la normalidad. El análisis de los tejidos blandos mostraba la normalización de los parámetros estéticos ya mencionados (fig. 7 y tabla 1). La exploración clínica de la dinámica mandibular mostraba la desaparición de la discrepancia entre OH y RC, con movimientos de apertura y cierre centrados y sin apreciarse signo alguno de decalaje anterior ni de disfunción articular. El brote de crecimiento puberal ocurrido durante la fase de retención, no ha comportado la modificación de las características dentarias o esqueléticas alcanzadas con el tratamiento.

Caso 2

Análisis clínico

Anamnesis. Paciente de 9 años y 6 meses entre cuyos antecedentes personales refiere una microdoncia relativa en la dentición decidual y un retraso

Figura 8. Fotografias extraorales e intraorales del paciente antes del tratamiento (caso 2).

eruptivo generalizado desde la primera dentición. No se refieren antecedentes familiares de interés. El motivo de consulta es que los dientes anteriores montan «al revés», pero sus padres no precisan desde cuando.

Análisis facial. El paciente presenta una configuración facial redondeada y simétrica con un labio superior largo y escasa presencia del bermellón labial. En sonrisa no se aprecia el incisivo superior, mientras que el frente anteroinferior sí resulta visible. El perfil es recto, con ángulo nasolabial obtuso, surco mentolabial ligeramente marcado y mentón muy discretamente prominente (fig. 8).

Análisis intraoral. La visión intraoral frontal muestra una mordida cruzada anterior de los dos incisivos centrales superiores y del lateral decidual izquierdo con falta del lateral decidual derecho. Las líneas medias están enfrentadas y existe un leve diastema interincisivo inferior. La visión lateral denota la presencia de una mordida cruzada posterior derecha que afecta a todo el sector molar y canino de ese lado. La relación oclusal es de Clase I en el lado izquierdo, con leve tendencia a la Clase III. En el lado derecho se aprecia una relación Clase I con leve tendencia a la Clase II. La visión oclusal muestra una arcada inferior de configuración normal y una arcada superior moderadamente comprimida con falta del 52 y bloqueo eruptivo parcial del 12 (fig. 8).

Radiografía panorámica. El paciente se encuentra en dentición mixta con presencia de todos los dientes permanentes no erupcionados. Se aprecia la falta del 52 y el déficit de espacio para la erupción del 12 (fig. 9).

Análisis cefalométrico. La cefalometría revela un patrón mesobraquifacial con vector de crecimiento predominantemente horizontal. La relación esquelética sagital es de Clase III con ligero incremento de SNB y disminución de ANB. El análisis de Wits confirma la relación maxilomandibular de Clase III. Los incisivos superiores se encuentran retroinclinados y los inferiores están dentro de la normal. El perfil es recto con ángulo nasolabial abierto, escasa proyección labial y discreta presencia de la prominencia mentoniana (fig. 10 y tabla 2).

Exploración dinámica. La manipulación de la mandíbula permite llevarla con facilidad a una posición de contacto entre incisivos superiores e inferiores, a partir de la cual se produce una proyección anterior de la mandíbula para completar el cierre en situación de mordida cruzada anterior. En relación céntrica, la relación oclusal de Clase II se hace más evidente en el lado derecho, mientras en el lado izquierdo parece mantenerse la Clase I molar.

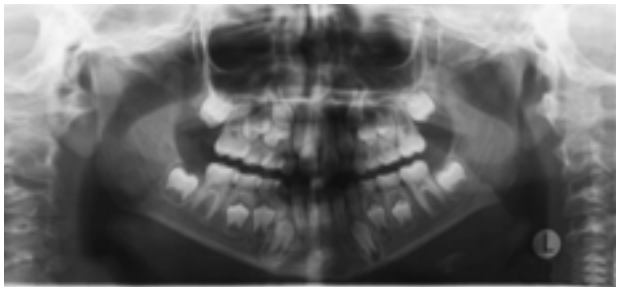

Figura 9. Radiografía panorámica antes del tratamiento (caso 2).

Resumen diagnóstico

Las caracterísicas cefalométricas y faciales del paciente hacen sospechar que se trata básicamente de un patrón esquelético de Clase I mesobraquifacial en el que la posición forzada hacia adelante de la mandíbular origina algunos valores propios de la Clase III. Asimismo, la retroinclinación de los incisivos superiores con incisivos inferiores normoinclinados parece apuntar al diagnóstico de pseudo-Clase III. La exploración dinámica confirma que el paciente presenta un *shift* anterior mandibular por contacto prematuro entre los incisivos centrales. La mordida

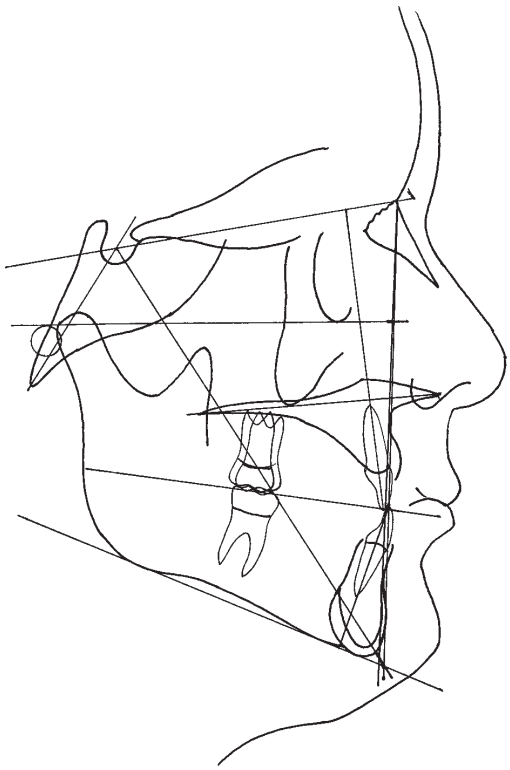

Figura 10. Trazado cefalométrico antes del tratamiento (caso 2).

Tabla 2. Valores cefalométricos del caso 2, pretratamiento y postratamiento, primera y segunda fase

Variable	*Media*	*Pretratamiento*	*Postratamiento 1.ª fase*	*Final*
Análisis esquelético				
Relaciones de la base craneal				
SN-FH	5 ± 6	10	11	11
N-S-Ba	130 ± 6	131	134	134
Relaciones sagitales				
SNA	82 ± 4	78	79	79
SNB	80 ± 4	78	78	77
ANB	2 ± 4	0	1	2
Profundidad máx. sup.	90 ± 2	87	90	91
Análisis de Witts (mm)	1 ± 1	–4	–4	–4
SN-Pg	82	80	78	80
Relaciones verticales				
SN/Go-Gn	32 ± 2	31	30	31
SN/ANS-PNS	8 ± 3	6	5	7
SN-plano oclusal	16 ± 2	18	21	20
N-ANS/ANS-Me (%)	80%	74%	71%	72%
Análisis dentario				
Inc. sup/SA	103 ± 6	85	98	102
Inc. sup/NA	23 ± 7	9	21	24
Inc. inf/Go-Gn	94 ± 3	90	91	91
Inc. inf/NB	24 ± 8	19	18	20
Inc. inf/A-Pg	2 ± 2	2	2	3
Ángulo interincisivo	132 ± 6	153	140	136
Sobremordida (mm)	2 ± 2	3	2	3
Resalte (mm)	3 ± 2	–3	3	3
Tejidos blandos				
Labio sup/plano estético (mm)	3 ± 1	3	3	2
Labio inf/plano estético (mm)	2 ± 1	2	1	1
Ángulo nasolabial	90-120	110	108	106
Mediciones clínicas				
Inc. sup/labio sup. (reposo)	3 ± 2	5	4	3
Dist. interlabial (mm) (reposo)	0-2	0	0	0
Exposición gingival (mm)	0 ± 2	0	0	0

cruzada posterior y la disminución del espacio habitable en la arcada superior motivada por la pérdida prematura del 52 añaden dificultad al tratamiento del caso.

Plan de tratamiento

Dado que el paciente se encontraba en la primera fase de la dentición mixta, el plan de tratamiento habría de realizarse en dos fases. En la primera fase se fijaron como objetivos de tratamiento la corrección de la mordida cruzada posterior y anterior, así como la habilitación del espacio de erupción del 12. Tras la primera fase del tratamiento se habría de reevaluar el patrón esquelético del paciente, así como su evolución durante el crecimiento. En el caso de que no se apreciasen cambios en la relación esquelética maxilomandibular, la segunda fase de tratamiento se anticipaba como de limitada dificultad y corta duración y prodría cursar sin extracciones.

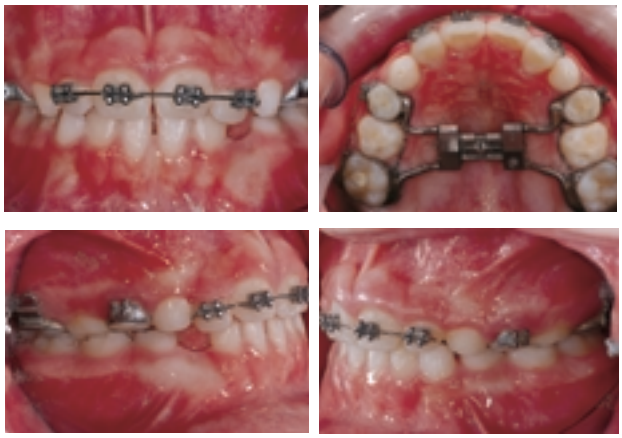

Figura 11. Fotografías intraorales del paciente durante la primera fase de tratamiento (caso 2).

Primera fase de tratamiento

La corrección de la mordida cruzada posterior fue llevada a cabo mediante un disyuntor tipo Hyrax cementado sobre los primeros molares permanentes (fig. 11). La disyunción corrigió favorablemente la mordida cruzada posterior, favoreció la corrección de a mordida cruzada anterior y generó un incremento del perímetro de arcada suficiente para permitir la normal erupción de los incisivos laterales superiores permanentes. Así, tras la expansión rápida del maxilar se colocaron brackets de ranura 0,022 × 0,028 sobre los incisivos centrales y se cerró el diastema interincisivo superior mediante arcos seccionales de Ni-Ti y cadeneta elastomérica. Los incisivos laterales erupcionaron 4 meses más tarde e igualmente se colocaron brackets y arcos seccionales sobre ellos para completar el alineamiento del frente anterosuperior (fig. 11). No resultó necesario la utilización de levantes de mordida ni fuerzas activas para la vestibulación de los incisivos superiores. La mordida cruzada anterior se resolvió en 6 meses, tras lo cual los movimientos de apertura y cierre mandibular cursaban con normalidad y sin interferencias. El tratamiento se completó con la utilización de arcos rectangulares de Ni-Ti para normalizar las inclinaciones de los incisivos superiores. Al término de la primera fase de tratamiento la oclusión se había asentado en una relación de Clase I molar y canina en ambos lados con líneas medias centradas y normal resalte y sobremordida. En la arcada inferior no se contempló ninguna forma de actuación dado que el perímetro y la configuración de arcada eran adecuados.

Resultados y reevaluación

Tras la primera fase de tratamiento el aspecto facial del paciente había mejorado, el ángulo nasolabial se había cerrado, la relación bilabial era más equilibrada como consecuencia de un mejor soporte y grado de protusión del labio superior y el perfil era más recto. La visión intraoral mostraba líneas medias enfrentadas y normal resalte y sobremordida en un estadio del recambio más avanzado. La relación oclusal era de Clase I bilateral con normal conformación de ambas arcadas. La radiografía panorámica mostraba una buena disposición de todos los dientes permanentes próximos a su erupción con espacio suficiente para la misma. El análisis cefalométrico mostraba una relación maxilomandibular de Clase I esquelética con vector de crecimiento adecuado y parámetros verticales dentro de la norma. La inclinación del incisivo superior se había normalizado y la del incisivo inferior se había mantenido en valores normales. El análisis de los tejidos blandos mostraba el cierre del ángulo nasolabial, con valores ahora dentro de la normalidad, así como un grado de protrusión adecuado para ambos labios (fig. 12).

Segunda fase de tratamiento

El recambio se completó sin alteraciones reseñables. Al término del mismo el paciente mostraba una oclusión aceptable salvo por un grado muy leve de rotación en algunos incisivos y espacios por distal de los caninos de aproximadamente 1 mm. El crecimiento había cursado igualmente de forma normal con mantenimiento de las proporciones esqueléticas. El tratamiento en la segunda fase era, por tanto, electivo. Los padres decidieron, no obstante, completar el tratamiento mediante una segunda fase de corta duración. Se colocaron bandas y brackets en ambas arcadas y se corrigió el alineamiento mediante arcos redondos de Ni-Ti seguidos de arcos rectangulares de Ni-Ti y de acero. El tratamiento se consideró finalizado en el plazo de 1 año. Se retiraron aparatos y se dispuso una placa de Hawley en la arcada superior y

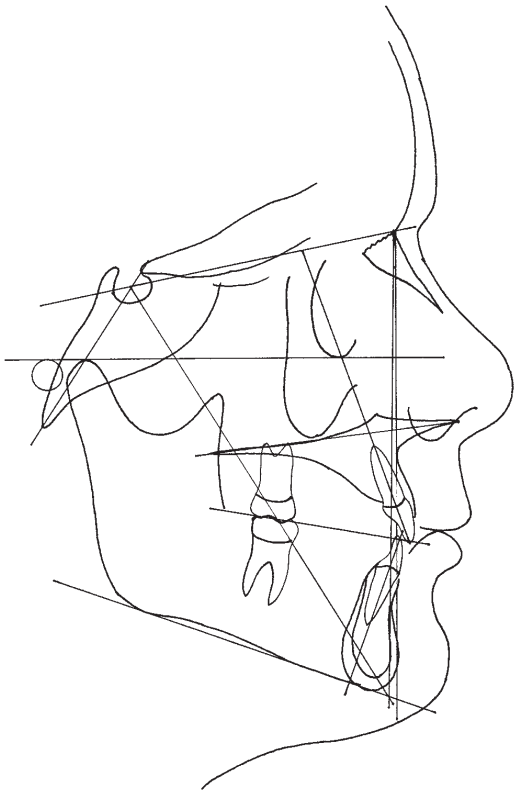

Figura 12. Trazado cefalométrico antes de la segunda fase de tratamiento (caso 2).

Figura 13. Fotografías extraorales e intraorales del paciente al final del tratamiento (caso 2).

un retenedor cementado de canino a canino en la arcada inferior.

Resultados

Al término del tratamiento encontramos un paciente de configuración facial normal, de perfil equilibrado y estética dentofacial muy aceptable. La visión intraoral revela una oclusión muy bien asentada en Clase I y con todos los parámetros de disposición dentaria correctos (fig. 13). La cefalometría confirma que el brote de crecimiento puberal ha cursado con un mantenimiento de las relaciones esqueléticas dentro de la normalidad sin signo alguno de recidiva hacia una discrepancia sagital de Clase III. Las posiciones e inclinaciones incisivas son igualmente correctas y el perfil es equilibrado y estético (fig. 14 y tabla 2). La normalización de todos estos parámetros tras la primera fase de tratamiento y su mantenimiento durante todo el proceso de crecimiento confirman el diagnóstico inicial de pseudo-Clase III, adecuadamente interceptada y tratada con éxito en fases precoces del desarrollo de la dentición y de la maduración esquelética del paciente.

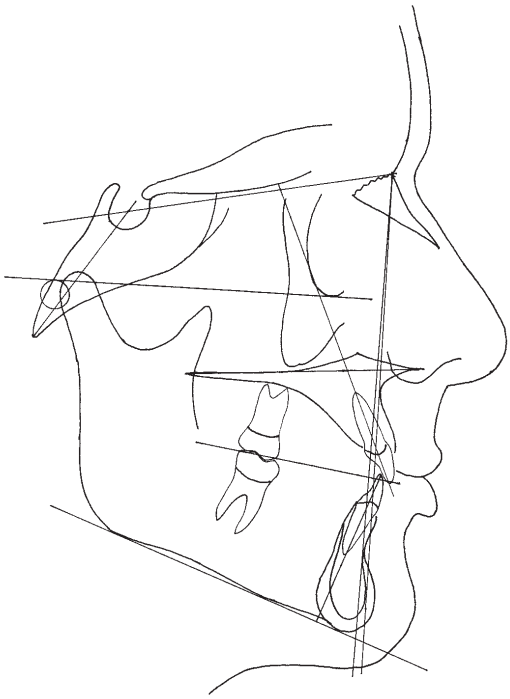

Figura 14. Trazado cefalométrico del paciente al final del tratamiento (caso 2).

Consideraciones finales

La pseudo-Clase III constituye una entidad nosológica que ofrece, en ocasiones, considerables dificultades para un diagnóstico correcto. Los rasgos que la definen pueden resumirse como la presencia de una mordida cruzada anterior que afecta a dos o más incisivos en presencia de un decalaje detectable entre OH y RC, acompañado de un desplazamiento anterior funcional de la mandíbula. Si bien desde el punto de vista estructural existe un patrón esquelético de Clase I, la posición adelantada de la mandíbula puede arrojar valores cefalométricos indicativos de una Clase III de origen esquelético. En pacientes afectos de una clase III esquelética verdadera en estadios incipientes de su desarrollo el diagnóstico diferencial puede resultar complejo. No obstante, dada la potencial patogenicidad de este patrón oclusal, resulta esencial su detección precoz, así como su abordaje terapéutico en fases tempranas del desarrollo esquelético. El tratamiento debe incluir siempre la corrección de la mordida cruzada anterior y, si está presente, de la mordida cruzada posterior mediante los medios que se estimen más adecuados al caso. Si el tratamiento se inició en dentición mixta, es preceptivo el seguimiento del paciente durante la fase de recambio para certificar que el crecimiento del paciente sigue los parámetros esperables en un patrón esquelético de Clase I. Cuando el tratamiento fue abordado en estadíos precoces del desarrollo dentoesquelético, el resultado final debe arrojar resultados terapéuticos favorables.

BIBLIOGRAFÍA

1. Guyer EC, Ellis EE, McNamara JA, Behrents RG. Components of Class III malocclusion in juveniles and adolescents. Angle Orthod 1986;56:7-29.
2. Ngan P, Hu AM, fields HW. Treatments of Class III problems begins with differential diagnosis of anterior crossbites. Pediatr Dent 1997;19:386-95.
3. Campbell PM. The dilema of Class III treatment. Angle Orthod 1983; 53:175-91.
4. Joondeph DR. Early orthodontic treatment. Am J Orthop 1993;13:19-22.
5. Turley PT. Early management of developing Class III malocclusion. Aust Orthod J 1993;13:19-22.
6. Mayor PW, Glover K.Treatment of anterior crossbite in early mixed dentition. J Can Dent Assoc 1992;58:574-79.
7. Lee BD. Correction of crissbite. Dent Clin North Am 1978; 22:647-68.
8. MacNamara JA, Brudon WL. Orthodontic and orthopedic treatment in the mixed dentition. Ann Arbor: Needham Press; 1993. p. 3-8.
9. Moyers RE. Handbook of orthodontics. 4th edition. Chicago: Year Book; 1998. p. 410-5.
10. Graber TM, Rakosi T, Petrovic AG. Dentofacial orthopedics with functional appliance. 2nd edition. St Louis: Mosby; 1997.
11. Rabie AB, Yan G. Management of pseudo-Class III malocclusion in southern Chinese children. Br Dent J 1999;186:183-7.
12. Rabie AB, Yan G. Diagnostic criteria for pseudo-Class III malocclusion. Am J Orthod Dentofacial Orthop 2000;117:1-9.
13. Faber RD. The differential diagnosis and treatment of anterior crossbites. Dent Clin North Am 1981;25:53-68.
14. Gravely JF. A study of the mandibular closure path in Angle Class III relationship. Br J Orthod 1984;11:85-91.
15. Sharma PS. Brown RV. Pseudo mesiocclusion: diagnosis and treatment. J Dent Child 1968;35:385-92.
16. Lin JJ. Differential diagnosis and management of anterior crossbite. Beijing-Hong Kong-TaiPei Symposium; 1996.
17. Kerr WJ, Tenhave TR. A comparison of threee appliance systtems in the treatment of Class III malocclusions. Eur J Orthod 1988;10:203-14.

Correspondencia:
JOSÉ CHAQUÉS ASENSI.
Avda. República Argentina, 26-A, 2.º A.
41011 Sevilla.
E-mail: jchaques@jazzfree.com