Cas 2010.4

Nena de 13 anys amb lesions òssies lítiques focals al peu

Vanessa Bonil [1], Pedro Domínguez [1], César García Fontecha [2], Ignasi Barber [3], Núria Torán [4]

[1] Unitat de Cures Intensives Pediàtriques, [2] Unitat d'Ortopèdia Pediàtrica, [3] Servei de Radiologia Pediàtrica i [4] Servei d'Anatomia Patològica. Hospital Universitari Vall d'Hebron. Universitat Autònoma de Barcelona. Barcelona

Cas clínic

Ingressa a la unitat de cures intensives pediàtriques (UCIP) una nena de 13 anys, sense antecedents patològics ni familiars d'interès, per xoc sèptic secundari a apendicitis aguda complicada.

Intervinguda d'apendicectomia via laparoscòpica per apendicitis flegmonosa gangrenosa, presenta un postoperatori immediat satisfactori. A les 48 hores presenta mal estat general, dolor abdominal i sortida de material purulent per la ferida quirúrgica. Es fa una tomografia computada abdominal, que mostra múltiples abscessos intraperitoneals amb infiltració de la paret abdominal muscular. Es decideix intervenir quirúrgicament de manera urgent mitjançant laparotomia mitjana amb desbridament de les col·leccions intraabdominals i parietals, durant la qual roman inestable hemodinàmicament, motiu pel qual ingressa a la UCIP i requereix suport vasoactiu durant les 24 hores posteriors.

Al desè dia d'ingrés, la pacient refereix dolor a nivell de 4t dit del peu dret, sense signes externs d'inflamació ni incapacitat funcional. La pacient explica que el té de forma intermitent des d'un mes abans, sense antecedent de traumatisme previ i sense cap altra simptomatologia. La radiografia mostra lesions lítiques a 4t metatarsià, falange distal del 3r dit i proximal del 4t dit (Fig. 1). L'ecografia no suggereix etiologia quística, isquèmica o infecciosa. La ressonància magnètica és compatible amb lesió òssia de tipus angiomatós (Fig. 2). L'estudi d'extensió amb gammagrafia òssia descarta afectació en altres localitzacions. L'analítica general (incloent-hi enzims pancreàtics) i l'estudi del metabolisme fosfocàlcic no mostren alteracions, i l'estudi immunitari és normal.

Quin és el seu diagnòstic?

Fig. 1. Lesions lítiques a 4t metatarsià, falange distal del 3r dit i proximal del 4t dit.

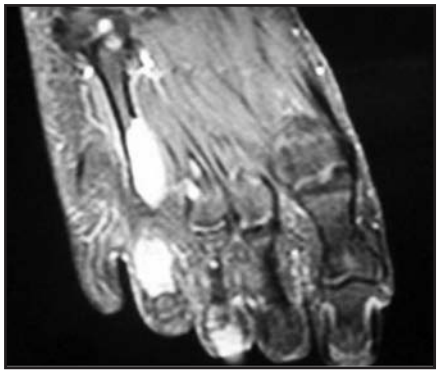

Fig. 2. Ressonància magnètica (seqüència T1 amb contrast): hiperintensitat per captació en zones d'osteòlisi.

Correspondència: Vanessa Bonil Martínez
vbonil@yahoo.es

Treball rebut: 01.07.2010
Treball acceptat: 06.10.2010

Bonil V, Domínguez P, García-Fontecha C, Barber I, Torán N.
Nena de 13 anys amb lesions òssies lítiques focals al peu.
Pediatr Catalana 2010; 70: 165-166.

Discussió

Es realitza biòpsia òssia de les lesions del metatarsià i de la falange proximal del 4t dit amb estudi microbiològic (negatiu) i anatomopatològic que mostra limfoangiomes intraossis, sense cel·lularitat maligna (Fig. 3), que recolzen el diagnòstic de síndrome de Gorham-Stout.

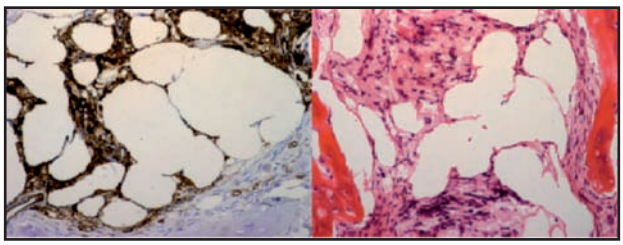

Fig. 3. Biòpsia òssia (estudi anatomopatològic): espais clars ocupant la medul·la òssia amb lisi de les trabècules, que corresponen a vasos limfàtics entapissats per cèl·lules endotelials (CD31 positives) i septat per formacions valvulars (IHQ:CD31, 10X; H/E, 10X).

Es manté una conducta expectant sense iniciar cap tractament. A l'any del diagnòstic, la pacient presenta reossificació de les lesions osteolítiques, sense afectar cap altra localització, i es manté asimptomàtica.

Diagnòstic final: **síndrome de Gorham-Stout.**

Comentari

La síndrome de Gorham-Stout (SGS) és una malaltia poc freqüent i sense patró familiar. Es tracta d'una osteòlisi idiopàtica, espontània, progressiva i monocèntrica, sense regeneració òssia i amb proliferació vascular sanguínia o limfàtica. Pot afectar qualsevol part de l'esquelet (sobretot la cintura escapular i pèlvica) i aparèixer a qualsevol edat (és més freqüent en adolescents i adults joves). L'afectació d'ossos dins la mateixa regió anatòmica és habitual, però no se'n descriuen formes multifocals.

La patogènia de la SGS és desconeguda. La histopatologia, tal com la van descriure inicialment Gorham i Stout, es caracteritza per una osteòlisi progressiva associada amb angiomatosi de vasos sanguinis o limfàtics, sense activitat osteoclàstica a l'àrea de resorció òssia ni evidència d'osteogènesi reparadora. Contràriament, altres autors consideren la presència d'activitat osteoclàstica com un factor indispensable en la seva patogènia. Les diferències entre ambdues afirmacions es podrien explicar per les diferents fases evolutives de la síndrome en el moment de la biòpsia.

La SGS s'inclou dins del grup de les osteòlisis idiopàtiques monocèntriques i esporàdiques. L'absència d'associació amb nefropatia i/o amb una forma específica de transmissió genètica diferencia la SGS de la resta de processos osteolítics idiopàtics [1].

Clínicament se sol presentar amb dolor local i fractures patològiques. S'han descrit casos greus d'afectació neurològica (lesions cervicals) i respiratòria (amb quilotòrax recidivant per lesions toràciques) que poden ser causa d'un augment de la mortalitat general de la malaltia del 10-15% fins al 30-50% dels afectats, segons les sèries [2].

El diagnòstic és clínic, radiològic i anatomopatològic. Obliga a plantejar el diagnòstic diferencial amb causes d'osteòlisi secundària (hiperparatiroïdisme, artritis reumatoide), infecciosa (osteomielitis) o tumoral (primària o metastàtica) [3].

Es descriuen diversos tractaments, especialment indicats en casos de lesions progressives amb repercussió clínica, amb resultats variables: radioteràpia, fàrmacs antiosteoclàstics (calcitonina i bifosfonats) i immunomoduladors (interferó). Hi ha casos descrits d'osteòlisi localitzada a l'edat pediàtrica que han revertit amb pamidronat [4].

Atès que la malaltia tendeix a estabilitzar-se i és de bon pronòstic, s'aconsella una conducta conservadora.

El seu comportament generalment és benigne, sobretot si existeix lesió perifèrica no axial (ni cervical ni toràcica) sense afectació de parts toves. Tot i que és molt infreqüent, s'han descrit casos de reossificació, generalment després de tractament radioteràpic associat a bifosfonats [5]. En el cas de la nostra pacient, una de les hipòtesis causals de la remodelació de la zona afectada pot ser la realització de la biòpsia òssia i el conseqüent dany periòstic, que estimularia la formació de teixit ossi.

Aquest cas vol recordar que els infants crítics ingressats a una UCIP són infants, per sobre de tot, i que és important parar atenció als petits detalls per tal d'arribar a diagnòstics no esperats, com en aquest cas la SGS, una causa infreqüent d'osteòlisi a l'edat pediàtrica.

Bibliografia

1. Hardegger F, Simpson LA, Segmueller G. The syndrome of idiopathic osteolysis: classification, review and case report. J Bone Joint Surg (Br) 1985; 67: 89-93.
2. Canoa B, Insaa S, Cifriána C, Cortinab H, Hernández M. Hallazgos radiológicos del síndrome de Gorham-Stout. Radiología 2006; 48: 33-36.
3. Martínez-León MI, Weil-Lara B, Herrero-Hernández A, Ceres-Ruiz L. El síndrome del hueso evanescente. Radiología 2001; 43: 439-444.
4. Hammer F, Kenn W, Wesselmann U, Hofbauer LC, Delling G, Allolio B, et al. Gorham-Stout disease. Stabilization during bisphosphonate treatment. J Bone Miner Res 2005; 20: 350-353.
5. Somoza Argibay I, Díaz González M, Martínez Martínez L, López-Gutiérrez JC, Ros Mar Z. Heterogenicidad del síndrome de Gorham-Stout: asociación a malformaciones linfáticas y venosas. An Pediatr (Barc) 2003; 58: 599-603.