

Nefrectomía parcial por necrosis de injerto renal en paciente trasplantado

Partial nephrectomy for kidney graft necrosis in a transplanted patient

Vladimir Erik Vargas-Rocha¹, Daniela Uzares Enriquez²

Resumen

El primer trasplante renal realizado con éxito fue en 1954, y su realización se ha extendido por todo el mundo, las complicaciones postoperatorias no son infrecuentes, estas complicaciones se dividen en tres grupos: Complicaciones vasculares, parietales y urológicas. Las más graves son las de origen vascular entre las que podemos mencionar la estenosis de la arteria o vena renal, trombosis por torsión, anastomosis fallida o hemorragia, en tanto las complicaciones parietales o urológicas son estenosis ureteral, fuga urinaria, colecciones de líquido peritrasplante (hematoma o linfocele). Paciente masculino de 57 años presenta antecedentes de: Enfermedad renal crónica en hemodiálisis desde 2019, se somete a trasplante renal en fecha 08/12/2022, con hallazgos de riñón trasplantado con 4 arterias y 2 venas, presentando al mes de la cirugía datos de sepsis y colección periinjerto, realizándose exploración quirúrgica, evidenciando necrosis de toda la cara posterior del injerto hasta comprometer pelvis renal, con apertura total de la pelvis renal posterior, con fuga de orina, por lo que se realiza desbridación de injerto renal y colocación de pielostomía y catéter JJ, con posterior recuperación de la función renal y aumento de la diuresis. Conclusiones: Las complicaciones quirúrgicas posterior al trasplante renal son frecuentes, y ocurren en un ¼ parte de los pacientes, si bien las complicaciones urológicas como la fuga de orina son infrecuentes y más cuando se produce necrosis a nivel de la pelvis renal, es evidente que se requiere de un manejo oportuno y que existen varios factores a tomar en cuenta desde un control pretrasplante hasta el postoperatorio alejado y así evitar la pérdida del injerto ya que conlleva a un gran deterioro en la vida del paciente.

Palabras claves: trasplante renal, cirugía ahorradora de nefronas, sepsis.

Abstract

The first successful kidney transplant was performed in 1954, and its performance has spread throughout the world, postoperative complications are not uncommon, these complications are divided into three groups: Vascular, parietal and urological complications. The most serious are those of vascular origin, among which we can mention stenosis of the renal artery or vein, thrombosis due to torsion, failed anastomosis or hemorrhage, while parietal or urological complications are ureteral stenosis, urinary leakage, peritransplant fluid collections (hematoma or lymphocele). A 57-year-old male patient presents a history of: Chronic kidney disease on hemodialysis since 2019, underwent a kidney transplant on 12/08/2022, with findings of a transplanted kidney with 4 arteries and 2 veins, presenting sepsis data and data a month after surgery. perigraft collection, surgical exploration was performed, evidencing necrosis of the entire posterior face of the graft until compromising the renal pelvis, with total opening of the posterior renal pelvis, with urine leakage, for which debridement of the renal graft and placement of a pyelostomy and catheter is performed JJ, with subsequent recovery of renal function and increased diuresis. Conclusions: Surgical complications after renal transplantation are frequent, and occur in ¼ of patients, although urological complications such as urine leakage are rare and more when necrosis occurs at the level of the renal pelvis, it is evident that timely management is required and there are several factors to take into account from a pre-transplant control to the remote postoperative period and thus avoid graft loss since it leads to a great deterioration in the patient's life.

Keywords: kidney transplantation, nephron-sparing surgery, sepsis.

La enfermedad renal crónica es una patología que muchas veces termina en la necesidad de un trasplante renal cuando se encuentra en etapa terminal. El primer trasplante renal realizado con éxito fue en 1954, y su realización se ha extendido por todo el mundo. La vida media de los injertos de los donantes, es de entre 13 y 24 años, sin embargo, las complicaciones postoperatorias no son infrecuentes¹.

Estas complicaciones se dividen en tres grupos: Complicaciones vasculares, parietales y urológicas. Las más

graves son las de origen vascular entre las que podemos mencionar la estenosis de la arteria o vena renal, trombosis por torsión, anastomosis fallida o hemorragia, en tanto las complicaciones parietales o urológicas son estenosis ureteral, fuga urinaria, colecciones de líquido peritrasplante (hematoma o linfocele)².

El trasplante renal se ve influenciado por varios factores que pueden pronosticar complicaciones, entre los que se mencionan el perfil del donante y el receptor, técnica quirúrgica inmunosupresión y evolución del injerto. Los donantes subóptimos tienen mayor tasa de complicaciones quirúrgicas que llegan hasta el 34%, comparado al 20%³.

Las características del receptor son importantes, el mayor Índice de Masa Corporal (IMC) y mayor tiempo de diálisis previo al trasplante renal son factores pronósticos para las complicaciones. Con respecto a los detalles quirúrgicos

¹Urólogo-Oncólogo, Clínica Los Ángeles, Cochabamba, Bolivia.

²<https://orcid.org/0000-0002-4455-8773>

³Residente de Urología, Caja Nacional de Salud, Cochabamba, Bolivia.

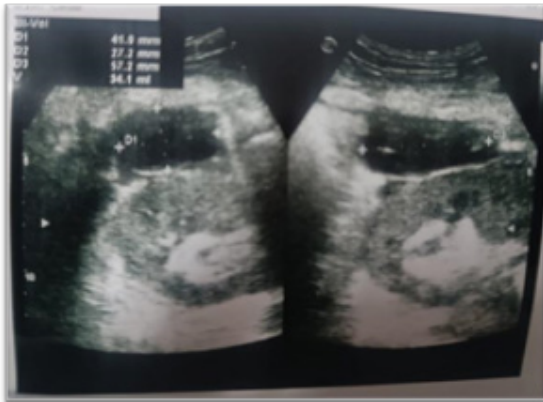⁴<https://orcid.org/0000-0002-3578-6678>

*Correspondencia a: Vladimir Erik Vargas-Rocha

Correo electrónico: Vladimir.vargas.r@gmail.com

Recibido el 10 de octubre de 2023. Aceptado 21 de noviembre de 2023.

Figura 1. Ecografía del injerto renal, evidenciando colección peri y pararenal, con adecuada vasculatura del injerto.



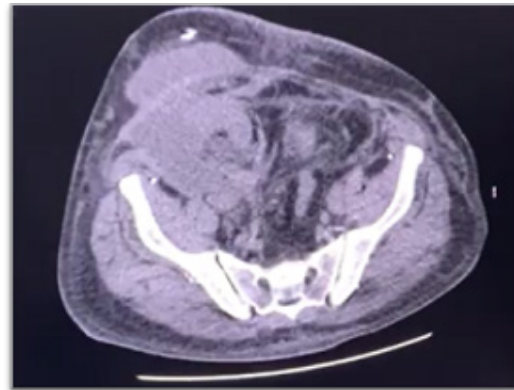
se prefiere las técnicas de reimplante extravesicales, la preservación de la grasa periureteral y anastomosis arterial a la arteria iliaca externa, y a la vena iliaca común, como técnicas más protectoras para evitar complicaciones, además el tiempo quirúrgico es importante debido a que un tiempo más prolongado se asocia a mayores tasas de nefrectomía del trasplante³.

Caso clínico

Paciente masculino de 57 años presenta antecedentes de: Enfermedad Renal Crónica en hemodiálisis desde 2019, Hipertensión Arterial controlada y monorreno derecho por nefrectomía izquierda simple por litiasis coraliforme izquierda, Bolsa hidronefrótica, episodios de infección urinaria recurrente y quiste renal izquierdo con reporte histopatológico de “Quiste simple renal en polo superior, pielonefritis crónica, glomerulonefritis global y difusa”. El mismo ingresa a protocolo de trasplante renal siendo el donante su hijo, compatible con el mismo, llevándose a cabo el trasplante en fecha 08/12/2022, teniendo como hallazgos a presencia de 4 arterias y 2 venas en el injerto renal, de las cuales 1 de las arterias de difícil anastomosis, siendo hospitalizado por 10 días y externado con drenaje en espacio quirúrgico, en buenas condiciones, sin embargo paciente ingresa al servicio de urgencias de Urología en fecha 02/01/2023 con hematuria macroscópica y disminución del volumen urinario, y con reporte ecográfico de hematoma organizado de 34 cc en polo superior de Injerto renal, además de colección en plano abdominal (TCS) de 250 a 300 cc, por lo que se realiza drenaje de colección por vía percutánea evidenciando la salida de abundante líquido seroso, el cual se conecta a drenaje aspirativo, con una cuantificación de 1 500 ml en las primeras 24 hrs.(Figura 1)

Paciente en mejor estado es externado y posteriormente es reingresado al servicio de Nefrología en fecha 12/01/2023 por diagnóstico de Infección urinaria complicada, Injuria Renal aguda en paciente trasplantado, anemia severa, y cuadro caracterizado por la presencia de alzas térmicas cuantificadas mayor 39 grados, acompañado de dolor y aumento de

Figura 2. Urotomografía: Se evidencia colección peri y pararenal, con compromiso de tejidos pararenales en fosa iliaca derecha.

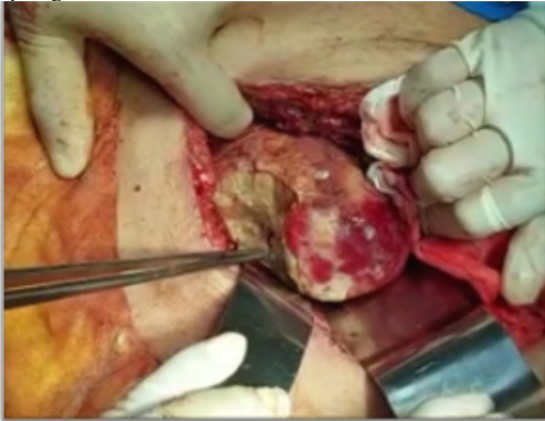


volumen a nivel de fosa iliaca derecha, cuenta con Examen general de orina infeccioso, hemograma con leucocitosis (14 930) y elevación de azoados (creatinina: 5,5 mg/dl).

Paciente durante la hospitalización cursa con datos de proceso infeccioso complicado además de presentar volúmenes urinarios cada vez menores, sin respuesta a tratamiento médico, además de presentar salida de grandes cantidades de líquido seroso por drenaje, hasta llegar a presentar criterios de sepsis a foco urinario con cultivos positivos para *Enterobacter Cloacae* y *Staphylococcus aureus* e insuficiencia renal con requerimiento de Hemodiálisis en dos oportunidades, evolucionando de forma desfavorable a pesar del tratamiento antibiótico, por lo que se decide la realización de Urotomografía simple donde se evidencia la presencia de líquido a nivel de fascia superficial y profunda de aproximadamente 400 cc, de densidad heterogénea sugestivo de urinoma (Figura 2) por lo que servicio de Urología decide ingresar a quirófano de urgencia para exploración quirúrgica y drenaje de colección periinjerto renal, evidenciando en el transquirúrgico la presencia de un absceso perirrenal, hematoma de polo superior y necrosis de toda la cara posterior del injerto renal que compromete hasta la pelvis renal con evidencia de salida de orina por el mismo, evidenciando apertura total de pelvis renal con salida franca de orina. (Figura 3) (Figura 4).

Se realiza el procedimiento de lavado y drenaje de lecho quirúrgico, desbridación de necrosis de injerto renal, colocación de catéter JJ, colocación de pielostomía por orificio de área necrótica de pelvis renal, colocación de drenaje tubular periinjerto y afrontamiento de corteza renal, paciente pasa a recuperación y UCIM estable. En el postoperatorio mediato se realiza la monitorización continua evidenciando una disminución rápidamente progresiva de los azoados durante las primeras 24 horas con valores de creatinina de 1,5 mg/dl, mejora tanto clínica con aumento de la diuresis, como laboratorial, por lo que se continua con el manejo conjunto. Finalmente, paciente es externado con valores de creatinina de 1,2 mg/dl y diuresis superior a 2 000 ml en 24 horas por pielostomía, en buen estado general, con drenaje

Figura 3. Hallazgos quirúrgicos, se observa pérdida de toda la cara posterior del injerto renal, con apertura de pelvis renal y fuga urinaria.



con reducción progresiva hasta su retiro a los 14 días de la cirugía, con catéter JJ y pielostomía a derivación, sin datos de infección, siguiendo en controles regulares por el servicio de Urología y nefrología, actualmente con nefrostomía cerrada y con micciones espontáneas en volumen de 2 000 a 3 000 ml en 24 hrs.

Discusión

El trasplante renal es la terapia de elección para la enfermedad renal en etapa terminal, proporciona mayor supervivencia, y mejor calidad de vida, actualmente se considera una operación de rutina con tasas de mortalidad y morbilidad aceptables⁴.

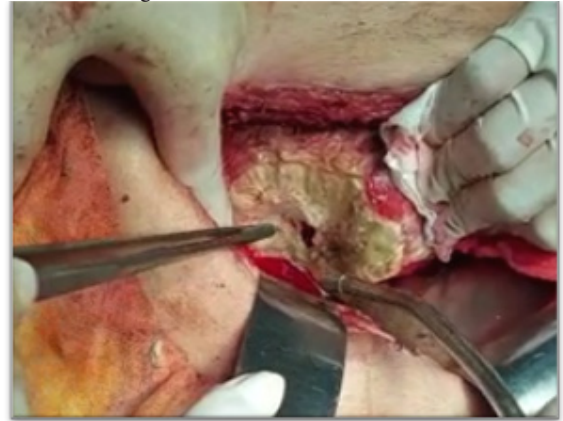Las complicaciones quirúrgicas se clasificaron en seis tipos:

- 1) Hematoma/sangrado que requiera reintervención,
- 2) Linfocela que requiere drenaje,
- 3) Infección con requerimiento de Reoperación o antibioticoterapia,
- 4) Complicaciones urológicas como estenosis de uréter, necrosis ureteral, o filtración urinaria como en el presente caso que genera un urinoma requiere una reintervención o drenaje,
- 5) Complicaciones vasculares y
- 6) Lesiones de órganos vecinos⁵

Según el estudio de Salamín et al. las complicaciones parietales con los linfocelos fueron las causas más frecuentes de reintervención con un 13,2%, que no represento mortalidad o pérdida de la función del injerto renal². las complicaciones vasculares menos frecuentes provocaron la pérdida de 2/3 de los injertos, de los cuales la más importante fue la trombosis que resulto en pérdida temprana del injerto en el 86% de la serie teniendo como probables causas torsión de la arteria renal, hipotensión postoperatoria, hipercoagulabilidad y aterosclerosis².

Inston et al afirman que las complicaciones de tipo urológico como filtración urinaria son frecuentes sin embargo en la serie de Salamin tuvo una baja tasa de este tipo de complicaciones de tan solo el 15% destacando además que no produjeron la pérdida del injerto renal². En nuestro caso clínico se evidencio que este tipo de alteración es rara sin embargo representa un

Figura 4. Hallazgos transquirúrgicos: pérdida de toda la cara posterior del injerto renal, con apertura de pelvis renal, con abundante fuga urinaria.



gran riesgo para la pérdida del injerto renal y para la vida del paciente en caso de no realizarse un tratamiento oportuno.

En la serie de Buttigieg et al. La incidencia de fuga de orina descritas desde 1990 varía de 1,5 y 6% hasta el 2000, evidenciando una disminución conforme aumenta la experiencia del centro, generalmente se presenta fuga de orina en el postoperatorio inmediato o temprano menor 3 meses y se presenta con dolor e hinchazón en el área del trasplante, oliguria aumento de azoados y datos de infección sistémica. Se indica que en este tipo de complicación en el postoperatorio inmediato se puede presentar fuga de orina a través del drenaje o a través de la herida quirúrgica, lo que provoca riesgo de infección tanto a nivel de la piel como abscesos en espacio perirrenal, en la zona presacra y escrotal además de retraso en la cicatrización, si bien la mayoría de las fugas de orina ocurre en la porción distal del uréter la principal causa es la isquemia y necrosis secundaria a un segmento sin riego arterial suficiente⁶.

Comparado con nuestro caso podemos ver que la necrosis de la cara posterior del injerto renal que llegue a comprometer la pelvis renal es raro, sin embargo, al presentar dicha complicación, se presentó fuga de orina que dio origen a un urinoma luego a la formación de un absceso y evolucionando a un cuadro de sepsis de forma rápida, que requirió una reintervención de urgencia para poder preservar el injerto.

Conclusión

Las complicaciones quirúrgicas posterior al trasplante renal son frecuentes, y ocurren en un ¼ parte de los pacientes, si bien las complicaciones urológicas como la fuga de orina son infrecuentes y más cuando se produce necrosis a nivel de la pelvis renal, es evidente que se requiere de un manejo oportuno y que existen varios factores a tomar en cuenta desde un control pretrasplante hasta el postoperatorio alejado y así evitar la pérdida del injerto ya que conlleva a un gran deterioro en la vida del paciente.

Referencias bibliográficas

1. Burgos Revilla FJ, Marcen Letosa R, Pascual SJ, López FL. Utilidad de la ecografía y el Eco-Doppler en el trasplante renal. *Arch Esp Urol*. 2006; 59(4):343-352. Disponible en: http://scielo.isciii.es/scielo.php?script=sci_arttext&pid=S0004-06142006000400004&lng=es [citado 2023 Dic 01]
2. Salamin P, Dubuis CD, Longchamp A, et al. Predictive Factors of Surgical Complications in the First Year Following Kidney Transplantation. *Ann Vasc Surg*. 2022; 83:142-151. Disponible en: <https://www.sciencedirect.com/science/article/pii/S0890509621007391>
3. Carvalho JA, Nunes P, Antunes H, Parada B, Tavares da Silva E, Rodrigues L, et al. Surgical Complications in Kidney Transplantation: An Overview of a Portuguese Reference Center. *Transplantation Proceedings*. 2019; 51(5):1590-1596. Disponible en: <https://www.sciencedirect.com/science/article/pii/S0890509621007391>
4. Mihaljevic AL, Heger P, Abbasi Dezfouli S, Golriz M, Mehrabi A. Prophylaxis of lymphocele formation after kidney transplantation via peritoneal fenestration: a systematic review. *Transplant International*. 2017;30(6):543-555. Disponible en: <https://pubmed.ncbi.nlm.nih.gov/28295643/>
5. Wolff T, Schumacher M, Dell-Kuster S, Rosenthal R, Dickenmann M, Steiger J, et al. Surgical Complications in Kidney Transplantation: No Evidence for a Learning Curve. *Journal of surgical education*. 2014; 71(5):748-755. Disponible en: <https://pubmed.ncbi.nlm.nih.gov/24913427/>
6. Buttigieg J, Agius-Anastasi A, Sharma A, Halawa A. Early urological complications after kidney transplantation. An overview. *World Journal of Transplantation*. 2018; 8(5):142-149. Disponible en: <https://www.ncbi.nlm.nih.gov/pmc/articles/PMC6134271/>