



Evaluación ultrasonográfica de medidas morfométricas de tendones y ligamentos metatarsianos plantares en caballos criollos colombianos

Ricardo Henríquez Crespo^{1,2*} ; Bernardo Reyes Bossa^{2*} ; José Cardona-Alvarez¹ .

¹Corporación colombiana de investigación agropecuaria (AGROSAVIA), Finca experimental la trinidad Colombia, Suan, Colombia.
²Universidad de Córdoba, Facultad de Medicina Veterinaria y Zootecnia, Departamento de Ciencias Pecuarias, Grupo de investigación en Medicina de Grandes Animales (MEGA). Montería, Colombia.

*Correspondencia: riyumix@hotmail.com

Recibido: Marzo 2022; Aceptado: Agosto 2022; Publicado: Septiembre 2022.

RESUMEN

Objetivo. Determinar los valores morfométricos de los tendones y ligamentos del metatarso plantar en animales clínicamente sanos. **Materiales y métodos.** 30 animales fueron utilizados a lo largo del estudio, se evaluaron los tendones y ligamentos del metatarso plantar empezando desde el aspecto plantaromedial de la región proximal hasta la inserción de las ramas del suspensorio en los sesamoideos. Las variables a estudiar en cada estructura fueron área transversal (cm²), ancho latero medial (ALM) (cm) y espesor dorso palmar (EDP) (cm). **Resultados.** Se encontró que la estructura de mayor área en las regiones proximales fue el ligamento suspensorio (0.858 cm²) seguido del Flexor digital lateral (0.759 cm²), en las regiones 1B y 2A la estructura de mayor tamaño siguió siendo el ligamento suspensorio y en la región 2B el Tendón flexor digital profundo fue la estructura de mayor tamaño (0.804 cm²). **Conclusiones.** El comportamiento de las variables en el caballo criollo colombiano es similar al reportado por la literatura y finalmente se presentan los primeros valores referentes de medidas morfométricas de los tendones y los ligamentos del metatarso plantar en esta raza.

Palabras clave: Huesos metatarsianos; equino; ultrasonografía; ortopedia (*Fuente: MeSH*).

ABSTRACT

Objective. Determine the morphometric values of the plantar metatarsal tendons and ligaments in clinically healthy animals. **Materials and methods.** Thirty animals were used throughout the study, the plantar metatarsal tendons and ligaments were evaluated starting from the plantaromedial aspect of the proximal region to the insertion of the suspensory branches in the sesamoids bones. The variables to be studied in each structure were cross-sectional area (cm²), lateral medial width (ALM) (cm) and dorsal palmar thickness (EDP) (cm). **Results.** It was found that the structure with the largest area in the proximal regions was the suspensory ligament (0.858 cm²) followed by the

Como citar (Vancouver).

Henríquez CR, Reyes-Bossa B, Cardona-Alvarez J. Evaluación ultrasonográfica de medidas morfométricas de tendones y ligamentos metatarsianos plantares en caballos criollos colombianos. Rev MVZ Córdoba. 2022; 27(3):e2799. <https://doi.org/10.21897/rmvz.2799>



©El (los) autor (es) 2022. Este artículo se distribuye bajo los términos de la licencia internacional Creative Commons Attribution 4.0 (<https://creativecommons.org/licenses/by-nc-sa/4.0/>), que permite a otros distribuir, remezclar, retocar, y crear a partir de su obra de modo no comercial, siempre y cuando den crédito y licencien sus nuevas creaciones bajo las mismas condiciones.

lateral digital flexor (0.759 cm²), in regions 1B and 2A the largest structure remained the suspensory ligament and in the region 2B, the deep digital flexor tendon was the largest structure (0.804 cm²). **Conclusions.** The behavior of the variables in the Colombian Creole horse is similar to that reported in the literature and finally the first reference values of morphometric measurements of the tendons and ligaments of the plantar metatarsal in this breed are presented.

Keywords: Metatarsal bones; equine; ultrasonography; orthopedics (*Source: MeSH*).

INTRODUCCIÓN

La ecografía se introdujo por primera vez en la práctica equina a finales del siglo anterior en la década de los 70, cuando se utilizó principalmente para la evaluación de los órganos reproductivos y el sistema cardiovascular. Con el pasar del tiempo, su uso se ha ampliado para hacer parte en el diagnóstico de lesiones musculoesqueléticas, entre otras (1).

Las claudicaciones originadas en el ligamento suspensorio (LS) son un hallazgo común en caballos de alto rendimiento (2). Estas lesiones son un problema importante en la ortopedia equina (3). La ecografía es la técnica más utilizada para evaluar el aparato de suspensión (4).

En caballos criollos colombianos existen reportes de claudicación a nivel de miembros posteriores (5), además, existen estudios sobre las medidas morfométricas normales de referencia en tendones y ligamentos del miembro anterior (6), pero no existen reportes sobre estas medidas en miembros posteriores.

Con base a lo anterior, el objetivo del presente estudio fue evaluar los valores morfométricos de los tendones y ligamentos del metatarso plantar en animales adultos clínicamente sanos

MATERIALES Y MÉTODOS

Lineamientos éticos. El estudio fue avalado por el comité de ética de la universidad de Córdoba mediante la resolución 009.

Animales. 30 animales fueron evaluados a lo largo del estudio (16 hembras y 14 machos), con edades que oscilaron entre los 3 y 15 años, corroboradas por cronometría dentaria (7). El peso de los animales osciló entre 285 y 380 kilogramos, y la alzada entre 1.28 y 1.46 m a la cruz.

Los animales del estudio se encontraban en buenas condiciones sanitarias, todos estaban en procesos de entrenamiento y no reportaban patologías actuales en miembros posteriores. Previo examen, se evaluó el sistema locomotor en busca de presencia de inflamación o anomalías de la región a estudiar con el fin de descartar animales enfermos (8).

Preparación de los animales. Se realizó sedación previa al trabajo con los equinos y se utilizó xilacina (9) al 10% (Equitec xilacina 10%). Una máquina eléctrica (Oster Golden A5, 2000, USA) fue utilizada para rasurar la piel comprendida desde la cabeza del cuarto y segundo metatarsiano en el aspecto plantar y plantaromedial de la región más proximal (10), y se continuó en el aspecto plantar de la caña hasta la región de la base de los huesos sesamoideos, en la región más distal se rasuró en el aspecto medial y lateral para poder evaluar la rama del suspensorio.

La caña se dividió en 5 partes iguales (6), marcando cada punto con acuarela blanca y posteriormente se lavó la zona con agua y jabón y por último se realizó un desengrase de la piel con alcohol antiséptico.

Examen ecográfico. Todas las evaluaciones ecográficas fueron realizadas con el mismo rigor y técnica del profesional encargado de las imágenes para prevenir las variaciones interoperador (11). Las imágenes obtenidas fueron transversales (Plano anatómico dorsal) en las 5 zonas (1A,1B,2A,2B,3A), usando un ecógrafo médico portátil (SonoEscape Evet2 (2021, Guangdong, China), sonda con frecuencia 4-16 MHz lineal y un PAD de contacto. La primera región se delimitó a partir de la cabeza del cuarto y segundo metatarsiano (1A), en esta zona se utilizó un acceso plantaromedial para poder evaluar la forma anatómicamente correcta del origen del ligamento y las estructuras evaluadas, las cuales fueron: Tendón flexor digital superficial

(TFDS), Flexor digital lateral (FDL), Flexor digital medial (FDM) y Ligamento suspensorio (LS) (11). En la segunda región (1B) se evaluó El TFDS, Tendón flexor digital profundo (TFDP) y el LS. En la tercera región (2A) se valoraron igualmente TFDS, TFDP y LS. En la cuarta zona (2B), se evaluó en la imagen plantar el TFDP junto con el TFDS y las ramas del LS se evaluaron individualmente en el aspecto lateral y medial. En la última región (3A), se evaluaron las ramas del LS en sus dos lados por separado (6).

Los comandos de foco y brillo fueron ajustados y utilizados de forma homogénea en cada imagen, variando solo en la imagen donde se evaluaban las ramas del LS por separado (se ajustó el foco a la estructura en esta imagen).

Variables. Las variables medidas fueron tres: Área transversal (AT) en cm^2 , que se calculó delimitando los bordes de la estructura, el Espesor Dorso-Plantar que se evaluó en centímetros midiendo desde el punto más dorsal hasta el más plantar de cada estructura (teniendo en cuenta que en la imagen 1A la ubicación se modifica por el acceso plantaromedial), y por último el Ancho Latero-Medial (LM) calculado en centímetros y que se obtuvo midiendo desde el punto más lateral hasta el punto más medial en cada una de las estructuras (teniendo en cuenta que en la zona 1A se modifica por el acceso plantaromedial)(6,10).

Cada variable se midió dos veces y se obtuvo una media de los dos valores como dato final, si el coeficiente de variación era mayor al 10% se repetían las mediciones (6).

Análisis estadístico. Se utilizó el programa (Microsoft Excel) donde se almacenó y se tabuló todos los datos, se realizó estadística descriptiva (media y desviación estándar) en todas las variables. Se validó supuestos de normalidad y homogeneidad de varianza. Se hizo estadística inferencial utilizando la prueba de Kruskal-wallis para la comparación de medidas (AT, DP, LM) entre estructuras y zonas debido a la no normalidad de las variables de interés, posteriormente se utilizó tukey kramer, con el software R-project (R Core Time, 2020) para todos los análisis estadísticos.

RESULTADOS

Se logró identificar y evaluar las estructuras planteadas en la metodología (Figura 1), teniendo en cuenta el coeficiente de variación se obtuvo media y desviación estándar (\pm DE) en las medidas morfométricas por ecografía en cinco zonas de tendones y los ligamentos del metatarso en su aspecto plantar de los animales del estudio (Tabla 1).

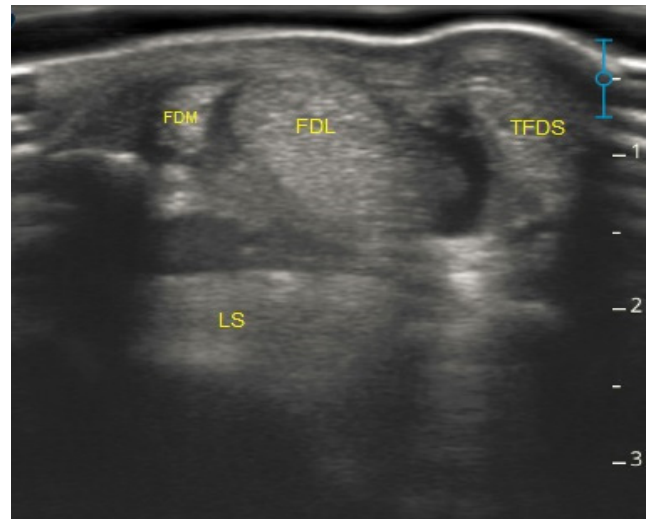


Figura 1. Imagen zona 1A a través de ecografía, aspecto plantar metatarsal de un caballo criollo colombiano.

Área trasversal de los tendones. En la zona 1A, se encontró que el LS y el FDL fueron las estructuras de mayor tamaño, mientras que el FDM fue la estructura de menor área en esta zona, la comparación entre estructuras por zona evidencio notables diferencias como se podrá ver en la tabla 2.

El LS siguió siendo la estructura con mayor tamaño de la zona 1B y la zona 2A, seguido del tendón flexor digital profundo (producto de la fusión del FDL + FDM) y por último el TFDS.

En la región 2B, el TFDP tuvo mayor área que el TFDS como era de esperarse, y a partir de esta zona el LS se evaluó en forma de ramas, donde no se encontró diferencia ($p > 0.05$) entre las ramas lateral y medial (Tabla 2) a diferencia de la región 3A en la cual se encontró diferencia ($p < 0.05$) entre las ramas del LS (RL > RM).

Tabla 1. Media y desviación estándar (\pm DE) de medidas morfométricas por ultrasonografía en 5 zonas en tendones y ligamentos del metatarso en su aspecto plantar.

Estructura	Zona	Miembro izquierdo			Miembro derecho		
		A-T (cm ²)	L-M (cm)	D-P (cm)	A-T (cm ²)	L-M (cm)	D-P (cm)
TFDS	1A	0.340 \pm 0.041	0.902 \pm 0.128	0.438 \pm 0.039	0.326 \pm 0.067	0.887 \pm 0.128	0.442 \pm 0.057
	1B	0.374 \pm 0.061	1.063 \pm 0.143	0.406 \pm 0.056	0.350 \pm 0.066	1.031 \pm 0.116	0.395 \pm 0.050
	2A	0.402 \pm 0.065	1.248 \pm 0.142	0.350 \pm 0.034	0.387 \pm 0.067	1.183 \pm 0.106	0.336 \pm 0.047
	2B	0.447 \pm 0.069	1.543 \pm 0.097	0.313 \pm 0.053	0.444 \pm 0.069	1.526 \pm 0.154	0.314 \pm 0.065
FDL	1A	0.759 \pm 0.078	1.203 \pm 0.094	0.750 \pm 0.084	0.766 \pm 0.089	0.772 \pm 0.075	1.208 \pm 0.082
FDM	1A	0.100 \pm 0.020	0.386 \pm 0.065	0.282 \pm 0.048	0.098 \pm 0.015	0.257 \pm 0.036	0.402 \pm 0.049
TFDP	1B	0.693 \pm 0.129	1.005 \pm 0.134	0.828 \pm 0.074	0.665 \pm 0.124	0.804 \pm 0.075	0.956 \pm 0.135
	2A	0.650 \pm 0.108	0.956 \pm 0.118	0.796 \pm 0.087	0.647 \pm 0.080	0.908 \pm 0.126	0.813 \pm 0.088
	2B	0.804 \pm 0.088	1.129 \pm 0.096	0.816 \pm 0.067	0.766 \pm 0.093	1.126 \pm 0.084	0.804 \pm 0.069
	1A	0.858 \pm 0.116	1.212 \pm 0.147	0.733 \pm 0.087	0.909 \pm 0.160	1.125 \pm 0.216	0.767 \pm 0.089
LS	1B	0.815 \pm 0.152	1.105 \pm 0.172	0.781 \pm 0.094	0.794 \pm 0.107	1.062 \pm 0.117	0.782 \pm 0.062
	2A	0.751 \pm 0.106	1.067 \pm 0.122	0.729 \pm 0.095	0.721 \pm 0.088	1.082 \pm 0.128	0.705 \pm 0.070
	2B	0.330 \pm 0.060	0.484 \pm 0.066	0.737 \pm 0.112	0.341 \pm 0.063	0.488 \pm 0.063	0.779 \pm 0.077
RM	3A	0.348 \pm 0.048	0.468 \pm 0.065	0.798 \pm 0.074	0.354 \pm 0.065	0.497 \pm 0.069	0.789 \pm 0.089
	2B	0.362 \pm 0.057	0.500 \pm 0.053	0.808 \pm 0.089	0.364 \pm 0.057	0.487 \pm 0.066	0.797 \pm 0.089
RL	3A	0.369 \pm 0.055	0.509 \pm 0.049	0.809 \pm 0.077	0.382 \pm 0.060	0.521 \pm 0.072	0.806 \pm 0.106

T.F.D.S: tendón flexor digital superficial, T.F.D.P: tendón flexor digital profundo, L.S: ligamento suspensorio, R.M: rama medial del ligamento suspensorio, R.L: rama lateral del ligamento suspensorio
 A-T: área de la sección transversal, L-M: ancho latero-medial, D-P: ancho dorso-palmar

L-M y D-P. El comportamiento del DP y LM fue similar al AT, encontrándose variaciones entre estructuras en la misma zona (Tabla 2) y entre zonas en la misma estructura como se

observa en la tabla 3. En las figuras 2,3,4,5,6 se encuentra la distribución de las variables en cada zona para cada estructura por separado.

Tabla 2. Comparación (diferencia de medias) de las medidas morfométricas por ultrasonografía entre las estructuras de tendones y ligamentos del metatarso en su aspecto plantar en 30 Caballos Criollos Colombianos.

Zonas	Estructura	Estructura comparada	A-T (cm ²)	L-M (cm)	D-P (cm)
1A	TFDS	FDL	< 0.001 ***	< 0.001***	< 0.001 ***
		FDM	< 0.001***	< 0.001***	< 0.001 ***
		LS	< 0.001***	< 0.001 ***	< 0.001 ***
	FDL	FDM	< 0.001***	< 0.001***	< 0.001 ***
		LS	< 0.001***	0.594	0.806
		LS	< 0.001***	< 0.001 ***	< 0.001 ***
1B	TFDS	TFDP	< 0.001 ***	0.023*	< 0.001 ***
	TFDP	LS	< 0.001 ***	0.312	< 0.001 ***
		LS	< 0.001 ***	< 0.001 ***	< 0.001 ***
2A	TFDS	TFDP	< 0.001 ***	< 0.001 ***	< 0.001 ***
		LS	< 0.001 ***	< 0.001 ***	< 0.001 ***
	TFP	LS	< 0.001 ***	< 0.001 ***	< 0.001 ***
2B	TFDS	TFDP	< 0.001 ***	< 0.001 ***	< 0.001 ***
		RMLS	< 0.001 ***	< 0.001 ***	< 0.001 ***
		RLLS	< 0.001 ***	< 0.001 ***	< 0.001 ***
	TFDP	RMLS	< 0.001 ***	< 0.001 ***	< 0.001 ***
		RLLS	< 0.001 ***	< 0.001 ***	< 0.001 ***
		RMLS	RLLS	0.154	0.973
3A	RMLS	RLLS	0.016*	0.006**	0.2312

T.F.D.S: tendón flexor digital superficial, T.F.D.P: tendón flexor digital profundo, L.S: ligamento suspensorio, R.M.L.S: rama medial del ligamento suspensorio, R.L.L.S: rama lateral del ligamento suspensorio A-T: área de la sección transversal, L-M: ancho latero-medial, D-P: ancho dorso-palmar; * = p< 0.05, ** = p<0.01, *** = p<0.001.

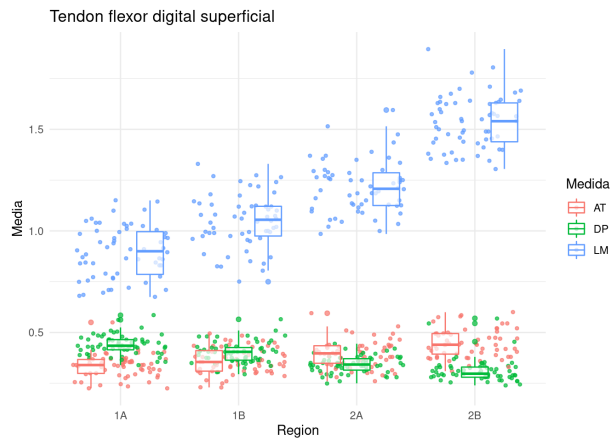


Figura 2. Valores medios por ultrasonografía del TFDS en el aspecto plantar del metatarso en las zonas (1A a la 2B) de 30 CCC. A-T: área transversal (cm²), D-P: espesor dorso-plantar (cm) y L-M: ancho latero-medial (cm).

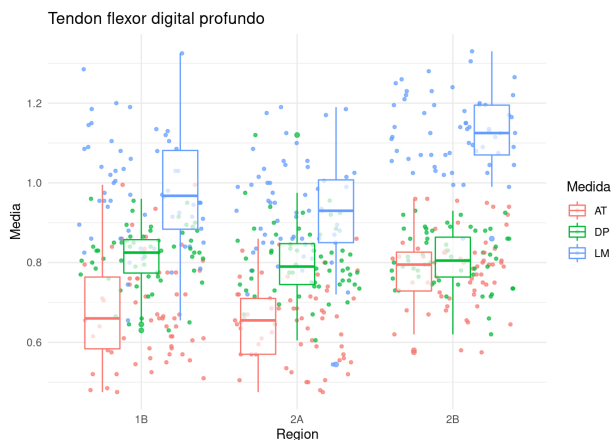


Figura 3. Valores medios por ultrasonografía del TFDP en el aspecto plantar del metatarso en las zonas (1B-2A y 2B) de 30 CCC. A-T: área transversal (cm²), D-P: espesor dorso-plantar (cm) y L-M: ancho latero-medial (cm).

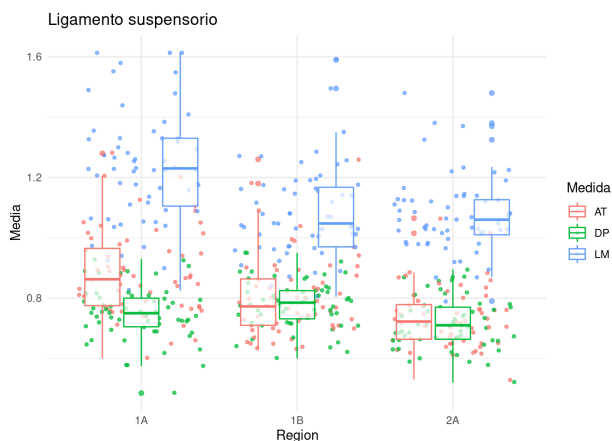


Figura 4. Valores medios por ultrasonografía del LS en el aspecto plantar del metatarso en las zonas (1A, 1B y 2A) de 30 CCC. A-T: área transversal (cm²), D-P: espesor dorso-plantar (cm) y L-M: ancho latero-medial (cm).

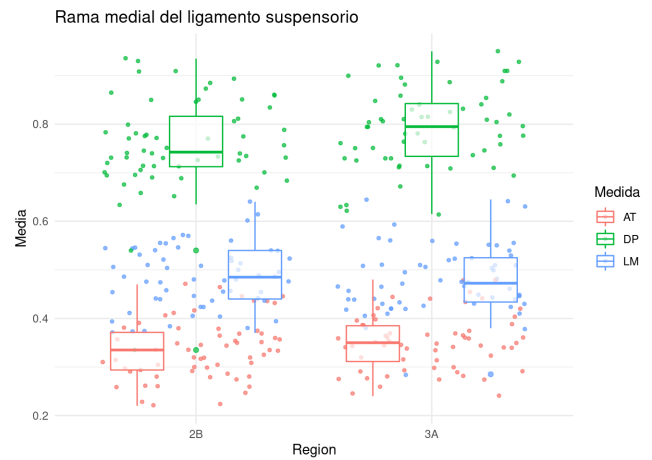


Figura 5. Valores medios por ultrasonografía de la rama medial del ligamento suspensorio de la región metatarsiana (2B y 3A) de 30 CCC. A-T: área transversal (cm²), DP: espesor dorso-plantar (cm) y L-M: ancho latero-medial (cm).

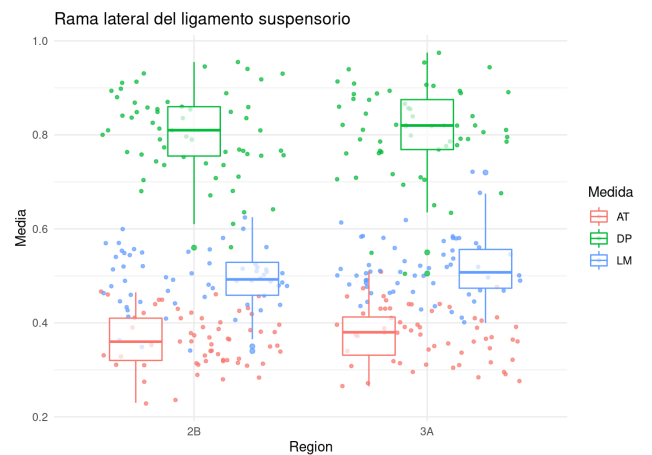


Figura 6. Valores medios por ultrasonografía de la rama lateral del LS en el aspecto plantar del metatarso (2B y 3A) de 30 CCC. A-T: área transversal, D-P: espesor dorso-plantar y L-M: ancho latero-medial.

Teniendo en cuenta los factores que tuvieron influencia estadísticamente significativa $p < 0.05$ (estructura y zona) se construyeron los Intervalos de confianza como se puede observar en la tabla 4.

Tabla 3. Comparación (diferencia de medias) de las medidas morfométricas por ultrasonografía entre zonas de tendones y ligamentos del metatarso en su aspecto plantar de 30 Caballos Criollos Colombianos.

Estructura	Zona	Zona comparada	A-T	L-M	D-P
TFDS	1A	1B	0.0631	< 0.001***	< 0.001 ***
		2A	< 0.001***	< 0.001 ***	< 0.001 ***
		2B	< 0.001***	< 0.001***	< 0.001***
	1B	2A	0.0290*	< 0.001 ***	< 0.001***
		2B	< 0.001***	< 0.001***	< 0.001***
		2A	2B	< 0.001***	< 0.001***
TFDP	1B	2A	0.255	0.0653	0.262
		2B	< 0.001***	< 0.001***	< 0.001***
	2A	2B	< 0.001***	< 0.001***	< 0.001***
LS	1A	1B	0.001**	< 0.001***	0.105
		2A	< 0.001***	< 0.001***	0.085
	1B	2A	0.008**	0.941	< 0.001***
RMLS	2B	3A	0.155	0.638	0.027*
RLLS	2B	3A	0.273	0.117	0.588

T.F.D.S: tendón flexor digital superficial, T.F.D.P: tendón flexor digital profundo, L.S: ligamento suspensorio, R.M.L.S: rama medial del ligamento suspensorio, R.L.L.S: rama lateral del ligamento suspensorio. A-T: área de la sección transversal, L-M: ancho latero-medial, D-P: ancho dorso-palmar.

*= $p < 0.05$, **= $p < 0.01$, ***= $p < 0.001$.

Tabla 4. Intervalos de confianza del 95% de las medidas morfométricas por ultrasonografía en 5 zonas de tendones y ligamentos del metatarso en su aspecto plantar en el Caballo Criollo Colombiano.

Estructura	Zona	Izquierdo			Derecho		
		A-T (cm ²)	L-M (cm)	D-P (cm)	A-T (cm ²)	L-M (cm)	D-P (cm)
TFDS	1A	0.301 – 0.355	0.854 – 0.950	0.424 – 0.453	0.301 – 0.351	0.839 – 0.935	0.420 – 0.463
	1B	0.351 – 0.397	1.010 – 1.120	0.384 – 0.427	0.326 – 0.375	0.988 – 1.070	0.376 – 0.414
	2A	0.377 – 0.426	1.190 – 1.300	0.337 – 0.362	0.362 – 0.412	1.140 – 1.220	0.319 – 0.354
	2B	0.421 – 0.472	1.510- 1.580	0.293-0.332	0.418 – 0.469	1.470 – 1.580	0.290 – 0.338
FDL	1A	0.730 – 0.788	1.170 – 1.240	0.719 – 0.782	0.732 – 0.799	1.180 – 1.240	0.744 – 0.800
FDM	1A	0.092 – 0.108	0.362 – 0.411	0.264 – 0.301	0.092 – 0.104	0.383 – 0.420	0.243 – 0.270
	1B	0.645 – 0.741	0.955– 1.050	0.800 – 0.586	0.618 – 0.711	0.905 – 1.010	0.775 – 0.832
TFDP	2A	0.609 – 0.690	0.912 – 1.000	0.763 – 0.828	0.617 – 0.677	0.860 – 0.955	0.781 – 0.846
	2B	0.771 – 0.837	1.090 – 1.170	0.791 – 0.842	0.731– 0.801	1.090 – 1.160	0.778 – 0.830
LS	1A	0.814 – 0.901	1.160 – 1.270	0.701 – 0.766	0.850 – 0.969	1.170 – 1.340	0.733 – 0.800
	1B	0.758 – 0.872	1.040 – 1.170	0.746 – 0.816	0.754 – 0.834	1.020 – 1.110	0.758 – 0.805
	2A	0.711 – 0.790	1.020 – 1.110	0.694 – 0.764	0.688 – 0.754	1.030 – 1.130	0.679 – 0.731
RM	2B	0.308 – 0.352	0.459 – 0.509	0.695 – 0.778	0.318 – 0.365	0.465 – 0.512	0.750 – 0.808
	3A	0.330 – 0.366	0.444 – 0.493	0.770 – 0.826	0.329 – 0.378	0.471 – 0.523	0.756 – 0.822
RL	2B	0.341 – 0.383	0.480 – 0.520	0.774 – 0.841	0.343 – 0.385	0.462 – 0.511	0.763 – 0.830
	3A	0.348 – 0.389	0.491 – 0.528	0.780 – 0.838	0.360 – 0.405	0.494 – 0.548	0.766 – 0.845

T.F.D.S: tendón flexor digital superficial, T.F.D.P: tendón flexor digital profundo, L.S: ligamento suspensorio, R.M: rama medial del ligamento suspensorio, R.L: rama lateral del ligamento suspensorio

A-T: área de la sección transversal, L-M: ancho latero-medial, DP: ancho dorso-palmar

DISCUSIÓN

Este es el primer reporte realizado en Colombia de medidas en los tendones y los ligamentos del metatarso plantar de caballos criollos colombianos.

Las lesiones del origen proximal del ligamento suspensorio son más comunes en miembros posteriores de lo que se cree (12), los autores en dicho estudio evaluaron la funcionalidad durante el trote del ligamento suspensorio en función a la absorción de fuerzas, donde se encontraron diferencias significativas entre los grupos sanos y el grupo con patología de la región proximal del LS, lo cual acredita la importancia del presente estudio ya que aporta valores referentes para el monitoreo de la salud del ligamento suspensorio y así evitar llegar a presentaciones clínicas de patologías en esta estructura que evidentemente disminuye el rendimiento de los animales.

Reyes et al (6), Reportaron valores de referencia en el grupo de tendones y ligamentos homólogos en el miembro torácico en caballos criollos colombianos (6). Al analizar la relación que existe entre las diferentes estructuras evaluadas por zona, se encontró que el LS es la estructura con un tamaño mayor de la mayoría de las zonas junto con el tendón flexor digital profundo, cabe aclarar que en los miembros posteriores el flexor digital profundo en la zona 1A aún se encuentra dividido en flexor digital medial y flexor digital lateral.

Reyes et al (6), en su artículo concluyeron que las ramas del ligamento suspensorio presentaron valores en las mediciones muy similares, lo que concuerda con el presente estudio donde las ramas del ligamento suspensorio no presentaron diferencias evidentes en cuanto a su tamaño, cabe resaltar que el estudio de referencia es en miembros anteriores y no se encuentran referencias de un estudio en miembros posteriores para el caballo criollo colombiano (6).

En el caso específico de la región 3A, existió diferencia estadísticamente significativa $p=0.016$, entre la rama lateral y medial siendo la rama lateral de mayor área solo en esta zona. A pesar de esta diferencia, no constituye un efecto significativo al analizar los datos, por tanto, es un hallazgo que puede estar relacionado en la toma de las mediciones, teniendo en cuenta que la ubicación del ecografista siempre es en lateral del miembro y esto dificulta en algunos

casos la toma de la medición de la rama medial ya que los caballos criollos colombianos son animales de difícil manejo. Dado lo anterior, es necesario aclarar que el tamaño de las ramas en los diferentes segmentos no sufre variaciones clínicamente significativas ya que la variación encontrada en una región en específico se atribuye más a la técnica en la toma de las imágenes por el tipo de acceso y el temperamento de los animales del estudio.

Según Rabba et al (13), En caballos Cuartos de milla fue realizado un estudio en animales clínicamente sanos (sin claudicación), donde se evaluaron las ramas del ligamento suspensorio encontrando anomalías ecográficas en modo B y doppler de poder en un 20.8% de los animales del estudio, además de otros reportes de esta condición que mencionan los autores (13). Lo que concuerda en el presente estudio se evaluaron solo animales clínicamente sanos, sin embargo, no se encontraron lesiones ecográficas evidentes en el modo B a excepción de 2 animales en los cuales se pudo identificar aparentes lesiones en las ramas del ligamento suspensorio por lo que no se incluyó esta estructura. Cabe aclarar que, a pesar de la evidencia de alguna lesión en las ramas, al no presentar un proceso inflamación aguda no habrá aumento del área del tendón ni aumento en el flujo sanguíneo, por lo tanto, no existirá dolor ni claudicación en los animales con esta condición, aunque sería importante en estos casos utilizar la herramienta del doppler de poder para determinar si es un proceso activo. Para los autores, el uso del doppler como herramienta de estudio del sistema locomotor en caballos criollos colombianos, podría jugar un papel muy importante a futuro.

En conclusión, el estudio de los parámetros morfométricos es importante para cada raza, en los caballos criollos colombianos las medidas en los tendones y los ligamentos metatarsales plantares tienen una distribución normal y similar a lo reportado por la literatura, por tanto, a la hora de evaluar dichas estructuras es importante tener los valores de referencia según la zona y estructura evaluada, volviéndose este estudio un modelo de referencia en la clínica diaria del equino de alto rendimiento en Colombia para la comparación de las medidas y el diagnóstico de posibles lesiones.

Los autores recomiendan futuras investigaciones en esta raza, donde se encuentra una elevada casuística de patologías locomotoras especialmente en miembros posteriores, y así;

el uso de nuevas herramientas como doppler o resonancia magnética, que serían de gran ayuda para el desarrollo de la medicina veterinaria de equinos en Colombia.

Conflicto de intereses

Los autores declaran que no existe conflicto de intereses en el presente estudio.

REFERENCIAS

1. Decon L, Reef V, Leduc L, Navas c. Pocket-Sized Ultrasound Versus Traditional Ultrasound Images in Equine Imaging: A Pictorial Essay. *Journal Eq Vet Sci.* 2021; 104:103672. <https://doi.org/10.1016/j.jevs.2021.103672>
2. Bastiani G, De La Côte F, Brass K, Cantarelli C, Malfestio L, Schwingel D, Silva T, et al. Ultrasonographic, macroscopic and histological characterization of the proximal insertion of the suspensory ligament in Crioulo horses. *Pesq Vet Bras.* 2019; 39(5):355-363 <https://doi.org/10.1590/1678-5150-PVB-5854>
3. Vandenberghe A, Broeckx S, Beerts C, Seys B, Zimmerman M, Verweire I, et al. Tenogenically Induced allogenic Mesenchymal stem cells for the treatment of proximal suspensory ligament desmitis in a horse. *Front Vet Sci.* 2015; 10(2):49. <https://doi.org/10.3389/fvets.2015.00049>
4. Carnicer D, Coudry V, Denoix JM. Ultrasonographic examination of the palmar aspect of the pastern of the horse: sesamoidean ligaments. *Equine Vet Educ.* 2012; 25(5):256-263. <http://dx.doi.org/10.1111/j.2042-3292.2012.00383.x>
5. Gallego R, Monsalve J, Ospina D, Leysner J. Determinación de lesiones y signos clínicos en caballos criollos colombianos sometidos a cabalgata. *FAGROPEC.* 2018; 10(1):45-48. <https://www.uniamazonia.edu.co/revistas/index.php/fagropec/article/view/1548>
6. Reyes B, Medina H, Cardona J. Evaluación de medidas morfométricas de tendones y ligamentos metacarpales palmares por ultrasonografía en caballos criollos colombianos. *Rev MVZ Córdoba.* 2020; 25(2):e1863. <https://doi.org/10.21897/rmvz.1863>
7. Cardona J, Reyes B, Martínez M. Cronometría dentaria en equinos. Primera edición. Fondo editorial Universidad de Córdoba: Colombia; 2019. <https://repositorio.unicordoba.edu.co/handle/ucordoba/2204>
8. Cardona J, Reyes B, Martínez M. Semiología y propedéutica clínica del aparato locomotor en grandes animales. Primera edición. Fondo editorial Universidad de Córdoba: Colombia; 2019. <https://repositorio.unicordoba.edu.co/handle/ucordoba/2203>
9. Nazem M, Sajjadian S, Vosough D, Mirzaesmaeili A. Topographic Description of Metacarpal Tendons and Ligaments of Anatoly Donkey by Ultrasonography and Introducing a New Ligament. *ASJ* 2015;12(4):153-160. http://anatomyjournal.ir/browse.php?a_code=A-10-104-3&slc_lang=en&sid=1
10. Denoix J, Farres D. Ultrasonographic imaging of the proximal third interosseous muscle in the pelvic limb using a plantaromedial approach. *J Equine Vet Sci.* 1995; 15:346-350. [https://doi.org/10.1016/S0737-0806\(07\)80544-2](https://doi.org/10.1016/S0737-0806(07)80544-2)
11. Pickersgill C, Marr C, Reid S. Repeatability of diagnostic ultrasonography in the assessment of the equine superficial digital flexor tendon. *Equine Vet J.* 2001; 33(1):33-37. <https://doi.org/10.2746/042516401776767494>
12. Costello J, Kent A, Wakas A, Fugslang L, Harrison A. The Equine Hindlimb Proximal Suspensory Ligament: an Assessment of Health and Function by Means of Its Damping Harmonic Oscillator Properties, Measured Using an Acoustic Myography System: a New Modality Study. *Journal Eq Vet Sci.* 2018; 71:21-26. <https://doi.org/10.1016/j.jevs.2018.09.006>
13. Rabba S, Petrucci V, Petrizzi L, Giommi D, Busoni V. B-Mode Ultrasonographic Abnormalities and Power Doppler Signal in Suspensory Ligament Branches of Nonlame Working Quarter Horses. *J Equine Vet Sci.* 2020;94: 103254. <https://doi.org/10.1016/j.jevs.2020.103254>