

# Descompresión medular de urgencia de una metástasis de carcinoma de tiroides

## Presentación de un caso y revisión bibliográfica

CARLOS F. PUYO, OMAR A. PENICO  
y FEDERICO L. GINNOBILI

*Centro Patagónico de Enfermedades de la Columna Vertebral, Neuquén Capital*

### Caso clínico

Una paciente de 47 años es derivada del servicio de oncología de la Fundación Médica de Río Negro y Neuquén por presentar antecedentes de carcinoma papilar de tiroides de quince años de evolución.

En el examen físico se constata deterioro del estado general, intenso dolor en la región dorsolumbar con espino palpación positiva en las vértebras torácicas, paraparesia y parestesias de instauración aguda de los miembros, hiporreflexia rotuliana y aquiliana e imposibilidad para la marcha.

En la región de la base del cuello presenta tumoraciones blandas, móviles e indoloras, consecuencia de su patología de base (Fig. 1 A y B).

El carcinoma papilar de tiroides fue tratado en forma quirúrgica con adyuvancia de radioterapia y quimioterapia.

Trae estudios solicitados por el médico oncólogo; en la radiografía de tórax y dorsal se informa sobre múltiples masas en ambas playas pulmonares y acunamiento de la octava, novena y décima vértebra torácica (Fig. 2 A- C).

En la resonancia magnética de columna cervicodorsal se observa una imagen hiperintensa metastásica en la región del cuerpo vertebral de la décima vértebra torácica que afecta el sector posterior, involucra la articulación costovertebral, invade el conducto medular y provoca la compresión y el desplazamiento de la médula espinal hacia el lado izquierdo. Mide 4,7 mm x 4,9 mm x 4,8 mm e invade también las partes blandas. En ese nivel en el arco costal izquierdo se observan numerosas imágenes

de similares características, de contornos lobulados, que se proyectan hacia el espacio pleural y se extienden cefálicamente a las vértebras torácicas octava y novena. Los cuerpos vertebrales torácicos tres y cuatro están también afectados. Dos implantes contiguos metastásicos de contornos lobulados se proyectan a ambos lados del manubrio esternal. La columna lumbosacra no presenta alteraciones (Fig. 3 A-E).

Se solicita una centellografía en la que se observa hipercaptación en las regiones antedichas.

### Planificación terapéutica

Se decide, en ateneo traumatológico y en conjunto con el servicio de oncología médica, realizar un tratamiento quirúrgico de urgencia para evitar la progresión a la paraplejía y mejorar la calidad de vida de la paciente manteniendo la integridad medular.

Se utiliza un abordaje posterior toracolumbosacro<sup>6,10,11</sup> con laminoplastia y foraminotomía descompresiva posterior desde T8 hasta L1. Se objetiva, en T10, una tumoración pétreo necrótica que invade el conducto medular y provoca compresión y desplazamiento de la médula espinal hacia el lado izquierdo. Se la reseca en forma cuidadosa ingresando por el segmento suprayacente y se envía a estudio anatomopatológico. Se artrodesa y estabiliza desde T8 hasta L2 rellenando con cemento quirúrgico (Fig. 4 A-F). En un segundo tiempo quirúrgico se realiza vertebroplastia de T6 bajo intensificador de imágenes (Fig. 5 A y B).

El informe anatomopatológico de la pieza quirúrgica fue metástasis de carcinoma papilar primario de glándula tiroides.

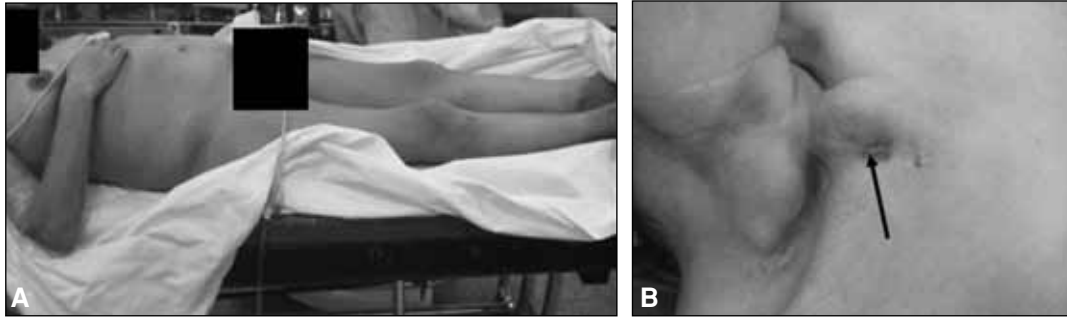
Como conducta posoperatoria se utiliza un corsé toracolumbosacro y se indican intensos ejercicios de rehabilitación fisiokinesiológica. Se logra así un aumento de la

---

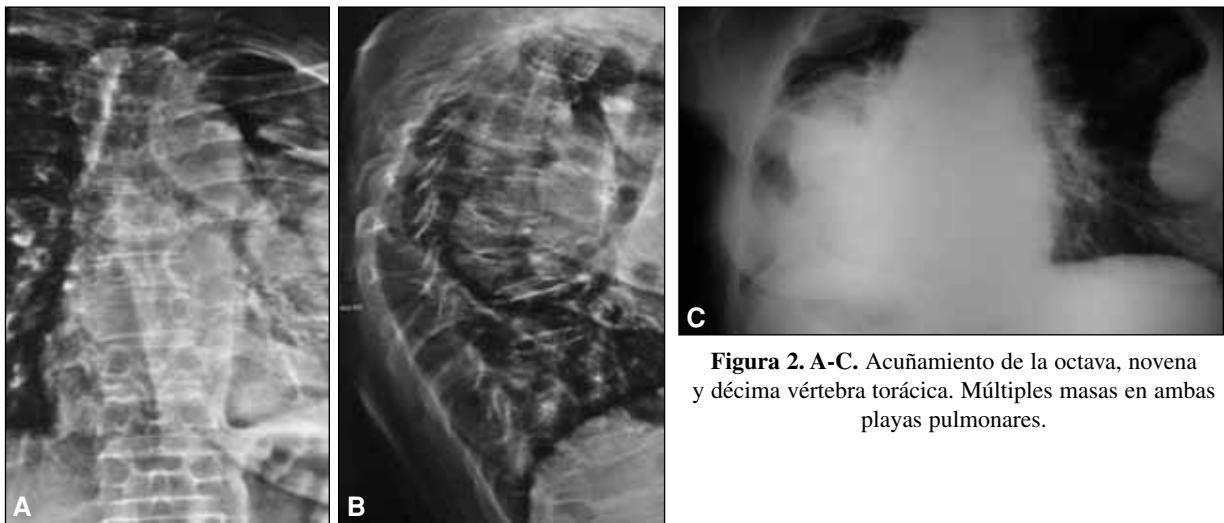
Recibido el 28-4-2010. Aceptado luego de la evaluación el 18-5-2010.

Correspondencia:

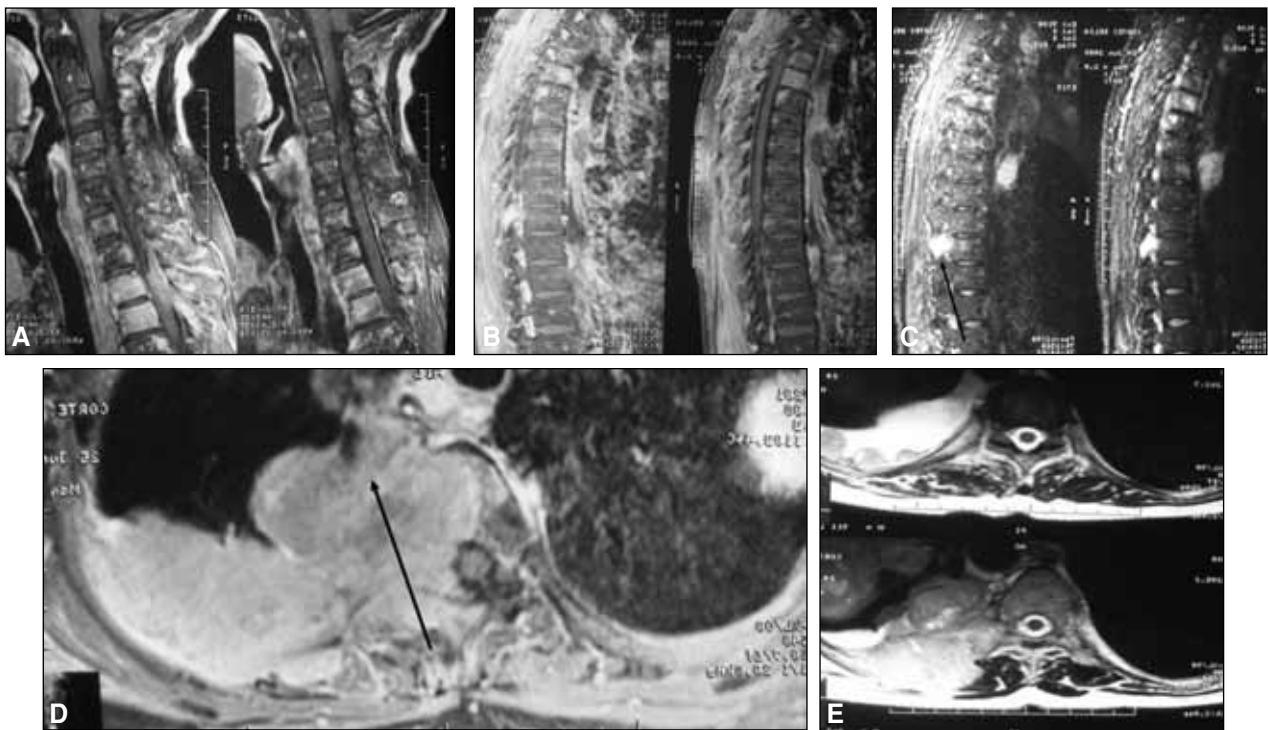
Dr. FEDERICO L. GINNOBILI  
fedegino1@hotmail.com



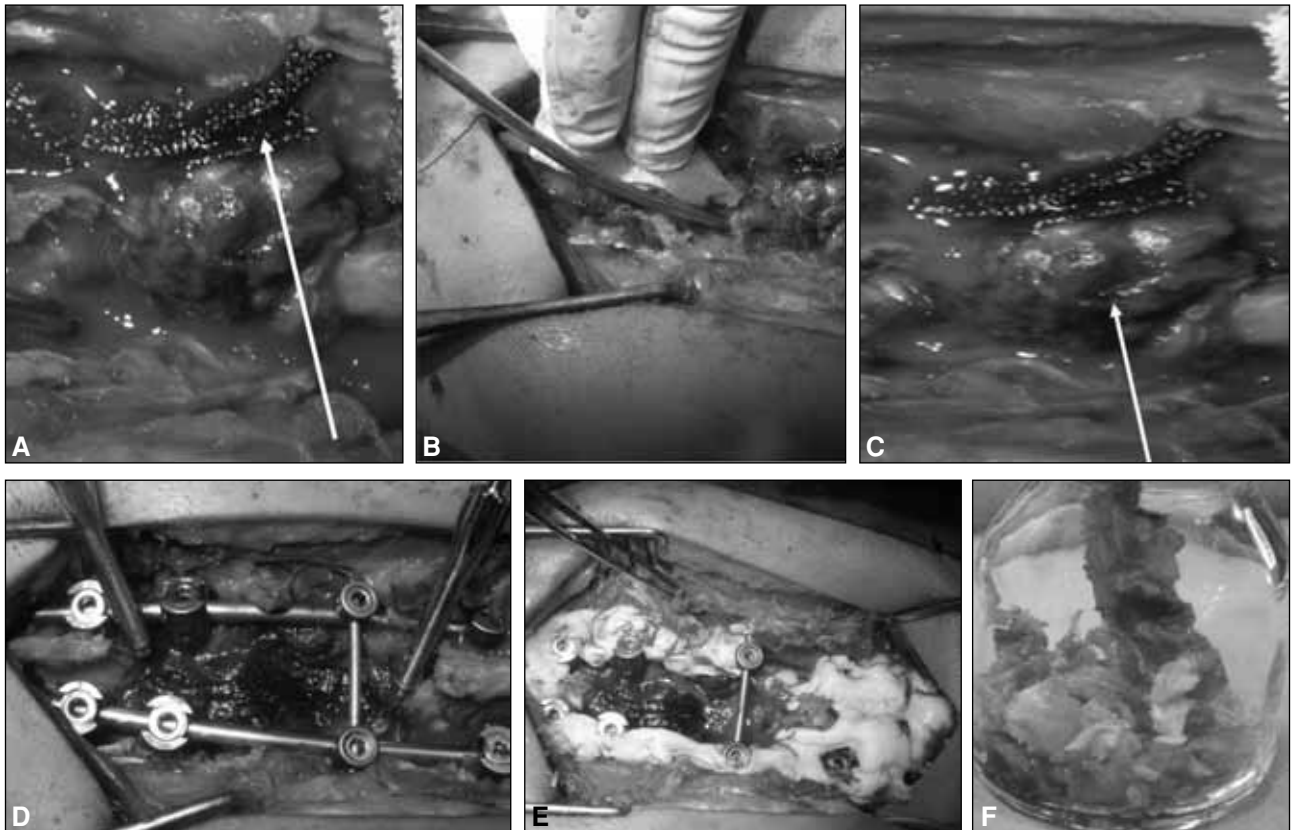
**Figura 1. A y B.** Paraparesia con imposibilidad para la marcha. Tumoración blanda, móvil e indolora en la base del cuello.



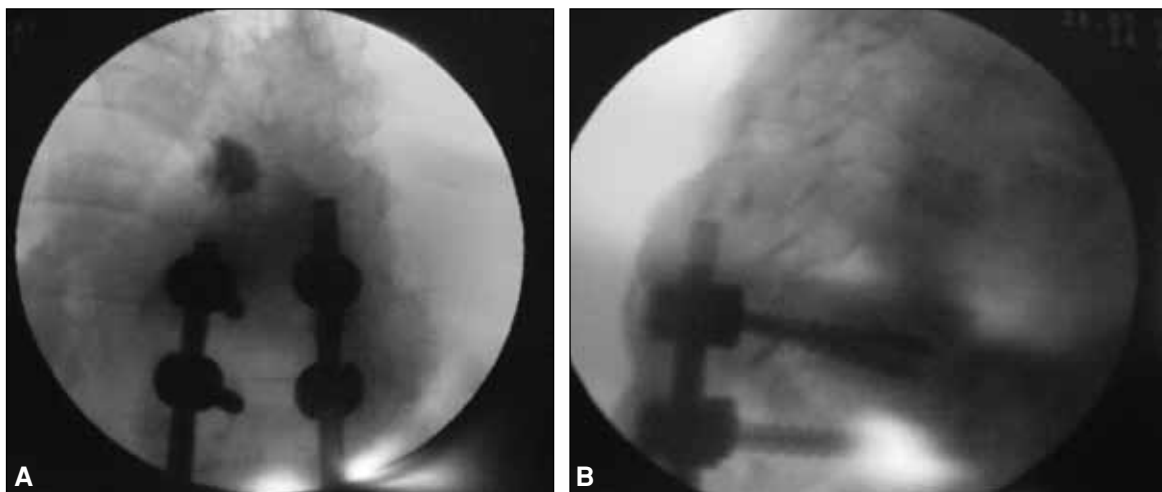
**Figura 2. A-C.** Acuñaamiento de la octava, novena y décima vértebra torácica. Múltiples masas en ambas playas pulmonares.



**Figura 3. A-E.** Imagen hiperintensa metastásica en la región del cuerpo vertebral de la sexta, octava y décima vértebra torácica, con desplazamiento de la médula espinal hacia el lado izquierdo. En ese nivel del arco costal izquierdo se observan numerosas imágenes de similares características, de contornos lobulados, que se proyectan hacia el espacio pleural y se extienden cefálicamente a las vértebras torácicas octava y novena.



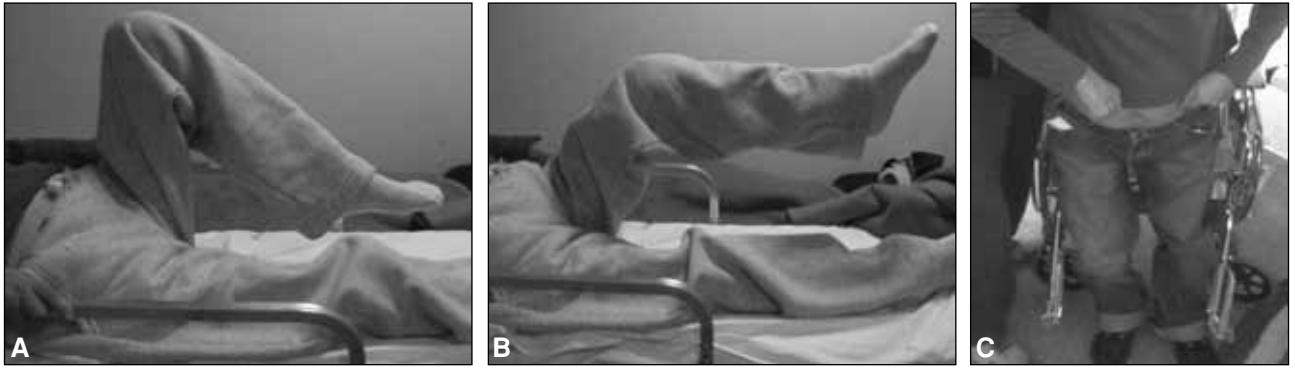
**Figura 4. A-F.** En T10 se observa una tumoración pétérea necrótica que invade el conducto medular, y provoca compresión y desplazamiento de la médula espinal hacia el lado izquierdo. Resección de la tumoración y artrodesis de T8 a L2 relleno con cemento quirúrgico. Pieza quirúrgica.



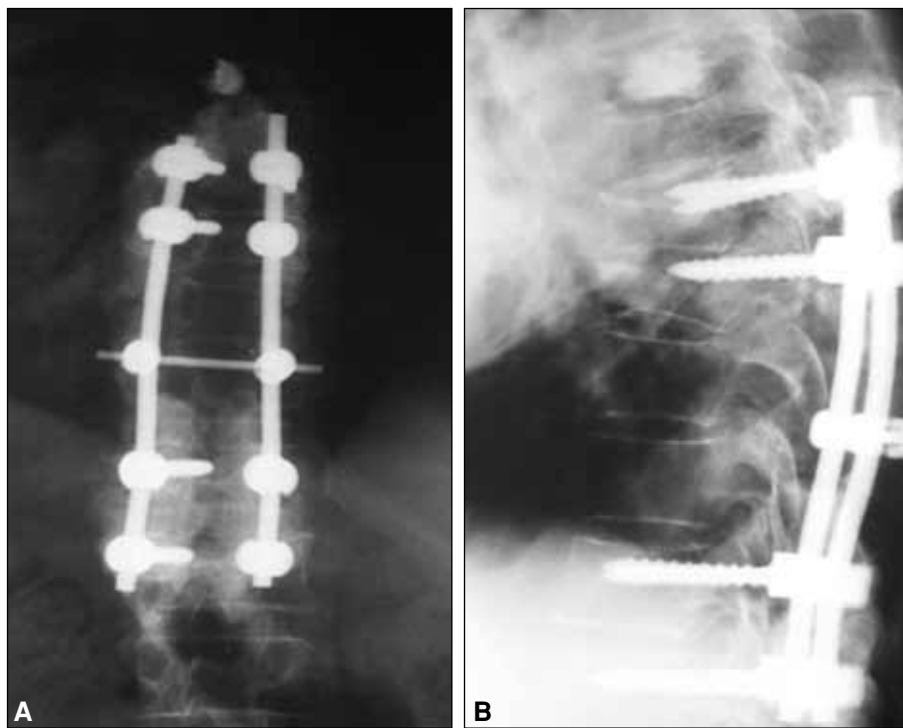
**Figura 5. A y B.** Vertebroplastia de T6 bajo intensificador de imágenes.

fuerza muscular en ambos miembros inferiores en el posoperatorio inmediato y, a los 3 meses, la bipedestación (Fig. 6 A-C) con satisfactoria artrodesis dorsolumbar (T8 a L2) (Fig. 7 A y B). Actualmente, al año de evolu-

ción, la paciente continúa con tratamiento oncológico por la patología de base, asintomática, sin trastornos neurosensitivos de los cuatro miembros y deambula con andador.



**Figura 6. A-C.** Aumento de la fuerza muscular en ambos miembros inferiores en el posoperatorio inmediato y bipedestación a los tres meses.



**Figura 7. A y B.** Satisfactoria artrodesis desde T8 hasta L2 con relleno de cemento quirúrgico.

### Discusión

El carcinoma de la glándula tiroides representa el cuarto lugar de las metástasis en la columna vertebral. El cáncer mamario es el origen más frecuente de las metástasis óseas. Entre el 65% y el 85% de las mujeres con este cáncer sufren enfermedades en el esqueleto antes de morir. Las causas más frecuentes de metástasis ósea en los varones son los carcinomas broncogénico y prostático. Cuando sólo se consideran los tumores sólidos primarios se citan los carcinomas de mama, pulmón y próstata como los orígenes más frecuentes de las metástasis raquídeas, seguidos del carcinoma renal, gastrointestinal y tiroideo. En lo que respecta a la fisiopatología, los émbolos tumorales deben saltar los lechos capilares del hígado y del pulmón

por lo general desarrollando primero metástasis en estos sitios, o saltar estos filtros y llegar a los sinusoides medulares por otra vía diferente. El drenaje venoso de la mama por las venas ácigos se comunica con el plexo venoso paravertebral en la región torácica.

La metástasis ósea es más frecuente en los varones de edad avanzada. Los huesos axiales (columna vertebral y pelvis) son los afectados con mayor frecuencia. El estudio inmunohistoquímico es útil en los casos de un tumor primario oculto.

En lo que respecta al tratamiento en situaciones en las que no es posible la terapéutica conservadora o esta resultó ineficaz para tratar el enclave en los elementos nervioso, está indicada la descompresión y estabilización quirúrgica.<sup>11,12</sup>

La enfermedad ósea metastásica contribuye en gran medida al deterioro de la calidad de vida de los pacientes con cáncer, causa dolor, fracturas patológicas y pérdida de la función; también puede estar asociada con importantes alteraciones metabólicas.

El tratamiento quirúrgico puede ser necesario para una fractura inminente o ya existente y el dolor intratable. Mantiene la integridad de la columna vertebral, con control local del tumor, considerando en primer lugar la estructura de la función neurológica en el tratamiento de la metástasis espinal, con una estable fijación interna por abordaje posterior en los casos en que estén comprometidas una o dos vértebras. A fin de aliviar la parálisis y el dolor, promover la estabilidad de la columna vertebral y mejorar la calidad de vida, la cirugía debe realizarse cuanto antes. En la metástasis de la glándula tiroides, la vertebrectomía total es una buena alternativa para aumentar la eficacia de la radioterapia. En otros casos, para los pacientes con buen estado general, la cirugía debe adaptarse de acuerdo con la ubicación del tumor. La radioterapia a menudo se indica en el posoperatorio. La evaluación preoperatoria se precisa para evaluar la extensión local de la destrucción ósea y la afectación de los tejidos blandos, la participación de otras zonas esqueléticas, el estado de salud y el compromiso oncológico en general.<sup>2,3,1,8,9</sup>

El servicio de oncología de la Fundación Médica de Río Negro y Neuquén conoce en forma adecuada el mecanismo de la estabilidad espinal. Por eso nos la interconsulta en tiempo y forma para lograr la terapéutica adecuada en los pacientes con este tipo de afección vertebral y poder obtener resultados satisfactorios teniendo en cuenta el carácter interdisciplinario de las patologías.<sup>4</sup>

Nosotros utilizamos el sistema de estadificación descrito por Weinstein<sup>13</sup> para evaluar el pronóstico de la paciente, que divide el cuerpo vertebral en cuatro zonas (de I a IV), tiene en cuenta la extensión del tumor designándolo desde la A hasta la C para la diseminación intra-ósea, extra-ósea y a distancia, determina la planificación preoperatoria y el mejor tipo de resección tumoral, y proporciona orientación sobre la mejor opción terapéutica para el paciente. En el tratamiento quirúrgico de los

tumores de la columna vertebral se debe elegir una de dos estrategias: 1) cirugía paliativa con descompresión y estabilización de la columna vertebral o 2) cirugía curativa en bloque con resección radical del tumor y estabilización.<sup>5</sup>

En lo que respecta al tumor de la glándula tiroides para evitar la extensión metastásica, el servicio de oncología de la Fundación Médica de Río Negro y Neuquén está poniendo en práctica el estudio de la tirotrófina recombinante humana (rhTSH) en el seguimiento y el tratamiento de los pacientes con cáncer de tiroides, en continuo contacto con el Grupo de Estudio del Cáncer de Tiroides del Instituto Nacional de Tumores de Milán. Esta cirugía es todavía un tema de debate porque no es válida para todos los grupos de riesgo ni todos los pacientes se someten a la gestión clínica (radical o no, la ablación tiroidea con yodo 131). Sin embargo, la disponibilidad de rhTSH cambiará definitivamente el tratamiento del carcinoma de tiroides papilar y folicular, también con respecto al tratamiento con yodo. De hecho, la rhTSH puede utilizarse durante el tratamiento con yodo radiactivo para mejorar la captación del yodo 131 por las células de cáncer en determinados grupos de pacientes. Los pacientes que podrían beneficiarse de este enfoque pueden ser divididos en tres subgrupos: 1) los pacientes en quienes la retirada de la tiroxina puede ser peligrosa debido a los efectos a largo plazo de la estimulación de TSH en la masa tumoral (metástasis cerebrales, metástasis vertebrales, presencia de signos neurológicos, enfermedades cardíacas), 2) los pacientes afectados por tumores con marcada agresividad biológica y baja captación de yodo (variantes de carcinoma folicular, carcinoma insular, alto y columnar, variantes de células de carcinoma papilar de tiroides, carcinoma de células de Hürthle), 3) los pacientes con alteraciones hipotálamo-hipofisarias.

La eficacia potencial de rhTSH en el tratamiento radio-metabólico es una cuestión importante que ha sido estudiada en un número limitado de pacientes, pero es digna de nuevas investigaciones en la perspectiva general. Ahora está en curso un estudio prospectivo clínico, propuesto por el Grupo de Estudio del Cáncer de Tiroides del *Istituto Nazionale dei Tumori*, de Milán.<sup>7</sup>

## Bibliografía

1. **Bickels J, Dadia S, Lidar Z.** Surgical management of metastatic bone disease. *J Bone Joint Surg Am* 2009; 91:1503-16.
2. **Bombardieri E, Seregni E, Villano C, Aliberti G, Mattavelli F.** Recombinant human thyrotropin (rhTSH) in the follow-up and treatment of patients with thyroid cancer. *Tumori* 2003;89(5):533-6.
3. **Chataigner H, Onimus M.** Surgery in spinal metastasis without spinal cord compression: indications and strategy related to the risk of recurrence. *Eur Spine J* 2000;9(6):523-7.
4. **Chen LH, Niu CC, Fu TS, Lai PL, Wong CB, Chen WJ.** Posterior decompression and stabilization for metastatic spine diseases. *Chang Gung Med J* 2004;27(12):903-10.
5. **Galasko CS, Norris HE, Crank S.** Current concepts review. Spinal instability secondary to metastatic cancer. *J Bone Joint Surg Am* 2000;82:570.

6. **Guo W, Akbar, Tang XD, Li N, Tang S, Li DS.** Surgical treatment of metastatic spinal tumors by arterial approach. *Zhongguo Yi Xue Ke Xue Yuan Xue Bao* 2005;27(2):179-84.
7. **Hoppenfeld S, De Boer P.** *Abordajes en cirugía ortopédica.* Marban Libros; 2005. p.247-34.
8. **Mazel C, Balabaud L, Bennis S, Hansen S.** Cervical and thoracic spine tumor management: surgical indications, techniques, and outcomes. *Orthop Clin North Am* 2009;40(1):75-92.
9. **Raycroft JF, Hockman RP, Southwick WO.** Metastatic tumors involving the cervical vertebrae: surgical palliation. *J Bone Joint Surg Am* 1978;60(6):763-8.
10. **Rothman S.** *Columna vertebral.* 4.<sup>a</sup> ed. Interamericana McGraw-Hill; 2000. p.1533-1644.
11. **Rothman S.** *Columna vertebral.* 4.<sup>a</sup> ed. Interamericana McGraw-Hill; 2000. p.1227-63.
12. **Shen DH, Guo W, Yang Y, Yu YZ, Sun KK.** Clinicopathologic analysis of 141 cases of metastatic carcinoma in bone. *Zhonghua Bing Li Xue Za Zhi* 2006;35(6):324-7.
13. **Weinstein JN.** Surgical approach to spine tumors. *Orthopaedics* 1989;12(6):897-905.