

PRESENTACIÓN DE CASOS

Rotura de una megaprótesis no convencional en el fémur proximal

Presentación de un caso y revisión bibliográfica

CÉSAR PESCIALLO, GABRIEL NAZUR,
EZEQUIEL BENÍTEZ Y HERNÁN DEL SEL

Servicio de Ortopedia y Traumatología, Hospital Británico de Buenos Aires

Caso clínico

Se trata de una mujer de 74 años, con antecedentes de reemplazo total de cadera izquierda por una fractura medial (31/1/2003), revisión y colocación de un espaciador de cemento por infección al año de la operación (26/3/2004), con mala evolución por la luxación del mismo dos meses después. Dados los signos clínicos y los valores humorales normales, se programó el reimplante al tercer mes del posoperatorio. Se observó intraoperatoriamente la pérdida de integridad del fémur proximal secundaria al déficit óseo y muscular que impidió llevarlo a cabo, por lo que se realizó una artroplastia de resección.

Debido a la evolución clínica satisfactoria, se planificó en forma diferida la conversión a megaprótesis en el tercio proximal del fémur izquierdo, la cual se efectuó un año después (14/6/2005). Se constató una excelente evolución en los controles posoperatorios subsiguientes, en los cuales la paciente deambulaba en forma extradomiliar asistida con un bastón, por lo que se le indicaron consultas cada 6 meses después del año de la intervención (Fig. 1).

A los 4 años de la colocación de la megaprótesis, la paciente consulta en la guardia por una coxartalgia izquierda invalidante, refiriendo haberse caído desde su propia altura hacía algunos días.

En el examen físico presentaba impotencia funcional asociada con rotación externa y acortamiento de 3 cm del miembro inferior izquierdo. En los estudios realizados se observaba la falla de la prótesis por rotura del implante a

nivel del polietileno, sin signos compatibles con aflojamiento del tallo femoral (Fig. 2).

Planificación prequirúrgica

La artroplastia de cadera con megaprótesis (ACMP), si bien es técnicamente menos demandante que otros métodos complejos de reconstrucción como los que utilizan injerto óseo, requiere una planificación prequirúrgica minuciosa.^{10,13} Las mediciones preoperatorias son de radical importancia. Deben obtenerse radiografías de frente y perfil de ambas caderas y del fémur completo, que incluyan ambas articulaciones, con una escala adecuada que permita evaluar con antelación las dimensiones del implante por utilizar. Además, se debe prever el retiro del material protésico y las cirugías previas que pudieran modificar el abordaje quirúrgico o condicionar el posoperatorio, así como cualquier otro detalle técnico relevante.

La prótesis empleada consta de tres partes: el tallo intramedular y el cuello femoral (ambos componentes metálicos son independientes) incluidos, a su vez, dentro de un cuerpo de polietileno de alta densidad. Dicha conformación espacial cumple con la función de absorber las cargas fisiológicas, confiriéndole la elasticidad suficiente para evitar la rotura por fatiga. La geometría del polietileno permite el llenado del espacio muerto luego de la resección, evita la formación de hematomas y sirve de anclaje para los tendones y los músculos mediante múltiples orificios en su superficie.⁴

En el caso mencionado, se empleó en primera instancia una prótesis en el tercio proximal del fémur, cementada, con un vástago de 120 mm de longitud por 12 mm de diámetro. Se planificó la extracción de la prótesis y el reimplante con una prótesis de iguales dimensiones, con un vástago de 2 mm de diámetro menor, realizándose el implante del tallo femoral mediante la técnica de cemento sobre cemento.

Recibido el 29-4-2010. Aceptado luego de la evaluación el 11-5-2010.

Correspondencia:

Dr. CESAR PESCIALLO
cpesciallo@yahoo.com

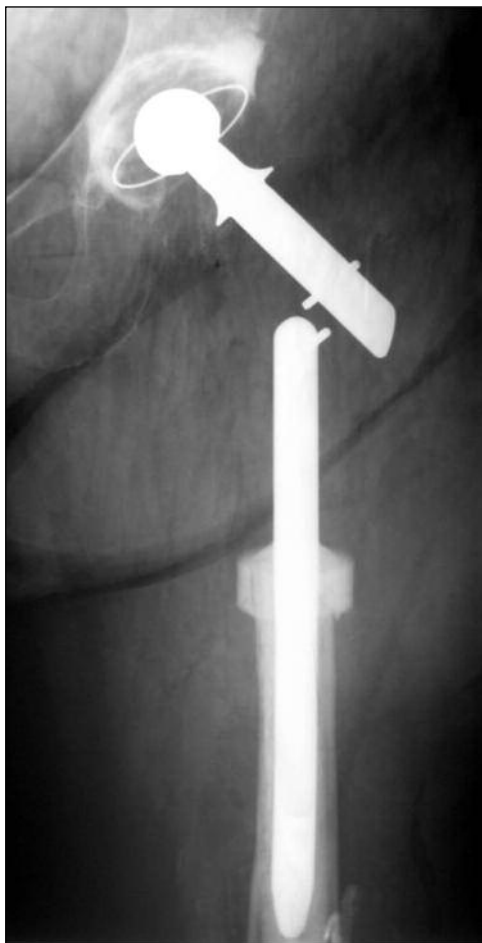


Figura 1. Artroplastia de la cadera izquierda con megaprótesis (junio de 2005).

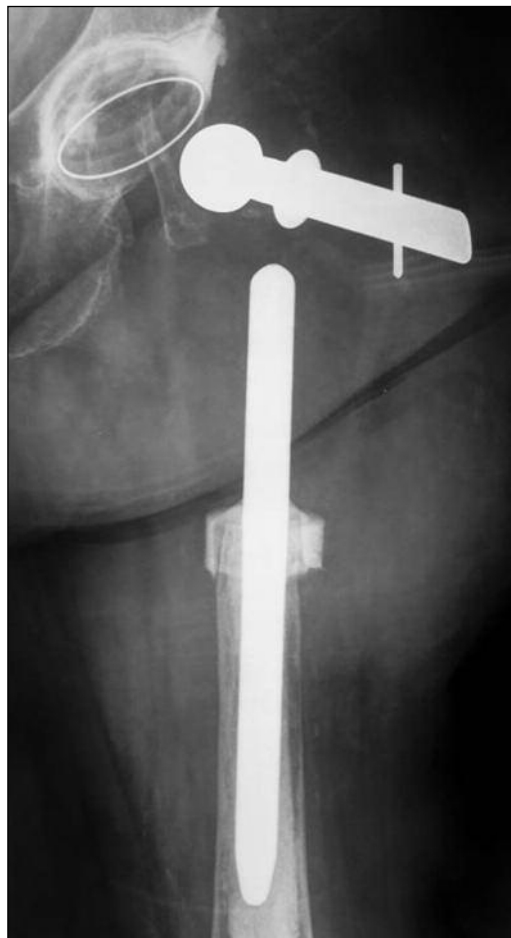

Figura 2. Falla del implante por rotura del polietileno (abril de 2009).

Técnica quirúrgica

Con la paciente en decúbito lateral derecho bajo anestesia regional, se llevó a cabo la revisión de la megaprótesis por vía posterolateral (el mismo acceso quirúrgico previo). Se realizó un manejo meticuloso de las partes blandas, protegiendo durante el abordaje las estructuras neurovasculares correspondientes.

En el intraoperatorio se constató la rotura del implante a nivel del polietileno, observándose un trazo paralelo al eje mayor del cuello femoral metálico (Fig. 3).

Tanto el componente acetabular como el vástago insertado dentro del conducto femoral se hallaban firmes. En consecuencia, se procedió a la revisión mediante la extracción sólo del componente femoral, lo cual se hizo fácilmente al estar impactado sobre el polietileno remanente en forma retrógrada, dejando indemne el manto de cemento. Previo preparado intramedular, se colocó una prótesis no convencional en el tercio proximal del fémur izquierdo, prefabricada según las mediciones preoperatorias, con un vástago de igual longitud y 2 mm de diáme-

tro menor que la prótesis previa llevándose a cabo la cementación sobre el cemento del conducto femoral.

Una vez realizadas las maniobras de estabilidad, se reconstruyeron en forma prolija las partes blandas durante el cierre. Se efectuó una meticulosa hemostasia y se redujo al mínimo el espacio muerto, según técnica.^{2,9,10} Por último, se efectuó un control radiográfico posoperatorio para observar la disposición de los componentes protésicos (Fig. 4).

Discusión

El aumento del número de artroplastias de cadera o rodilla, y por lo tanto, el consecuente aumento de artroplastias fallidas, infecciones protésicas y fracturas periprotésicas, representan una situación cada vez más frecuente en la consulta ortopédica.

La pérdida del capital óseo del fémur proximal secular supone una problemática para la cual se han planteado diversas soluciones técnicas según la magnitud del

defecto. Sin embargo, hay ocasiones en que el déficit óseo es tal que no permite realizar una reconstrucción con una prótesis de tallo largo con injerto, por lo que se debe optar por la artroplastia de cadera con megaprótesis.

Se ha demostrado que la ACMP es un procedimiento reconstructivo que ofrece buenos resultados en los pacientes ancianos que presentan poca capacidad de marcha, múltiples comorbilidades y gran pérdida de capital óseo femoral.^{9,10,11}

La ACMP fue diseñada inicialmente para el tratamiento de patologías tumorales en las cuales fuera necesario realizar la resección del fémur proximal¹⁴. El primer informe sobre la ACMP en pacientes con patología no neoplásica fue realizado por Sim y Chao en 1981.¹³ Aunque sus resultados fueron alentadores, recomendaron cautela en su utilización hasta poder evaluar un seguimiento más extenso.

Desde entonces, el diseño de estos implantes ha evolucionado y hoy se cuenta con diversos modelos que inclu-

yen prótesis de una sola pieza o modulares, que pueden implantarse cementadas o no cementadas. Además, en los últimos años, en busca de solucionar los importantes defectos óseos del fémur proximal, se ha avanzado mucho en las técnicas de revisión de prótesis de cadera, especialmente con el empleo de aloinjerto óseo, tanto estructural como molido. La ACMP es un procedimiento reconstructivo agresivo para los pacientes que tienen indicación de una rápida rehabilitación, en contraposición a las restantes opciones terapéuticas que precisan un posoperatorio más conservador.^{1,5,7} Al disponerse de más alternativas, la indicación de ACMP se ha hecho selectiva al paciente de baja demanda, anciano casi exclusivamente, que presenta un déficit femoral proximal o total de causas diversas, no tratable por otros medios.^{3,10,11,15}

El primordial objetivo de este tipo de cirugía reconstructiva es aliviar el dolor y restituir la función del miembro mediante la colocación de una prótesis durable y estable.^{10,11} Es fundamental destacar que requiere una cuida-

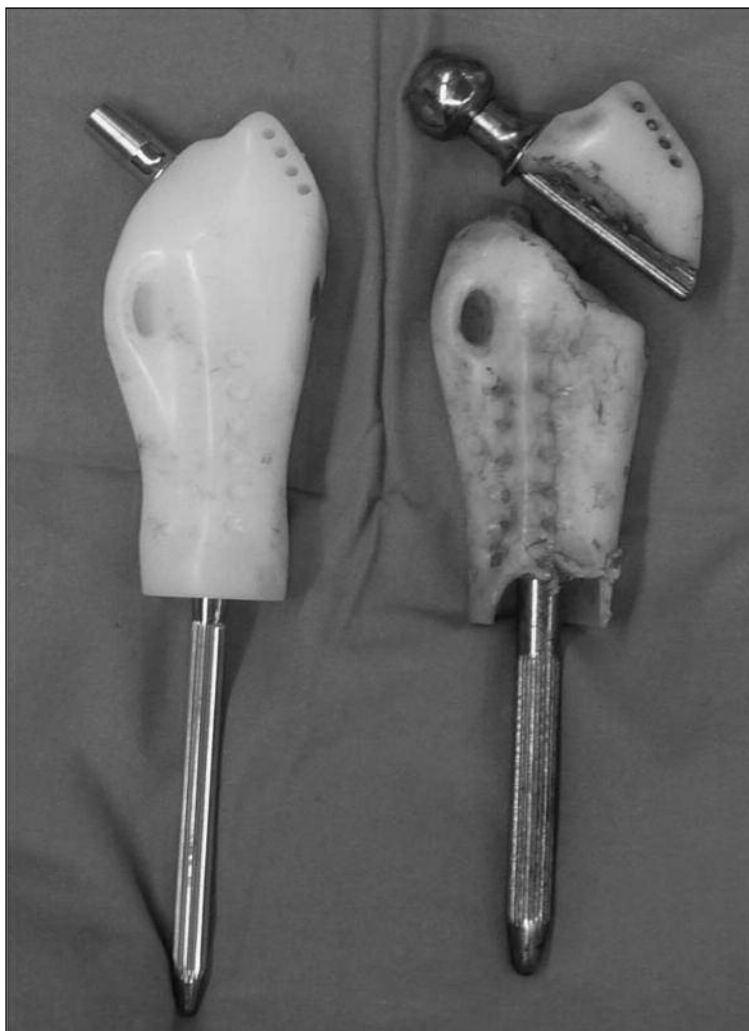


Figura 3. Trazo de rotura de la megaprótesis. Se observa un vástago de 2 mm de diámetro menor.

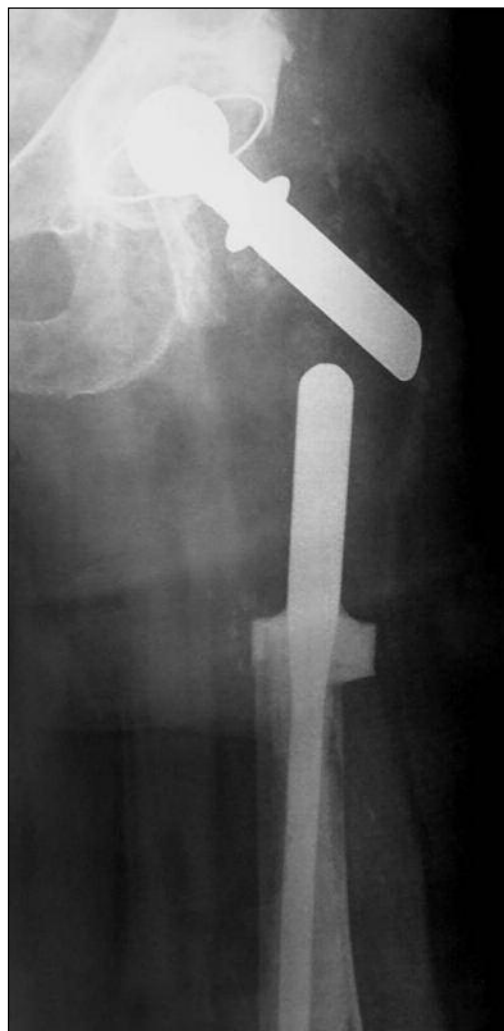

Figura 4. Control radiográfico en el posoperatorio inmediato.

dosa planificación prequirúrgica, en la cual se deben considerar las ventajas y desventajas de la ACMP y relacionarlas con la edad y el estado clínico del paciente, sus requerimientos y sus expectativas.

Si bien se describieron como complicaciones frecuentes de este tipo de cirugía la luxación protésica, la infección, la avulsión del trocánter mayor y la inestabilidad de la marcha por insuficiencia del aparato abductor,^{2,3,8,10,12} es poco lo referido en la bibliografía a la falla del implante por rotura del polietileno.

Zehr y cols. presentaron, en 1996, dos casos de rotura del implante a nivel del tallo femoral de la megaprótesis del fémur proximal no modulares a los 56 meses promedio de la operación. Se describe la falla en ambos casos como consecuencia del aflojamiento aséptico¹⁵ en el contexto de una osteólisis progresiva en la interfaz hueso-cemento, mecanismo descrito oportunamente para prótesis convencionales por Gruen y cols. en 1979.⁶

Por otro lado, Fabroni y cols. en su publicación de 1999, detallan el desarrollo y uso de un modelo de megaprótesis conformada por componentes independientes, unidos por un polietileno de alta densidad, cuya estructura permitía una deformidad en la zona de mayor tensión

de la prótesis.⁴ En su presentación describen dos casos en los que se constató la falla del implante a nivel del polietileno: un reemplazo de fémur total, cuya rotura se hallaba a nivel mediodiafisario, y un paciente operado con una prótesis de fémur distal con rodilla articulada. En su serie de 27 pacientes, la rotura del polietileno representa el 7% de las complicaciones y la establecen como causa directamente proporcional a la localización del implante en el contexto del peso y la actividad del paciente.

Actualizando la casuística de pacientes operados en nuestro centro con la técnica de ACMP publicada en 2007,³ observamos que la falla por rotura del polietileno de la megaprótesis en el fémur proximal, en el período correspondiente a 1996-2009, fue una complicación poco frecuente y representa una incidencia del 2,86% (1 caso en 35 pacientes).

En definitiva, analizando nuestra serie de casos más sus resultados, y teniendo en cuenta el alto porcentaje de complicaciones en este tipo de cirugía, la rotura del implante a nivel del polietileno tiene baja incidencia, pero no deja de ser una complicación mayor. Es de capital importancia destacar la rigurosidad del correcto planeamiento preoperatorio que facilita, de este modo, la cirugía de revisión.

Bibliografía

1. Allan DG, Lavoie GJ, Rudan JF. The use of allograft bone in revision total hip arthroplasty. In: Friedlaender GE, Goldberg VM, eds. *Bone and cartilage allografts: biology and clinical applications*. Park Ridge, Illinois: AAOS; 1991. p. 255-78.
2. Bickels J, Meller I. Reconstruction of hip stability after proximal and total femur resections. *Clin Orthop* 2000;375:218-30.
3. Del Sel H, Vedoya S, Garabano G. Reemplazo femoral con megaprótesis en patología no tumoral. Premio Prof. Dr. Luis Petracchi, XVI Congreso ACARO, Bariloche 2007.
4. Fabroni R, Castagno A. Long term results of limb salvage with the Fabroni custom made endoprosthesis. *Clin Orthop* 1999; 358:41-52.
5. Gross AE, Lavoie MV, Mc Dermott P. The use of allograft bone in revision of total hip arthroplasty. *Clin Orthop* 1985; 197:115-22.
6. Gruen TA, Neice GM, Amstutz HC. Modes of failure' of cemented stem type in femoral component. *Clin Orthop*. 1979; 141:17-27.
7. Jofe MH, Gebhardt MC, Tomford WW, Mankin HJ. Reconstruction for defects of the proximal part of the femur using allograft arthroplasty. *J Bone Joint Surg* 1988;70A:507-16.
8. Johnsson R, Carlsson A. Function following mega total hip arthroplasty compared with conventional total hip arthroplasty and healthy matched controls. *Clin Orthop* 1985;192:159-67.
9. Malkani A, Paise J, Sim F. Proximal femoral replacement with megaprotheses. *AAOS Inst. Course Lect.* 2000; 49:141-6.
10. Malkani A, Sim H. Long term results of proximal femoral replacement for non-neoplastic disorders. *Bone Joint Surg (Br)*; 77-B:351-6.
11. Parvizi J, Sim F. Proximal femoral replacements with megaprotheses. *Clin Orthop* 2004;420:169-75.
12. Ross A, Tuite J, Kemp H. Massive prosthetic replacement for non-neoplastic disorders. *Bone Joint Surg* 1995;77B:351-56.
13. Sim FH, Chao EYS. Hip salvage by proximal femoral replacement. *J Bone Joint Surg* 1981;63A:1228-39.
14. Sim FH, Chao EYS. *Segmental prosthetic replacement of the hip and knee: Tumor prostheses for bone and joint reconstruction: The design and application*. New York: Thieme-Stratton; 1983. p. 247-66.
15. Zehr R, Enneking W. Allograft prosthesis composite versus megaprosthesis in proximal femoral reconstruction. *Clin Orthop* 1996;322:207-23.