

---

# Análisis descriptivo del hueso astrágalo o talus

## Descriptive analysis of astragalus bone or talus

Rafael Coello Cuntó, Msc. \*  
Manuel Silva Gaibor \*  
Gary Muñoz Sánchez \*\*  
Julio Cevallos Quiroz \*\*  
Rafael Coello Salguero \*\*  
Dánica Vodopivec Kuri \*\*  
Leonardo Torres Vera \*\*

### Resumen

**Tipo de estudio:** descriptivo-analítico.

**Objetivo:** estudiar las características morfológicas del hueso astrágalo, considerando sus depresiones leves y profundas, así como las superficies salientes y articulares para elaborar una descripción propia.

**Método:** se observaron y analizaron 20 huesos tomados de distintos cadáveres adultos. Se midieron todas las características encontradas del hueso y las descritas por la bibliografía actual.

**Resultados:** se observaron y midieron 17 características que se tabularon y promediaron; por ejemplo la prolongación de 5.9mm de la apófisis externa y la polea astragalina que presentó una extensión anteroposterior promedio de 3,75cm y el diámetro transversal promedio de 2,8cm; estos detalles y otros permitieron elaborar una descripción propia e inédita.

**Conclusiones:** el estudio del hueso permitió establecer características morfológicas diferentes con relación a las descripciones clásicas lo que demuestra que la morfología de la muestra estudiada presenta diferencias debido a las características socioculturales del medio. La elaboración de esta descripción sin antecedentes en nuestra literatura, servirá de ayuda para anatomistas, radiólogos, traumatólogos, rehabilitadores y deportólogos para el manejo de lesiones y de las articulaciones que la rodean. Se concluye que existen diferencias con la descripción clásica producto de la morfología autóctona.

**Palabras clave:** Astrágalo. Carilla articular. Apófisis. Ranura.

### Summary

**Descriptive-analytical study**

**Objective:** To study the morphologic traits of the astragalus bone considering its superficial and deep depressions as well as the articular structures to elaborate a proper description.

**Method:** Twenty bones were collected from different adult cadavers and were studied to describe the characteristics found.

**Results:** Seventeen different structural characteristics were measured to elaborate a proper description. For example: the length of the external apophysis and a pulley like structure with anteroposterior extension of 3.75cm and the cross-sectional diameter an average of 2.8cm.

**Conclusions:** the study of the bone allowed to establish different morphologic characteristics in relation to the classic descriptions. This demonstrates that the differences are due to the socio-cultural environmental characteristics. The elaboration of this description, will serve to support anatomists, radiologist, traumatologist, physiotherapist and sport physicians for the handling of its injury and to structures that surrounds it.

**Key words:** Astragalus. Articular structures. Apophysis. Groove.

---

\* Profesores de Anatomía Humana, Escuela de Medicina, Universidad de Guayaquil - Ecuador

\*\* Estudiantes de Medicina, Escuela de Medicina, Universidad de Guayaquil - Ecuador

Trabajo realizado en el laboratorio de piezas esqueléticas de la Escuela de Medicina, Universidad de Guayaquil

**Introducción**

El Astrágalo (del griego estrágalos que significa hueso del tobillo) o Talus<sup>6,9,13,21</sup> es el primer hueso del tarso. En un pie articulado, se aprecia el Astrágalo en la parte alta e interna con su eje un poco dirigido hacia la raíz del primer dedo. Colocado estratégicamente debajo de los huesos de la pierna, encima del calcáneo y detrás del escafoides<sup>2,5,6,9,18</sup>, presenta con estos huesos sendas articulaciones que ayudan a la bipedestación, deambulación y movimientos de rotación del pie. Llama la atención por carecer de inserciones musculares<sup>3</sup>, su forma compleja<sup>7</sup> y gran volumen, solo superado por el calcáneo que lo separa del suelo, y a quién transmite el peso del cuerpo<sup>5</sup>. Este trabajo tiene como objetivo precisar algunos detalles anatómicos que deben ser considerados para contribuir a su mejor descripción, paso necesario para el manejo correcto de sus lesiones, tanto del hueso mismo, como de sus conexiones. Las descripciones completas del hueso son escasas (Testud y Gray)<sup>9,20</sup>; mientras otros autores lo describen de forma muy condensada<sup>8,14</sup>. Este trabajo dirige su atención a pormenores del hueso para enriquecer su descripción.

**Material y métodos**

Este trabajo de tipo descriptivo se realizó en el área de piezas esqueléticas de la Escuela de Medicina de la Facultad de Ciencias Médicas de la Universidad de Guayaquil. Para el efecto, se examinaron huesos de sujetos adultos previamente tratados con medios de conservación corriente; se descartaron aquellos huesos incompletos o muy deteriorados. El estudio comprendió 10 huesos del pie derecho y 10 del pie izquierdo. Se midieron longitudes y angulaciones de todos los detalles anatómicos más importantes, utilizando el sistema métrico decimal; para las fotos se usó una cámara digital de 7.2 píxeles.

**Resultados**

Se escogieron 10 huesos derechos y 10 izquierdos que correspondieron a distintos sujetos adultos tomados de esqueletos propios sometidos al mismo tratamiento de conservación. El tamaño promedio de los huesos fue: longitud anteroposterior de 5.5cm y del diámetro transversal de 4cm (cuadros 1 y 2). Se observaron las eminencias, luego las depresiones y finalmente las carillas articulares:

**Cuadro 1**  
LONGITUD ANTERO-POSTERIOR DEL HUESO (EJE MAYOR)

D1	5.6 cm	I 1	5.6 cm
D2	5.4 cm	I 2	5.5 cm
D3	5.8 cm	I 3	6 cm
D4	5.9 cm	I 4	6.1 cm
D5	7.9 cm	I 5	4.8 cm
D6	5.5 cm	I 6	5.9 cm
D7	5.6 cm	I 7	5.9 cm
D8	5.9 cm	I 8	5.9 cm
D9	5.1 cm	I 9	5.2 cm
D10	5.1 cm	I 10	5.1 cm

Fuente: autor

**Cuadro 2**  
LONGITUD TRANSVERSAL

D1	4.3 cm	I 1	4 cm
D2	4.2 cm	I 2	4.1 cm
D3	4.3 cm	I 3	4.3 cm
D4	4.4 cm	I 4	4.5 cm
D5	3.5 cm	I 5	3.5 cm
D6	4.4 cm	I 6	4.4 cm
D7	4.4 cm	I 7	4.7 cm
D8	4.3 cm	I 8	4.1 cm
D9	3.5 cm	I 9	3.5 cm
D10	3.5 cm	I 10	3.5 cm.

Fuente: autor

**Eminencias:** La apófisis externa se extendió de manera muy manifiesta (6mm) en 50 % de casos, pero hubo un caso (5 %) que presentó solo 4mm (cuadro 3).

**Cuadro 3**  
APÓFISIS EXTERNA DEL ASTRÁGALO

D1	6,5mm	I 1	6 mm
D2	5 mm	I 2	6,5 mm
D3	6 mm	I 3	6,5 mm
D4	6 mm	I 4	7 mm
D5	5 mm	I 5	5 mm
D6	6 mm	I 6	6 mm
D7	6 mm	I 7	6,5 mm
D8	6 mm	I 8	6 mm
D9	6 mm	I 9	6,5 mm
D10	4 mm	I 10	4,5 mm

Fuente: autor

La presencia de la apófisis posterior alcanzó un tamaño de (4–4.5mm) en 50% de casos, mientras que llegaron a solo 3mm en un 30% de huesos que correspondieron a los huesos de menor volumen (cuadro 4).

**Cuadro 4**  
APÓFISIS POSTERIOR DEL ASTRÁGALO  
(EXTERNA)

D1	4.5 mm	I 1	5 mm
D2	3 mm	I 2	3 mm
D3	3 mm	I 3	4 mm
D4	4 mm	I 4	4 mm
D5	5 mm	I 5	4 mm
D6	4 mm	I 6	4 mm
D7	4 mm	I 7	5 mm
D8	3 mm	I 8	3,5 mm
D9	3 mm	I 9	5 mm
D10	4 mm	I 10	4 mm

Fuente: autor

Su presencia es la más variable de todas las dimensiones. Finalmente, la eminencia posterointerna presentó 2mm en 10 huesos (50% casos) y hubo 1 (5%) con solo 1.5mm (cuadro 5).

**Cuadro 5**  
EMINENCIA POSTERO-INTERNA

D1	2 mm	I 1	3 mm
D2	3 mm	I 2	2 mm
D3	2 mm	I 3	2 mm
D4	3 mm	I 4	2 mm
D5	3 mm	I 5	3 mm
D6	2 mm	I 6	3 mm
D7	1.5 mm	I 7	3.5 mm
D8	2 mm	I 8	5 mm
D9	2 mm	I 9	3 mm
D10	2 mm	I 10	3 mm

Fuente: autor

**Depresiones:** La más importante es la ranura astragalina que se presentó constante en todos los huesos, y que no varió mucho en su longitud (3cm a 3.5cm) pero en profundidad el 50% presentó 6mm (cuadro 6).

**Cuadro 6**  
RANURA ASTRAGALINA LONGITUD Y  
PROFUNDIDAD

D1	3 cm x 6 mm	I 1	3.5 cm x 7 mm
D2	3 cm x 7 mm	I 2	3 cm x 7 mm
D3	3.5 cm x 6 mm	I 3	3 cm x 6 mm
D4	3.5 cm x 4mm	I 4	3 cm x 6 mm
D5	3 cm x 6 mm	I 5	3 cm x 6 mm
D6	3.5 cm x 7mm	I 6	3.5 cm x 5 mm
D7	3.3 cm x 6 mm	I 7	3 cm x 5 mm
D8	3.5 cm x 6mm	I 8	3.5 cm x 6 mm
D9	3.5 cm x 7 mm	I 9	3.5 cm x 7 mm
D10	3.2 cm x 6 mm	I 10	3 cm x 7 mm

Fuente: autor

La medición del cuello arrojó un promedio de 8.75cm, midiendo estrictamente lo que corresponde a esta porción (cuadro 7).

**Cuadro 7**  
CIRCUNFERENCIA DEL CUELLO

D1	8.3 cm	I 1	8.6 cm
D2	9 cm	I 2	8.8 cm
D3	9 cm	I 3	8.5 cm
D4	9.2 cm	I 4	9.2 cm
D5	7.4 cm	I 5	8 cm
D6	8.5 cm	I 6	9 cm
D7	9.4 cm	I 7	9.5 cm
D8	9.5 cm	I 8	8.3 cm
D9	8.7 cm	I 9	8.5 cm
D10	8.5 cm	I 10	9 cm

Fuente: autor

El canal en la cara posterior, presente en todos los huesos, tiene una longitud promedio de 1.7cm, es muy poco marcado en profundidad (cuadro 8).

**Cuadro 8**  
CANAL PARA EL FLEXOR PROPIO  
DEL DEDO GORDO

D1	1.5 cm	I 1	1.6 cm
D2	1.5 cm	I 2	2 cm
D3	1.8 cm	I 3	1.5 cm
D4	1.9 cm	I 4	1.8 cm
D5	1.6 cm	I 5	1.4 cm
D6	2 cm	I 6	1.9 cm
D7	2 cm	I 7	2.2 cm
D8	1.8 cm	I 8	2 cm
D9	1.5 cm	I 9	1.5 cm
D10	1.6 cm	I 10	1.5 cm

Fuente: autor

Pero existe un canal casi a continuación del mencionado, que presentó una longitud mayor (2.6cm) y su profundidad fue más marcada (cuadro 9).

**Cuadro 9**

**CANAL POSTERO-EXTERNO**

D1	3 cm	I1	2.5 cm
D2	2.8 cm	I2	2.4 cm
D3	2.5 cm	I3	3 cm
D4	3 cm	I4	2.5 cm
D5	2.3 cm	I5	2.4 cm
D6	2.4 cm	I6	2.2 cm
D7	2.9 cm	I7	2.5 cm
D8	3.1 cm	I8	3 cm
D9	2.2 cm	I9	2.5 cm
D10	2.6 cm	I10	2.5 cm

Fuente: autor

**Superficies articulares:** la carilla perónea presentó una altura de 2 cm de promedio (cuadro 10) y la carilla tibial una longitud de 3 cm. de promedio (cuadro 11).

**Cuadro 10**

**CARILLAS ARTICULARES  
LONGITUD DE LA BASE AL VÉRTICE DE LA CARILLA  
PERÓNEA DEL ASTRÁGALO**

D1	1.8 cm	I1	1.8 cm
D2	2.9 cm	I2	2 cm
D3	2.4 cm	I3	1.9 cm
D4	2.2 cm	I4	2.1 cm
D5	1.9 cm	I5	1.8 cm
D6	2.1 cm	I6	2 cm
D7	1.9 cm	I7	2.1 cm
D8	2.1 cm	I8	2 cm
D9	1.9 cm	I9	2 cm
D10	1.7 cm	I10	1.8 cm

Fuente: autor

**Cuadro 11**

**LONGITUD ANTEROPOSTERIOR DE LA CARILLA  
TIBIAL DEL ASTRÁGALO**

D1	3 cm	I1	2.5 cm
D2	3 cm	I2	2.6 cm
D3	3.1 cm	I3	3.2 cm
D4	3.5 cm	I4	3 cm
D5	2.5 cm	I5	2.6 cm
D6	3.4 cm	I6	3.2 cm
D7	3.3 cm	I7	3.7 cm
D8	3.4 cm	I8	3.5 cm
D9	2.6 cm	I9	2.5 cm
D10	2.8 cm	I10	2.8 cm

Fuente: autor

Para medir las dos carillas existentes en la cara inferior, se tomaron los ejes mayores de dichas superficies: la carilla anterointerna presentó un promedio de 2.7cm (cuadro 12) y la posteroexterna un promedio de 3.2cm (cuadro 13).

**Cuadro 12**

**LONGITUD DE LA CARILLA ANTERO INTERNA  
(ANTERIOR + POSTERIOR)**

D1	3.1 cm	I1	2.3 cm
D2	2.8 cm	I2	2.2 cm
D3	3 cm	I3	2.2 cm
D4	3 cm	I4	2.6 cm
D5	2.5 cm	I5	2.6 cm
D6	2.5 cm	I6	2.7 cm
D7	3 cm	I7	3.1 cm
D8	3.1 cm	I8	3 cm
D9	2.1 cm	I9	2 cm
D10	2.5 cm	I10	3 cm

Fuente: autor

**Cuadro 13**

**LONGITUD DE LA CARILLA POSTEROEXTERNA PARA  
EL CALCÁNEO**

D1	3.2 cm	I1	3 cm
D2	3.2 cm	I2	3.1 cm
D3	3 cm	I3	3.2 cm
D4	3.3 cm	I4	3.5 cm
D5	3 cm	I5	2.9 cm
D6	3 cm	I6	3.5 cm
D7	3.2 cm	I7	3.4 cm
D8	3.5 cm	I8	3.5 cm
D9	3 cm	I9	3 cm
D10	2.9 cm	I10	3 cm

Fuente: autor

La polea astragalina midió 3.75cm en sentido anteroposterior (cuadro 14) y un diámetro transversal de 2.8cm (cuadro 15).

**Cuadro 14**

**POLEA ASTRAGALINA (LONGITUD ANTERO-  
POSTERIOR)**

D1	4.8 cm	I1	3.6 cm
D2	4.1 cm	I2	4 cm
D3	3.9 cm	I3	3.8 cm
D4	4.1 cm	I4	4 cm
D5	3.2 cm	I5	3.5 cm
D6	3.8 cm	I6	4 cm
D7	3.6 cm	I7	4.1 cm
D8	4.2 cm	I8	4 cm
D9	3.2 cm	I9	3.3 cm
D10	3.1 cm	I10	3 cm

Fuente: autor

**Cuadro 15**

POLEA ASTRAGALINA  
(LONGITUD TRANSVERSAL DE BORDE INTERNO A  
BORDE EXTERNO)

D1	3.1 cm	I 1	3 cm
D2	2.8 cm	I 2	2.9 cm
D3	2.9 cm	I 3	3 cm
D4	3.4 cm	I 4	3.3 cm
D5	2.2 cm	I 5	2 cm
D6	2.7 cm	I 6	3.1 cm
D7	3 cm	I 7	2.4 cm
D8	3 cm	I 8	3 cm
D9	2.8 cm	I 9	3 cm
D10	2.4 cm	I 10	2.5 cm.

Fuente: autor

El eje mayor de la cabeza midió un promedio de 4.3cm (cuadro 16) y una observación adicional nos permitió establecer que existe en la superficie baja de la cara interna del hueso, rugosidades en 16 casos (80%) y fue lisa en 4 casos (20%) (cuadro 17).

**Cuadro 16**

EJE MAYOR DE LA CABEZA

D1	4 cm	I 1	3.9 cm
D2	4.4 cm	I 2	4.20 cm
D3	4.6 cm	I 3	4 cm
D4	4.2 cm	I 4	4.20 cm
D5	4 cm	I 5	4.3 cm
D6	4.6 cm	I 6	5.5 cm
D7	4.8 cm	I 7	4.8 cm
D8	4.4 cm	I 8	4 cm
D9	4 cm	I 9	4.5 cm
D10	4 cm	I 10	4.3 cm

Fuente: autor

**Cuadro 17**

CARA INTERNA: SUPERFICIE POSTEROINFERIOR DE LA  
CARA INTERNA DEL ASTRÁGALO

¿EN CUÁNTOS ES LISA (Plana) Y EN CUÁNTOS RUGOSA?

D1	R	I1	R
D2	R	I2	R
D3	R	I3	R
D4	P	I4	P
D5	R	I5	R
D6	P	I6	P
D7	R	I7	R
D8	R	I8	R
D9	R	I9	R
D10	R	I10	R

Fuente: autor

## Discusión y análisis

### Descripción del hueso

De acuerdo a lo estudiado y observado, el hueso está constituido por un cuerpo voluminoso, hacia delante una cabeza redondeada y entre ambos, una estrechez llamada cuello; sin embargo, para facilitar el estudio se acepta que su forma es cuadrangular<sup>18,20</sup>, existiendo por tanto seis caras:

**Cara superior**, se articula con la tibia<sup>7,16</sup> presentando para el efecto una superficie lisa ligeramente convexa, extendida en sentido anteroposterior y cóncava en sentido transversal, llamada tróclea astragalina<sup>3</sup>; como toda polea, presenta un leve surco anteroposterior llamado garganta; a cada lado los bordes de la tróclea se levantan pero siempre el borde interno se eleva más<sup>20</sup>. Las medidas de la polea son 3.75cm en sentido anteroposterior, y 2.8cm en sentido transversal, pero debemos resaltar que la superficie descrita es más ancha hacia delante que hacia atrás, dándole la forma de un trapecio isósceles de base mayor anterior y base menor posterior, lo que se debe a la curva hacia adentro que realiza el borde externo del hueso. La polea termina bruscamente hacia delante cuando se encuentra con el cuello, y hacia atrás dibuja una línea en relación con la cara posterior. Si dirigimos un eje al cuerpo y lo prolongamos con el eje del cuello, se forma un ángulo obtuso abierto hacia dentro de 150° a 160°<sup>4</sup>. De igual modo, si examinamos al hueso lateralmente, apreciamos una angulación inferior y otra si examinamos al hueso en sentido frontal. Las medidas anteroposteriores y transversales del hueso (5.5cm y 4cm) no han considerado estas últimas angulaciones que las atribuimos a formaciones adaptadas del hueso a la locomoción, y que son evidentes a simple vista (figura 1).

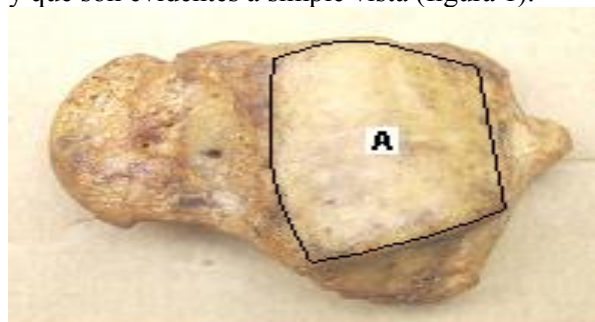


Figura 1: Cara superior: (A) Tróclea. (Foto Dpto. Morfología. Univ. Guayaquil). Foto del Área piezas esqueléticas

**Cara inferior**, se articula con el calcáneo para lo cual presenta dos carillas denominadas anterointerna y posteroexterna<sup>20</sup>, las que pasamos a describir<sup>16</sup>:

- Carilla anterointerna, (carilla medial) es pequeña oval y un poco convexa, y a veces se aprecia dividida en dos semicarillas<sup>19,20</sup> que se articulan con superficies similares que se encuentran sobre el sustentáculum talis del calcáneo. Mide 2.7cm de longitud máxima.
- Carilla posteroexterna (posterior) es larga y oblonga. Se articula con la faceta correspondiente de la superficie superior del calcáneo y es profundamente cóncava; su eje que se dirige hacia fuera, forma un ángulo de 45° con el eje del cuerpo. Mide 3.2cm de longitud máxima y es más ancha que la superficie anterior<sup>20</sup>.

Entre ambas carillas se aprecia un canal que se dirige hacia delante y afuera, haciéndose cada vez más ancho y profundo, llamada **ranura astragalina** (sulcus tali)<sup>12</sup>; la ranura tiene un promedio de longitud de 3.25cm y una profundidad de 6.15mm. En un pie articulado descansa sobre una ranura similar del calcáneo y conforman un túnel completo llamado **sinus tarsi** que se encuentra ocupado por el ligamento interóseo talocalcáneo<sup>19,20</sup> (figura 2).

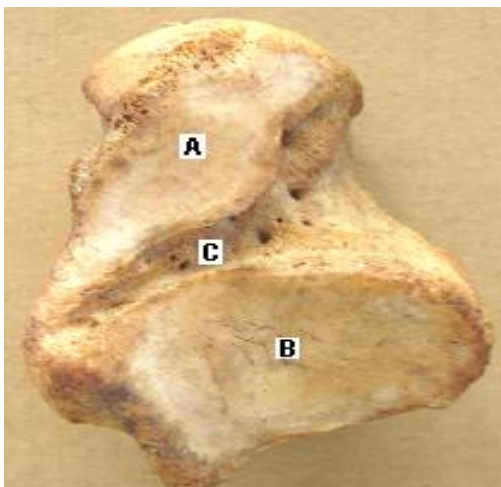


Figura 2. Cara inferior: (A) Carilla anterointerna; (B) Carilla posteroexterna; (C) Ranura astragalina. (Foto Dpto. Morfología. Univ. Guayaquil)

**Cara medial**, (interna) un poco inclinada, presenta en su parte superior una superficie lisa articular en forma de pera<sup>9</sup>, o coma<sup>19,20</sup>, o como una gran gota de agua<sup>2</sup>; esta superficie tiene su extremo ensanchado hacia adelante, superficie un tanto convexa; esta superficie de 3cm de longitud le permite articularse con el maléolo tibial. Hacia arriba se separa de la tróclea con la cual se pone en relación en toda su extensión.

Delante de esta superficie se aprecia una zona rugosa que constituye la parte interna del cuello. Debajo y detrás de esta carilla se apreció una superficie plana en 4 casos y rugosa en 16 casos, pero también se observó una superficie que parecía una verdadera carilla. Esta superficie recibe a la porción profunda del ligamento lateral interno de la garganta del pie en un hueso articulado (figura 3).

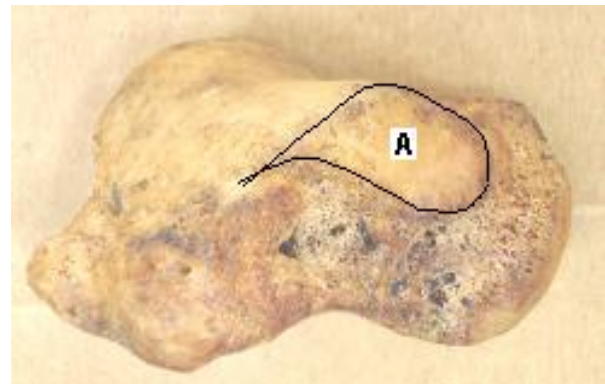


Figura 3: Cara medial: (A) Carilla articular. (Foto Dpto. Morfología. Univ. Guayaquil)

**Cara lateral**, (externa) presenta una carilla lisa de forma triangular levemente excavada de arriba abajo con su base dirigida hacia arriba<sup>11,20</sup>, la misma que se encuentra separada de la tróclea por medio de un borde bien marcado<sup>5,11</sup>; el vértice de esta superficie se levanta un poco aproximándose a la horizontal formando la llamada **apófisis externa**<sup>3,10</sup>, separándose 5.9mm de la superficie del hueso; la altura de la superficie triangular mide 2cm de promedio y está claro que esta superficie le permite articularse con el maléolo peróneo. Por delante de esta superficie, el hueso cambia de dirección hacia adentro, lugar donde se aprecia una rugosidad para el ligamento talofibular anterior (peroneoastragalino anterior); entre la mitad posterior del borde lateral de la tróclea y la parte posterior de la base de la faceta fabular, se

encuentra una faceta triangular que se pone en contacto con el ligamento tibiofibular transverso; debajo de la base de esta faceta existe un canal que recibe la inserción del ligamento talofibular posterior (peroneoastragalino posterior) (figura 4).

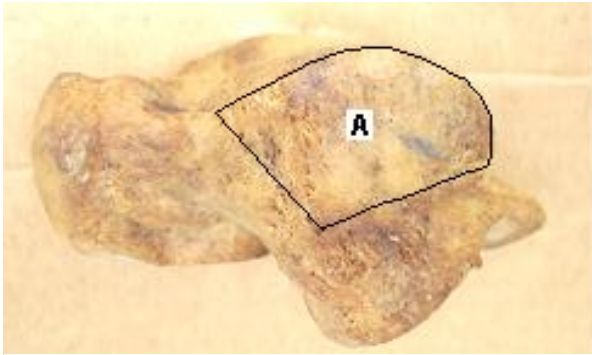


Figura 4: Cara lateral: (A) Carilla articular. (foto Dpto. Morfología. Univ. Guayaquil)

**Cara posterior**, se encuentra muy reducida por la curvatura de la tróclea<sup>11,20</sup>, pero es fácil destacar un canal dispuesto en forma oblicua de arriba abajo y de afuera adentro. Por fuera de este canal se observa una eminencia llamada apófisis posterior, separada 3.85mm de la superficie del hueso; esta apófisis es el representante del os trigónum que se ha soldado al hueso<sup>3,5,7,12,15</sup>; esta apófisis contrasta con los 2.6mm de la eminencia que se encuentra por dentro<sup>9</sup> profundizando aún más dicho canal. Este canal de 1.7cm de dirección oblicua de arriba abajo y de afuera adentro, es formado por el paso del tendón del flexor largo del dedo gordo (figura 5).

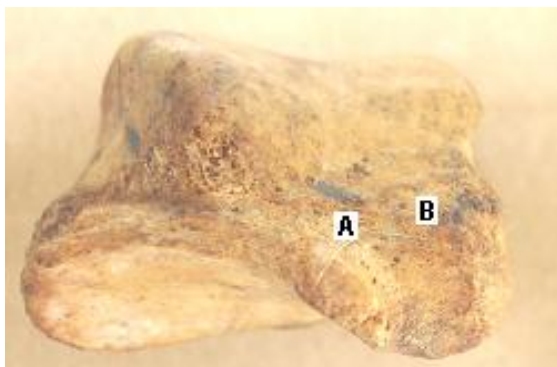


Figura 5: Cara posterior: (A) Canal del flexor largo dedo gordo; (B) Apófisis posterior. (Foto Dpto. Morfología. Univ. Guayaquil)

**Cara anterior o Cabeza (caput tali)**<sup>17</sup>, mira hacia delante y hacia adentro; su carilla articular o navicular es oblonga y convexa, que le permite articularse con el escafoides<sup>1,5,9</sup>. Además presenta carillas articulares inferiores muy pequeñas y casi imperceptibles en número de dos, mejor vistas en estado fresco<sup>9</sup>; una es convexa y es medial, algunas veces semioval y otras triangular. En vivo está en relación con el ligamento calcaneoescapideo inferior y la otra es llamada faceta calcánea anterior por estar en relación con una carilla similar del calcáneo. La dirección de su superficie articular tiene una dirección oblicua de arriba abajo y de afuera adentro. La medición del eje mayor de la cabeza dio como resultado 4.3cm (figura 6).

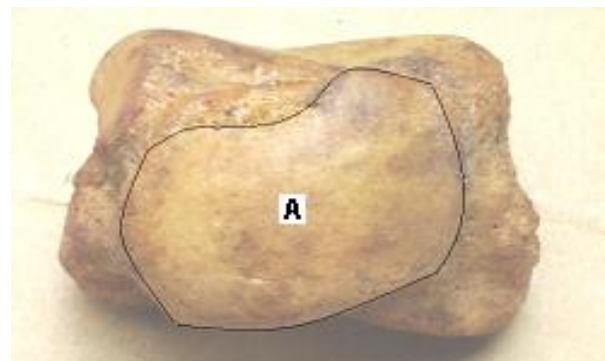


Figura 6: Cara anterior: (A) Superficie articular. (Foto Dpto. Morfología. Univ. Guayaquil)

**Cuello (collum tali)**<sup>17</sup>, corresponde a la porción estrecha entre la cabeza y el cuerpo, se dirige hacia delante y adentro. La parte superior está acribillada por agujeros vasculares y en conjunto con la cara medial son rugosas para la fijación de ligamentos<sup>20</sup>, mientras que su parte lateral es fuertemente cóncava y se continúa hacia abajo con el canal ocupado por el ligamento interóseo talocalcáneo<sup>3</sup>. La circunferencia mide 8.75cm de promedio que contrasta con el volumen de la cabeza, pero más con el cuerpo.

### Referencias bibliográficas

1. Bergman RA, Afifi AK: Atlas of Human Anatomy, <http://www.vh.org/adult/provider/anatomy/atlasofanatomy/index.html>.
2. Coello Coello R: Fundamentos de Anatomía Humana. 1ª ed, Universidad de Guayaquil, Guayaquil-Ecuador 225-226, 2004

3. CrimJ, Talus: Fractures. <http://www.emedicine.com/radio/topic672.htm>. 11-Junio-05
4. Cunningham: BONES & JOINTS OF FOOT, [http://anatomy.med.unsw.edu.au/teach/anat3141/2002/FA2\\_09%3DFOOT-BONES&JTS.pdf](http://anatomy.med.unsw.edu.au/teach/anat3141/2002/FA2_09%3DFOOT-BONES&JTS.pdf), 11-Junio-05
5. Descripción anatómica del miembro inferior, <http://www.arrakis.es/~ppedro/hm/ana11.htm>. 11-Junio-05
6. Feneis Heins: Nomenclatura Anatómica Ilustrada. 2ª ed, Salvat Editores, Barcelona-España 50-51, 1970
7. Foot and Ankle, <http://www.chionline.com/anatomy/anat3.html>, 11-Junio-05
8. Gardner E, Gray D, O'Rahilly R: Anatomía. 2ª ed, Salvat Editores, España 253-254, 1971
9. Gray H: Anatomy of the human body, twenty eighth edition by Charles Mayo Goss, Philadelphia, USA 1996
10. Lateral process of the Talus. [http://www.rcsed.ac.uk/fellows/lvanrensburg/classification/ankle/lat\\_process\\_talus.htm](http://www.rcsed.ac.uk/fellows/lvanrensburg/classification/ankle/lat_process_talus.htm). 11-Junio-05
11. McMinn RMH, Hutchings RT: Atlas a color de Anatomía Humana. Medical Publishers Inc, Chicago-Londres 288-289, 1977
12. Nagasaki: University School of Medicine. Anatomy of Foot, <http://www.med.nagasaki-u.ac.jp/radiolgy/MRI%20of%20the%20FOOT/MRI-CDNUH/nf-anatomy1.html>, 11-Junio-05
13. Netter FH: Atlas de Anatomía Humana. 2ª ed, Masson S.A., East Hanover, New Jersey 488-489, 1999, 2000
14. Pansky B: Anatomía Humana. 6ª ed, McGraw- Hill Interamericana, México, 1996
15. Patología del Astrágalo. <http://www.arrakis.es/~gre/patoastr.htm>, 11 - Junio - 05.
16. Reeves E: Ankle Sprains, <http://www.podiatry.curtin.edu.au/encyclopedia/ankle2/>, 11-Junio-05
17. Rohen J, Yokochi Ch: Atlas fotográfico de Anatomía Humana. 3ª ed, Harcourt Brace, Madrid-España 416-417, 1994
18. Snell RS: Clinical Anatomy. 7ª ed, Ed Interamericana, Philadelphia - Pennsylvania 645-647-648-707, 2000
19. Sobotta/Becher: Atlas de Anatomía Humana. 17ª ed, Ed Toray, Barcelona 88-89, 1974
20. Testud L, Latarjet M: Tratado de Anatomía Humana, Salvat Editores Tomo I-IV, Madrid - España 422-426, 1983
21. Zuidema G, Scholossberg: The Johns Hopkins University. Atlas de Anatomía Funcional. Ed Lerner Ltda 7, 1977

**Dr. Rafael Coello Cuntó, Msc.**  
**Teléfonos: 593-04-2888211-2611320-2584980;**  
**094943612**  
**Correo: msdracocu@hotmail.com**  
**Fecha de presentación: 13 de junio de 2005**  
**Fecha de publicación: 31 de octubre de 2005**  
**Traducido por: Dra. Janet J. Moreno E.**



UNIVERSIDAD CATÓLICA  
 DE SANTIAGO DE GUAYAQUIL