

## DISGENESIA GONADAL: REPORTE DE UN CASO

Drs. ENNIO ROCCA G. y ROLANDO CALDERON (\*)

**D**ENTRO de los síndromes de disgenesia gonadal, el pseudohermafroditismo masculino determinado por la presencia de testículos feminizantes, es uno de los más interesantes, por cuanto representa la verdadera inversión del sexo en el ser humano (1). Se ha señalado entre las características clínicas más importantes y que califican el síndrome: la talla normal y la ausencia o escasez del vello pubiano (2). Sin embargo, hay casos en que no se presentan todas las características (3), y sólo la observación histológica puede hacer el diagnóstico.

Decidimos traer a consideración de este Congreso el presente caso porque ilustra la superposición de signos y síntomas que puede presentarse en los casos de disgenesia gonadal.

### HISTORIA CLINICA

F.M.M. de 17 años de edad consulta por amenorrea primaria. El examen clínico de la paciente revela los siguientes datos:

Talla: 1.325 mts., lo que está por debajo de la talla normal para su edad (1.51 como límite inferior normal según las Tablas Científicas Geigy). Peso: 44.5 Kgs. Senos bien desarrollados. Examen Clínico General sin hallazgos anormales.

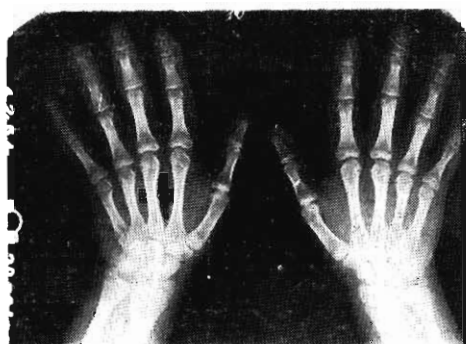
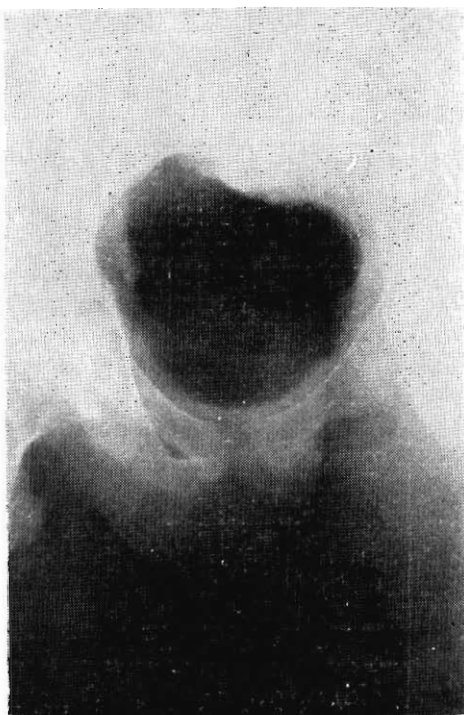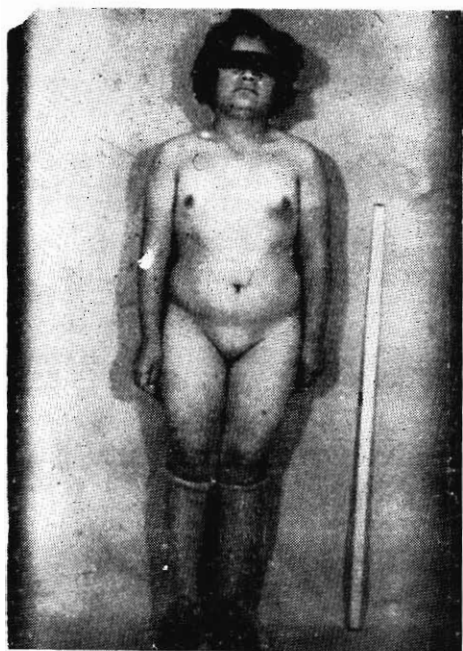
Examen Ginecológico: Vello pubiano presente. Labios mayores y menores normales. Himen, normal. Vagina normal que permite la introducción de una pipeta con lo que se toma una muestra para colpocitología. El tacto rectal no permite afirmar que existe útero.

La Fig. 1 muestra el aspecto de la paciente, aunque debido a la posición en que ha sido tomada no puede observarse, pero el vello pubiano era de caracteres normales.

Edad ósea: 13 años y 9 meses, como puede verse en esta radiografía de las manos (Fig. 2).

La neumopelviografía (Fig. 3) mostró lo siguiente: ausencia de imagen compatible con útero, visualizándose dos pequeñas opacidades ovoides a cada lado de la excavación pellviana.

(\*) Departamento de Ginecología y Endocrinología Hospital Loayza. Lima - Perú.



#### EXAMENES AUXILIARES ENDOCRINOS

Función tiroidea: Captación del Yodo Radioactivo: 30%. Metabolismo Basal: + 8%. Ambos valores son normales.

Función suprarrenal: 17 Cetoesteroides 2,66 mgs. en 24 horas, lo que es un valor normal en nuestro Laboratorio. En relación a las cifras de 17 Cetoesteroides en algunos casos de los reportados han sido encontradas en límites normales, otros las encuentran elevadas.

Los 17 Hidroxicorticoides en 10.03 mgs. en 24 horas, normal.

Gonadotrofinas hipofisarias: + de 96 unidades ratón en 24 horas.

Cromatina sexual: Negativa (9% de las células con corpúsculo), es decir, de tipo masculino ya que se acepta que hasta el 10% es el valor mínimo normal para la mujer.

Colpocitología: Epitelio atrófico. Células de las capas profundas e intermedias.

### COMENTARIO

La talla baja de la paciente podría haber hecho pensar, a primera vista, que se trataba de una agenesia de ovario o síndrome de Turner, sin embargo, el buen desarrollo de los senos estaba en contra de esa posibilidad. En la literatura (3) hay informes de casos con talla baja, sin embargo, en ninguno de ellos eran las pacientes tan bajas como en nuestro caso. La presencia del vello pubiano normal estaba en contra de lo que se acepta generalmente como una de las características del síndrome de testículos feminizantes, sin embargo, en la extensa revisión hecha por Morris (3) se informa de que algunos casos tenían el vello pubiano normal.

Las gonadotrofinas hipofisarias elevadas son más frecuentes en la agenesia gonadal pero algunos casos de testículos feminizantes pueden presentarlas elevada (4, 5).

Los estudios de función suprarrenal en nuestro caso la revelan normal, lo que está de acuerdo con la experiencia de otros autores (3, 5).

Creemos que el caso aquí reportado contribuye a confirmar la teoría de que los síndromes de disgenesia gonadal pueden adoptar muchas formas de presentación clínica y que cada día es más difícil individualizar y dar nombre propio a los diferentes síndromes.

### S U M M A R Y

A woman 17 years old with primary amenorrhea and shortness stature is presented; the patient had adequate development of the breast and pubic hair, however the chromatin sex was of the male type and the uterus was absent; urinary gonadotrophins were high. The authors comment the different forms that gonadal dysgenesis can present.

### B I B L I O G R A F I A

- 1.—WITSCHI, E. NELSON, W. O., SEGAL S. J.: Genetic. Developmental and Hormonal aspects of Gonadal Dysgenesis and Sex Inversion in Man. *J. Clin. Endocrinol. and Metab.* 17:737, 1957.
- 2.—SOUTHREN, A. L., SAITO, A.: The syndrome of testicular feminization. A report of three cases with chromatographic analysis of the urinary Neutral 17 ketosteroids. *Ann. Int. Med.* 55:925, 1961.
- 3.—MORRIS, J. M.: The syndrome of testicular feminization in male pseudohermaphroditism. *Am. J. Obst. and Gynec.* 65:1192, 1953.
- 4.—SALASSA, R. M. PARIS, J., MATTOX, V. L., MASON, H. L., ALBERT A.: Endocrine studies in a case of male pseudohermaphroditism. *J. Clin. Endocrinol. and Metab.* 21:506, 1961.
- 5.—BUCHHOLZ, R., NOCKE, L. NOCKE, W.: *Arch. Gynak.* 198:412, 1962.