

# EMBARAZO HETEROTÓPICO DESPUÉS DEL USO DE INDUCTORES DE LA OVULACIÓN: A PROPÓSITO DE UN CASO

César Herrera, Gustavo Cornejo, Luis Edwards, Guttemberg Romero, Delia Ulloa

## RESUMEN

*Se comunica un caso raro de embarazo heterotópico después del uso de inductores de la ovulación. se refiere su forma de presentación, el método diagnóstico utilizado, la terapia aplicada, el estudio anatomopatológico, su evolución, una revisión bibliográfica del tema y algunos comentarios pertinentes.*

*Palabras claves: Embarazo heterotópico, inductores de la ovulación, embarazo ectópico.*

Ginecol Obstet (Perú) 2000; 46 (4): 347-349.

## ABSTRACT

*We report a rare case of heterotopic pregnancy after use of ovulation inductors. The form of presentation, the diagnostic method used, the therapy applied, the anatomopathologic study, its evolution, review of the literature and some pertinent comments are presented.*

*Key words: Heterotopic pregnancy, ovulation inductors, ectopic pregnancy.*

Ginecol Obstet (Perú) 2000; 46 (4): 347-349.

## CASO

Se presenta un caso de una paciente de 30 años de edad, que acude al servicio de emergencia por presentar dolor en hipogastrio desde un día antes de su ingreso, inicialmente leve pero gradualmente se intensifica y se localiza en la fosa iliaca izquierda.

Como antecedentes la paciente tenía como fecha de última regla hacia cinco meses, nulípara y con dos meses de tratamiento por infertilidad con clomifeno.

Al examen se observó un aparente regular estado general, despierta, orientada en tiempo, espacio y persona, quejumbrosa. Sus signos vitales eran 90/60 mm Hg de presión arterial, 80 latidos por minuto de pulso y 36.5 grados centígrados de temperatura axilar. A la palpación abdominal se presentaba un dolor difuso moderado. No se pudo realizar el examen ginecológico por el dolor de la paciente, sin embargo no se evidenciaba sangrado vaginal.

En los exámenes auxiliares de ingreso se encontró un hematocrito de 38%, un hemograma y un examen de orina sin signos de infección, y un dosaje de gonadotropina coriónica subunidad beta de 12 980 mU/mL.

Un día de su ingreso se le realizó una ecografía pélvica en la que se refería un útero anteflexo de 83 x 44 x 54 mm, con saco gestacional de 7 mm con bordes definidos, en el que no se observaba embrión. En el anexo izquierdo se veía un ovario de 57 x 49 mm con dos imágenes quísticas de 29 x 20 mm, respectivamente. El diagnóstico de ingreso fue dolor abdominal de causa a determinar, y a descartar un embarazo ectópico.

La evolución de la paciente a las 12 horas de su ingreso al hospital fue con persistencia del dolor abdominal, que se tornaba progresivamente más intenso y con una palidez marcada. El hematocrito de esa hora era de 20%, y se planteó como diagnóstico un embarazo ectópico complicado (roto) y que la imagen que fuera vista en la ecografía era un seudosaco gestacional. Se le transfundió dos unidades de sangre compatible y se la programó a laparotomía exploratoria de emergencia.



Hallazgos operatorios: Se observó sangre en cavidad abdominal en aproximadamente un litro, la trompa uterina izquierda distendida y de coloración rojo violácea, se encontró además un quiste de ovario izquierdo de aproximadamente 6x8 cm. Además, una formación sacular transparente de aproximadamente 5 cm de diámetro, libre en cavidad abdominal. Se le realizó drenaje del hemoperitoneo y salpingooforectomía izquierda.

Su postoperatorio inmediato tuvo evolución favorable por lo que fue dada de alta al segundo día de la intervención quirúrgica. Sin embargo, al cuarto día retorna por emergencia con ginecorragia rojo rutilante moderada, con pequeños coágulos y dolor tipo cólico en hipogastrio moderado a severo. Al examen ginecológico se le encontró un cérvix abierto, con ginecorragia activa y un útero de 7 cm anteverso, doloroso a la palpación. Su diagnóstico de ingreso fue de aborto incompleto y se la programó para legrado uterino.

El reporte operatorio del legrado refería que se encontró restos placentarios en escasa cantidad. La paciente posteriormente evoluciona favorablemente, por lo que es dada de alta a las doce horas del legrado uterino. En sus controles postoperatorios no hubo complicaciones.

Las piezas operatorias fueron remitidas para su estudio de anatomía patológica, cuya descripción fue "gestación ectópica tubárica" a la pieza de la laparotomía exploratoria (Figura 1) y "aborto de gestación intrauterina" a la pieza del legrado uterino.

## DISCUSIÓN

En 1948, De Voe estimó que la incidencia de embarazo combinado o heterotópico (intrauterino y ectópico) era 0,003% (1/30 000) en la población general<sup>1</sup>; sin embargo, esta incidencia se incrementa significativamente en pacientes con antecedentes de enfermedad inflamatoria pélvica<sup>2</sup> o aquellas mujeres que precisaron inducción de la ovulación con clomifeno o con gonadotropina menopáusica humana<sup>3</sup>. Así, Yovich y col.<sup>4</sup> estimaron que podía llegar a 1/300 embarazos la incidencia de este tipo de gestación cuando se inducía la ovulación con gonadotropinas.

El diagnóstico de embarazos ectópicos se basan en tres puntos fundamentalmente: la clínica, la ecografía y el dosaje de gonadotropina coriónica pero sobre todo el tener en mente esta posibilidad diagnóstica<sup>5</sup>. Una gestación simultánea intrauterina y ectópica puede ocurrir, y el diagnóstico es difícil<sup>2</sup>. El diagnóstico ecográfico de embarazo tubárico también es difícil y muchas veces pasa desapercibido<sup>5</sup>.

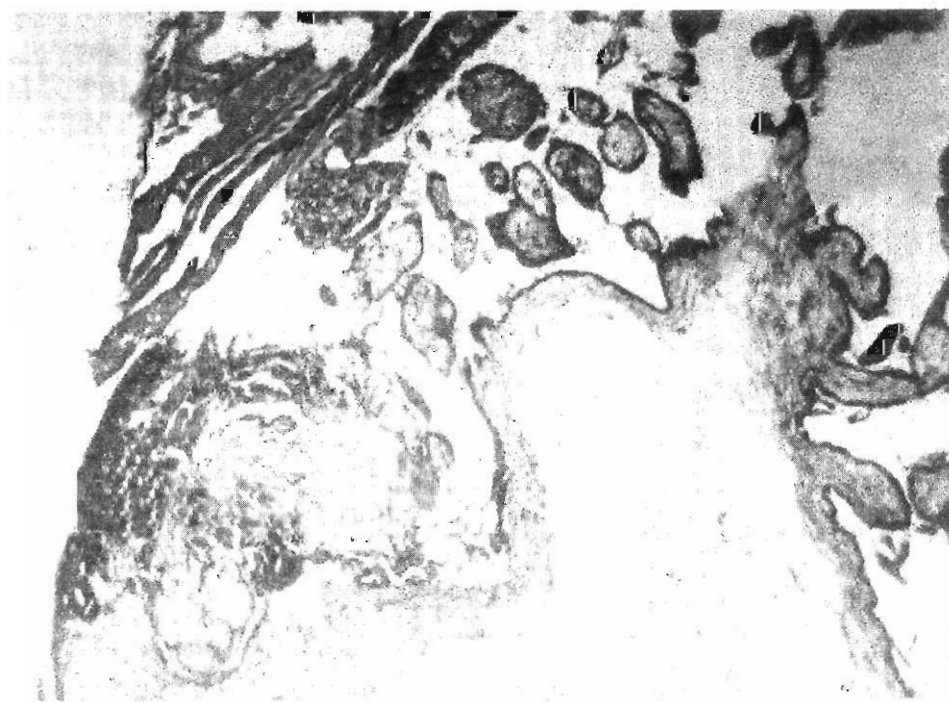


Figura 1. Lámina anatomopatológica del embarazo tubárico



Los ultrasonidos por vía endovaginal tienen mayor definición que por vía abdominal, sobre todo para el diagnóstico de gestación ectópica, pero no podemos limitar la exploración a la vía endovaginal sino que debe ser un complemento".

La visualización de la gestación heterotópica en un examen ecográfico de rutina puede ser difícil y los niveles séricos de gonadotropina coriónica humana, que con frecuencia están bajos en el embarazo ectópico, están en el rango normal en los casos que coexiste con la gestación intrauterina.

El presente caso muestra una paciente en la que se induce la ovulación con clomifeno y no son raros los embarazos dobles en tal situación. Por ello, la presencia de un saco gestacional intrauterino en una mujer sintomática no debe de excluir la posibilidad diagnóstica de una gestación extrauterina concomitante<sup>7</sup>.

Como conclusión, no debemos limitarnos a la ecografía abdominal, ni a la endovaginal. Del mismo modo subrayar que tras el uso de inductores de la ovulación se debe tener en mente este tipo de gestación.

Así también, recordar que a pesar de la normalidad anatómica anexial y uterina<sup>8</sup> y de la no existencia de inducción de la ovulación también debemos considerar la posibilidad de gestación extrauterina tras fertilización *in vitro*<sup>9</sup>.

## REFERENCIAS BIBLIOGRAFICAS

1. DeVoe RW, Pratt JH. Simultaneous intrauterine and extrauterine pregnancy. Am J Obst Gynecol 1948; 567:1119-29.
2. Reece EA, Petrie RL, Simons ML. Combined intrauterine and extrauterine gestations: A review. Am J Obstet Gynecol 1983; 146:323.
3. Berger MJ, Taylor ML. Simultaneous intrauterine and tubal pregnancies following ovulation. Am J Obstet Gynecol 1972; 113:812.
4. Yovich JL, McColm SC, Turner SR, et al. Heterotopic pregnancy from in vitro fertilization. J IVF-ET 1985; 2:146.
5. Lewin A, Simon A, Rabinowitz R, Schenker JB. Second trimester heterotopic pregnancy after in vitro fertilization and embryo transfer: a case report and review and report of the literature. Int J Fertil 1991; 36:227-30.
6. Riz B, Tan SL, Marcos S, Riddle A, Brinson P, Edwards RC. Heterotopic pregnancies after in vitro fertilization and embryo transfer. Am J Obstet Gynecol 1991; 164:161-4.
7. Reece EA, Petrie RL, Simons ML. Combined intrauterine and extrauterine gestations: a review. Am J Obstet Gynecol 1983; 146:323.
8. Ranieri DM, Sturdy J, Marchant S, Kinis A, Serhal P. Ovarian heterotopic pregnancy after GIFT. Acta Eur Fertil 1992; 23: 243-5.
9. Dor J, Seidman DS, Leiran D, Benrafael Z, Aon-Sholomo Y, Mashiah S. The incidence of combined intrauterine and extrauterine pregnancy after in vitro fertilization and embryo transfer. Fertil Steril 1991; 55:833-4.