



## ARTÍCULOS ORIGINALES

## ORIGINAL PAPERS

REPORTE DE CASOS DE ESTUDIO  
CITOGÉNÉTICO EN GESTANTES

## Resumen

**Introducción:** El diagnóstico prenatal incluye todos los actos diagnósticos usados para detectar alteraciones congénitas en el feto. La amniocentesis y el estudio de las muestras de vellosidades coriales son las técnicas más comúnmente utilizadas en diagnóstico prenatal y su objetivo es descubrir alteraciones cromosómicas en un feto de riesgo, ya sea por edad materna o por la presencia de marcadores ecográficos. **Objetivos:** Analizar las frecuencias de cromosomopatías y éxito del cultivo en pacientes atendidas en un centro especializado. **Diseño:** Estudio retrospectivo. **Institución:** Reprogenetics SAC. **Participantes:** Gestantes de edad mayor de 35 años o con marcadores de anomalías fetales. **Intervenciones:** En 118 pacientes atendidas en el periodo junio 2007 a agosto 2010 se analizó los datos de frecuencias de las diferentes cromosomopatías y de éxito del cultivo. También, la edad materna media, edad gestacional e indicaciones del estudio citogenético prenatal. Las muestras de líquido amniótico fueron obtenidas por punción transabdominal, bajo control ecográfico y con total asepsia. Las muestras de vellosidades coriales fueron obtenidas de productos abortados. Las células de líquido amniótico y de las vellosidades coriales fueron cultivadas en medio AmnioMax en estufa húmeda, a 37°C y atmósfera de CO<sub>2</sub> al 5%, durante 10 a 12 días. Los cromosomas fueron analizados con técnicas de bandas G, entregándose el resultado dentro de los 15 días de extraída la muestra. **Principales medidas de resultados:** Éxito de cultivos y cromosomopatías encontradas. **Resultados:** El cariotipo fetal se obtuvo en 95,8% de las muestras y en 52,2% de ellas se observó una anomalía cromosómica. La edad materna media para líquido amniótico fue 33,9 años (rango 23 a 43 años) y la edad gestacional media, según la fecha de la última menstruación, 16,1 semanas (rango 13 a 18 semanas). La edad materna media para muestras de vellosidades coriales fue 35,9 años (rango 26 a 44 años) y la edad gestacional media, según la fecha de la última menstruación, 11,8 semanas (rango 9 a 18 semanas). **Conclusiones:** En la mitad de las muestras de cariotipo fetal se halló anomalía cromosómica. Aún cuando el número de muestras analizadas en este estudio no es muy elevado, los datos obtenidos concuerdan con lo publicado por otros autores.

**Palabras clave:** Diagnóstico prenatal, amniocentesis, vellosidades coriales, anomalías cromosómicas.

CARLOS ZAVALA-COCA<sup>1</sup><sup>1</sup> Reprogenetics SAC

Tema Libre presentado al XVIII Congreso Peruano de Obstetricia y Ginecología, Lima, noviembre 2010.

**Correspondencia:**

Dr. Carlos Zavala Coca  
Av. Del Parque Sur 185 Ofc. 204, Urb. Corpac,  
San Isidro  
Celular: 999 407 836  
Correo electrónico: genetic2@speedy.com.pe

*Rev Per Ginecol Obstet.* 2011; 57: 38-42

## Cytogenetic studies in pregnant women

## ABSTRACT

**Introduction:** Prenatal diagnosis includes all diagnosis used to detect congenital alterations in the fetus. Amniocentesis and study of chorionic villus sampling are the most common techniques used in prenatal diagnosis in order to detect chromosomal alterations in a fetus at risk

because of mother's age or presence of ultrasound markers. **Objectives:** To determine frequency of chromosomopathies and culture success in patients attended in a specialized centre. **Design:** Retrospective study. **Setting:** Reprogenetics SAC, Lima, Peru. **Participants:** Pregnant women with age above 35 years or with ultrasound markers of fetal anomalies.

**Interventions:** In 118 patients attended from June 2007 through August 2010 data of frequency of chromosomopathies and culture success were analyzed as well as mean mother age, gestational age and indications of prenatal cytogenetic study. All amniotic fluid samples were obtained by transabdominal puncture with ultrasound guide and asepsis. Chorionic



villus sampling was obtained from miscarriages. Cells from both amniotic liquid and chorionic villus were cultured in AmnioMax medium in wet oven at 37°C and 5% CO<sub>2</sub> atmosphere during 10 to 12 days. Chromosomes were analyzed by G banding techniques and results were delivered within 15 days of sample collection. **Main outcome measures:** Cultures success and chromosomopathies found. **Results:** Fetal karyotypes were obtained in 95,8% of cultures and a chromosomal anomaly was found in 52,2%. Mean maternal age for amniotic fluid study was 33,9 years (range: 23 to 43 years) and mean gestational age from date of last menstrual periods was 16,1 weeks (range 13 to 18 weeks). Mean maternal age for chorionic villus sampling was 35,9 years (range: 26 to 44 years) and mean gestational age 11,8 weeks (range 9 to 18 weeks). **Conclusions:** In half of samples for fetal karyotype a chromosome abnormality was encountered. Even though number of samples analyzed was low data agree with other authors' reports.

**Keywords:** Prenatal diagnosis, amniocentesis, chorionic villus sampling, chromosomal anomalies.

## INTRODUCCIÓN

Las técnicas de la amniocentesis y biopsia corial son las más utilizadas para el diagnóstico genético prenatal en la actualidad <sup>(1)</sup>. En la década de los 60, el líquido amniótico fue empleado para efectuar estudios citogenéticos prenatales, aunque no se pudo realizar con éxito un cariotipo en células fetales, hasta que Stell y Breg lo lograron en 1966. Posteriormente, se utilizó cultivos de células de líquido amniótico para estudios bioquímicos <sup>(1)</sup>. Desde entonces hasta hoy se ha llevado a cabo un gran número de amniocentesis con estos fines debido a sus buenos resultados, sencillez y relativa seguridad.

La amniocentesis generalmente se realiza entre la 14 y 18 semanas de gestación y actualmente algo más precozmente. Los motivos por los que se lleva a cabo el estudio son su edad materna avanzada, padres portadores de aberraciones cromosómicas

estructurales equilibradas, hijo anterior con cromosomopatía, exposición a agentes químicos, físicos o biológicos o haberse detectado alteraciones morfológicas durante el examen ultrasonográfico <sup>(2)</sup>. El volumen de líquido amniótico que se necesita, es aproximadamente de 10 a 15 mL. Siempre la toma de muestra se realiza bajo control ecográfico, lo cual permite la localización de la placenta, la situación y diámetro del feto, así como el lugar idóneo en el cual se debe realizar la punción. El líquido amniótico extraído se centrifuga y el sobrenadante puede ser utilizado para estudios bioquímicos, virales, entre otros. Las células pueden ser empleadas directamente para estudios de cromatina sexual y, una vez cultivadas, para ciertos estudios bioquímicos, de ADN, así como para la obtención del cariotipo fetal.

A finales de los años 70, se intentó diagnósticos más precoces utilizando la biopsia mediante aspiración del tejido corial, diagnosticándose la cromatina sexual fetal por este método. Posteriormente, surgieron modificaciones en esta técnica, permitiendo el diagnóstico de la primera trisomía del cromosoma 21, en la 11ª semana de gestación, en el año 1983. Hoy día, la aspiración de vellosidades coriales se realiza no solo por vía transcervical, sino también, y más recientemente, por vía transabdominal. La biopsia corial es un procedimiento diagnóstico invasivo que se realiza preferentemente entre las 11 y 13 semanas (posible entre 10 y 14 semanas). Sin embargo, también se estudia las vellosidades coriales cuando se tiene un producto abortado, ya que esta es la muestra más idónea para obtener células en división y realizar el estudio cromosómico.

Las anomalías cromosómicas son las responsables de una proporción significativa de enfermedades genéticas, encontrándose en 1 de cada 150 recién nacidos vivos, y constituyen la principal causa de retraso mental y de abortos. Se observa las

anomalías cromosómicas en 50 a 60% y en 20 a 30% de los abortos espontáneos del primer y segundo trimestre, respectivamente <sup>(3)</sup>.

Prácticamente todas las aneuploidías cromosómicas (trisomías, monosomías, triploidías y tetraploidías) y la mayoría de las anomalías cromosómicas estructurales (deleciones, duplicaciones, translocaciones) pueden ser detectadas prenatalmente mediante cultivo de tejidos fetales <sup>(4)</sup>. Las aneuploidías son las anomalías cromosómicas más frecuentes con repercusión clínica. En ellas existe un número anormal de cromosomas, debido a un exceso (trisomías) o pérdida (monosomías) de algún cromosoma y siempre se asocian con trastornos del desarrollo físico o mental. Las aneuploidías se producen por falta de disyunción (mala separación de los cromosomas en la división celular). La especie humana tolera mejor las trisomías que las monosomías (no obstante, solo sobreviven parte de aquellos individuos que tienen trisomías de los cromosomas más pequeños, es decir, trisomías 21, 18, 13) y tolera mejor la no disyunción que afecta a los gonosomas que a los autosomas. En la especie humana, las monosomías de un cromosoma completo suelen ser letales (con excepción de las pacientes afectas de síndrome de Turner, que sobreviven). Las anomalías cromosómicas estructurales son aquellas que afectan la morfología o estructura del cromosoma. Podemos dividir las en balanceadas o equilibradas y no balanceadas o desequilibradas. Las anomalías balanceadas son aquellas donde no existe pérdida o ganancia de material genético y habitualmente no se acompañan de efecto fenotípico, pero pueden tener un riesgo incrementado de anomalía cromosómica en la descendencia. Entre ellas, tenemos las translocaciones y las inversiones. Las translocaciones pueden ser translocaciones recíprocas (intercambio de fragmentos cromosómicos entre cromosomas no homólogos) y robertsonianas (donde se intercambia material cro-



mosómico entre los cromosomas acrocéntricos). Las inversiones se producen por una doble rotura de un cromosoma y reunión de nuevo tras un giro (inversión de 180°). Pueden ser inversiones paracéntricas, si las dos roturas afectan a un mismo brazo cromosómico (no cambia la morfología del cromosoma), o pericéntricas, si cada rotura afecta a un brazo cromosómico (cambia la morfología del cromosoma). Las anomalías cromosómicas no balanceadas o desequilibradas son aquellas en las que existe pérdida o ganancia de material genético y por lo tanto suelen tener repercusiones fenotípicas, defectos congénitos asociados y/o retraso mental. Entre las anomalías cromosómicas no balanceadas, tenemos las deleciones (monosomías parciales), las duplicaciones (trisomías parciales), cromosomas en anillo, isocromosomas y cromosomas dicéntricos<sup>(3)</sup>.

Algunas veces el estudio no permite dar un diagnóstico preciso por fallas en el cultivo celular debido a infección por bacterias, escasez de células en el líquido amniótico extraído o en las vellosidades coriales, falta de crecimiento del cultivo, contaminación con células maternas, entre otros. Sin embargo, cuando el cultivo es exitoso, el estudio citogenético prenatal obtenido a partir de muestras de vellosidades coriales (en casos de abortos) o de líquido amniótico en madres gestantes con indicaciones de riesgo ayuda a planificar el manejo obstétrico del embarazo en curso y favorecer el asesoramiento genético para futuras gestaciones<sup>(5)</sup>. El propósito del presente trabajo es informar la experiencia acumulada durante 3 años en el diagnóstico citogenético prenatal en casos de abortos espontáneos y en madres gestantes con indicaciones de riesgo.

## MÉTODOS

Entre junio de 2007 y agosto de 2010, se evaluó 118 muestras para estudio citogenético, de las cuales 50 fueron de líquido amniótico y

68 de vellosidades coriales. Todas las muestras de líquido amniótico fueron obtenidas por punción transabdominal bajo guía ecográfica y con las condiciones de asepsia y seguridad adecuadas. Antes de cada procedimiento, se explicó a las pacientes las ventajas y limitaciones de la prueba y se precisó el tiempo medio de obtención del resultado en función de la técnica. Además, todas leyeron y firmaron un consentimiento informado antes del procedimiento.

Las indicaciones para la realización de la amniocentesis fueron las siguientes: cribado bioquímico con riesgo  $\geq 1/250$  para trisomía 21 o trisomía 18; anomalía cromosómica en gestación previa (sobre todo trisomía previa); anomalía cromosómica en uno de los progenitores; anomalía morfológica fetal evaluada ecográficamente (principalmente aumento en la translucencia nuchal); restricción de crecimiento intrauterino (RCIU) severo inexplicado; abortos recurrentes.

Se practicó todas las amniocentesis siguiendo la sistemática convencional, con un estudio ecográfico previo a la punción, comprobándose la viabilidad fetal, la concordancia entre la edad gestacional según la fecha de la última menstruación y la obtenida ecográficamente de la medición de la longitud cráneo caudal, el número de fetos, la localización placentaria y la cantidad de líquido amniótico presente. Bajo control ecográfico directo y continuo, en condiciones estériles y con anestesia local, cuando la paciente lo solicitaba, se procedió a la extracción del líquido, tomándose mediante aspiración aproximadamente 1 mL de líquido por cada semana de gestación, en los casos que tenían menos de 16 semanas, y 20 mL para los de más de 16 semanas o pacientes portadoras de polihidramnios.

El líquido fue cultivado en frascos estériles y luego se utilizó la técnica de cultivo en placas de Petri, llevándose a cabo la cosecha de las células

cuando la actividad mitótica era evidente, lo cual puede observarse en un tiempo medio de cultivo de 8 a 12 días. La técnica de análisis que se usó fue la coloración convencional con Giemsa y bandas G.

Las muestras de vellosidades coriales fueron colectadas en frascos estériles conteniendo medio de transporte. En el laboratorio, se procedió a lavar la muestra con medio de cultivo, se disecó las vellosidades para eliminar todo aquel tejido que fuera de origen materno y pequeñas muestras fueron colocadas en 3 a 5 placas de Petri.

Tanto para los cultivos de vellosidades coriales como de líquido amniótico, la incubación se realizó con el medio de cultivo medio AmnioMax en estufa húmeda a 37°C y atmósfera de CO<sub>2</sub> al 5%, durante 10 a 12 días, haciendo una evaluación periódica con microscopio invertido. Al observar que había suficiente desarrollo para hacer la cosecha, esta se llevó a cabo con inhibidores de la mitosis; después, fueron sometidas a solución hipotónica y fijadores. Se tiñó con técnica de bandas G. Se analizó entre 15 y 20 células provenientes por lo menos de dos cultivos primarios, procurando que cada célula fuera obtenida de una colonia diferente, de tal suerte que obtuviéramos el mayor número de colonias posibles. Finalmente, el reporte se realizó siguiendo las indicaciones del ISCN 2005.

## RESULTADOS

Entre junio del 2007 y agosto del 2010 se realizó 118 estudios citogenéticos prenatales, cuya distribución por años se observa en la figura 1.

La edad materna media para líquido amniótico (50 casos) fue 33,9 años, con rango entre 23 y 43 años; 12 (24%) tenían entre 20 y 30 años, 28 (56%) entre 31 y 40 años y 10 (20%) 41 años o más; la edad gestacional media, según la fecha de la última menstruación, fue 16,1 semanas, con rango entre 13 y 18



Figura 1. Número de casos según año de estudio.

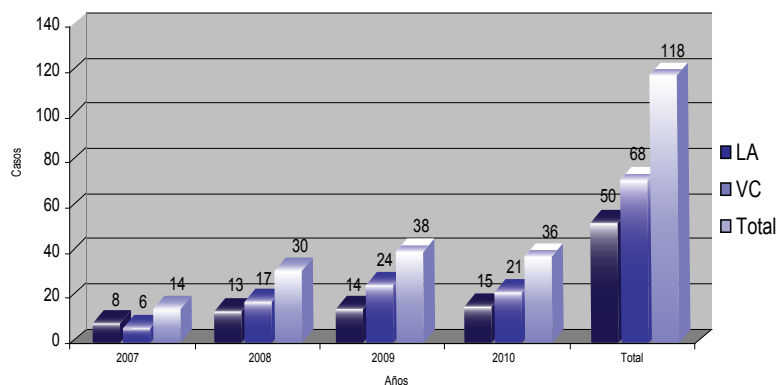


Tabla 1. Resultados de los cultivos citogenéticos en líquido amniótico y vellosidades coriales.

	Líquido amniótico	Vellosidad corial	Total
No creció	3	2	5
46,XX	18	15	33
46,XY	12	9	21
45,X	1	4	5
47,XX,+21	4	5	9
47,XY,+21	5	6	11
47,XX,+18	0	3	3
47,XY,+18	2	2	4
47,XX,+16	0	6	6
47,XY,+16	1	4	5
Otros	4	12	16
Total	50	68	118

Figura 2. Resultados de los cultivos en líquido amniótico.

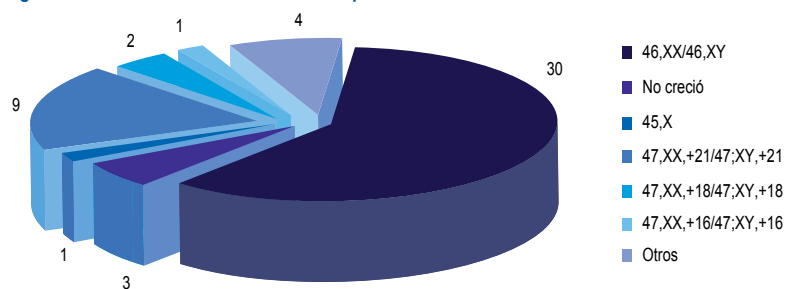
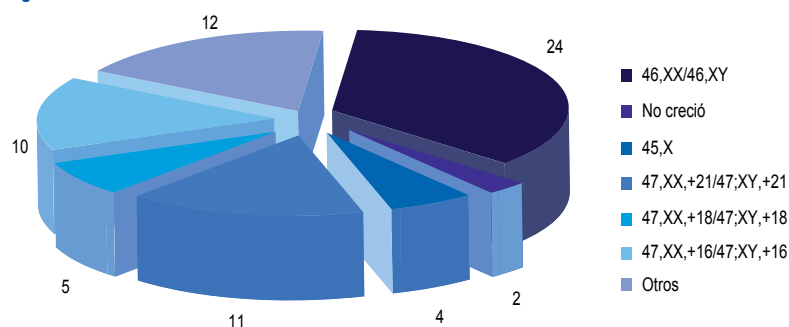


Figura 3. Resultados de los cultivos en vellosidades coriales.



semanas. Se encontró 30 (60%) con resultados normales, en 3 (6%) no creció y 17 (34%) con resultados anormales, incluyendo 1 mosaico 46,XX/46,X,+13 (tabla 1 y figura 2). Veintitrés de los 50 casos (46%) (23/50) correspondió al sexo masculino y 24 (48%) al sexo femenino.

La edad materna media para muestras de vellosidades coriales (68 casos) fue 35,9 años, con rango entre 26 y 44 años: 6/68 (8,9%) entre 20 y 30 años, 39/68 (57,4%) entre 31 y 40 y 23/68 (33,8%) con 41 años o más. La edad gestacional media, según la fecha de la última menstruación, fue 11,8 semanas, con rango entre las 9 y 18 semanas. Veinticuatro de las 68 vellosidades coriales (35,3%) tuvieron resultado normal, dos (2,9%) no crecieron y 42 (61,8%) resultaron anormales, que incluyeron 45,XX,t (14;22), un mosaico 46,XX/46,XX,-13,+18, y 69,XXX (tabla 1 y figura 3). El 30,9% (21 casos) correspondió al sexo masculino y 66,2% (45 casos) al femenino.

Los resultados totales del estudio citogenético se muestra en la figura 4.

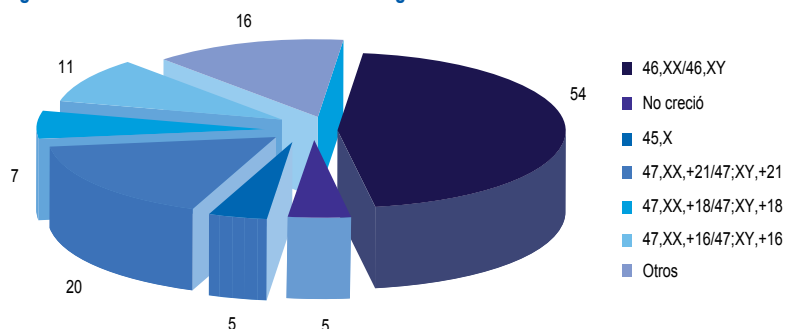
## DISCUSIÓN

Este trabajo presenta la experiencia de 3 años en Reprogenetics SAC con el diagnóstico citogenético prenatal, permitiendo obtener información de importancia vital en el manejo de los embarazos afectados y ofrecer un mejor asesoramiento genético para futuros embarazos.

El síndrome de Down o trisomía para el cromosoma 21 fue la cromosomopatía más frecuentemente diagnosticada, correspondiendo al 33,9% (20/59) de los casos con alteraciones. Le siguió la trisomía 16, con 18,6% (11/59) de los casos alterados, la trisomía 18 con 11,9% (7/59) de los casos afectados y la monosomía para el cromosoma X, con 8,5% (5/59) de los casos anormales. Los primeros hallazgos pueden ser explicados porque estas anomalías se hallan en relación



Figura 4. Resultados de todos los cultivos citogenéticos.



con la edad materna avanzada. En el caso de la monosomía del X, pueden haber muchos más casos, pero la mayoría de ellas es abortada precozmente <sup>(6)</sup>.

El hecho de que una cantidad importante de los casos con anomalías cromosómicas tienen correspondencia con anomalías ecográficas refuerza la necesidad de realizar una ecografía de alta resolución en todas las gestantes en el primer trimestre de gestación, con el fin de descartar fetos portadores de este tipo de patología. En cambio, si el cariotipo es normal, puede haber una recurrencia de hasta 25% debido a que algunos síndromes genéticos auto-

sómicos recesivos no manifiestan cambios cromosómicos.

En aquellos casos en que se confirma el diagnóstico de alteraciones cromosómicas, los padres deben recibir información y apoyo adecuado para prepararlos psicológicamente a enfrentar un eventual aborto tardío, muerte perinatal o al nacimiento de un hijo que presentará anomalías somáticas.

Por último, aún cuando el número de muestras analizadas por nuestro grupo no es muy elevado, los datos obtenidos concuerdan con lo publicado anteriormente por otros autores.

## REFERENCIAS BIBLIOGRÁFICAS

1. Fernández-Novoa M, Vargas M. Prevención y diagnóstico prenatal de las enfermedades genéticas. *Vox Paediatrica*. 1999;7(1):110-3.
2. Gonzalez C, Vera C, Carvajal J. Diagnóstico prenatal invasivo al final del primer trimestre: resultados de un ensayo internacional randomizado. *Rev Chil Obstet Ginecol*. 2004;69(3):263-5.
3. Galán E. Aplicaciones del laboratorio de citogenética a la clínica. *Pediatr Integral*. 2002;6(9):820-30.
4. Corral E, Moreno R, Pérez N, Ojeda M, Campusano L, Sepúlveda W. Diagnóstico citogenético prenatal: experiencia de 10 años en el Hospital Regional de Rancagua *Rev Chil Ultrasonografía*. 2007;10(2):44-9.
5. Méndez L, Quiñones O. Diagnóstico prenatal citogenético mediante cultivo de amniocitos. *Rev Cubana Genet Comunit*. 2009;3(1):7-15.
6. Sepúlveda W, Flores X, Be C, Youlton R, Gutiérrez J, Carstens E, Corral E. Síndrome de Turner: diagnóstico citogenético prenatal y hallazgos ultrasonográficos. *Rev Chil Ultrasonografía*. 2000;3(2):50-5.