

## Ureterolitiasis Izquierda Obstructiva Moderada en paciente de 16 años. Reporte de Caso

**Md. Mateo Javier Holguín Maldonado<sup>1</sup>**

[mateoholguinm1@gmail.com](mailto:mateoholguinm1@gmail.com)

<https://orcid.org/0009-0003-4758-5149>

Hospital de Especialidades  
de las Fuerzas Armadas N.1  
Ecuador

**Md. Indira Salomé Peñafiel Miranda**

[indy\\_jolie@hotmail.com](mailto:indy_jolie@hotmail.com)

<https://orcid.org/0000-0002-9206-177X>

Hospital de Especialidades  
de las Fuerzas Armadas N.1  
Ecuador

**Md. David Alejandro Cevallos Díaz**

[davidcevallos68@hotmail.com](mailto:davidcevallos68@hotmail.com)

<https://orcid.org/0009-0003-1544-2194>

Hospital de Especialidades  
de las Fuerzas Armadas N.1  
Ecuador

**Md. Indira Vanessa Cabrera Armijos**

[indivann93@gmail.com](mailto:indivann93@gmail.com)

<https://orcid.org/0009-0004-7137-2976>

Hospital de Especialidades  
de las Fuerzas Armadas N.1  
Ecuador

**Md. Alondra Monserrat Sánchez Ojeda**

[alondra.sanchez@unl.edu.ec](mailto:alondra.sanchez@unl.edu.ec)

<https://orcid.org/0009-0000-5732-8048>

Investigador Independiente  
Residente en Loja  
Ecuador

### RESUMEN

La ureterolitiasis es una enfermedad global que afecta a millones de personas y causa una enorme carga económica. Por tanto, esta enfermedad impone una carga importante al sistema sanitario. La incidencia y prevalencia de esta enfermedad también está aumentando. Además, cada vez hay más pruebas que sugieren que la nefrolitiasis se asocia con otras enfermedades sistémicas, en particular enfermedades cardiovasculares, diabetes y obesidad. La afección suele ser muy dolorosa, aparece repentinamente sin previo aviso y los síntomas tardan días en desaparecer. Por lo general, el curso de esta afección es benigno, pero en ocasiones puede ser necesaria una intervención urológica y una hospitalización. Los abscesos renales, los cálculos infectados, la enfermedad renal crónica, la obstrucción, las cicatrices ureterales y la estenosis son complicaciones de los cálculos ureterales. Se reporta paciente femenina de 16 años acude por reportar dolor lumbar acompañado de escalofríos y alza térmica no cuantificada, se evidencia al examen EMO pielonefritis, sintomatología no mejora por lo que es hospitalizada.

**Palabras claves:** *pielonefritis; litiasis; uréter; cálculos; dolor lumbar*

---

<sup>1</sup> Autor principal

Correspondencia: [mateoholguinm1@gmail.com](mailto:mateoholguinm1@gmail.com)

## **Moderate Obstructive Left Ureterolithiasis in a 16-year-old patient. Case Report**

### **ABSTRACT**

Ureterolithiasis is a global disease that affects millions of people and causes an enormous economic burden. Therefore, this disease imposes a significant burden on the healthcare system. The incidence and prevalence of this disease is also increasing. Furthermore, increasing evidence suggests that nephrolithiasis is associated with other systemic diseases, particularly cardiovascular disease, diabetes, and obesity. The condition is usually very painful, appears suddenly without warning, and takes days for symptoms to disappear. The course of this condition is usually benign, but urological intervention and hospitalization may sometimes be necessary. Kidney abscesses, infected stones, chronic kidney disease, obstruction, ureteral scarring, and stricture are complications of ureteral stones. Se reporta paciente femenina de 16 años acude por reportar dolor lumbar acompañado de escalofríos y alza térmica no cuantificada, se evidencia al examen EMO pielonefritis, sintomatología no mejora por lo que es hospitalizada.

***Keywords:** pyelonephritis; lithiasis; ureter; stones; low back pain*

*Artículo recibido 20 septiembre 2023  
Aceptado para publicación: 28 octubre 2023*

## INTRODUCCIÓN

Los cálculos ureterales son una afección dolorosa que afecta a millones de estadounidenses cada año. El diagnóstico y tratamiento tempranos son esenciales para evitar la alta morbilidad y mortalidad asociada a esta afección. Este evento examina la evaluación y el manejo de los cálculos ureterales y destaca el papel del equipo interprofesional en la evaluación y el manejo de los pacientes con esta enfermedad. Este artículo analiza las causas, la historia típica y el examen físico, la evaluación, el manejo y el tratamiento de los cálculos renales.

A menudo se desconoce la causa de los cálculos renales de un paciente. Si el paciente no expulsa el cálculo, no puede extraerlo y lo envía para su análisis, la composición del cálculo a menudo permanece desconocida. En el pasado, ha habido muchas teorías sobre qué factores aumentan el riesgo de que un paciente desarrolle cálculos. En el pasado se pensaba que el calcio en la dieta contribuía a la formación de cálculos renales. Pero las investigaciones ahora muestran que este no es el caso. Las investigaciones muestran que una mayor ingesta de calcio en la dieta se asocia con un riesgo relativo menor que una menor ingesta de calcio en la dieta. Otra causa de cálculos renales en un pequeño número de pacientes es hereditaria, como los cálculos de cistina.

Los estudios estiman que la prevalencia de cálculos renales en los Estados Unidos es del 10,6% de los hombres y del 7,1% de las mujeres. Además, se espera que la prevalencia aumente. También existen diferencias en la prevalencia entre diferentes grupos raciales. En orden descendente de prevalencia de grupos raciales, son blancos/no hispanos, hispanos y negros. Además, los cálculos renales suelen diagnosticarse en pacientes de 40 años.

La composición de la orina puede predecir la composición de los cálculos. Se pueden formar cálculos renales si la orina tiene una mayor concentración de calcio y/o oxalato y/o ácido úrico. La hipercalciuria produce cálculos de calcio, la hiperuricosuria produce cálculos de ácido úrico y la hiperoxaluria produce cálculos de oxalato.

El oxalato de calcio representa el 74% de todos los tipos de cálculos renales. El fosfato de calcio constituye el 20% de los cálculos y el ácido úrico el 4%. Los cálculos de fosfato de magnesio y amonio y los cálculos de cistina constituyen los tipos de cálculos restantes. Los cálculos renales suelen desaparecer por sí solos. Sin embargo, cuando los cálculos crecen hasta 7 mm o más, normalmente no

desaparecen sin una intervención urológica. Los cálculos renales de 5 mm o menos tienden a desaparecer por sí solos, pero debido a que la anatomía de cada persona es diferente, los cálculos pequeños pueden fallar en algunos pacientes.

Los cálculos renales son típicos en pacientes adultos de 35 años que ya han tenido cálculos renales. Los pacientes describen este dolor como un dolor repentino, agudo y tipo calambre en un lado, que puede persistir con el tiempo. Es posible que tengan dificultad para quedarse quietos y moverse por la habitación. El dolor puede despertar a los pacientes en mitad de la noche. A menudo los pacientes recuerdan el momento exacto en que comenzaron sus síntomas. Los pacientes pueden experimentar náuseas, vómitos, dificultad para orinar, hematuria intensa y micción frecuente.

El examen físico suele revelar molestias de moderadas a graves e incapacidad para dormir tranquilamente. Los pacientes pueden presentar taquicardia, pero, a menos que estén sépticos, estarán afebriles y normotensos. Los pacientes suelen tener un examen abdominal normal. El paciente puede sentir dolor a la palpación en el ángulo espinoso lateral del lado del cálculo.

El diagnóstico de un cálculo ureteral generalmente se puede realizar mediante una anamnesis y un examen físico completos. Se pueden utilizar otras pruebas para descartar complicaciones graves de los cálculos renales, como cálculos infectados u obstructivos o pielonefritis.

Se puede recolectar orina de 24 horas para evaluar urea, creatinina, ácido úrico, oxalato, citrato, calcio, fosfato, pH y volumen de orina y cultivos. Se puede realizar un panel metabólico completo para detectar anomalías renales que pueden indicar la presencia de cálculos renales obstructivos. Las tomografías computarizadas abdominales y pélvicas sin contraste son el estándar de oro para diagnosticar cálculos ureterales y pueden caracterizar el tamaño y la ubicación del cálculo y, por lo tanto, determinar la probabilidad de su salida espontánea.

El tratamiento de los cálculos ureterales generalmente incluye medicamentos para tratar el dolor agudo y promover el paso de los cálculos, como la tamsulosina. Pasar un cálculo requiere una intervención agresiva, especialmente si es grande o problemático. Hay dos procedimientos activos principales: litotricia por ondas de choque (SWL) o ureteroscopia (URS). En un metanálisis que comparó la eliminación de cálculos proximales entre la litotricia por ondas de choque y la ureteroscopia, no se

observó ninguna diferencia estadística entre las dos. Sin embargo, para los cálculos distales, la ureteroscopia es mejor que la terapia con ondas de choque.

### **Caso clínico**

Paciente de 16 años, sexo femenino, refiere que desde hace 24 horas y teniendo como causa aparente actividad física (caminata) presenta dolor tipo cólico de gran intensidad 6/10 en fosa ilíaca izquierda con irradiación hacia región lumbar del mismo lado, se automedica con Ibuprofeno sin tener mejoría. Luego de 3 horas presenta náuseas y vómitos de contenido alimentario por 3 ocasiones, dolor tipo cólico aumenta de intensidad 8/10; toma 10 gotas de Tramal, con escasa respuesta, presenta náuseas y vómito por varias ocasiones durante toda la noche, alza térmica no cuantificada, persiste dolor tipo cólico que se mantiene en intensidad y no cambia de localización ni irradiación, por tal motivo acude a esta casa de salud donde luego de valoración dan ingreso a este servicio.

Enfermedades médicas: No refiere

Antecedentes alérgicos: No refiere

Antecedentes quirúrgicos: No refiere

Antecedentes Obstétricos:

- Menarquía: 12 años
- Ciclos: irregulares
- FUM: hace dos meses
- Inicio de vida sexual: 15 años
- Compañeros sexuales: 1
- Método anticonceptivo: Implante subdérmico colocado hace 1 años.
- Gestas: 0
- Partos: 0
- Hijos vivos: 0
- Hijos muertos: 0
- Cesáreas: 0
- Abortos: 0
- Prueba PAP: resultado infeccioso hace un año, tratamiento incompleto.

- Antecedentes familiares: no refiere

### **Hábitos**

- Alimentación: balanceada 3 veces al día
- Intolerancias alimenticias: ninguna
- Catarsis: 1 vez al día
- Diuresis: 2 – 3 veces al día
- Sueño: 8 horas diarias, reparador
- Bebidas alcohólicas: no
- Tabaco: no
- Medicación: ninguna

Paciente ingresa al servicio de Urología en donde realiza la exploración física pertinente, signos vitales: frecuencia cardiaca 124 latidos por minuto, saturación 94% con fio2 21%, tensión arterial 90/70 mmhg, frecuencia respiratoria de 20, temperatura de 38.1°C axilar, peso: 50,0 kg, talla: 158 cm, IMC: 20.03 (Normal).

Paciente pálida, febril, orientada en tiempo, espacio y persona con razonamiento lógico, comprensión y juicio normales. Glasgow 15/15.

Cabeza: normocéfala, no protrusiones, no depresiones. Ojos: pupilas fotorreactivas, isocóricas, escleras blancas, conjuntivas rosadas. Nariz: fosas nasales permeables. Boca: mucosa oral seca. Labios: simétricos, hidratados y sin alteraciones. Encías: normales. Cuello: simétrico, sin masas evidentes, no hay regurgitación yugular.

Tórax: simétrico, latido apaxiano no visible, respiración torácica, no hay dolor a la palpación, expansibilidad normal, elasticidad pulmonar normal. Palpación no dolorosa a la palpación, no presencia de masas. Corazón R1 y R2 rítmicos. Pulmones: murmullo vesicular conservado, no ruidos sobre añadidos.

Abdomen: inspección: Simétrico, no cicatrices, auscultación ruidos hidroaéreos presentes. Palpación Suave, depresible, doloroso a la palpación profunda en punto ureteral medio izquierdo. Murphy positivo. Región suprapúbica no dolorosa

Región lumbar: inspección: Simétrica, de aspecto normal, color de piel acorde con el resto del cuerpo.

Palpación: Región lumbar derecha e izquierda dolorosa a la puño percusión.

Extremidades Superiores: tono y fuerza muscular conservado, pulsos distales presentes, normorreflexia en reflejos: bicipital, tricipital y estiloradial, no se evidencia edema.

Extremidades Inferiores: tono y fuerza muscular conservado, pulsos distales presentes, normorreflexia en reflejos osteotendinosos: rotuliano y aquiliano, Babinski negativo.

### Exámenes de laboratorio

**Tabla 1: Biometría Hemática**

<b>Biometría hemática</b>		
Leucocitos	19.40	4.8 - 10.8
Neutrófilos	13.3	2.2 - 4.8
Linfocitos	5.01	1.3 - 2.9
Monocitos	0.64	0.3 - 0.8
Eosinófilos	0.27	
Basófilos	0.14	
Neutrófilos %	68.7	43 - 65
Linfocitos %	25.9	40.5 - 45.5
Eosinófilos %	1.40	0.9 - 2.9
Basófilos%	0.7	0.2 - 1
Glóbulos Rojos	4.61	4.2 - 5.4
Hemoglobina	13.5	12- 16
Hematocrito	42.8	37 - 47
VCM	93	81 - 99
Concentración Media Hemoglobina	29.3	
Conc. Corpuscular Media Hemoglobina	31.5	32 - 36
Ancho de Distribución de GR Cv	13.4	11.5 - 15.5
Plaquetas	505	130 - 400
Volumen Medio Plaquetario	6.4	7.4 - 10.4

**Tabla 2: Química Sanguínea**

<b>Química clínica</b>		
Glucosa	92 mg/dL	70.00-110.00
Urea	46,8 mg/dL	10.00-50.00
Creatinina	0,65 mg/dL	0.50-1.20

**Tabla 3: EMO**

<b>EMO ( Uroanálisis de Rutina)</b>		
Color	Amarillo	
Aspecto	Turbio	
Densidad	1.010	
plt	8	
Glucosa en Orina	Normal	
Cetonas	15	
Bilirrubina	Negativo	
Leucocitos en Orina	500	
Nitritos	Positivo	
Hemoglobina	25	
Proteínas	25	
Urobilinógeno	Normal	
Hematíes	2.0	0 - 3
Células Bajas	0.9	
Piocitos	171.5	0 – 3
Bacterias	6061	

**Tabla 4: Urocultivo**

<b>Cultivo de Orina</b>	<b>A / B</b>
Comentarios:	
Microorganismo	Escherichia Coli
Amikacina	Sensible
Cefalexina	Sensible
Fosfomicina	Sensible
Imipenem	Sensible
Nitrofurantoina	Sensible
Norfloxacina	Sensible
Piperacilina + Taz	Sensible
Rto De Colonias	> 100 000 UFC/ML



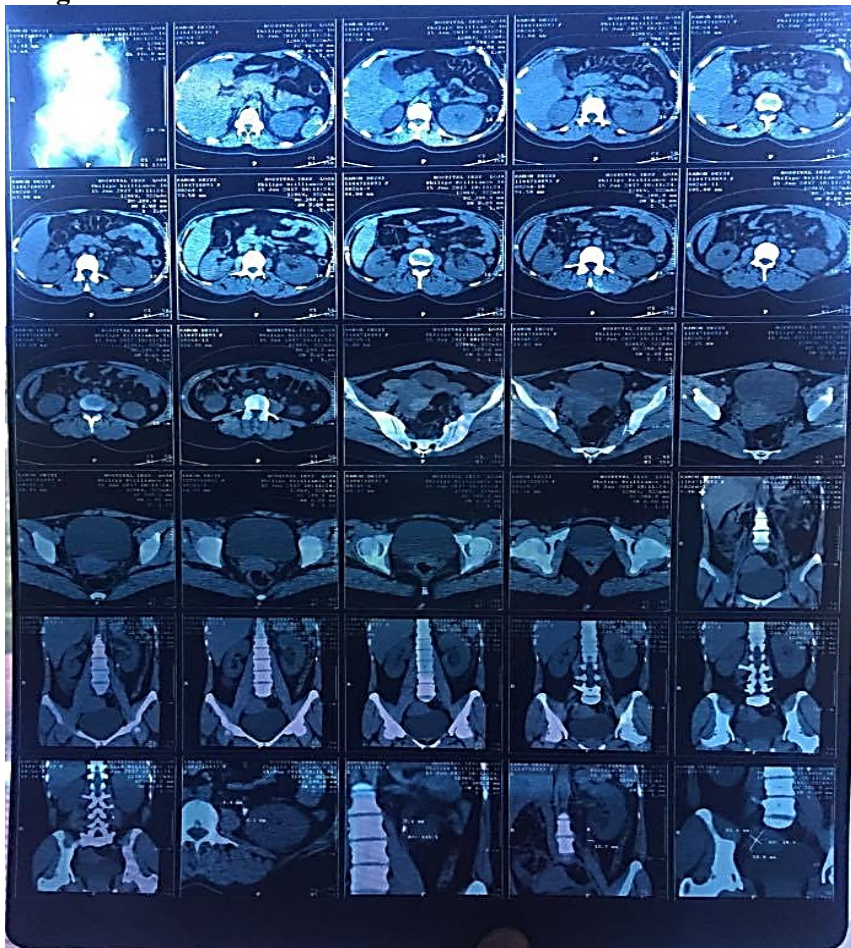
## Ecografía de Abdomen Superior

### Reporte

Riñón izquierdo aumentado de tamaño de 13.3 cm de longitud se preserva a la ecogenicidad y diferenciación cortico medular, ectasia pélvica leve con cálculo a nivel de tercio proximal de uréter por ecografía de 1\*0,4cm

### URO TAC Simple (imagen 1)

**Imagen 1:** Ureterolitiasis derecha obstructiva



### Reporte

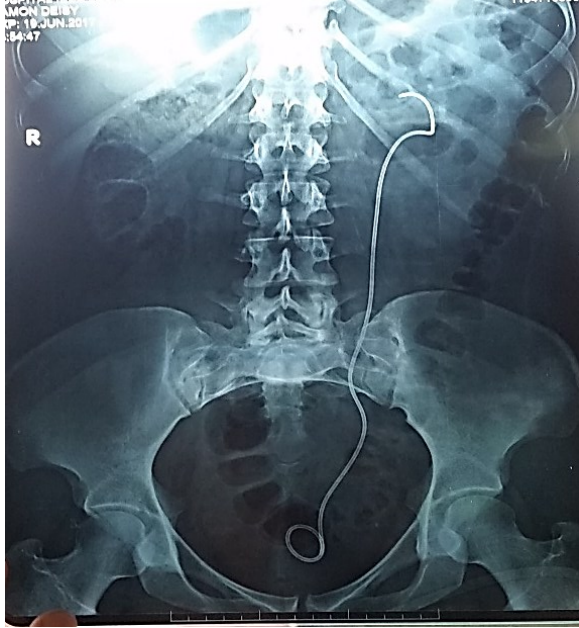
Riñón derecho normal. Riñón Izquierdo con ectasia pélvica por cálculo en tercio proximal de uréter de 4\* 7 mm con una densidad de 445UH. Quiste simple de anexo derecho de 38 mm. Douglass Libre

### DISCUSIÓN

Los cálculos ureterales son una afección dolorosa que afecta a millones de personas cada año. Se desconoce la causa de los cálculos renales de un paciente. Las investigaciones muestran que una mayor ingesta de calcio en la dieta se asocia con un riesgo relativo menor que una menor ingesta de calcio en

la dieta. Los cálculos renales son típicos en pacientes adultos de 35 años, pero también se puede observar casos como el nuestro en donde se evidencia cálculos renales en paciente joven sin antecedentes de importancia. Describen este dolor como un dolor repentino, agudo y tipo calambre en un lado de la región lumbar, que puede persistir con el tiempo. Es posible que tengan dificultad para quedarse quietos y moverse por la habitación, puede despertar a los pacientes en mitad de la noche, experimentar náuseas, vómitos, dificultad para orinar, hematuria intensa y micción frecuente. Durante el examen físico suele evidenciarse molestias de moderadas a graves como taquicardia, pero, a menos que estén sépticos, estarán afebriles y normotensos. En la mayoría de los casos suelen tener un examen abdominal normal. El paciente puede sentir dolor a la palpación en el ángulo espinoso lateral del lado del cálculo en relación con su ubicación lumbar con puño percusión positiva. El diagnóstico de un cálculo ureteral generalmente es mediante una anamnesis y un examen físico completos. Se pueden utilizar otras pruebas para descartar complicaciones graves de los cálculos renales, como cálculos infectados u obstructivos o pielonefritis. Las tomografías computarizadas abdominales y pélvicas sin contraste son el estándar de oro para diagnosticar cálculos ureterales y pueden caracterizar el tamaño y la ubicación del cálculo y, por lo tanto, determinar la probabilidad de su salida espontánea, en nuestro paciente se realizó exámenes de imagen como ecografía de abdomen superior evidenciando una dilatación del conducto ureteral sin presencia del lito. Se evidencia durante exámenes complementarios de imagen como microscópico elemental de orina pielonefritis compatible con proceso infeccioso ocasionado por la Ureterolitiasis, se pedí de manera urgente Uro tac simple donde recalca la evidencia del lito en el uréter izquierdo proximal, provocando dilatación e inflamación de ectácica pélvica. Paciente es ingresado a quirófano para realizar Ureterolitotomía intracorporea izquierda más colocación de catéter doble J. Paciente responde adecuadamente al tratamiento y se pide Rx de pelvis para identificar ubicación exacta de catéter doble J. (Imagen 2)

**Imagen 2:** Presencia de catéter doble J en uréter izquierdo.



## CONCLUSIÓN

La presentación sintomática de la Ureterolitiasis obstructiva puede tener factores clínicos específicos para su diagnóstico como son dolor abdominal, dolor lumbar, hematuria, disuria, náuseas y vómitos. El personal de salud debe reconocer los síntomas específicos de la ureterolitiasis para un diagnóstico y tratamiento preciso. El tratamiento endoscópico de los cálculos ureterales impactados sigue siendo un procedimiento desafiante para los urólogos, a pesar de los notables avances recientes en la tecnología quirúrgica en el tratamiento de la urolitiasis, en la actualidad se utiliza de estándar la Ureterolitotomía intracorporea con resultados favorables.

## REFERENCIAS BIBLIOGRAFICAS

- Toole, Kimberly P et al. "Ureterolithiasis in Adolescents: A Case Report." *Journal of pediatric health care : official publication of National Association of Pediatric Nurse Associates & Practitioners* vol. 35,3 (2021): 327-331. doi:10.1016/j.pedhc.2021.01.004
- Glazer, Kelly, et al. "Ureterolithiasis." *StatPearls*, StatPearls Publishing, 10 July 2023.
- Meltzer AC, Burrows PK, Wolfson AB, Hollander JE, Kurz M, Kirkali Z, Kusek JW, Mufarrij P, Jackman SV, Brown J. Effect of Tamsulosin on Passage of Symptomatic Ureteral Stones: A Randomized Clinical Trial. *JAMA Intern Med.* 2018 Aug 01;178(8):1051-1057.

- Ordon M, Andonian S, Blew B, Schuler T, Chew B, Pace KT. CUA Guideline: Management of ureteral calculi. *Can Urol Assoc J*. 2015 Nov-Dec;9(11-12):E837-51.
- Hinojosa-Gonzalez, David E, and Brian H Eisner. "Biomarkers in Urolithiasis." *The Urologic clinics of North America* vol. 50,1 (2023): 19-29. doi:10.1016/j.ucl.2022.09.004
- Milligan, Melissa, and Allyson C Berent. "Medical and Interventional Management of Upper Urinary Tract Uroliths." *The Veterinary clinics of North America. Small animal practice* vol. 49,2 (2019): 157-174. doi:10.1016/j.cvsm.2018.11.004
- Rabley A, Singh D, Rawlings T, Bird V, Yeung L (2020) Asymptomatic obstructive ureterolithiasis due to a periureteral venous ring, *Journal of Endourology Case Reports* 6:4, 505–508, DOI: 10.1089/cren.2020.0176.
- Giddy S, Thangasamy I, Vega A. Transcaval ureter: A rare embryological anomaly causing obstructive uropathy. *BMJ Case Rep* 2015; DOI: 10.1136/bcr-2014-208076
- Holmlund, Dan. "On medical treatment for ureteral stone expulsion." *Scandinavian journal of urology* vol. 52,2 (2018): 94-100. doi:10.1080/21681805.2018.1428682
- Yamashita, Shimpei et al. "Comprehensive endoscopic management of impacted ureteral stones: Literature review and expert opinions." *International journal of urology : official journal of the Japanese Urological Association* vol. 29,8 (2022): 799-806. doi:10.1111/iju.1490
- Sahlén, Klara et al. "Does the kidney actually swell during an acute urinary tract obstruction?." *Acta radiologica (Stockholm, Sweden : 1987)* vol. 64,10 (2023): 2820-2827. doi:10.1177/02841851231190618
- Marien, Tracy et al. "Antimicrobial resistance patterns in cases of obstructive pyelonephritis secondary to stones." *Urology* vol. 85,1 (2015): 64-8. doi:10.1016/j.urology.2014.10.007
- Palka, Joshua et al. "Safety of retrograde pyelography for infected ureteral stones." *The Canadian journal of urology* vol. 27,1 (2020): 10130-10134.
- Söylemez, Haluk, and Kadir Yıldırım. "How can a ureteral stone cause pain without hydronephrosis?." *World journal of urology* vol. 34,9 (2016): 1289. doi:10.1007/s00345-016-1817-3

Fankhauser, Christian D et al. "Long-term Adverse Effects of Extracorporeal Shock-wave Lithotripsy for Nephrolithiasis and Ureterolithiasis: A Systematic Review." *Urology* vol. 85,5 (2015): 991-1006. doi:10.1016/j.urology.2014.12.014