



Ciencia Latina
Internacional

Ciencia Latina Revista Científica Multidisciplinar, Ciudad de México, México.
ISSN 2707-2207 / ISSN 2707-2215 (en línea), marzo-abril 2024,
Volumen 8, Número 2.

https://doi.org/10.37811/cl_rcm.v8i2

RADIOLOGÍA INTERVENCIONISTA EN EL DIAGNÓSTICO Y TRATAMIENTO DE LAS PATOLOGÍAS DE COLUMNA VERTEBRAL

**INTERVENTIONAL RADIOLOGY IN THE DIAGNOSIS AND
TREATMENT OF SPINAL PATHOLOGIES**

Martín Martínez Peredo

Universidad Central de Venezuela

Gabriel Orlando González Herrera

Universidad de Ciencias Médicas de la Habana

Andrea Gisette Soler Sierra

Fundación Universitaria Juan N. Corpas, Colombia.

Pedro Luis Guzmán Ramos

Universidad del Sinú, Colombia

Solangel Burbano Villota

Universidad de Ciencias Médicas de la Habana

María José Díaz Pacheco

Universidad del Sinú Elías Bechara Zainum sede Montería, Colombia

Laura Camila Velásquez Ardila

Universidad Libre seccional Barranquilla, Colombia

Daynela margarita navarro Barraza

Universidad libre, Colombia.

Pedro Luis Guzmán Ramos

Universidad del Sinu Elias Bechara Zainum - Monteria

https://doi.org/10.37811/cl_rcm.v8i2.10484

Radiología Intervencionista en el Diagnóstico y Tratamiento de las Patologías de Columna Vertebral

Martín Martínez Peredo¹

martinfernanda2021@gmail.com

<https://orcid.org/0009-0003-3199-6859>

Médico Internista de la Universidad Central de Venezuela

Andrea Gissette Soler Sierra

andreasoler1215@gmail.com

<https://orcid.org/0009-0006-7557-8204>

Médico General de la Fundación Universitaria Juan N. Corpas, Colombia

Solangel Burbano Villota

solangelburbano@gmail.com

Médico Radiólogo, Universidad de Ciencias Médicas de la Habana

Laura Camila Velásquez Ardila

lauracvelasquez27@gmail.com

<https://orcid.org/0009-0003-1577-3137>

Médico general de la Universidad Libre seccional Barranquilla, Colombia

Pedro Luis Guzmán Ramos

pedroguzmanramos@gmail.com

<https://orcid.org/0009-0004-9694-3931>

Médico General, Universidad del Sinú Elías Bechara Zainum - Montería

Gabriel Orlando González Herrera

gabbogh@gmail.com

Residente 3er año Imagenología Universidad de Ciencias Médicas de la Habana

Pedro Luis Guzmán Ramos

pedroguzmanramos@gmail.com

<https://orcid.org/0009-0004-9694-3931>

Médico General de la Universidad del Sinú, Colombia

María José Díaz Pacheco

mariafaridys@hotmail.com

<https://orcid.org/0000-0001-9370-6683>

Médico general de la Universidad del Sinú Elías Bechara Zainum sede Montería, Colombia

Daynela Margarita Navarro Barraza

Daynelanavarro@gmail.com

Médico general de la Universidad libre, Colombia

RESUMEN

El papel de la radiología intervencionista ha presentado una mayor expansión a lo largo de los últimos años, ya que la aplicación de la resonancia magnética (RM) y la tomografía computarizada (TC) ha ofrecido diferentes ventajas para el diagnóstico y tratamiento de las patologías de la columna vertebral. Por ello, realizamos una búsqueda bibliográfica de diferentes artículos en inglés y español en diferentes bases de datos, bibliotecas nacionales e internacionales dando como resultado diferentes reportes de casos en los que se evidencian la aplicación de la radiología intervencionista en diferentes patologías como cifosis, lordosis, escoliosis, fracturas, etc. brindando un alivio rápido de los síntomas y la reducción de diferentes complicaciones. Por lo tanto, la radiología intervencionista se ha posicionado como una herramienta de gran importancia en el ámbito clínico.

Palabras Claves: Columna vertebral, enfermedad, Radiología Intervencionista, Intervencionismo, Métodos diagnósticos, Tratamiento

¹ Autor principal

Correspondencia martinfernanda2021@gmail.com

Interventional Radiology in the Diagnosis and Treatment of Spinal Pathologies

ABSTRACT

The role of interventional radiology has experienced significant expansion in recent years, as the application of magnetic resonance imaging (MRI) and computed tomography (CT) has offered distinct advantages for the diagnosis and treatment of spinal pathologies. Therefore, we conducted a literature search of various articles in English and Spanish across different databases, national, and international libraries, resulting in several case reports demonstrating the application of interventional radiology in various conditions such as kyphosis, lordosis, scoliosis, fractures, etc., providing rapid symptom relief and reducing different complications. Consequently, interventional radiology has emerged as a critically important tool in the clinical setting.

Keywords: Spine, disease, Interventional Radiology, Interventionism, Diagnostic methods, Treatment

Artículo recibido 15 febrero 2024

Aceptado para publicación: 14 abril 2024



INTRODUCCIÓN

La prevalencia e incidencia del dolor de espalda en la población en los últimos años ha ido en ascenso, suponiendo un alto coste económico debido a su influencia negativa en la salud y en la actividad laboral. Cuando se trata de dolor a nivel vertebral, las causas mecánicas corresponden al 97% de los casos y alrededor del 3% de los casos corresponde a patologías de origen infeccioso, inflamatorio o tumoral (1). La columna vertebral ha sido objeto de estudio durante decenas de años para la búsqueda de técnicas para identificar de forma oportuna el diagnóstico y ofrecer el adecuado tratamiento de patologías congénitas como, cifosis; lordosis, escoliosis, algunas agudas como fracturas, hernias discales etc. o crónicas como, canal estrecho de origen artrósico, artrosis interfetaria etc (2).

Dentro de las técnicas utilizadas con mayor frecuencia, la radiografía simple sigue siendo una de las más usadas en su estudio, aunque la introducción de nuevas tecnologías como la tomografía computarizada (TC) y la resonancia magnética (RM), han modificado sus indicaciones en la práctica diaria. Además, actualmente está bien establecido que la radiografía simple en ausencia de traumatismo tiene un valor limitado, ya que los cambios degenerativos son muy comunes y la patología más relevante, tumoral o infecciosa, puede pasar desapercibida (3). Por tal razón, la introducción y el desarrollo de las técnicas intervencionistas percutáneas, ha contribuido a la modificación del manejo de la patología de columna más prevalente como las presentes en la Tabla 1.



Tabla 1. Patologías de Columna vertebral más prevalentes.

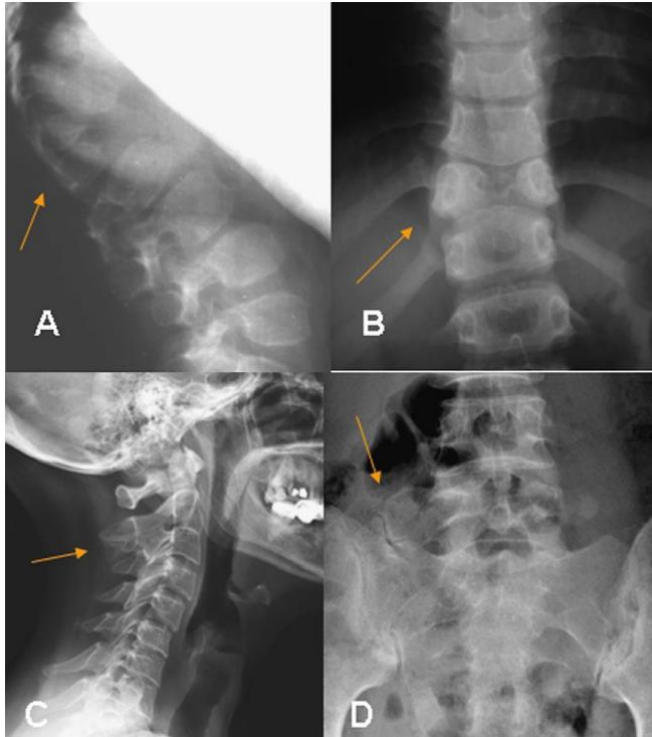
Mecánicas
Inespecíficas
Alteraciones degenerativas
Prolapso del disco intervertebral
Artrosis de las articulaciones interapofisarias
Malformaciones adquiridas
Estenosis vertebral
Espondilolistesis
Espondilólisis
Malformaciones congénitas
Espina bífida
Anomalías de transición (lumbarización S1, sacralización L5)
Sobrecarga funcional
Disimetrías pélvicas
Insuficiencia vertebral/trastornos de la estática
De origen coxofemoral
Inflamatorias
Espondiloartritis anquilopoyética
Artritis reumatoide
Neoplasias
Tumores vertebrales primarios o secundarios
Metabólicas
Osteoporosis (si aplastamiento vertebral)
Osteomalacia
Infecciones
Osteomielitis vertebral
Discitis
Sacroileítis
Enfermedad ósea de Paget
Funcionales y psicógenas

Tomado de: M. Seguí Díaza y J. Gérvas

La patología del raquis lumbar, especialmente en el caso de la mecánica y/o degenerativa, no se adapta al modelo clásico de enfermedad, donde un órgano libre de patología se considera sano y asintomático, mientras que un órgano con patología se considera responsable de determinados síntomas. La evidencia científica ha demostrado que un porcentaje de pacientes ha presentado síntomas con ausencia de lesión estructural en las pruebas de imagen, mientras que otros han sido asintomáticos con un amplio espectro de alteraciones vertebrales y discos facetarias, por este motivo, los hallazgos radiológicos se deben valorar siempre dentro de un contexto clínico (4).

Cuando las causas son congénitas pueden ser simples, sin deformidad asociada, o complejas, cuando conlleva deformidad espinal. Estas deformidades abarcan la cifosis, hiperlordosis y escoliosis que, en casos extremos pueden provocar insuficiencia respiratoria, cor pulmonale y paraplejia (Figura 1).

Figura 1. Patología vertebral congénita



A) Cifosis congénita secundaria a vértebras en cuneta posteriores (flecha). B) Vértebra en mariposa (flecha). C) Bloque vertebral congénito C2 – C3. D) Sacralización alar derecha de L5 con neoarticulación de la apófisis transversa de L5 al sacro (flecha). Tomado de: Ruiz Santiago, F., Guzmán Álvarez, L., Tello Moreno, M., & Navarrete González, P. J.

Los procedimientos de radiología intervencionista pueden tener una finalidad netamente diagnóstica o terapéutica, aunque en ocasiones pueden abarcar ambos objetivos (5). En la Tabla 2, pueden observarse las diferentes técnicas, indicación y grado de evidencia. Los métodos de imagen más utilizados en el intervencionismo de columna son la radioscopia y la tomografía computarizada (TC) (6). Dentro de los procedimientos intervencionistas del disco intervertebral, se encuentran técnicas como la discografía, terapia intradiscal, terna anular y la descompresión percutánea del disco intervertebral (7). En los procedimientos de infiltraciones facetarias pueden emplearse de forma diagnóstica o terapéutica. En el primer caso, la prueba se considera positiva si se produce el alivio sintomático y su tratamiento consiste en la infiltración intraarticular o del ramo medial de la rama dorsal del nervio espinal (8). En las técnicas intervencionistas en las estructuras nerviosas se encuentra la mielografía, terapia epidural y

nerviosa, biopsia, angiografía, vertebroplastia, ablación tumoral y por último drenaje de abscesos (Figura 2) (9).

Tabla 2. Evidencia sobre las técnicas intervencionistas de columna

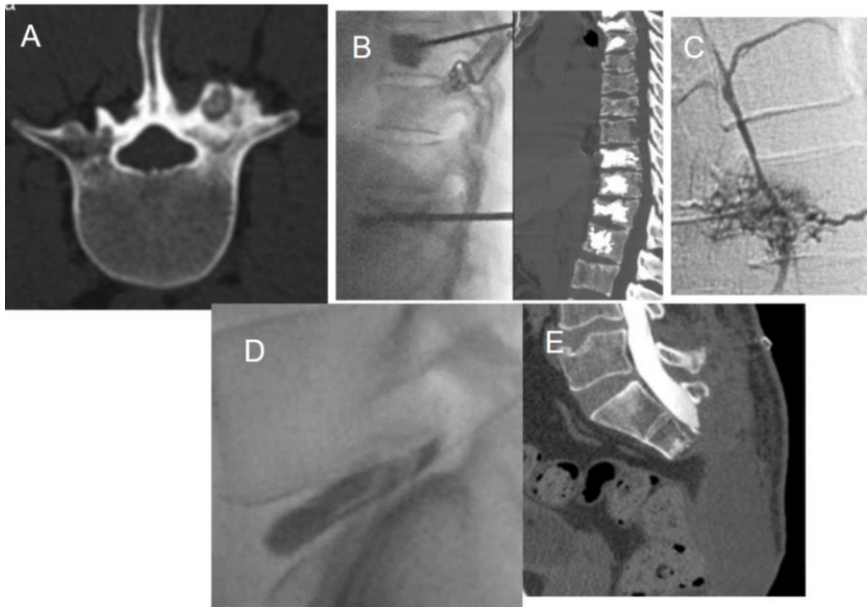Técnica	Indicación	Grado de evidencia
Adhesiolisis	Fibrosis posquirúrgica	Moderada
Bloqueo ramo dorsal diagnóstico	Dolor facetario Lumbar Dorsal Cervical Sacroiliaco	Buena
Bloqueo ramo dorsal terapéutico	Dolor facetario Lumbar Dorsal Cervical Sacroiliaco	Moderada-buena Moderada Moderada Pobre
Descompresión percutánea del disco	Hernia discal contenida	
Discectomía automática		Pobre
Radiofrecuencia		Pobre-moderada
Técnica láser		Pobre
Discografía	Dolor discógeno lumbar Fijación quirúrgica TTA-biaculoplastia Inyección epidural Dolor discógeno Cervical-dorsal	Pobre Pobre-moderada Moderada
Inyección epidural lumbar	Hernia discal Radiculopatía Columna operada Estenosis de canal Dolor discógeno	Pobre Buena Moderada (c) Moderada Moderada (c, i)
Inyección epidural cervical	Hernia discal Radiculopatía Columna operada Estenosis de canal Dolor discógeno	Buena Moderada Moderada Moderada
Inyección epidural torácica	Todas las causas	Pobre-moderada
Inyección facetaria Diagnóstica lumbar, dorsal y cervical	Dolor facetario	Moderada/fuerte
Inyección facetaria Terapéutica Lumbar Cervical	Dolor facetario	Pobre Pobre
Rizolisis Lumbar pulsada Lumbar continua Cervical continua Dorsal continua	Dolor facetario	Pobre Buena Moderada Pobre
Vertebroplastia/cifoplastia	Fractura osteoporótica Fractura tumoral	Moderada (no hay evidencia de su superioridad sobre tratamiento quirúrgico o placebo) Moderada

Tomado de: L. Guzman alvarez.Servicio de Radiodiagnóstico, Complejo Hospitalario Granada, Granada, España

A pesar de la introducción de las técnicas tomográficas, RM y TC, la radiografía simple como se mencionó anteriormente, sigue teniendo un papel importante en el estudio del dolor de espalda. Sin embargo, la realización e interpretación de las técnicas radiológicas deben hacerse con precaución y aún más si van de la mano del intervencionismo, debido a que dentro de las complicaciones comunes

de cualquier procedimiento percutáneo, en la radiología intervencionista se incluyen aquellas asociadas al procedimiento empleado y las secundarias a la medicación usada. Entre las primeras hay que resaltar la infección (espondilodiscitis, absceso epidural o meningitis), lesión vascular con hematoma, neumotórax, procesos alérgicos etc (10). Por tanto, en este artículo se investigará más a fondo el papel de la radiología intervencionista en el diagnóstico y tratamiento de las patologías de columna vertebral.

Figura 2. Imágenes de algunas Técnicas radiológicas intervencionistas



A) Ablación tumoral en osteoma osteoide. B) Vertebroplastia en un paciente con metástasis de mama. C) Angiografía, hemangioma del cuerpo vertebral. D) Discografía de un núcleo pulposo contenido por el anillo fibroso. E) Estudio mielográfico para descartar una fístula tras sacrectomía parcial.

MATERIALES Y MÉTODOS

Se realizó una búsqueda bibliográfica detallada de información publicada más relevante en las bases de datos pubmed, scielo, medline, bibliotecas nacionales e internacionales especializadas en los temas tratados en el presente artículo de revisión. Se utilizaron los siguientes descriptores: Columna vertebral, enfermedad, Radiología Intervencionista, Intervencionismo, Métodos diagnósticos, Tratamiento. La búsqueda de artículos se realizó en español e inglés, se limitó por año de publicación y se utilizaron estudios publicados desde 2001 a la actualidad.

RESULTADOS

El campo de la radiología intervencionista (RI) ha evolucionado rápidamente, convirtiéndose en un componente indispensable en el diagnóstico y tratamiento de diversas afecciones médicas (11). En particular, la radiología intervencionista ha desempeñado un papel fundamental en el tratamiento de las

patologías de la columna (12). Los trastornos de la columna, que van desde afecciones degenerativas hasta lesiones traumáticas, pueden causar dolor y deterioro significativos en la vida diaria de los pacientes. Sin embargo, el número de casos de radiología diagnóstica e intervencionista disminuyó significativamente en abril de 2020 en comparación con abril de los 5 años anteriores (ambos $p < 0,0001$). Los volúmenes de casos se redujeron en el cuerpo (49,2%, $p < 0,01$), musculoesqueléticos (54,2%, $p < 0,02$) (13)

Las técnicas de radiología intervencionista han revolucionado el diagnóstico de patologías de la columna, brindando a los médicos información detallada sobre los problemas subyacentes. Uno de los procedimientos de diagnóstico más comunes son las inyecciones espinales guiadas por fluoroscopia. La fluoroscopia permite obtener imágenes en tiempo real de la columna, lo que permite la colocación precisa de la aguja para inyecciones en el espacio epidural, las articulaciones facetarias o las raíces nerviosas. Estas inyecciones no sólo tienen fines de diagnóstico al confirmar la fuente del dolor, sino que también tienen beneficios terapéuticos (14). Con guía fluoroscópica, la inserción de la aguja se guía hasta el sitio de la fractura vertebral mediante un abordaje extrapedicular o subpedicular unilateral o bilateral. Una vez que la aguja llega al sitio de la fractura, se inyecta acrílico o biocemento, generalmente una mezcla de polimetacrilato de metilo, que fragua rápidamente y forma una estructura interna que sostiene la vértebra fracturada, dándole estabilidad (15). Sin embargo, no existen diferencias en la eficacia analgésica del bloqueo facetario lumbar en función de la técnica de imagen empleada para su realización: radioscopia-fluoroscopia o ecografía (16).

Además, la resonancia magnética (MRI) y la tomografía computarizada (CT) se utilizan con frecuencia en radiología intervencionista para visualizar la columna con gran detalle (17). Estas modalidades de imágenes ayudan a identificar anomalías estructurales, hernias de disco, tumores y otras patologías que contribuyen a los trastornos de la columna. La integración de tecnologías de imágenes avanzadas mejora la precisión del diagnóstico y guía los procedimientos intervencionistas posteriores (18). La radiografía convencional, tomografía computarizada y resonancia magnética permite clasificar fracturas a través de diferentes escalas como la realizada en un estudio que midió la fragilidad del sacro (19). De todas las modalidades de imágenes utilizadas, la resonancia magnética es superior incluso en comparación con la TC para demostrar una raíz nerviosa comprimida dentro de un agujero neural; sin embargo, la



TC puede demostrar diversas anomalías óseas con superioridad sobre la RM (20). Entre los procedimientos intervencionistas que se realizan comúnmente, se han utilizado procedimientos guiados por imágenes en un espectro de tumores musculoesqueléticos primarios y secundarios. Las aplicaciones actuales incluyen el diagnóstico con biopsias, ablaciones térmicas, crioterapia y por radiofrecuencia y procedimientos de aumento (21). La MRI de columna mostró fractura patológica vertebral de L1, compresión medular secundaria al componente epidural de la masa de L1, con aumento de la infiltración medular metastásica del cuerpo vertebral derecho de L1, que se presentó como un tumor sólido metastásico del carcinoma suprarrenocortical inicial (22). Además de la colocación de tornillos, estos dispositivos basados en fluoroscopia y tomografía computarizada pueden facilitar la evaluación intraoperatoria de la extensión de la resección del tumor y permitir la integración de terapias de ablación (23). También la MRI es importante en la evaluación temprana de los casos de compresión epidural de la médula espinal por el riesgo de déficit neurológico que puede terminar en una discapacidad funcional significativa (24)

La precisión diagnóstica de los diferentes abordajes percutáneos de biopsia en la columna oscila entre el 70% y el 96% con un umbral sugerido del 70 al 75%, Todos estos abordajes generalmente se realizan bajo guía de fluoroscopia o (TC) (25). Además de la resonancia magnética, la tomografía por emisión de positrones (PET)/CT o PET/MRI se pueden utilizar para el seguimiento de la ablación de la columna, lo que ofrece información invaluable y diagnóstico diferencial entre restos tumorales o recurrencia, fibrosis vascular o tejido de granulación. Pero todas las técnicas de evaluación por imágenes tienen el problema innato de la inflamación posterior al tratamiento (26).

La radiología intervencionista ofrece una amplia gama de intervenciones terapéuticas mínimamente invasivas para patologías de la columna, brindando alternativas a los enfoques quirúrgicos tradicionales (27). Adicionalmente, se ha demostrado que la guía por imágenes aumenta la eficacia técnica y clínica y reduce las posibles complicaciones (28). Las Inyecciones epidurales de esteroides implican la inyección de corticosteroides en el espacio epidural para reducir la inflamación y aliviar el dolor asociado con afecciones como hernias de disco y estenosis espinal y articulación facetaria artropatía que producen lumbalgia (29) (30) (31). Por su parte, las inyecciones en las articulaciones facetarias se dirigen a las pequeñas articulaciones ubicadas entre las vértebras adyacentes, aliviando el dolor causado



por la artritis o la inflamación de las articulaciones facetarias (32). Las terapias de radiología intervencionista para la patología de las articulaciones facetarias y sacroilíacas incluyen inyecciones, neurolisis o neuromodulación y técnicas de fijación (artrodesis). Estas técnicas percutáneas se consideran enfoques terapéuticos de primera línea debido a la alta tasa de complicaciones de las terapias quirúrgicas abiertas. La evidencia de nivel 1 respalda la aplicación de fluoroscopia o TC para todas las intervenciones de las articulaciones facetarias y sacroilíacas (33).

Existen otras herramientas intervencionistas como la vertebroplastia que implica la inyección percutánea de cemento en las vértebras afectadas, mientras que la cifoplastia agrega inflado de balón para restaurar la altura vertebral antes de la inyección de cemento, útil sobre todo en la osteoporosis. Ambas técnicas son efectivas, con mejoría del dolor a corto plazo en más del 90 % de los pacientes y mejoras funcionales en más del 60 % de los pacientes (34). La vertebroplastia percutánea, por ejemplo, ha demostrado ser útil en las fracturas vertebrales por compresión en el ensayo VAPOR, que demostró su superioridad sobre el placebo para reducir el dolor en el tratamiento de las fracturas vertebrales agudas por compresión. Desde entonces se han desarrollado otras herramientas, como la cifoplastia, los implantes espinales e incluso avances en los cementos óseos en un intento de mejorar los resultados, como el cemento cargado de quimioterapia o reemplazos de cemento como el polímero de silicio radiopaco. Más importante aún, la fijación ósea y su combinación con cemento se practican cada vez más para mejorar los resultados (35). Las técnicas de aumento vertebral percutáneo para la reducción del dolor y el soporte estructural incluyen vertebroplastia. Las indicaciones para el aumento vertebral incluyen fracturas osteoporóticas, patológicas y traumáticas (estables), lesiones benignas (como hemangiomas), así como casos relacionados con cáncer con lesiones metastásicas líticas, blásticas, de apariencia mixta o lesiones relacionadas con neoplasias hematológicas (mieloma múltiple, leucemia, etc.) (36).

La ablación por radiofrecuencia utiliza energía térmica para alterar las vías nerviosas responsables de transmitir las señales de dolor. A menudo se emplea para tratar el dolor de espalda crónico que surge de afecciones como la artritis de las articulaciones facetarias. En la literatura se ha informado con buenos resultados sobre un amplio rango de temperatura (70-90 °C) (37) Las herramientas radiológicas permiten identificar el nivel de la ablación para lograr la denervación a lo largo de un segmento



sustancial del nervio objetivo (38). Así mismo, la discografía es un procedimiento de diagnóstico que implica inyectar un medio de contraste en el disco intervertebral para identificar la fuente del dolor y guiar las decisiones de tratamiento posteriores. Un estudio que calculó el valor predictivo positivo de los hallazgos de la (IRM) de la columna lumbar para un disco doloroso mediante discografía provocativa demostró que las hernias de disco y los discos HIZ tienen un alto valor predictivo para identificar un generador de dolor (39). Las terapias de radiología intervencionista para el tratamiento de la hernia y degeneración del disco intervertebral incluyen discografía/diskomanometría, mielografía e inyecciones en la columna, así como abordajes percutáneos descompresivos/destructivos o regenerativos por medio de las técnicas imagenológicas anteriormente descritas (40) (41). La utilización de técnicas de radiología intervencionista en el tratamiento de patologías de la columna ofrece varias ventajas. Los procedimientos mínimamente invasivos reducen los riesgos asociados con las cirugías abiertas tradicionales, como infección, pérdida de sangre y tiempos de recuperación prolongados. Los pacientes suelen experimentar un alivio más rápido de los síntomas y pueden reanudar sus actividades diarias antes.

DISCUSIÓN

La radiología intervencionista desempeña un papel crucial en el diagnóstico y tratamiento de patologías de la columna vertebral, ofreciendo enfoques terapéuticos innovadores y mínimamente invasivos. Este campo de la medicina utiliza avanzadas técnicas de imagen, como la fluoroscopia y la tomografía computarizada, para visualizar con precisión las estructuras vertebrales y nerviosas. En el diagnóstico, la radiología intervencionista permite una evaluación detallada de lesiones, hernias de disco o estenosis espinal, proporcionando información crucial para planificar intervenciones específicas. Además, en el ámbito terapéutico, los procedimientos guiados por imagen, como la inyección de esteroides epidurales o la ablación por radiofrecuencia, permiten abordar el dolor y mejorar la función sin recurrir a cirugías invasivas. Este enfoque menos intrusivo ha transformado la gestión de patologías de la columna vertebral, brindando a los pacientes opciones efectivas y de recuperación más rápida.

En su reporte de caso, *Jimenez y colaboradores* presentan el caso de un paciente masculino, de 37 años de edad, el cual experimentó un cuadro clínico de dolor cervical persistente durante 8 días, acompañado de una masa indurada de rápido crecimiento en la región anterior del cuello izquierdo. La evaluación



inicial reveló induración del músculo esternocleidomastoideo, junto con rubor, calor y picos febriles. La tomografía de cuello contrastada reveló una masa de bordes lobulados con ganglios mediastinales y axilares reactivos. La biopsia de un ganglio cervical izquierdo sugirió compromiso metastásico por carcinoma de probable origen epitelial escamoso. En el examen neurológico, se observó paresia en miembros superiores e inferiores, limitando la marcha, con hipertonía, fuerza reducida y parestesias en varios dermatomas. Además, se evidenció una fractura patológica en la columna cervical, con compromiso blástico de elementos posteriores y lesiones metastásicas que afectaban los tejidos paravertebrales anteriores, causando compresión medular. Después de aplicar varias escalas de evaluación, se determinó que el paciente se beneficiaría de una corpectomía C4-C5 para descompresión del canal medular, fusión y estabilización. En el postoperatorio inmediato, la fuerza en los miembros superiores mejoró distalmente, pero persistió débil proximalmente, mientras que en los miembros inferiores alcanzó un nivel de 4/5. Aunque se mantuvo clonus en las extremidades, el seguimiento a los dos meses mostró una notable mejoría en la fuerza de las extremidades, permitiendo al paciente deambular con la ayuda de un caminador. (42)

En caso de las fracturas de vértebras osteoporóticas, *Lainez* plantea que el tratamiento intervencionista precoz ofrece resultados más satisfactorios y eficaces en comparación con el tratamiento conservador (43) A su vez, *Ruiz y colaboradores* mencionan en su revisión bibliográfica que los distintos procedimientos intervencionistas percutáneos, dirigidos mediante técnicas de imagen, son empleados para el diagnóstico y tratamiento de diversas causas subyacentes del dolor de la columna vertebral. Estos procedimientos pueden cumplir una función exclusivamente diagnóstica, como la discografía y la biopsia, tener propósitos tanto diagnósticos como terapéuticos, como en el caso de las infiltraciones, o ser exclusivamente terapéuticos, abarcando técnicas como la vertebroplastia, descompresión del disco intervertebral o ablación tumoral. (44)

En cuanto a población pediátrica, *Egea y colaboradores*, en su reporte de casos, presentan el caso de un paciente denominado “Paciente B”, el cual corresponde a un niño de 11 años de edad, quien al momento del diagnóstico, experimentó una clínica inicial de dolor lumbar persistente durante 5 meses, no aliviado por analgésicos y acompañado de irradiación a ambos miembros inferiores, astenia y anorexia. La resonancia magnética reveló una masa tumoral agresiva en los elementos posteriores de L5, confirmada

mediante biopsia guiada por tomografía computarizada como osteosarcoma vertebral de L5. El TC de tórax no mostró metástasis en el diagnóstico. El tumor fue clasificado como estadio IIB según Enneking, tipo 5 según la clasificación de Tomita y Broders II histopatológicamente.

Antes de la cirugía, se llevó a cabo una embolización selectiva por parte del servicio de radiología intervencionista. Se inició un protocolo de quimioterapia preoperatoria (según el protocolo SEHOP-SO-201017) y se realizó la extirpación del arco posterior de L5 y la artrodesis L3-S2 en un primer tiempo, seguido de la corpectomía de L5 y la reconstrucción con malla intersomática rellena de aloinjerto en un segundo tiempo, realizado 7 días después. Se optó por la radioterapia externa para el control local de la enfermedad debido a la ubicación del tumor, que no permitía una resección en bloque con márgenes libres.

El seguimiento posquirúrgico incluyó una resonancia magnética de control al mes y controles radiológicos cada tres meses durante el primer año, seguidos de controles radiológicos anuales y pruebas complementarias oncológicas. Como complicaciones, el paciente presentó dehiscencia de la herida quirúrgica a los dos meses, tratada con desbridamiento sin retirada del material, y posteriormente una reintervención por obstrucción intestinal, resuelta sin incidencias. (45)

CONCLUSIÓN

A lo largo de los años la prevalencia e incidencia del dolor de espalda ha venido en aumento. Por ello, en el ámbito clínico la aplicación de diferentes métodos de diagnóstico y tratamiento son de vital importancia y es ahí cuando se da el uso de la radiología intervencionista. En los estudios encontrados en nuestra revisión bibliográfica detallan cómo el empleo de resonancia magnética (RM) y la tomografía computarizada (TC) ofrecen varias ventajas en las patologías de la columna vertebral como una mejor visualización de las estructuras anatómicas, detección de anomalías estructurales, alivio rápido de los síntomas y reducción de las complicaciones que se presentan en tratamientos quirúrgicos tradicionales, etc. Por consiguiente, la radiología intervencionista juega un papel importante en dichas patologías siendo una herramienta que ofrece nuevos enfoques terapéuticos y mejores métodos diagnósticos.

REFERENCIAS BIBLIOGRAFICAS

1. S. Kinkade. Evaluation and treatment of acute low back pain. *Am Fam Physician*, 75 (2007), pp. 1181-1188



2. Manchikanti L, Boswell MV, Singh V, Benyamin RM, Fellows B, Abdi S, et al. Comprehensive evidence-based guidelines for interventional techniques in the management of chronic spinal pain. *Pain Physician*. 2009;12:699–802.
3. McNally EG, Wilson DJ, Ostlere SJ. Limited magnetic resonance imaging in low back pain instead of plain radiographs: experience with first 1000 cases. *Clin Radiol*. 2001;56:922 – 5.
4. Ruiz F, Lo´pez G, Ortega R, Alca´zar PP, Garo´fano P. Morphometry of the lower lumbar vertebrae in patients with and without low back pain. *Eur Spine J*. 2001;10:228 – 33
5. Kelekis A, Filippiadis DK. Percutaneous treatment of cervical and lumbar herniated disc. *Eur J Radiol*. 2015;84:771---6
6. Appleby D, Andersson G, Totta M. Metaanalysis of the efficacy and safety of intradiscal electrothermal therapy (IDET). *Pain Med*. 2006;4:308---16
7. Andersson GB, Mekhail NA, Block JE. Treatment of intractable discogenic low back pain. A systematic review of spinal fusion and intradiscal electrothermal therapy (IDET). *Pain Physician*. 2006;9:237---48
8. Cohen SP, Williams KA, Kurihara C, Nguyen C, Shields C, Kim P, et al. Multicenter, randomized comparative costeffectiveness study comparing 0, 1, and 2 diagnostic medial branch (facet joint nerve) block treatment paradigms before lumbar facet radiofrequency denervation. *Anesthesiology*. 2010;113:395---405
9. Deschamps F, Farouil G, Ternes N, Gaudin A, Hakime A, Tselikas L, et al. Thermal ablation techniques: a curative treatment of bone metastases in selected patients. *Eur Radiol*. 2014;24:1971---80
10. Hirsch JA, Singh V, Falco FJ, Benyamin RM, Manchikanti L. Automated percutaneous lumbar discectomy for the contained herniated lumbar disc: a systematic assessment of evidence. *Pain Physician*. 2009;12:601–20
11. Arnold, Michael J., Jonathan J. Keung, and Brent McCarragher. "Interventional radiology: indications and best practices." *American Family Physician* 99.9 (2019): 547-556.
12. Wasay, Mariyam, et al. "Evaluating Flow Patterns in Interventional Spine." *Advances in Clinical Radiology* 5.1 (2023): 155-167.



13. Gabr, Ahmed M., et al. "Diagnostic and interventional radiology case volume and education in the age of pandemics: impact analysis and potential future directions." *Academic radiology* 27.10 (2020): 1481-1488.
14. Jones, A. Kyle, et al. "Patient Radiation Doses in Interventional Radiology Procedures: Comparison of Fluoroscopy Dose Indices between the American College of Radiology Dose Index Registry-Fluoroscopy Pilot and the Radiation Doses in Interventional Radiology Study." *Journal of Vascular and Interventional Radiology* 34.4 (2023): 556-562.
15. Láinez Ramos-Bossini, Antonio Jesús. "Diagnóstico y tratamiento de las fracturas vertebrales osteoporóticas: aportaciones desde la radiología." (2023).
16. Garzón-Sánchez, A., et al. "Valoración de la eficacia analgésica del bloqueo facetario lumbar en función de la técnica de imagen utilizada: ecografía frente a fluoroscopia." *Revista de la Sociedad Española del Dolor* 29.1 (2022): 15-20.
17. Varela, Víctor Julio Quesada. "Resonancia magnética frente a tomografía computarizada: criterios de selección en función de la patología." *FMC-Formación Médica Continuada en Atención Primaria* 27.9 (2020): 450-464.
18. Ruiz Santiago F, Láinez Ramos-Bossini AJ, Wáng YXJ, Martínez Barbero JP, García Espinosa J, Martínez Martínez A. The value of magnetic resonance imaging and computed tomography in the study of spinal disorders. *Quant Imaging Med Surg.* 2022 Jul;12(7):3947-3986. doi: 10.21037/qims-2022-04. PMID: 35782254; PMCID: PMC9246762.
19. Andresen JR, Radmer S, Andresen R, Prokop A, Schröder G, Nissen U, Schober HC. Comparative outcome of different treatment options for fragility fractures of the sacrum. *BMC Musculoskelet Disord.* 2022 Dec 19;23(1):1106.
20. Albers, Sheri L., and Richard E. Latchaw. "Radiology of the Spine for the Interventionalist." *Essentials of Interventional Techniques in Managing Chronic Pain* (2018): 89-108.
21. Hegde, Ganesh, et al. "Current role and future applications of image-guided interventional procedures in musculoskeletal oncology-A narrative review (at the time of proofs)." *Journal of Orthopaedics* (2023).



22. Liu S, Zhou X, Song A, Huo Z, Wang Y, Liu Y. Successful treatment of metastatic adrenocortical carcinoma in the spine: A case report and literature review. *Medicine (Baltimore)*. 2019 Dec;98(49):e18259.
23. Hu, Xiaobang, et al. "Robotic assisted surgeries for the treatment of spine tumors." *International Journal of Spine Surgery* 9 (2015)
24. Falicov, Alexis, et al. "Impact of surgical intervention on quality of life in patients with spinal metastases." *Spine* 31.24 (2006): 2849-2856.
25. Filippiadis, Dimitrios, Ornella Moschovaki-Zeiger, and Alexios Kelekis. "Percutaneous bone and soft tissue biopsies: an illustrative approach." *Techniques in Vascular and Interventional Radiology* 24.3 (2021): 100772.
26. Tomasian, Anderanik, and Jack W. Jennings. "Hot and cold spine tumor ablations." *Neuroimaging Clinics* 29.4 (2019): 529-538.
27. Bauones, S., et al. "Precision pain management in interventional radiology." *Clinical Radiology* 78.4 (2023): 270-278.
28. Middendorp, Marcus, et al. "Does therapist's attitude affect clinical outcome of lumbar facet joint injections?." *World Journal of Radiology* 8.6 (2016): 628.
29. Silbergleit, Richard, et al. "Imaging-guided injection techniques with fluoroscopy and CT for spinal pain management." *Radiographics* 21.4 (2001): 927-939.
30. Ja, Lievre. "L'hydrocortisone en injection locale." *Rev Rhum Mal Osteoartic* 20 (1953): 310-311.
31. Van Boxem, Koen, et al. "Safe use of epidural corticosteroid injections: recommendations of the WIP Benelux Work Group." *Pain Practice* 19.1 (2019): 61-92.
32. Won, Hyung-Sun, Miyoung Yang, and Yeon-Dong Kim. "Facet joint injections for management of low back pain: a clinically focused review." *Anesthesia & Pain Medicine* 15.1 (2020): 8-18.
33. Chen, Allen S., et al. "Intra-articular platelet rich plasma vs corticosteroid injections for sacroiliac joint pain: a double-blinded, randomized clinical trial." *Pain Medicine* 23.7 (2022): 1266-1271.



34. Kaloostian PE, Yurter A, Zadnik PL, Sciubba DM, Gokaslan ZL. Current paradigms for metastatic spinal disease: an evidence-based review. *Ann Surg Oncol*. 2014;21(1):248-262.
35. Chiang, Jeanie Betsy, and Dennis King Hang Yee. "A Toolbox of Bone Consolidation for the Interventional Radiologist." *CardioVascular and Interventional Radiology* (2023): 1-11.
36. Filippiadis, Dimitrios K., et al. "Percutaneous vertebroplasty and kyphoplasty: current status, new developments and old controversies." *Cardiovascular and interventional radiology* 40 (2017): 1815-1823.
37. Mikeladze, Georgi, et al. "Pulsed radiofrequency application in treatment of chronic zygapophyseal joint pain." *The Spine Journal* 3.5 (2003): 360-362.
38. Perolat, Romain, et al. "Facet joint syndrome: from diagnosis to interventional management." *Insights into imaging* 9.5 (2018): 773-789.
39. Chelala, Lydia, et al. "Positive predictive values of lumbar spine magnetic resonance imaging findings for provocative discography." *Journal of Computer Assisted Tomography* 43.4 (2019): 568-571.
40. Filippiadis, Dimitrios K., et al. "Epidural interlaminar injections in severe degenerative lumbar spine: fluoroscopy should not be a luxury." *Journal of NeuroInterventional Surgery* 10.6 (2018): 592-595.
41. Manchikanti, Laxmaiah, et al. "A comparative systematic review and meta-analysis of 3 routes of administration of epidural injections in lumbar disc herniation." *Pain Physician* 24.6 (2021): 425.
42. Jimenez, L. Duarte, D. Chacon, L. SPINE METASTATIC SCAMOCELLULAR CARCINOMA: A CASE REPORT AND LITERATURE REVIEW. *Neurociencias Journal*. 2021. Vol 28 Núm 3
43. Lainez, A. Diagnostico y tratamiento de las fracturas vertebrales osteoporoticas: aportaciones desde la radiologia. Tesis doctoral. Granada. Universidad de Granada. 2023.
44. Ruiz, F. Castellano, M. Aparisi, F. Papel de la radiología intervencionista en el diagnostico y tratamiento de la columna vertebral dolorosa. *Med Clin (Barc)*. 2013;140(10):458-465



45. Egea, R. Ponz, V. Cendrero, A. Martinez, C. Certucha, J. Gonzalez, R. Osteosarcoma lumbar en edad pediátrica: reporte de casos y revisión de la literatura. Rev Esp Cir Ortop Traumatol. 2019; 63(2):122-131

