



Ciencia Latina
Internacional

Ciencia Latina Revista Científica Multidisciplinar, Ciudad de México, México.
ISSN 2707-2207 / ISSN 2707-2215 (en línea), enero-febrero 2024,
Volumen 8, Número 1.

DOI de la Revista: https://doi.org/10.37811/cl_rcm.v8i1

CLASIFICACIÓN Y MANEJO DE LAS FRACTURAS DE CÚPULA RADIAL, A PROPÓSITO DE UN CASO

**CLASSIFICATION AND MANAGEMENT OF RADIAL DOME
INVOICES, REGARDING A CASE**

Md. Santiago Vinicio Calva Valverde

Investigador Independiente, Ecuador

Md. Kevin Stalin Guerrero Nejer

Investigador Independiente, Ecuador

Md. Dennys Fernando Mendez Rivera

Investigador Independiente, Ecuador

Md. Michelle Anahí Calderón Soto

Investigador Independiente, Ecuador

Md. Jhandry Alexander Cabrera Chávez

Investigador Independiente, Ecuador

DOI: https://doi.org/10.37811/cl_rcm.v8i1.9974

Clasificación y Manejo de las Fracturas de Cúpula Radial, a Propósito de un Caso

Md. Santiago Vinicio Calva Valverde¹

santiago06@outlook.es

<https://orcid.org/0009-0002-8885-7289>

Investigador Independiente

Loja, Ecuador

Md. Kevin Stalin Guerrero Nejer

keving389@gmail.com

<https://orcid.org/0009-0007-0962-9955>

Investigador Independiente

Quito, Ecuador

Md. Dennys Fernando Mendez Rivera

fer_dennyss@hotmail.com

<https://orcid.org/0009-0000-0536-125X>

Investigador Independiente

Machala, Ecuador

Md. Michelle Anahí Calderón Soto

mishucal97@gmail.com

<https://orcid.org/0009-0009-2241-4187>

Investigador independiente

Loja, Ecuador

Md. Jhandry Alexander Cabrera Chávez

jhandrycabrera-98@hotmail.com

<https://orcid.org/0009-0007-8920-4649>

Investigador Independiente

Loja – Ecuador

RESUMEN

Objetivo: comprender la clasificación y abordaje de la fractura de cúpula radial. Metodología: mediante el estudio de un caso clínico y una revisión bibliográfica de la clasificación y el manejo de las fracturas de cúpula radial. Resultados y discusión: se emplea el sistema de clasificación de Mason para categorizar las fracturas en la cabeza y cuello del radio, siendo valioso para la evaluación de posibles tratamientos adicionales. Esta clasificación se compone de tres tipos. El abordaje de las fracturas de la cúpula radial abarca opciones que van desde la gestión conservadora hasta la realización de un recambio protésico, dependiendo del tipo de fractura identificado. No obstante, el pronóstico no solo está determinado por la elección del tratamiento, sino que también puede ser afectado por las lesiones concomitantes y diversos factores relacionados con el paciente. Conclusión: el sistema de clasificación de Mason ha sido una herramienta valiosa para categorizar las fracturas en la cabeza y cuello del radio, proporcionando una base para la evaluación de tratamientos adicionales. El manejo integral, que incluye el tratamiento de tejidos blandos lesionales, es fundamental para obtener resultados satisfactorios y reducir la necesidad de revisiones de implantes.

Palabras clave: fractura, cúpula radial, clasificación mason

¹ Autor principal.

Correspondencia: santiago06@outlook.es

Classification and Management of Radial Dome Invoices, Regarding a Case

ABSTRACT

Objective: understand the classification and approach of radial dome fracture. Methodology: through the study of a clinical case and a bibliographic review of the classification and management of radial dome fractures. Results and discussion: Mason's classification system is used to categorize fractures in the head and neck of the radius, being valuable for the evaluation of possible additional treatments. This classification is made up of three types. The approach to fractures of the radial dome covers options ranging from conservative management to performing a prosthetic replacement, depending on the type of fracture identified. However, prognosis is not only determined by the choice of treatment, but can also be affected by concomitant injuries and various patient-related factors. Conclusion: The Mason classification system has been a valuable tool in categorizing fractures in the head and neck of the radius, providing a basis for evaluation of additional treatments. Comprehensive management, including treatment of injured soft tissues, is essential to obtain satisfactory results and reduce the need for implant revisions.

Keywords: fracture, radial dome, mason classification

*Artículo recibido 28 diciembre 2023
Aceptado para publicación: 30 enero 2024*



INTRODUCCIÓN

A pesar de que las fracturas de la cabeza del radio son muy comunes, hablando más o menos del 20% de todas las lesiones traumáticas del codo (Bonnevialle, 2016). El estudio de estas nos ha brindado la indicación de su tratamiento en donde se va a individualizar dependiendo de la clasificación de esta existiendo el tratamiento conservador y el quirúrgico.

Llegando inclusive a que en las fracturas gravemente conminutas que impiden una fijación estable, se pueda realizar el reemplazo de la cabeza del radio, un procedimiento que se realiza desde la década de 1970 (Bonnevialle, 2016).

Identificar cuál de los dos caminos se torna un desafío terapéutico, por lo que se utiliza diferentes tipos de clasificación como Vichard, AO y de Mason (Medina et al., 2006).

Teniendo claro las posibles escuelas secundarias de no realizar el procedimiento como el valgo cubital, ascensión del radio, osteoporosis del cóndilo humeral y deterioro biomecánico del codo e inestabilidad del codo y/o del antebrazo, sobre todo en pacientes con fracturas complejas con fracturas concomitantes (Bonnevialle, 2016) (Holmenschlager et al., 2002).

Como en todo procedimiento sea conservador o quirúrgico la calidad del resultado está asociado a un tratamiento individualizado para la patología presentada. Como por ejemplo lo indica Gabrion et al. (2005) en su artículo en donde habla del uso de la prótesis flotante de Judet: “la calidad del resultado está relacionada con el grado de lesión de la cápsula y del ligamento, incluso después de una colocación óptima del implante”.

El problema que se presenta en esta investigación es la falta de conocimiento sobre la clasificación de la fractura de cúpula radial y su manejo; por lo que para ilustrar se desarrolla el siguiente caso clínico el cual representa un verdadero desafío.

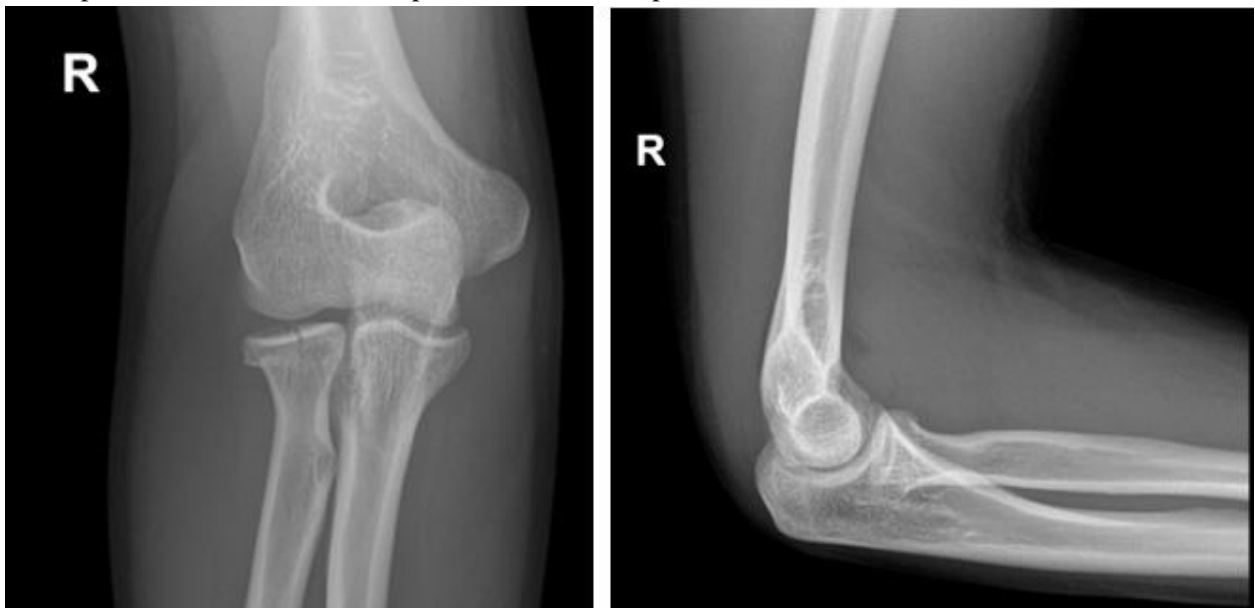
Por lo que se inicia una investigación y recolección de datos cuyo objetivo es poder comprender la clasificación y abordaje de la fractura de cúpula radial; esperando que ayude al profesional medico a que llegue a resultados satisfactorios

Caso Clínico

Paciente masculino de 28 años, que acudió a emergencias debido a dolor en el codo derecho durante las últimas 3-4 horas, con una intensidad de 6/10 en la escala visual analógica (EVA). El dolor se presentó después de una caída desde su propia altura mientras jugaba fútbol, resultando en una hiperextensión palmar y flexión del codo. El examen físico reveló edema en el codo derecho, acompañado de dolor a la palpación en la articulación humero-radial y limitación en la pronación, supinación, flexión y extensión.

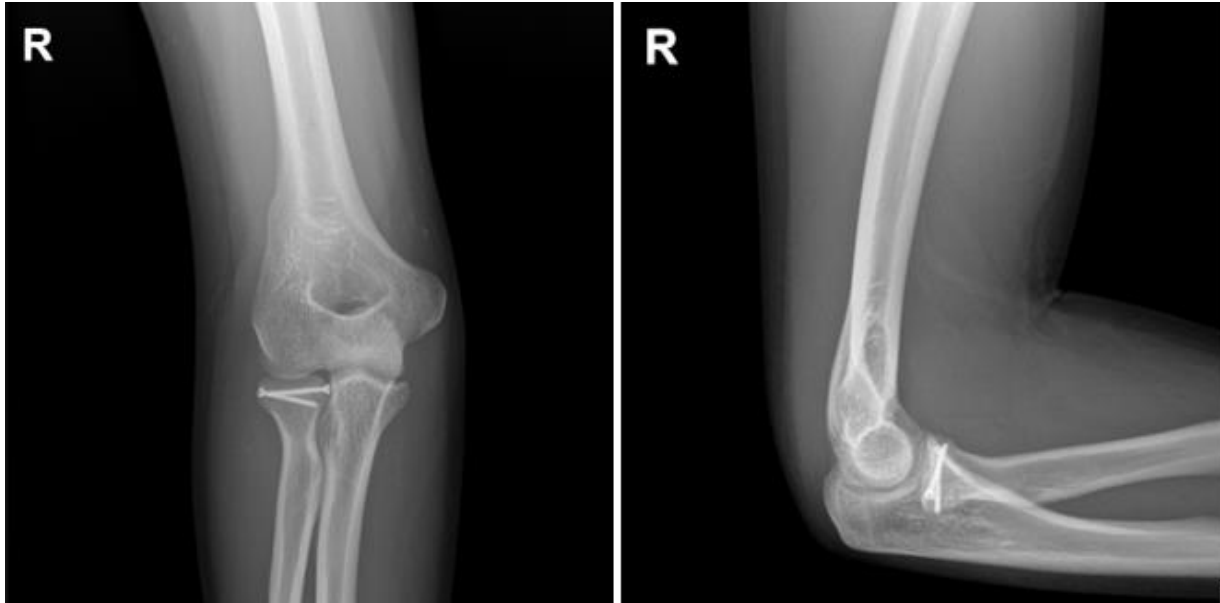Se realizó una radiografía que evidenció una fractura de la cúpula radial derecha con un desplazamiento >2 mm y afectación de la superficie articular, sin conminutas. En base a estos hallazgos, se clasificó la fractura como Mason II (Figura 1).

Figura 1. Radiografía anteroposterior y lateral de codo. Se observa una fractura de cúpula radial con un desplazamiento >2 mm con desplazamiento de la superficie articular sin conminuta.



Debido al compromiso de la superficie articular humero-radial, se tomó la decisión de realizar una reducción abierta con osteosíntesis mediante la colocación de dos tornillos (Figura 2). El postoperatorio transcurrió sin novedades, por lo que el paciente fue dado de alta al segundo día con una férula de yeso palmo-braquial.

Figura 2. Radiografía anteroposterior y lateral de codo de control. Se observa la fijación con 2 tornillos.



Se programó una revisión para el día 21, durante la cual se retiró la férula y se observó una buena cicatrización. Se evidenció que los rangos de movimiento activo (AROM) del codo estaban reducidos (flexión: 90°, extensión: 60°), con limitación en la supinación y pronación. Se indicó terapia física, así como el uso de antiinflamatorios no esteroides (AINEs) por vía oral para el manejo del dolor. Además, se programaron controles mensuales con el fisiatra. El paciente mostró una evolución positiva, y al sexto mes, se observaron rangos de movimiento normales (flexión: 140°, extensión: 0°) sin limitaciones en la pronación y supinación. (Figura 2).

DISCUSIÓN

Se emplea el sistema de clasificación de Mason para categorizar las fracturas en la cabeza y cuello del radio, siendo valioso para la evaluación de posibles tratamientos adicionales (Iannuzzi & Leopold, 2012). En el año de 1954, nace la clasificación Mason, basándose en un esquema exclusivamente radiológico, la cual tiempo después ha sido modificada por Morrey adicionando el desplazamiento y porcentaje de fragmentos, Johnston adición tipo 4 y Hotchkiss el manejo sugerido (Al-Tawil & Arya, 2021).

Esta clasificación se compone de tres tipos:

Tipo I, que corresponde a fracturas no desplazadas en la cabeza o cuello del radio (o pequeñas y marginales);

Tipo II, que abarca fracturas marginales con desplazamiento, incluyendo impactación, depresión y

angulación; y

Tipo III, caracterizado por fracturas conminutas que afectan a toda la cabeza radial (Mason, 1954).

El abordaje de las fracturas de la cúpula radial abarca opciones que van desde la gestión conservadora hasta la realización de un recambio protésico, dependiendo del tipo de fractura identificado. No obstante, el pronóstico no solo está determinado por la elección del tratamiento, sino que también puede ser afectado por las lesiones concomitantes y diversos factores relacionados con el paciente, tales como la edad, el índice de masa corporal (IMC), el sexo, el hábito de fumar, el estilo de vida, entre otros (Couture et al., 2019).

Las fracturas de la cúpula radial de Mason tipo I, es decir, aquellas que no presentan desplazamiento o son mínimas, suelen abordarse de manera conservadora, incluyendo la aspiración del hematoma en la articulación, aplicación de vendaje compresivo y la inmovilización mediante cabestrillo o férula con rango activo y pasivo, con resultados positivos según Hagelberg et al. (2017). No obstante, se recomienda una revisión en dos semanas, y si no hay cambios significativos, se puede continuar con el mismo tratamiento (Manrique & Mondragón, 2017). Este enfoque se asocia con mejores resultados funcionales cuando la movilización se inicia en el primer o tercer día en comparación con el séptimo día. Además, es crucial fomentar la movilización y la fisioterapia tan pronto como sea posible (Jordan & Jones, 2017).

Las fracturas Mason tipo II han sido objeto de controversia, con numerosos estudios respaldando tanto el enfoque quirúrgico como el conservador (Schubert, 2000). La premisa principal que respalda la evitación del tratamiento conservador radica en la noción de que la extracción diferida de la cúpula radial puede conducir a resultados insatisfactorios. No obstante, la decisión de no intervenir también puede acarrear complicaciones, tales como dolor residual y pérdida de movilidad. (Medina et al., 2006). El resto de las fracturas tipo II en el caso de que el desplazamiento sea mayor a 2 mm y se vea afectado al menos un tercio de la cabeza radial, se recomienda el tratamiento quirúrgico mediante reducción abierta y fijación interna (RAFI). Esta técnica, llevada a cabo mediante placas bloqueadas y utilizando la incisión Kocher, ha demostrado resultados particularmente satisfactorios, según el estudio de Sadmann et al. (2016). Según los hallazgos de este trabajo de investigación, la RAFI se recomienda como tratamiento de elección en la actualidad, especialmente para fracturas muy desplazadas. Otros

enfoques pueden incluir la exéresis de fragmentos óseos generalmente (no se recomienda como enfoque primario), extirpación de la cúpula del radio puede ser considerada cuando se afecta aproximadamente hasta el 50% de la estructura y hasta el recambio protésico, aunque no es comúnmente recomendado, ha mostrado resultados satisfactorios en fracturas con un mayor grado de complejidad (Medina et al., 2006).

El manejo para las fracturas de cúpula radial Mason tipo III, al tratarse de fracturas conminutas la reconstrucción no es viable por lo que son candidatas para la exéresis de la cúpula radial en el caso de que no presente lesiones ligamentosas o recurrentes. Este procedimiento se ha llevado a cabo con resultados buenos a excelentes (Al-Tawil & Arya, 2021) (Manrique & Mondragón, 2017) (Hildebrand et al., 2020).

El arco de movimiento también mejora con las escisiones. Pero existe informes de más osteoartritis con escisión y se ha recomendado artroplastia en pacientes más jóvenes (Kumar et al., 2022). Por lo que se recomienda la exéresis en personas con baja demanda o sedentarismo; la exéresis de hasta el 75% de la cúpula radial representa un riesgo de dolor o inestabilidad sintomática (Jordan & Jones, 2017). Siendo necesario realizar el recambio protésico (Manrique & Mondragón, 2017).

Existen prótesis metálicas de dos tipos modular y bipolares; en su trabajo Al-Tawil y Arya señalan que la “Las articulaciones bipolares pueden generar partículas de desgaste con el tiempo que conducen a osteólisis y pueden volverse menos estables a largo plazo”. Por lo que se inclina por el uso de las prótesis modulares con vástago de ajuste holgado.

Las complicaciones que pueden darse en el uso de una prótesis son: la inestabilidad del implante, la rigidez del codo y el aflojamiento del vástago (Al-Tawil & Arya, 2021). Se debe tener en consideración que si se da un tratamiento a los tejidos blandos lesionales ya que influyen a la obtención de resultado mejores disminuyendo la necesidad de revisión de los implantes (Nosenzo et al., 2021).

CONCLUSIONES

El sistema de clasificación de Mason ha sido una herramienta valiosa para categorizar las fracturas en la cabeza y cuello del radio, proporcionando una base para la evaluación de tratamientos adicionales. A lo largo del tiempo, esta clasificación ha evolucionado con modificaciones que incorporan aspectos como desplazamiento y porcentaje de fragmentos. El manejo de estas fracturas abarca desde opciones

conservadoras hasta intervenciones quirúrgicas, como la reducción abierta y fijación interna (RAFI), especialmente en fracturas Mason tipo II. Sin embargo, la elección del tratamiento no solo depende del tipo de fractura, sino también de factores como edad, índice de masa corporal y estilo de vida del paciente. Las fracturas Mason tipo I, por lo general, se tratan de manera conservadora, mientras que las tipo III pueden requerir exéresis de la cúpula radial, con buenos resultados en ausencia de lesiones ligamentosas o recurrentes. La aplicación de prótesis, aunque es una opción en casos más complejos, está sujeta a consideraciones sobre el tipo de prótesis y las posibles complicaciones, como la osteólisis y la inestabilidad del implante. El manejo integral, que incluye el tratamiento de tejidos blandos lesionales, es fundamental para obtener resultados satisfactorios y reducir la necesidad de revisiones de implantes. En última instancia, el abordaje de las fracturas de cúpula radial requiere una evaluación individualizada, considerando la naturaleza de la fractura y las características del paciente para lograr los mejores resultados a largo plazo.

REFERENCIAS BIBLIOGRAFICAS

- Al-Tawil, K., & Arya, A. (2021). Radial head fractures. *Journal of clinical orthopaedics and trauma*, 20, 1-10. doi: <https://doi.org/10.1016/j.jcot.2021.101497>
- Bonnevialle, N. (2016). Radial head replacement in adults with recent fractures. *Orthopaedics & traumatology, surgery & research*, 102(1), 69-79. doi: <https://doi.org/10.1016/j.otsr.2015.06.026>
- Couture, A., Hébert-Davies, J., Chapleau, J., Laflamme, G., Sandman, E., & Rouleau, D. (2019). Factors affecting outcome of partial radial head fractures: A Retrospective Cohort Study. *Orthopaedics & traumatology, surgery & research : OTSR*, 105(8), 1585-1592. Doi : <https://doi.org/10.1016/j.otsr.2019.06.021>
- Gabrimon, A., Havet, E., Bellot, F., Tranvan, F., Mertl, P., & De Lestang, M. (2005). Fractures récentes de la tête radiale associées a une instabilité du coude traitées par prothèse a cupule mobile de Judet. *Revue de chirurgie orthopedique et reparatrice de l'appareil moteur*, 91(5), 407-414. doi: [https://doi.org/10.1016/s0035-1040\(05\)84357-0](https://doi.org/10.1016/s0035-1040(05)84357-0)

- Hagelberg, M., Thune, A., Krupic, F., Salomonsson, B., & Sköldenberg, O. (2017). Functional outcome after Mason II-III radial head and neck fractures: study protocol for a systematic review in accordance with the PRISMA statement. *BMJ open*, 7(1). doi: <https://doi.org/10.1136/bmjopen-2016-013022>
- Hildebrand, A., Zhang, B., Horner, N., King, G., Khan, M., & Alolabi, B. (2020). Indications and outcomes of radial head excision: A systematic review. *Shoulder & elbow*, 12(3), 193-202. doi: <https://doi.org/10.1177/1758573219864305>
- Holmenschlager, F., Halm, J., & Winckler, S. (2002). Les fractures fraîches de la tête radiale: résultats de la prothèse à cupule flottante de Judet. *Revue de chirurgie orthopedique et reparatrice de l'appareil moteur*, 88(4), 387-397. Obtenido de <https://pubmed.ncbi.nlm.nih.gov/12124539/>
- Iannuzzi, N., & Leopold, S. (2012). In brief: the Mason classification of radial head fractures. *Clinical orthopaedics and related research*, 470(6), 1799-1802. doi: <https://doi.org/10.1007/s11999-012-2319-2>
- Jordan, R., & Jones, A. (2017). Radial Head Fractures. *The open orthopaedics journal*, 11(8), 1405-1416. doi: <http://dx.doi.org/10.2174/1874325001711011405>
- Kumar, P., Jindal, K., Rajnish, R., Patel, S., Sharma, S., Kumar, V., & Aggarwal, S. (2022). Excision Versus Replacement in Unrepairable Comminuted Fractures of the Radial Head: A Systematic Review of Outcomes and Complications. *Indian journal of orthopaedics*, 56(8), 1305-1315. doi: <https://doi.org/10.1007/s43465-022-00645-0>
- Manrique, D., & Mondragón, J. (Marzo de 2017). *Fracturas Proximales de Cúbito y Radio*. Obtenido de Complejo Hospitalario de Navarra: https://unitia.secot.es/web/manual_residente/CAPITULO%20107.pdf
- Mason, M. (1954). Some observations on fractures of the head of the radius with a review of one hundred cases. *The British journal of surgery*, 42(172), 123-132. Doi : <https://doi.org/10.1002/bjs.18004217203>
- Medina, S., Navarro, R., Foucher, M., Eliot, D., & Medina, J. (2006). Fracturas de la cabeza del radio. *Canarias Médicas y Quirpurgica*, 44-55. doi: https://accedacris.ulpgc.es/bitstream/10553/6066/1/0514198_00011_0006.pdf

- Nosenzo, A., Galavotti, C., Menozzi, M., Garzia, A., Pogliacomi, F., & Calderazzi, F. (2021). Acute radial head replacement with bipolar prostheses: midterm results. *European journal of orthopaedic surgery & traumatology : orthopedie traumatologie*, 31(2), 309-318. doi: <https://doi.org/10.1007/s00590-020-02774-4>
- Sandmann, G., Crönlein, M., Neumaier, M., Beirer, M., Buchholz, A., Stöckle, U., . . . Siebenlist, S. (2016). Reduction and stabilization of radial neck fractures by intramedullary pinning: a technique not only for children. *European journal of medical research*, 21(15). doi: <https://doi.org/10.1186/s40001-016-0210-4>
- Schubert, H. (2000). Radial head fracture. *Canadian family physician Medecin de famille canadien*, 46, 1759-1761. Obtenido de <https://pubmed.ncbi.nlm.nih.gov/11013793/>
- Swensen, S., Tyagi, V., Uquillas, C., Sacudio, R., Yoon, R., & Liporace, F. (2019). Maximizar los resultados en el tratamiento de las fracturas de cabeza de radio. *J Orthop Traumatol*, 20(15). doi: <https://doi.org/10.1186/s10195-019-0523-5>