

Anemia Hemolítica Inmunomediada en el perro: A propósito de un caso clínico

La Anemia Hemolítica Inmunomediada (AHIM) es una de las enfermedades hematológicas más comunes en perros y se asocia con una alta mortalidad y morbilidad debido a su curso agudo y a la dificultad tanto de realizar su diagnóstico como de llevar a cabo el tratamiento inmunosupresor.

apartado clínico

ALEJANDRO BENÍTEZ MOTA, MARÍA RUÍZ GUILLEN
Clínica Ávila, El Puerto de Santa María



Etiología

Este tipo de anemia se caracteriza por una pérdida de masa eritrocitaria de forma aguda, por hemólisis, debido a mecanismos inmunológicos donde autoanticuerpos patológicos reaccionan con los antígenos de membrana de los eritrocitos provocando la destrucción de estos.

La hemólisis puede ser extravascular, llevándose a cabo en el hígado o en el bazo y siendo la forma de presentación más común, o intravascular, donde la destrucción eritrocitaria ocurre en el propio torrente sanguíneo.

La AHIM puede ser primaria o idiopática, o secundaria cuando puede atribuirse a una enfermedad subyacente, como son, enfermedades infecciosas y parasitarias entre las que destacan Micoplasmosis, Dirofilariosis, Babesiosis o Leishmaniasis, neoplasias, enfermedades inflamatorias como pancreatitis, tóxicos, fármacos e incluso secundaria a reacciones vacunales. La diferenciación entre la AHIM espontánea y la asociada a enfermedades subyacentes es un primer paso importante en la evaluación diagnóstica dado que la eliminación de las enfermedades que causan AHIM puede atenuar o detener la destrucción de eritrocitos mediada por el sistema inmunológico y se pueden evitar las consecuencias adversas del tratamiento inmunosupresor a largo plazo.

Existe predisposición racial siendo el Cocker Spaniel el principal afectado. El rango medio de edad se sitúa entre los 5 y 6 años, y hay predisposición sexual por las hembras mayoritariamente.

Signos clínicos

La sintomatología se asocia a la

hipoxia tisular provocada por la pérdida de eritrocitos y hemoglobina. Podemos encontrar letargia, debilidad, signos de hipoperfusión como taquicardia y taquipnea, mucosas pálidas o incluso ictéricas, y fiebre.

Diagnóstico

No existe una prueba de elección o Gold Standard. El diagnóstico se basa en la interpretación de los resultados obtenidos mediante una serie de pruebas y en la respuesta al tratamiento inmunosupresor.

Hematología y bioquímica

La hematología sanguínea revela una anemia regenerativa (evaluada mediante el recuento de reticulocitos), aunque la respuesta reticulocitaria puede tardar de 2 a 5 días generalmente. Hay casos (entre un 30 y 55%) que no presentan regeneración pasados los 5 días, debido a que se está llevando a cabo una destrucción de precursores eritroides a nivel de la médula ósea. La serie blanca también suele verse alterada, encontrando leucocitosis con neutrofilia y en algunos casos trombocitopenia inmunomediada (Síndrome de Evans) o por consumo de plaquetas por coagulación intravascular diseminada (CID).

Otras alteraciones laboratoriales de interés son la presencia de indicadores de hemólisis como hiperbilirrubinemia, hiperbilirrubinuria, hemoglobulinemia, hemoglobunuria, aumento de la fosfatasa alcalina e incremento de la alanina aminotransferasa.

Signos de destrucción inmunomediada Esferocitosis

La presencia de esferocitos, eritrocitos que han perdido parcialmente sus membranas, es indicativo de destrucción inmunomediada cuando aparecen en gran cantidad (2+ o superior). Los esferocitos deben usarse como criterio de diagnóstico sólo en perros porque los eritrocitos felinos no muestran consistentemente palidez central. La interpretación de los esferocitos después de una transfusión de sangre debe realizarse con cautela.

Prueba de aglutinación salina positiva

La autoaglutinación, macroscópica o microscópica, surge tras añadir a una gota de sangre cuatro gotas de solución salina fisiológica. Esta prueba tiene una especificidad del 100% pa-

ra AHIM en perros. No obstante, es importante diferenciar la aglutinación del fenómeno de Rouleaux o apilamiento de monedas eritrocitario.

Demostración de anticuerpos antieritrocitos

El Test de Coombs puede detectar la presencia de anticuerpos en suero que reaccionan con antígenos en la superficie de los glóbulos rojos. Esta prueba aporta una sensibilidad de entre 61-82% y una especificidad de entre 94-100% para perros.

Si no se puede realizar el Test de Coombs porque la aglutinación es persistente, la combinación de anemia, hemólisis y aglutinación persistente es suficiente para el diagnóstico de AHIM.

Es importante descartar que la AHIM sea secundaria, por lo que hay que combinar distintas técnicas diagnósticas además de una analítica completa, así como urianálisis, panel de enfermedades infecciosas, pruebas de imagen tanto torácicas como abdominales y en casos donde no aparezca respuesta regenerativa habrá que realizar citología/histopatología de médula ósea.

Tratamiento

El objetivo es controlar la hemólisis, corregir la hipoxia, el tratamiento de la enfermedad subyacente si la hubiese y prevenir complicaciones relacionadas con la alteración de la coagulación, como son la predisposición a trombos o (CID).

Para luchar contra la hemólisis se usan fármacos inmunosupresores, siendo los glucocorticoides la primera línea de tratamiento. Si el paciente tolera medicación oral se recomienda empezar con pred-

nisolona a dosis 2-4 mg/kg/día, en una o dos tomas. En perros de razas grandes, superiores a 25 kilos no se recomienda exceder los 2 mg/kg/día debido a la gravedad de los efectos secundarios a dosis altas. La dosis de prednisolona se debe de reducir en casos donde la respuesta del hematocrito sea favorable o los síntomas secundarios se hayan agravado, hasta un máximo de un 30% mensual durante 3 a 6 meses, siempre realizando un control del hematocrito y reticulocitos previamente y a las 2 semanas de alterar la terapia inmunosupresora. El efecto terapéutico suele aparecer a las 2-4 semanas de iniciar el tratamiento.

En ocasiones se necesita un segundo agente inmunosupresor, cuando se dan las siguientes condiciones: si el hematocrito sigue bajando a las 24 horas de iniciar la terapia, si se sigue necesitando transfundir a los 7 días desde el inicio del tratamiento, en razas grandes cuya tolerancia a los

efectos adversos de los glucocorticoides es menor o en casos de pronóstico desfavorable (hemólisis intravascular, síndrome de Evans, etc.).

Como inmunosupresores de segunda línea encontramos:

- **Micofenolato de mofetilo:** 8-12 mg/kg vía oral cada 12 horas. Puede provocar alteraciones gastrointestinales.
- **Azatioprina:** 2 mg/kg vía oral cada 24 horas las primeras 2-3 semanas, luego 0,5-2 mg/kg días alternos para reducir su toxicidad. Puede provocar mielosupresión y hepatotoxicidad.
- **Ciclosporina:** 5 mg/kg vía oral cada 12 horas. Aumento de la caída del pelo, hiperplasia gingival y cuadros gastrointestinales son algunos de sus posibles efectos secundarios.

El uso de fármacos antimicrobianos de forma empírica se recomienda en animales con riesgo de infección por patógenos hemotrópicos o transmitidos por vectores ante la posibilidad de falsos negativos o tiempos de espera prolongados a la hora de obtener un resultado diagnóstico frente a estos.

Para corregir la hipoxia tisular se debe realizar una transfusión sanguínea, preferiblemente de concentrado eritrocitario. Es necesario en animales con hematocrito inferior a 15 y signos de hi-

poperfusión como taquicardia/taquipnea, o estado de debilidad generalizada.

Otro punto importante durante el tratamiento de la AHIM es la prevención de tromboembolismos, ya que son animales que presentan un estado de coagulación aumentado, además de que la terapia con glucocorticoides a dosis altas puede promover la formación de trombos. Ante el riesgo de tromboembolismo venoso, se recomienda empezar con tratamiento anticoagulante y en el caso de no ser posible, usar agentes antiplaquetarios. Dentro de los anticoagulantes se recomienda usar heparina no fraccionada, o en su defecto, heparinas de bajo peso molecular como la enoxaparina. En cuanto a fármacos antiplaquetarios, se usa clopidogrel o ácido acetilsalicílico. No obstante, no se recomienda terapia antiplaquetaria en pacientes con trombocitopenia grave cuyo recuento plaquetario es inferior a 30.000/uL ante el ries-



apartado clínico

go de hemorragia espontánea.

Por último, se necesita tratamiento de soporte para controlar los efectos secundarios que la terapia inmunosupresora puede provocar, como hemorragias gastrointestinales que puedan interferir con la anemia ya presente. Es necesario una correcta hidratación mediante fluidoterapia, así como tratamiento en función de la sintomatología secundaria que pueda presentarse.

Pronóstico

Hablamos de pronóstico favorable cuando conseguimos suspender el tratamiento inmunosupresor tras ir disminuyéndolo poco a poco. Esto se consigue en el 60% de los perros aproximadamente, sobre todo animales donde el uso de glucocorticoides ha sido suficiente para mantener el hematocrito sobre el 30%. Pronósticos más reservados se encuentran en animales que necesitan varios fármacos inmunosupresores y mantienen alteraciones analíticas como leucocitosis grave, trombocitopenia marcada o hiperbilirrubinemia severa. En el caso de la AHIM primaria la mortalidad se encuentra entre el 26 y el 70%, encontrando como causa principal el tromboembolismo, seguido de otras patologías relacionadas con la inmunosupresión a la que son sometidos o incluso a CID.

Caso clínico

Día 0

Se presenta en consulta una perra mestiza, hembra entera de 8 años de edad con un cuadro de apatía generalizada y orina rojiza de 24 horas de evolución.

En la exploración física general se observa ictericia de mucosas orales y moderada hipertermia (39,1). No se apreciaron más alteraciones en la exploración física.

Las pruebas diagnósticas que se realizaron en un primer momento fueron hemograma completo, perfil bioquímico y electrolitos, urianálisis, radiografías torácicas y abdominales, ecografía abdominal, test de enfermedades infecciosas 4DX (Idex) y test de Leishmania (Idex).

En el hemograma se reflejó un hematocrito del 31,2%, por debajo del rango de referencia (37,3-61,7%), hemoglobina en 10,8 g/dL (13,1-20,5 g/dL) y sin respuesta regenerativa. El recuento leucocitario se encontraba en rango, 5,11 K/ μ L (5,05-16,76 K/ μ L) al igual que las plaquetas, 177 K/ μ L (148-484 K/ μ L). En el perfil bioquímico bilirrubina 6,2 mg/dl (0-0,9 mg/dL). La presencia de bilirrubina también se confirmó en el urianálisis, junto con leve presencia eritrocitaria. En las pruebas de imagen no se reflejaron hallazgos relacionados con la sintomatología del paciente. Tanto el test 4DX como el test de Leishmania fueron negativos.

Se hospitalizó al paciente y durante la exploración se observó que aumento la palidez de las mucosas. La temperatura se normalizó y no hubo más alteraciones durante el examen físico. Se repitió el hemograma a las 12 horas aproximadas desde que ingresó, encontrando una caída del hematocrito a 18,7% y de la hemoglobina a 6,3 g/dL. Ante la sospecha de hemólisis inmunomediada se realizó test de aglutinación salina, resultando positivo.

Se pautó metilprednisolona 2 mg/kg cada 12 horas, doxicicli-

na 10 mg/kg cada 24 horas como cobertura en caso de falsos negativos en el test 4DX, enoxaparina sódica 1 mg/kg cada 8 horas vía subcutánea y omeprazol 1 mg/kg cada 24 horas.

Día 1

En 24 horas el hematocrito bajó hasta un 11,3%, la hemoglobina bajó a 1,2 g/dL y los leucocitos aumentaron hasta 19,99 K/ μ L. Se añadió un segundo inmunosupresor, micofenolato de mofetilo a una dosis de 10 mg/kg cada 12 horas y se realizó una transfusión de medio concentrado de eritrocitos, aumentando el hematocrito hasta un 15,9% y reduciendo los signos de hipoxia.

En la gráfica 1 se muestra la caída del hematocrito las primeras 48 horas desde que ingresó el paciente.

Día 3

48 horas tras la transfusión en el hemograma el hematocrito caía hasta el 6,3%, la hemoglobina en sangre era de 2 g/dL y los leucocitos aumentaban hasta 46,99 K/ μ L por lo que se realizó una segunda transfusión sanguínea.

Día 5

Pasadas otras 48 horas se le dio el alta al paciente con un hematocrito de 18,8%, hemoglobina 6,2 g/dL y leucocitosis de 36,63 K/ μ L. No obstante, seguíamos sin apreciar respuesta reticulocitaria. Se añadió clopidogrel 3 mg/kg cada 24 horas.

Se realizaron controles de hemograma cada 2 días, sin cambios aparentes del hematocrito.

Día 15

A los 10 días desde el alta, el paciente acudió con taquipnea, taquicardia, mucosas pálidas, hematocrito 7,3% y hemoglobina en sangre de 2,5 g/dL.

Se realizó una tercera transfusión de concentrado de eritrocitos y ante la falta de respuesta por parte de los reticulocitos se añadió un tercer inmunosupresor sospechando de la afección de los precursores eritrocitarios. Se pautó ciclosporina 5 mg/kg cada 12 horas.

Día 18

Se iniciaba respuesta reticulocitaria, con un valor en sangre de 176,7 K/ μ L (10-110 K/ μ L).

Día 29

Hematocrito 24,3%, hemoglobina 7,4 g/dL y reticulocitos en 387,5 K/ μ L. Seguía presentando leucocitosis, 22,76 K/ μ L.

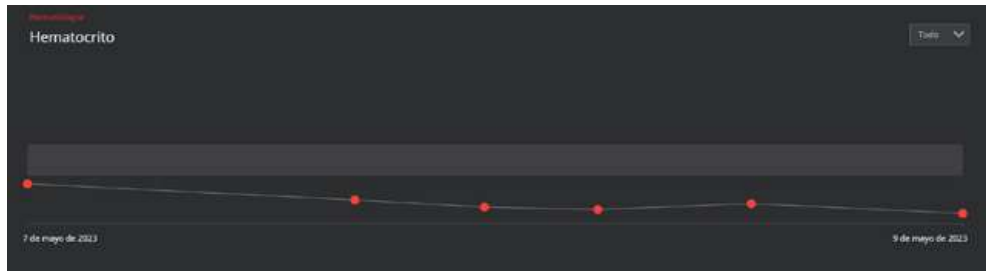
La gráfica 2 representa la evolución del hematocrito durante el primer mes de tratamiento.

El hematocrito evolucionó de forma favorable hasta la actualidad. La dosis de corticoide se fue reduciendo cada 3 semanas un 25%, con control de hematocrito previo, hasta suprimirla una vez el paciente llevaba 10 días con pauta a días alternos sin cambios desfavorables en el hemograma.

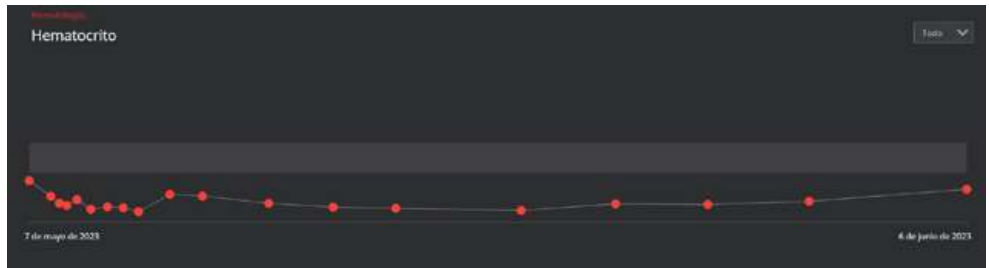
En la gráfica 3 se muestra el hematocrito del paciente desde el día que ingresó hasta el último hemograma.

En cuanto a complicaciones asociadas al tratamiento encontramos leucocitosis durante el primer mes de terapia (gráfica 4) y lesiones alopecias compatibles con efectos adversos de la ciclosporina.

Actualmente el paciente se encuentra con ciclosporina y mico-fenolato de mofetilo. La dosis de ciclosporina ya se ha reducido un 25%, es decir, 3,75 mg/kg cada 12 horas, a esperas de seguir re-



Gráfica 1. Curva del hematocrito las primeras 48 horas



Gráfica 2. Hematocrito durante el primer mes de tratamiento

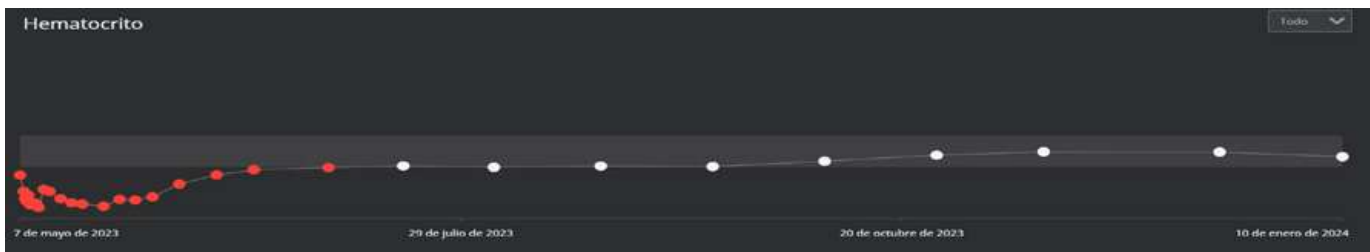
duciendo la dosis cada 3 semanas si no aparecen cambios en el hemograma. Como protector gástrico se añadió famotidina 1 mg/kg cada 12 horas.

Es importante no solo instaurar rápidamente el tratamiento inmunosupresor, también controlar los signos de hipoxia tisular provocados por la hemólisis mediante transfusiones sanguíneas y establecer tratamiento frente a las principales complicaciones como son los tromboembolismos. Por otra parte, hay que tener en cuenta que los precursores eritrocitarios pueden verse afectados


en esta patología, retrasando la respuesta reticulocitaria hasta controlar la destrucción de estos precursores. En este caso, ante la ausencia de reticulocitosis, se usaron hasta tres inmunosupresores, lo cual supone mayor exposición frente a patologías secundarias además de los propios efectos adversos de los fármacos, por lo que se recomienda una correcta monitorización del paciente.

Para más información:

En el Colegio Oficial de Veterinarios de Badajoz, se podrá consultar la bibliografía completa correspondiente a este artículo para todos aquellos interesados.



Gráfica 3. Hematocrito desde el día 0.



Gráfica 4. Recuento leucocitario desde el día 0.