

«Tailored TAVI»: la importancia del mecanismo de liberación

“Tailored TAVI”: the importance of the deployment mechanism

Sergio López-Tejero^{a,b,*}, Pablo Antúnez-Muiños^{a,b}, Gilles Barreira-de Sousa^{a,b},
Alejandro Diego-Nieto^{a,b}, Javier Martín-Moreiras^{a,b} e Ignacio Cruz-González^{a,b}

^a Servicio de Cardiología, Complejo Asistencial Universitario de Salamanca, Instituto de Investigación Biomédica de Salamanca (IBSAL), Salamanca, España

^b Centro de Investigación Biomédica en Red de Enfermedades Cardiovasculares (CIBERCV), España

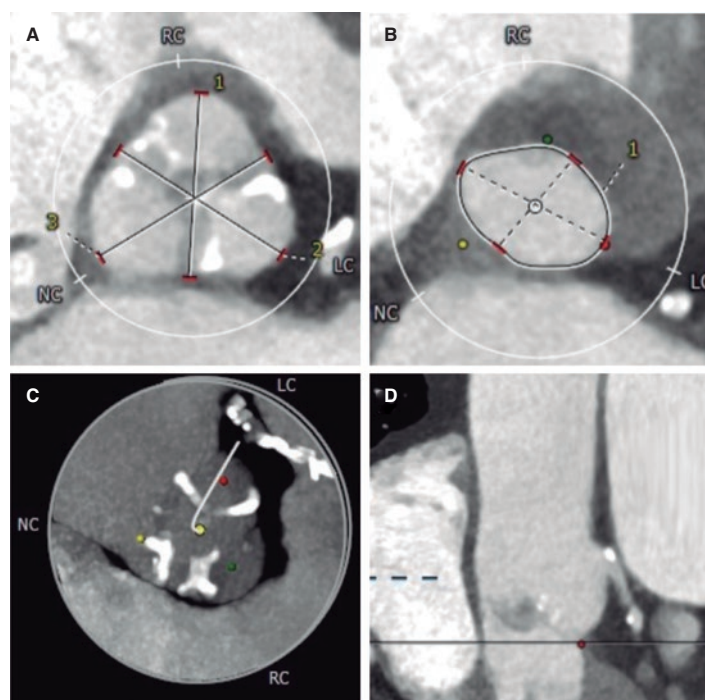


Figura 1.

Varón de 78 años, con antecedentes de hipertensión arterial, tromboembolia pulmonar, fibrilación auricular y cáncer de próstata. Se valoró por disnea y se detectó estenosis aórtica grave (gradiente medio 49 mmHg y área de 0,7 cm²), hipertrofia ventricular grave y función conservada. El equipo multidisciplinario decidió realizar un implante percutáneo de válvula aórtica (TAVI). La tomografía computarizada mostró un anillo escasamente calcificado, con mayor distribución del calcio en las comisuras de los velos y un perímetro de 73,5 mm (figura 1).

Se optó por implantar ALLEGRA 23 mm (New-Valve-Technology, Suiza), una prótesis autoexpandible, supraanular, recapturable no reposicionable. Se predilató con balón de 20 mm y se implantó, sufriendo *pop-up* y migración distal hacia el tracto de salida a pesar de la estimulación (figura 2A,B). Lo mismo ocurrió con una ALLEGRA 27 mm. Ante esta situación se decidió utilizar una CoreValve Evolut PRO+ 29 mm (Medtronic, Estados Unidos), por ser reposicionable, con igual comportamiento incluso con estimulación (figura 2C,D).

El paciente se inestabilizó por insuficiencia aórtica grave secundaria a los implantes fallidos (vídeo 1 del material adicional). Considerando la distribución del calcio, se empleó una ACURATE-neo2 L (Boston Scientific, Estados Unidos), que es reposicionable, pero no recapturable, con arcos estabilizadores en la corona superior para la aorta ascendente y, posteriormente, la liberación de la prótesis. Se implantó bajo estimulación, con un resultado final excelente. El paciente mejoró (vídeo 1 del material adicional) y fue dado de alta a los 5 días sin complicaciones, precisando marcapasos permanente.

* Autor para correspondencia.

Correo electrónico: ser_slt@hotmail.com (S. López Tejero).

X @serlotes

Recibido 21 abril de 2023. Aceptado 28 de junio de 2023. Online el 26 de julio de 2023.

Full English text available from: <https://www.recintervcardiol.org/en>.

2604-7306 / © 2023 Sociedad Española de Cardiología. Publicado por Permanyer Publications. Este es un artículo *open access* bajo la licencia CC BY-NC-ND 4.0.

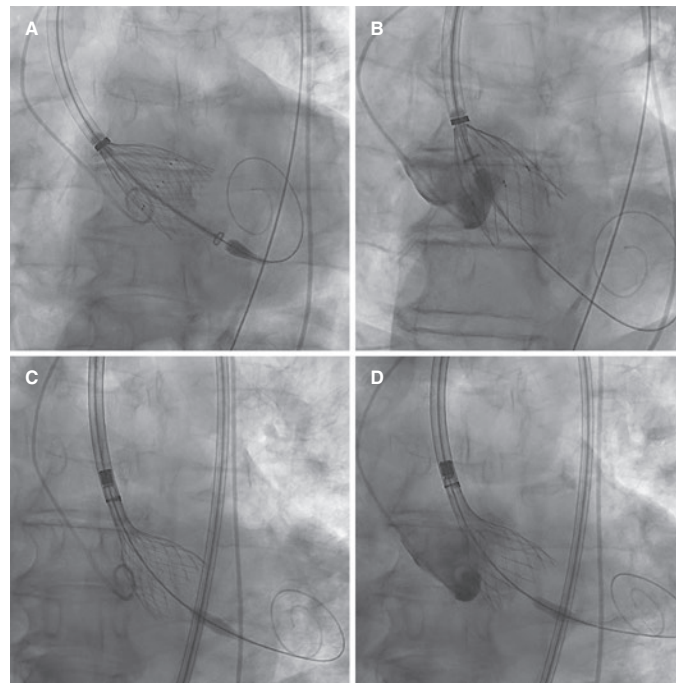


Figura 2.

Este caso demuestra las ventajas de conocer diversas prótesis con diferentes mecanismos de implantación con el fin de lograr la estabilidad necesaria para una adecuada adaptación anatómica. Consideramos que es necesario adquirir autonomía en el montaje y el empleo de los distintos dispositivos para poder solventar una situación compleja clínica y técnicamente.

Se obtuvo el consentimiento para la publicación del artículo.

FINANCIACIÓN

Este artículo no está financiado por ninguna institución ni fundación.

CONSIDERACIONES ÉTICAS

Se obtuvo el consentimiento informado para la publicación del artículo. Al ser un caso único, las variables de sexo y género de las directrices SAGER no aplican.

DECLARACIÓN SOBRE EL USO DE INTELIGENCIA ARTIFICIAL

En la redacción de este artículo no se ha empleado ningún tipo de inteligencia artificial o tecnología relacionada.

CONTRIBUCIÓN DE LOS AUTORES

S. López Tejero y P. Antúnez Muiños redactaron el texto. A. Diego-Nieto y G. Barreira-de Sousa revisaron la bibliografía al respecto y realizaron una revisión crítica del artículo. I. Cruz-González y J. Martín-Moreiras contribuyeron al diseño, realizaron un análisis específico del tema, aportaron una revisión crítica del artículo y fueron sus supervisores principales.

CONFLICTO DE INTERESES

Cruz-González es *proctor* de Medtronic, Boston-Scientific y New Valve Technology. El resto de los autores no presentan conflictos de intereses en relación con el presente artículo.

MATERIAL ADICIONAL



Se puede consultar material adicional a este artículo en su versión electrónica disponible en <https://doi.org/10.24875/RECIC.M23000401>.