

## Original

# Peritonitis por bario tras enema baritado; presentación de un caso y revisión bibliográfica.

*Barium peritonitis after barite enema; presentation of a case and bibliographic.*

Alejandro Ovejero B, Ramos Sanfiel J, Cisneros Ramírez A, Rodríguez Morillas D, Mirón Pozo B

Hospital San Cecilio. Granada.

## RESUMEN

La peritonitis por bario es una complicación infrecuente de los estudios de imagen intestinales pero que conlleva una alta morbi-mortalidad. El sulfato de bario es un material inerte pero que vertido en la cavidad peritoneal puede causar sintomatología importante por su efecto osmótico. En el presente artículo se describe un caso de perforación colónica por enema baritado de nuestro centro, su tratamiento y posterior evolución.

**Palabras clave:** enema baritado, perforación, peritonitis química.

## ABSTRACT

Barium peritonitis is a rare complication of intestinal imaging studies, but it is associated with high morbidity and mortality. Barium sulfate is an inert material, but when it is poured into the peritoneal cavity it can cause significant symptoms due to its osmotic effect. This article describes a case of colonic perforation by barium enema at our center, its treatment and subsequent evolution.

**Key words:** barium enema, perforation, chemical peritonitis

## INTRODUCCIÓN

La fuga intraperitoneal de bario es una complicación de baja frecuencia de los estudios radiológicos que evalúan la luz intestinal. En algunos de los casos más graves se puede llegar a producir una peritonitis de tipo químico. Los datos presentados indican que el concepto sostenido sobre la alta morbi-mortalidad de esta complicación no sería válido en la era actual con el abordaje terapéutico adecuado.

### CORRESPONDENCIA

XREF

Beatriz Alejandre Ovejero  
Hospital San Cecilio  
18016 Granada  
[beb\\_97@hotmail.com](mailto:beb_97@hotmail.com)

### CITA ESTE TRABAJO

Alejandro Ovejero B, Ramos Sanfiel J, Cisneros Ramírez A, Rodríguez Morillas D, Mirón Pozo B. Peritonitis por bario tras enema baritado; presentación de un caso y revisión bibliográfica. Cir Andal. 2024;35(1):12-17. DOI: 10.37351/2024351.2

## MATERIAL Y MÉTODO

Mujer de 84 años diabética, cardiópata e hipertensa con antecedente de adenocarcinoma de recto a 7cm del margen anal dos años antes. Recibió neoadyuvancia con RT externa y capecitabina y posteriormente se intervino realizándose amputación abdomino-perineal y colostomía terminal. El resultado de la pieza en Anatomía Patológica fue ypT2ypN2b.

Dada la buena evolución en primeros controles y edad avanzada de la paciente se decide poner fin al seguimiento por parte de Oncología. Se solicita colonoscopia, que resulta incompleta por dificultad al paso del endoscopio por lo que se decide realizar enema baritado a través de la colostomía. Durante la administración del contraste baritado (**Figura 1**) la paciente comienza con dolor abdominal súbito e intenso, taquicardia y sudoración, comprobando radiológicamente en la imagen a tiempo real salida de contraste a cavidad abdominal.

Dados los hallazgos se practica laparoscopia urgente. Se realiza desinserción de la colostomía y se objetiva gran hernia paracolostomal de unos 10x15 cm, que contiene asas de intestino delgado y gran cantidad de líquido de contraste baritado. Se identifica desgarró de toda la pared colónica (**Figura 2**) de unos 4-5 cm de longitud y a unos 3-4 cm del orificio colostómico. A través de dicha perforación se evidencia salida de contraste radiológico blanquecino y espeso (bario) (**Figura 3**), que se esparce por toda la cavidad abdominal, alcanzando compartimento supramesocólico y sobre todo adherido en epiplón y pelvis.

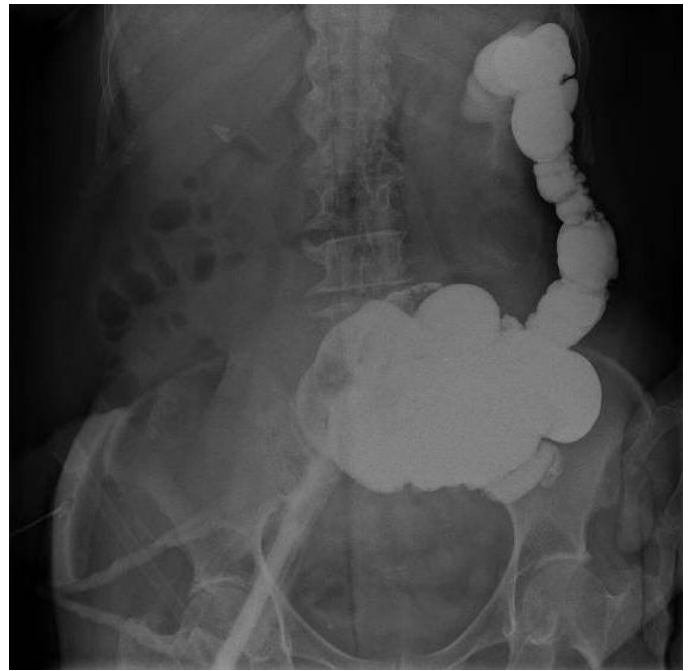
Mediante abordaje por puerto único a través del antiguo orificio de colostomía se realiza sección del segmento perforado y lavado intensivo de la cavidad abdominal. Se utiliza abundante suero fisiológico y gasas contrastadas, extrayendo la mayor cantidad de contraste baritado posible, pero debido al riesgo de mayor lesión yatrogénica intestinal, quedan algunos depósitos de contraste a nivel peritoneal. Se realiza confección de nueva colostomía y se deja drenaje por capilaridad alojado en pelvis.

La paciente presentó una evolución postoperatoria favorable. Analíticamente niveles máximos de Proteína C Reactiva en 368 sin leucocitosis ni otras alteraciones. Drenaje con débito grisáceo con restos de contraste en torno a unos 30-50cc que se retira. Tránsito intestinal reestablecido al 3º día y toleró dieta oral adecuadamente, por lo que es alta el 9º día postoperatorio. En las revisiones posteriores paciente sin dolor y con colostomía funcionante. En radiografías de control a los 3 y 6 meses se evidencian restos de contraste baritado en menor cuantía (**Figura 4**).

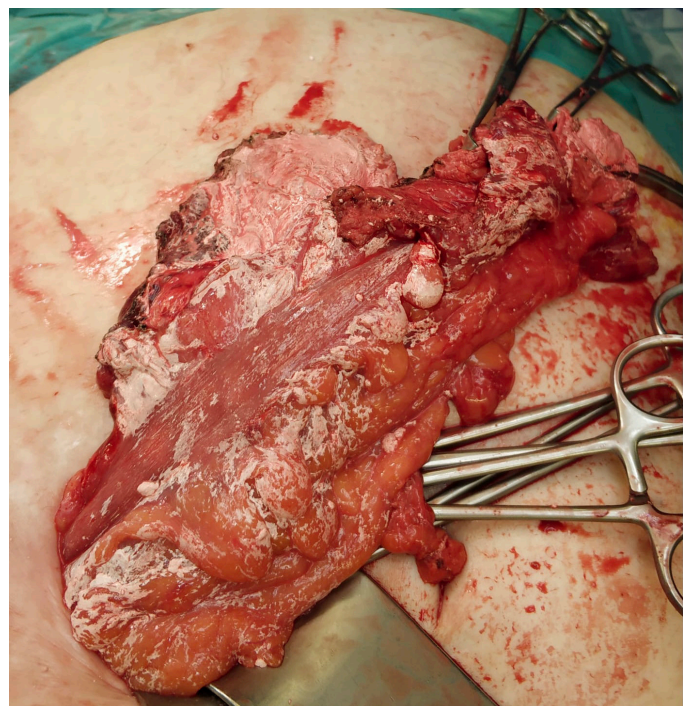
## RESULTADOS

### Descriptivo de la población de estudio

El bario es un metal alcalinotérreo, divalente y soluble que en la naturaleza se encuentra en combinación con otros elementos. Sirve para la fabricación de sales de tratamiento térmico, endurecimiento del acero, fabricación de pigmentos y se encuentra presente en insecticidas, productos depilatorios y fuegos artificiales pero que puede resultar altamente tóxico para el ser humano con la exposición. En 1790, el bario en su forma de sales, comenzó a usarse como tratamiento de cáncer, úlceras y diurético<sup>1,2</sup>. El nitrato, cloruro,

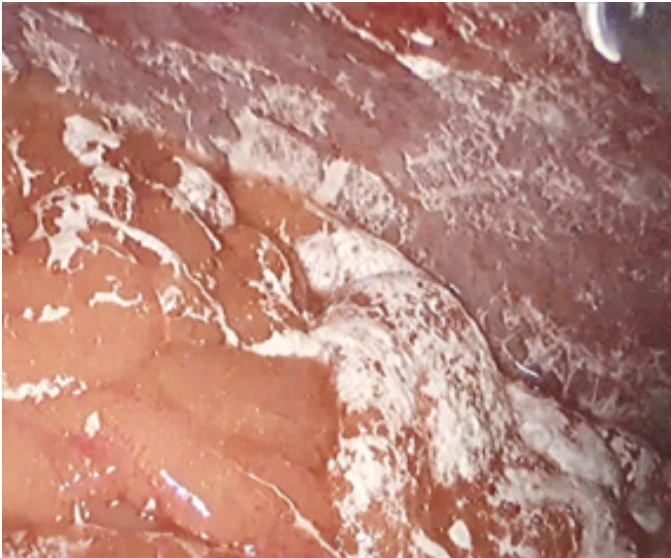


**Figura 1**  
Salida de contraste a cavidad abdominal.

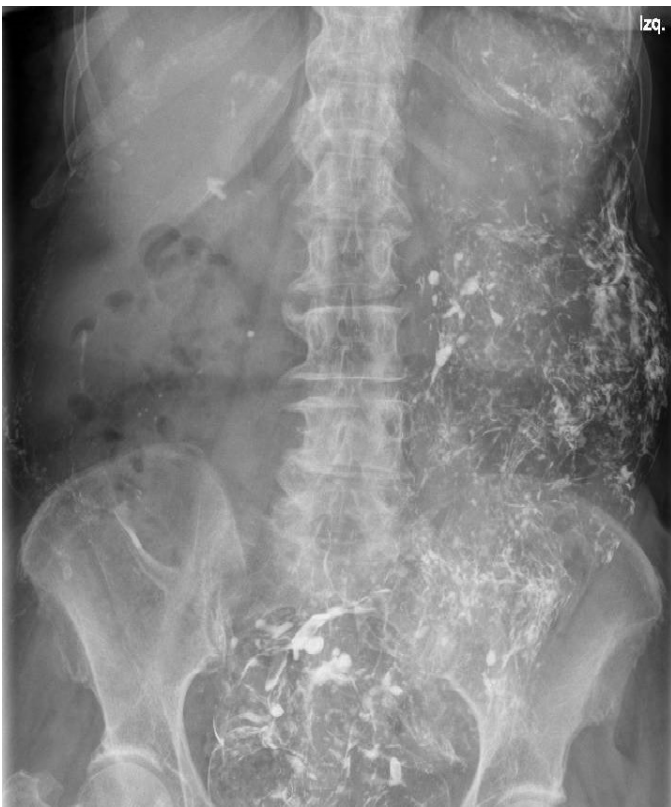

**Figura 2**  
Desgarro de la pared colónica.

hidróxido, acetato y sulfuro de bario se disuelven mucho más fácilmente en agua que el sulfato y carbonato de bario, por lo tanto, el sulfato de bario se considera no tóxico y ha sido ampliamente utilizado para investigaciones médicas<sup>3</sup>. Pocos años después aparecieron los primeros informes sobre sus efectos dramáticos en sobredosis, por lo que las sales de bario comenzaron a administrarse con mayor precaución.



**Figura 3**  
Bario en cavidad abdominal (imagen de laparoscopia).



**Figura 4**  
Radiografía a los 3 meses.

El estudio mediante enema baritado consiste en realizar radiografías del tracto gastrointestinal inferior, empleando la fluoroscopia y un material de contraste a base de bario. Después de realizar un examen rectal, el radiólogo insertará un pequeño tubo en el recto e instila una mezcla de bario y agua en el colon<sup>4</sup>.

La exploración se realiza con radiaciones ionizantes, a dosis que no representan peligro para su salud, sin embargo, no debe realizarse en mujeres embarazadas ya que puede causar anomalías congénitas. Por otro lado, tampoco debe utilizarse si se es sensible o alérgico a medios de contraste, anestesia local, yodo o látex. Este estudio precisa de preparación del intestino el día anterior a la prueba, del tipo dieta de líquidos claros y uso de laxantes o enemas. Las 8 horas previas al mismo el paciente debe permanecer en ayunas<sup>5</sup>.

Algunos de los riesgos del enema de bario son la perforación o desgarro en el colon, problemas con los laxantes administrados, como deshidratación y desbalance electrolítico, reacciones alérgicas o de hipersensibilidad al bario (excepcional) estreñimiento o heces retenidas si todo el bario no se expulsa del organismo<sup>5</sup>.

Este procedimiento puede ser diagnóstico, en la mayoría de las ocasiones, o terapéutico (enema de bario para la reducción de una intususcepción colónica). Se realizan para evaluación de lesiones inflamatorias o neoplásicas. Anualmente se realizan numerosos estudios baritados a nivel mundial, con una baja tasa de complicaciones, siendo la fuga intraperitoneal de bario por perforación intestinal de las menos frecuentes, con una incidencia entre 0,02 a 0,23 %<sup>6</sup>.

Los conocimientos sobre su mecanismo de acción en el ser humano no se aclararon hasta la década de 1940, cuando se describió la corriente rectificadora interna de potasio. Su acción se centra en los canales de potasio, de manera que al penetrar desde el medio extracelular se une fuertemente bloqueando el canal conductor de este ion; se comporta por tanto como un inhibidor. Estos canales participan en números procesos fisiológicos, como la secreción de insulina, regulación del ritmo cardíaco y la homeostasis renal. Se sabe menos con respecto a la expresión y función de estos canales en las células del músculo liso, pero de esta función serían derivados los síntomas gastrointestinales asociados<sup>1</sup>.

Su absorción, en particular del cloruro, el nitrato y el hidróxido, es tóxica para los humanos. La dosis oral de referencia se ha determinado en 0,2 mg/kg de peso corporal/día y, según la Agencia de Protección Ambiental de los Estados Unidos, pueden surgir problemas de salud por encima del nivel máximo de contaminante de 2 partes de agua por millón (ppm) en los tejidos. La dosis letal mediana para el cloruro de bario se estima en 1g para un ser humano de 70kg<sup>2</sup>.

En los casos reportados en la literatura a los que se les realizó análisis toxicológico de la sangre y los tejidos en la autopsia (mediante espectroscopía de absorción atómica) encontraron cifras en cerebro de 21,63ppm; corazón 22,34ppm; estómago 24,24ppm e hígado 22,58ppm, muy superiores a las letales. El examen microscópico mostró cambios degenerativos y materiales espumosos floculantes amorfos en los túbulos renales<sup>2</sup>.

El tiempo para alcanzar los niveles plasmáticos máximos es de 2 horas y caen rápidamente en 24 horas. La eliminación renal en torno al 10% de la excreción total de bario<sup>3</sup>, su vía principal por las heces (90%)<sup>1</sup>.

Existen diferentes fuentes de bario en la naturaleza como se describe en la tabla y pueden dar lugar a diferentes cuadros clínicos según la exposición del ser humano a las mismas. Por un lado, su ingesta en altas dosis puede causar envenenamiento, ya sea por error

en la toma de productos que los contienen, intentos autolíticos o en ambientes relacionados con la industria química<sup>1</sup>.

Los síntomas que provoca pueden ser leves de tipo gastrointestinal (como vómitos o diarrea) u otros más graves debido a la hipopotasemia generada, que incluyen arritmias, efectos sobre la frecuencia cardíaca y síntomas neuromusculares (debilidad muscular, reflejos ausentes o anormales e incluso se puede llegar a la parálisis muscular total, que condiciona paro/insuficiencia respiratoria)<sup>1</sup>.

Los primeros síntomas suelen aparecer entre 45 y 90 minutos y dos o tres horas después aparece hormigueo en extremidades, precediendo a los síntomas neuromusculares. Los efectos cardiovasculares también se vuelven notables y se puede observar tanto bradicardia sinusal como taquicardia, así como hipotensión e hipertensión, arritmias cardíacas u otras anomalías del ECG. La parálisis muscular general comienza al segundo día de la enfermedad y dura otras 24h pudiendo afectar a los músculos respiratorios y causando disnea<sup>1</sup>.

Por otro lado, al utilizar el bario en estudios de imagen, se pueden causar perforaciones iatrogénicas. Aunque las suspensiones de sulfato de bario son inertes de manera intraluminal, su derrame accidental en la cavidad peritoneal puede causar una reacción inflamatoria severa que se asocia con una mortalidad del 35-50%<sup>7</sup>. Existe una creencia generalizada entre los médicos de que el bario intraperitoneal representa una complicación fatal con alta morbilidad y mortalidad<sup>6</sup>.

En líneas generales, la extravasación de bario a la cavidad abdominal puede provocar peritonitis en el momento agudo y atrae líquido hacia el peritoneo por ósmosis, causando hipotensión severa y necesidad de resucitación intensiva con líquidos intravenosos. Cuando la fuga es moderada se recomienda el abordaje quirúrgico temprano y lavado con abundantes cantidades de solución salina. En los casos crónicos, puede dar lugar a la formación de un barioma (cálculo de bario) junto con episodios recurrentes de obstrucción intestinal<sup>7</sup>.

## DISCUSIÓN

El término "peritonitis por bario" se usa a menudo para denotar esta complicación, pero puede resultar un nombre inadecuado, ya que el bario es una sustancia insoluble, inerte y que actúa como un cuerpo extraño que induce adherencias peritoneales y granulomas fibróticos<sup>6</sup>.

El primer informe de fuga intraperitoneal de contraste de rayos X fue publicado en 1916 por Rosenthal, notificando el caso de una perforación gástrica y en 1932 Himmelmann fue el primero en reportar extravasación durante un estudio con enema de bario<sup>8</sup>. En 1936, Thomas detalló las respuestas del bario inyectado en la cavidad peritoneal de ratas; tras una hora el bario comenzó a aglutinarse en flóculos recubiertos de fibrina, apareció ascitis y se observó hipervascularización del peritoneo y migración de células polimorfonucleares. Después de tres horas, grandes grumos de bario se adherieron al peritoneo y aparecieron células mononucleares. Después de seis, aparecieron adherencias fibrinosas que se volvían muy firmes de tres a cinco días más tarde. Un mes más tarde, las partículas de bario estaban completamente encapsuladas

y descompuestas por el crecimiento del tejido. Se informaron respuestas histológicas similares en otros experimentos realizados por Almond y Cochran<sup>8</sup>. Posteriormente, un artículo de Zheutlin publicado en 1952 hizo saltar las alarmas. Se revisaron 53 casos de los 1940 de perforación colónica durante estudios de enema baritado y en los que el 51% de los pacientes falleció y el 30% de los sobrevivientes requirieron laparotomías repetidas debido a obstrucción intestinal por adherencias que generaron<sup>6</sup>.

Existen varios mecanismos por los que se puede verter bario a la cavidad peritoneal, en primer lugar y más frecuentemente, la perforación iatrogénica del intestino al colocar el catéter. En segundo lugar, la insuflación excesiva del balón, que puede llevar a laceración de la pared intestinal y, por último, debilidad intrínseca de la pared como en patologías inflamatorias (colitis ulcerosa, enfermedad de Crohn), diverticulitis, tras realizar biopsias o polipectomía, o en el tratamiento esteroideo. Existe predisposición a esta complicación en los pacientes que portan colostomía. Por un lado, debido a que existe una curvatura pronunciada a la entrada de la cavidad abdominal, donde es más posible perforar con la punta del catéter y por otro lado, el hecho de que el colon intraperitoneal distal al estoma no tiene tejido de soporte a su alrededor y requiere menos presión para perforarse. El megacolon es una contraindicación absoluta para realizar estudios por enema baritado<sup>9</sup>. Una vez que el bario entra en contacto con el peritoneo el paciente suele aquejar dolor abdominal intenso, asociado a datos de irritación peritoneal que puede llevar al paciente a un shock de tipo hipovolémico. Esta rara patología presenta alta mortalidad por las complicaciones sistémicas que implica<sup>9</sup>. La peritonitis generalizada es extremadamente crítica y difícil de tratar por la rápida propagación del bario sobre la cavidad peritoneal que puede provocar, como hemos comentado, exudación de gran volumen de líquidos y albúmina, lo que provoca hipovolemia y contaminación fecal con la consiguiente sepsis<sup>10</sup>. El diagnóstico temprano es de suma importancia, ya que, a la hora del contacto, el bario se empieza a aglutinar, a las tres horas se adhiere a las estructuras y forma bridas que a los tres o cuatro días se han vuelto sumamente firmes. Pueden darse perforaciones incompletas en las que el paciente se encuentre asintomático y manifestarse meses después. De forma crónica los pacientes se pueden complicar con íleos de repetición, abscesos, estenosis, fistulas o fibrosis retroperitoneal que eventualmente comprometen el sistema urinario<sup>9</sup>.

La morbilidad de la perforación intestinal está determinada por el paso de bario y materia fecal a la cavidad peritoneal que genera una respuesta inflamatoria del peritoneo. Las bacterias actúan de tres maneras en la defensa del huésped; mediante la depuración linfática, la fagocitosis y el secuestro por fibrina con incremento en el flujo sanguíneo esplácnico y permeabilidad capilar, dando como resultado un exudado de 300-500 ml/h. El bario absorbido en la cavidad peritoneal produce un daño grave e irreversible con importantes alteraciones iónicas. Se ha descrito retraso en la cicatrización y reparación tisular, que puede resultar en fistulas postoperatorias<sup>11</sup>. También se han realizado experimentos comparando los efectos del bario intraperitoneal con contraste soluble en agua en presencia o ausencia de peritonitis fecal. El contraste hidrosoluble inyectado intraperitonealmente no tuvo reacción; sin embargo, el bario actuó sinérgicamente con los efectos de la peritonitis, por tanto, el uso de contraste hidrosoluble en pacientes con riesgo de perforación conlleva una menor mortalidad<sup>8</sup>.

Otro tipo de complicación en casos crónicos, sería la presencia de granulomas de bario en el recto tras la administración de enemas por esta vía o la estenosis de una anastomosis confeccionada. Esto podría deberse a la incrustación del bario en las capas de la pared intestinal en el momento agudo, quedando atrapado y causando una inflamación persistente que de lugar a granulomas con el paso del tiempo<sup>12</sup>.

En una revisión realizada en 2004 por Vora y Chapman se recogieron 384 cuestionarios de radiólogos que describían su experiencia de los cinco años anteriores. En total, 59 radiólogos informaron un total de 89 complicaciones. Estas complicaciones resultaron en cinco muertes de un total de 348.433 exámenes, dando una mortalidad de 1 entre 69.687 exámenes. Las complicaciones incluyeron, como puede verse en la **tabla**, 24 perforaciones intestinales, 2 casos de impactación de bario (ambos se resolvieron con hidratación y laxantes suaves) y la mayoría de las complicaciones significativas (45 de 89) fueron cardíacas<sup>13</sup>.

Revisiones más actualizadas demostraron que había casos de fuga de bario intraperitoneal que presentaron recuperaciones normales con tratamiento oportuno y que no generaron mortalidad durante un período prolongado de seguimiento de 4 a 17 años. Por lo tanto, esa noción generalizada y perpetuada sobre las enormes tasas de morbilidad y mortalidad ya no es acertada en la medicina moderna<sup>6</sup>.

El diagnóstico lo realiza el radiólogo inmediatamente después de concluir el estudio y los signos radiológicos que puede observar son: una fina capa longitudinal de bario a ambos lados de la pared intestinal (representa la disección entre la mucosa y la muscular) o un patrón de estrías transversales, probablemente causado por el bario que recubre la capa muscular interna<sup>8</sup>.

**Tabla 1. Complicaciones reportadas de 348.000 exámenes.**

Complicaciones	Número de muertes	Frecuencia
Perforación extraperitoneal	11(0)	1 en 31.500
Perforación intraperitoneal	13(2)	1 en 27.000
Infarto de miocardio	6 (2)	1 en 58.000
Arritmia	39 (0)	1 en 8.900
Impactación de bario	2 (0)	1 en 175.000
Colocación vaginal sonda	2 (0)	1 en 175.000
Reacción alérgica	12 (0)	1 en 29.000
Accidente cerebrovascular	1 (1)	1 en 348.000
Síncope vasovagal	3 (0)	1 en 115.000
<b>Total</b>	<b>89 (5)</b>	<b>1 en 4000</b>

Deben excluirse otras condiciones de salud, por ejemplo, el botulismo y el síndrome de Guillain-Barré que se presentan con signos y síntomas muy similares a los de la intoxicación por bario<sup>2</sup>. También se ha descrito el transporte de bario a lo largo de los vasos y en caso de extravasación migración a través de los vasos linfáticos a otras partes del sistema retículo-endotelial. Además, se ha informado intravasación venosa de bario que es una situación extremadamente infrecuente y surge a partir de pequeñas lesiones en la mucosa causadas por la punta o el globo del enema o por inflamación de la mucosa<sup>8</sup>.

Las radiografías abdominales obtenidas durante los períodos de seguimiento mostraron una cantidad significativa de bario residual esparcido por toda la cavidad abdominal<sup>6</sup>.

Al contrario de lo que se pensaba, no siempre es necesario manejar estos casos en quirófano. En los casos de perforaciones intramurales o retroperitoneales pequeñas, se podría optar por reposo intestinal combinado con soporte nutricional parenteral, fluidos intravenosos y antibióticos de amplio espectro<sup>9</sup>. En cuanto al uso de antibióticos Castillo utilizó el esquema Ampicilina + Amikacina + Metronidazol con resultados favorables. Kojima sugirió el uso de esteroides a altas dosis para disminuir la respuesta inflamatoria, proponiendo la metilprednisolona durante tres días, sin embargo, el uso de este fármaco está en controversia<sup>11</sup>. Si se realiza la cirugía se debe extraer tanto bario como sea posible a través del lavado de la cavidad con suero fisiológico<sup>9</sup>, aunque otros autores recomiendan evitar la eliminación excesiva de bario de la superficie del intestino para evitar lesiones en las serosas<sup>14</sup>. Hay estudios en los que se ha utilizado urokinasa sin obtener resultados significativos<sup>9</sup>. El tratamiento quirúrgico agresivo inmediato es necesario en las grandes extravasaciones o perforaciones. Se debe eliminar la mayor cantidad de bario posible y realizar un lavado minucioso de la cavidad intraperitoneal con solución salina. Incluso si se realiza de inmediato, parte del bario queda encerrado en fibrina y no se puede eliminar. No se recomienda realizar suturas simples si existe perforación intestinal; en algunos casos se podrá exteriorizar la misma a modo de estoma y en otros casos es necesaria la resección del segmento afecto<sup>8</sup>.

En cuanto al tratamiento de forma sistémica, algunos grupos defienden la administración de sulfato de magnesio vía oral para prevenir la absorción de bario, de manera que el nitrato de bario precipita en forma de sulfato de bario, que es no tóxico e insoluble. También la administración intravenosa lenta de sulfato de magnesio se usa para estabilizar la frecuencia cardíaca<sup>3</sup>.

El riesgo de perforación después del enema de bario es sustancialmente más bajo que después de una colonoscopia, sin embargo, las tasas de mortalidad de las primeras son considerablemente más altas que después de la colonoscopia<sup>8</sup>. A pesar de ser una entidad poco común presenta una alta mortalidad que se puede prevenir tomando las medidas adecuadas. Previo a iniciar el procedimiento se debe realizar un examen para evaluar la integridad de la pared intestinal, detectar lesiones inusuales y además facilitar de esta forma la inserción del catéter. Mientras se infunde contraste en el asa intestinal se debe estar alerta y si las condiciones lo permiten, un medio de contraste hidrosoluble es preferido frente al sulfato de bario<sup>7,9</sup>. Si es posible, se deben usar catéteres blandos sin balón. Si este es necesario, es prudente no inflarlo en ano o canal anal y realizarlo gradualmente bajo fluoroscopia o mediante el dispositivo "stoma cone"<sup>8,9</sup>. Se debe prestar especial atención a los pacientes con

anastomosis colorrectal baja o anastomosis con reservorio ileoanal, para evitar la introducción del catéter a nivel de la misma. Si surge la sospecha de perforación, el globo debe mantenerse en su lugar para permitir que la mayor cantidad posible de contraste drene a través del catéter<sup>8</sup>.

También deberían evitarse los medios de contraste cuando se dispone de otros como la tomografía computarizada<sup>14</sup>. Actualmente existen otra serie de pruebas que nos sirven para la evaluación del colon sin necesidad de usar técnicas con mayor riesgo de perforación. Sin embargo, no por ello se dejarán de usar técnicas con contraste en los casos en los que no se pueda visualizar el resto del colon de manera completa<sup>8</sup>. - Evaluación del colon con videoendoscopia con cápsula de alta resolución; técnica mediante la cual se puede inspeccionar minuciosamente la superficie de la mucosa y hacer realidad las biopsias ópticas. - Colonografía tomográfica computarizada (colonoscopia virtual); consiste en realizar insuflación de aire del colon, realizar TC helicoidal y a partir de los datos formar reconstrucciones bidimensionales y tridimensionales de toda el área escaneada e imágenes colónicas endoluminales. No está exenta de riesgo de perforación, ya que requiere insuflación de aire del colon. - Preparación del intestino virtual; previa ingesta de contraste oral se genera un marcaje fecal. Mediante técnicas de sustracción digital se puede obtener una preparación intestinal virtual, lo que hace innecesaria la preparación convencional. - Colonografía por resonancia magnética; todavía se encuentra en las primeras etapas de evaluación<sup>8</sup>.

## CONCLUSIÓN

La literatura sobre el tema es variada y consiste, en gran parte, en informes de casos, lo cual no permite una cuantificación precisa del riesgo y el pronóstico en estos pacientes. Sin embargo, se informa que la peritonitis por bario debida a perforación intraabdominal se asocia con una alta morbilidad y mortalidad de aproximadamente el 50 %. En las últimas décadas, la mortalidad de los adultos parece disminuir hacia el 35 %, lo cual es principalmente atribuido a los avances en la atención médica. La incidencia de complicaciones tardías, en particular el íleo, se estima en un 30%<sup>8</sup>.

## BIBLIOGRAFÍA

1. Bhoelan BS, Stevering CH, van der Boog AT, van der Heyden MA. Barium toxicity and the role of the potassium inward rectifier current. *Clin Toxicol (Phila)*. 2014 Jul;52(6):584-93.
2. Ananda S, Shaohua Z, Liang L. Fatal barium chloride poisoning: four cases report and literature review. *Am J Forensic Med Pathol*. 2013 Jun;34(2):115-8.
3. Payen C, Dellinger A, Pulce C, Cirimele V, Carbonnel V, Kintz P, Descotes J. Intoxication by large amounts of barium nitrate overcome by early massive K supplementation and oral administration of magnesium sulphate. *Hum Exp Toxicol*. 2011 Jan;30(1):34-7.
4. Lower GI X-ray. *Radiology Info* [Internet]. RSNA and ACR. Reviewed on July 20th, 2021 [Advised on 3th Abr 2023]. Available from: <https://www.radiologyinfo.org/es/info/lowergi>.
5. Barium enema. *Health library from Brigham and women's hospital* [Internet]. Neil Grossman, Raymond Turley. Reviewed on 4th Jan 2021 [Advised on 3th Abr 2023]. Available from: <https://healthlibrary.brighamandwomens.org/spanish/TestsProcedures/Gastroenterology/92,P09211>.
6. Ghahremani GG, Gore RM. Intraperitoneal barium from gastrointestinal perforations: reassessment of the prognosis and long-term effects. *American Journal of Roentgenology*. 2021;217: 117-123.
7. Rohith G, Dutta S, Nagarajan R, et al. Barium peritonitis: a near-fatal complication following a distal loopogram. *BMJ Case Rep* 2020;13:e239351.
8. de Feiter PW, Soeters PB, Dejong CH. Rectal perforations after barium enema: a review. *Dis Colon Rectum*. 2006 Feb;49(2):261-71.
9. Solis P y Montalbert C. Peritonitis química por bario (reporte de un caso y revisión bibliográfica). *Rev. méd. Costa Rica Centroam*. 2007 LXIV (579) 119-121.
10. Kitajima T, Tomizawa K, Hanaoka Y et al. Anastomotic stenosis of the descending colon caused by barium granuloma formation following barium peritonitis: report of a case. *Surg Today*. 2014 Nov;44(11):2153-6.
11. Martínez Reyes IY, Ávila Reséndiz V y García Ortiz I. Peritonitis por bario en lactante con invaginación intestinal. *Rev Mex Pediatr* 2018; 85(4); 135-139.
12. Kitajima T, Tomizawa K, Hanaoka Y et al. Anastomotic stenosis of the descending colon caused by barium granuloma formation following barium peritonitis: report of a case. *Surg Today*. 2014 Nov;44(11):2153-6.
13. Vora P, Chapman A. Complications from radiographer-performed double contrast barium enemas. *Clin Radiol*. 2004 Apr;59(4):364-8.
14. Pandit N, Singh H, Jaiswal LS. Barium peritonitis: a disastrous complication of an unnecessary diagnostic study. *Tropical Doctor*. 2018;48(2):171-173.
15. Rosenthal E. Röntgenologisch beobachtete Magenper foratíe. *Clínica Berlín Wochenschrift* 1916; 53: 945-7.
16. Himmelmann W. Ueber die perforation im bereich des magen-darmtrakts bei und nach der rontgenbreipassage. *Munch Med Wochenschr*. 1932; 79:1567-1571.