REVISTA DE LA SVR

Rev. Sociedad Val. Reuma. 2024, 8;7:2-5

Enfermedad relacionada con IgG4 dentro del diagnóstico diferencial de un síndrome constitucional

Pablo Martínez Calabuig[1], Mireia Lucía Sanmartín Martínez[1], Laura Salvador Maicas[1], Jorge Juan Fragio[1], Roxana González Mazarío[1], Emilio Veintimilla Paños[2], Cristina el Nagar[2], Amalia Rueda Cid[1], Juan José Lerma Garrido[1], Clara Molina Almela[1], Isabel Balaguer Trull[1], Cristina Campos Fernández[1]

[1] *Servicio de Reumatología y metabolismo óseo. Hospital General Universitario de Valencia.*
[2] *Servicio de Endocrinología y nutrición. Hospital General Universitario de Valencia.*

RESUMEN

Introducción: La enfermedad relacionada con la inmunoglobulina IgG4 (ER-IgG4) es una enfermedad fibroinflamatoria inmunomediada caracterizada por lesiones que pueden simular procesos malignos y afectar múltiples órganos. Es fundamental distinguirla de otras patologías debido a su enfoque terapéutico específico.

Caso clínico: Presentamos el caso de un paciente, varón de 68 años, exfumador, ingresado por un debut diabético y síndrome constitucional. Durante la hospitalización, se identifican lesiones hepáticas inicialmente sospechosas de metástasis de tumor primario desconocido. Sin embargo, la resonancia magnética hepática y la biopsia descartan malignidad, revelando hallazgos patológicos como fibrosis estoriforme y fleblitis obliterativa, compatibles con ER-IgG4. El paciente cumple con los criterios diagnósticos de ER-IgG4 según las clasificaciones de Okazaki 2011 y ACR/EULAR 2019. Tras tratamiento con prednisona y metotrexato, se observa control y regresión de las lesiones hepáticas, así como mejoría del síndrome constitucional.

Conclusiones: Este caso enfatiza la importancia de considerar la ER-IgG4 en el diagnóstico diferencial de síndrome constitucional y de afectación multisistémica de lesiones sugestivas de malignidad, y el impacto de un abordaje diagnóstico y terapéutico adecuado en el pronóstico del paciente.

INTRODUCCIÓN

La enfermedad relacionada con la inmunoglobulina IgG4 (ER-IgG4) es una enfermedad caracterizada por lesiones fibroinflamatorias que pueden afectar prácticamente cualquier localización anatómica y que suele presentarse como una enfermedad multiorgánica, planteando en muchas ocasiones un desafío diagnóstico significativo[1-3].

Se reconoció como una entidad distinta en 2003[4], e incluye patologías como la tiroiditis de Riedel (tiroiditis fibrosante), el tumor de Küttner (aumento y fibrosis de las glándulas submandibulares), la enfermedad de Ormond (fibrosis retroperitoneal), y el síndrome de Mikulicz (aumento de las glándulas parótidas y aumento de las glándulas submandibulares). Se caracteriza por lesiones tumorales con infiltrados linfoplasmacíticos ricos en células positivas para IgG4, fibrosis estoriforme y, a menudo, aunque no de manera universal, niveles elevados de IgG4 en suero. [1-3]

Epidemiológicamente, la ER-IgG4 afecta predominantemente a varones, particularmente aquellos en la sexta década de la vida, con una relación hombre-mujer reportada de aproximadamente 2.8:1.[5]

La enfermedad se caracteriza por afectación típica de órganos como las glándulas salivales mayores (submandibulares, parótidas y sublinguales), las glándulas lacrimales, las órbitas, el páncreas, el árbol biliar e hígado, los pulmones, los riñones, la aorta, el retroperitoneo, las meninges y la glándula tiroides. [1,6-7] Aunque la enfermedad está asociada con IgG4, los niveles en suero no están elevados en todos los pacientes; y también se pueden encontrar estos niveles elevados en otras enfermedades del sistema respiratorio (bronquiectasias, asma, sarcoidosis), enfermedades pancreáticas (pancreatitis crónica), enfermedades hepáticas (cirrosis), o en relación con otras enfermedades autoinmunitarias como el lupus eritematoso sistémico (LES), la artritis reumatoide (AR) o las miopatías inflamatorias. [8-9] Por lo tanto, es importante realizar un diagnóstico diferencial adecuado que incluya trastornos linfoproliferativos (linfomas), cáncer, infecciones granulomatosas como la tuberculosis y otras enfermedades inflamatorias inmunomediadas como el síndrome de Sjögren, vasculitis como la granulomatosis con poliangitis (GP), el LES (LES) o la sarcoidosis. [1-3]

El diagnóstico de la ER-IgG4 se basa en la combinación de hallazgos histopatológicos, clínicos, serológicos y radiológicos característicos. Desde su descripción inicial, se han propuesto varios criterios de clasificación para ER-IgG4, incluidos los criterios de Umehara-Okazaki de 2011 [10-12], que incluyen características clínicas, pruebas de laboratorio (niveles de IgG4, eosinofilia), técnicas de imagen (CT, MRI, PET-CT) e histopatología (fibrosis estoriforme, flebitis obliterante). Sin embargo, se basa actualmente en el consenso de criterios de consenso específicos establecidos en 2019 por ACR/EULAR[3]. Los pacientes deben cumplir con un criterio de inclusión, no presentar ningún criterio de exclusión y obtener una puntuación superior a 20 de una lista de manifestaciones clínicas, serológicas, radiológicas e histopatológicas.

La estrategia de tratamiento para la ER-IgG4 clásicamente incluye corticosteroides sistémicos a altas dosis, con una media de 1 mg/kg/día al inicio de tratamiento, seguidos de una reducción gradual con el objetivo de inducir la remisión de la enfermedad [13]. En ocasiones es necesario el uso de otros inmunosupresores como Azatioprina, Micofenolato o Metotrexato; o terapias biológicas avanzadas como el Rituximab, como terapia de inducción y mantenimiento [14].

DESCRIPCIÓN DEL CASO

Varón de 68 años, con antecedentes médicos únicamente significativos de ser exfumador desde hace 5 años. Acude a urgencias hospitalarias por un cuadro de mareo e hipotensión brusco, pero el paciente refiere además una clínica de síndrome constitucional con pérdida de 10 kg de peso, acompañado de poliuria y polidipsia. Finalmente ingresa en el hospital, siendo diagnosticado inicialmente de diabetes mellitus tipo II de debut.

Durante el ingreso, a pesar de la corrección de la diabetes, la persistencia de clínica de astenia y una elevación persistente de AST/ALT lleva a la solicitud de una Tomografía axial computerizada (TAC) TAP (tóraco-abdomino-pélvica) en la que se observan múltiples lesiones hepáticas de unos 2 y 7 cm, de contornos lobulados y captación periférica, con centro hipodenso necrosado, sugestivas de metástasis hepáticas, además de dilatación leve de la vía biliar, paniculitis mesentérica y adenopatías inguinales bilaterales.

Tras completar el estudio realizando una resonancia magnética hepática y una gammagrafía con somastostatina, persiste la sospecha diagnóstica de metástasis de un tumor primario desconocido. Se realizan 2 biopsias hepáticas diagnósticas de las dos lesiones más accesibles que descartan la presencia de células malignas y muestran cambios compatibles con ER-IgG4, incluyendo fibrosis estoriforme, flebitis obliterativa y un denso infiltrado linfoplasmocítico, con predominio de células IgG4 (>40% del total de células IgG).

Imagen 1-5. Se observan las múltiples lesiones de entre 2 y 7 centímetros localizadas en parénquima hepático (imágenes 1-3: TAC; Imagen 4: PET-TAC; Imagen 5: gammagrafía con somatostatina).

En el estudio analítico destaca, además de la elevación de enzimas hepáticos, la normalidad del hemograma y de la coagulación, así como de la función renal y del ionograma; con una velocidad de sedimentación globular (VSG) de 40 mm/h (normal <20 mm/h), hiperferritinemia de 1000 µg/L (normal < 300 µg/L) y una elevación de la proteína C reactiva (PCR) de 22,3 mg/dL (normal < 0,5 mg/dL). Además, se detectan unos valores de Inmunoglobulina IgG de 1288 mg/dL (valor normal entre 650 y 1600 mg/dL) y de Inmunoglobulina G subclase IgG4 de 73,8 mg/dL (valor normal inferior a 135 mg/dL).

El paciente cumple, pues, con los criterios diagnósticos de ER-IgG4 propuestos tanto por Umehara/Okazaki 2011[10-12], con un diagnóstico probable (afectación de órgano diana clásico + histología compatible; sin elevación de IgG4 en sangre), como por ACR/EULAR 2019[3] (cumple el criterio de entrada, no cumple ningún criterio de exclusión y conjunto la puntuación de los valores de histopatología + inmunología suma >20 puntos).

Se opta por iniciar un tratamiento con prednisona oral a dosis altas (1 mg/kg/día) con un descenso progresivo hasta alcanzar dosis de 7,5 mg/día y finalmente se añade metotrexato 15 mg subcutáneo como terapia de ahorro de corticoides dados los desajustes glucémicos de su diabetes mellitus tipo 2. A lo largo del seguimiento, se observa una regresión significativa de las lesiones hepáticas en las sucesivas evaluaciones por imagen (a los 24 meses), así como una mejoría clínica del síndrome constitucional y de los parámetros analíticos, observándose mejoría de los reactantes de fase aguda, con valores de VSG de 20 mm/h y una PCR de 0,05 mg/dL.

DISCUSIÓN

El diagnóstico de la ER-IgG4 es desafiante debido a su presentación polimórfica y a la posibilidad de ser confundido con procesos malignos, como se sospechó inicialmente en nuestro paciente. La identificación de las lesiones hepáticas como parte de ER-IgG4, en lugar de metástasis de un tumor desconocido, subraya la importancia de un enfoque diagnóstico meticuloso en el que además de los hallazgos clínicos y serológicos, que a veces pueden ser inespecíficos, son indispensables los hallazgos radiológicos (aparición de múltiples lesiones) y principalmente los hallazgos histopatológicos donde, en este caso, se descarta la neoplasia y se observan las lesiones características de esta enfermedad.

La ER-IgG4 puede simular muchas otras condiciones patológicas, lo que hace esencial un diagnóstico diferencial amplio. Este caso también demuestra la relevancia de los criterios de clasificación de ER-IgG4, que permiten un diagnóstico definitivo en ausencia de niveles séricos eleva-

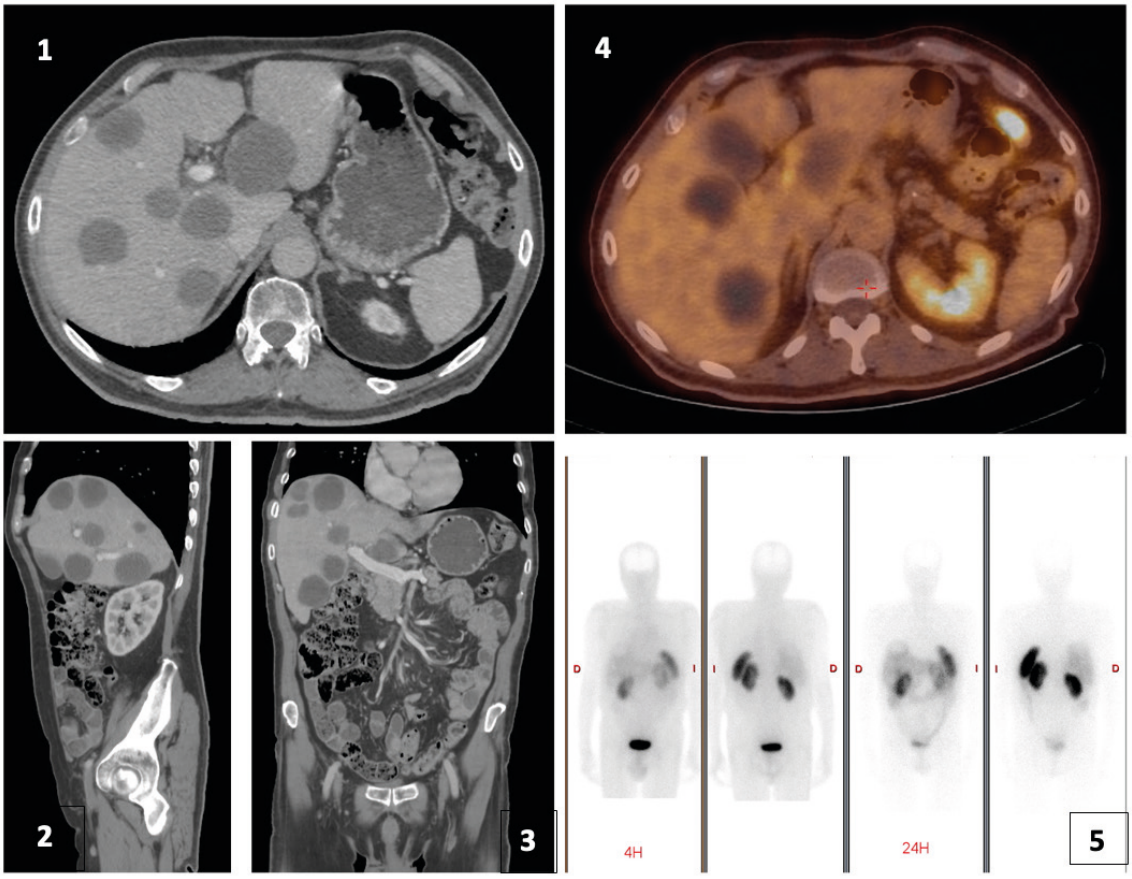

Imagen 1-5. Se observan las múltiples lesiones de entre 2 y 7 centímetros localizadas en parénquima hepático (imágenes 1-3: TAC; Imagen 4: PET-TAC; Imagen 5: gammagrafía con somatostatina).

dos de IgG4, una presentación que puede observarse en una proporción significativa de pacientes.

En cuanto al manejo, este caso respalda el uso de corticosteroides como pilar del tratamiento para ER-IgG4. El metotrexato, azatioprina, micofenolato o incluso Rituximab, son una opción efectiva para el ahorro de esteroides, como podemos observar en este caso en el que el debut de diabetes mellitus nos restringe el uso de corticosteroides en monoterapia. La respuesta positiva al tratamiento resalta la importancia de una terapia inmunomoduladora temprana y adecuada para el control de la enfermedad y la prevención de daños orgánicos a largo plazo.

CONCLUSIONES

La evaluación exhaustiva y el seguimiento de este caso ilustran la complejidad del diagnóstico y manejo de la ER-IgG4. Además, se plantea el diagnóstico diferencial de esta patología con las neoplasias malignas, observándose el papel de las técnicas de imagen y de la histopatología para finalmente precisar el diagnóstico. El reconocimiento temprano y una intervención adecuada pueden alterar favorablemente la trayectoria de la enfermedad, evitando la morbilidad asociada a un diagnóstico tardío y tratamientos inapropiados

BIBLIOGRAFÍA

1. Stone JH, Zen Y, Deshpande V. IgG4-related disease. N Engl J Med. 2012 Feb 9;366(6):539-51.
2. Iaccarino L, Talarico R, Scirè CA, Amoura Z, Burmester G, Doria A, et al. IgG4-related diseases: state of the art on clinical practice guidelines. RMD Open. 2019 Jan 19;4(Suppl 1):e000787.
3. Wallace ZS, Naden RP, Chari S, Choi H, Della-Torre E, Dicaire JF, et al; The 2019 American College of Rheumatology/European League Against Rheumatism Classification Criteria for IgG4-Related Disease. Arthritis Rheumatol. 2020 Jan;72(1):7-19.
4. Kamisawa T, Funata N, Hayashi Y, Eishi Y, Koike M, Tsuruta K, et al. A new clinicopathological entity of IgG4-related autoimmune dis- ease. J Gastroenterol 2003;38:982–4.
5. Sánchez-Oro R, Alonso-Muñoz EM, Martí Romero L. Review of IgG4-related disease. Gastroenterol Hepatol. 2019 Dec;42(10):638-647.
6. Wallace ZS, Deshpande V, Mattoo H, Mahajan VS, Kulikova M, Pillai S, et al. IgG4- related disease: Clinical and laboratory features in one hundred twenty-five patients. Arthritis Rheumatol. 2015;67:2466–75.
7. Ardila-Suarez O, Abril A, Gómez-Puerta JA. IgG4-re-

lated disease: A concise review of the current literature. Reumatol Clin. 2017 May-Jun;13(3):160-166.
8. Ryu JH, Horie R, Sekiguchi H, Peikert T, Yi ES. Spectrum of disorders associated with elevated serum IgG4 levels encountered in clinical practice. Int J Rheumatol. 2012;2012:232960.
9. Tabata T, Kamisawa T, Takuma K, Egawa N, Setoguchi K, Tsuruta K, et al. Serial changes of elevated serum IgG4 levels in IgG4-related systemic disease. Intern Med. 2011;50:69–75.
10. Umehara H, Okazaki K, Masaki Y, Kawano M, Yamamoto M, Saeki T, et al. Comprehensive diagnostic criteria for IgG4-related disease (IgG4-RD), 2011. Mod Rheumatol. 2012 Feb;22(1):21-30.
11. Umehara H, Okazaki K, Masaki Y, Kawano M, Yamamoto M, Saeki T, et al. A novel clinical entity, IgG4-related disease (IgG4RD): General concept and details. Mod Rheumatol. 2012;22:1–14.
12. Okazaki K, Uchida K, Koyabu M, Miyoshi H, Takaoka M. Recent advances in the concept and diagnosis of autoimmune pancreatitis and IgG4-related disease. J Gastroenterol. 2011;46:277–88
13. Khosroshahi A, Wallace ZS, Crowe JL, Akamizu T, Azumi A, Carruthers MN, et al. International consensus guidance statement on the management and treatment of IgG4-related disease. Arthritis Rheumatol. 2015;67:1688–99.
14. Hart PA, Topazian MD, Witzig TE, Clain JE, Gleeson FC, Klebig RR, et al. Treatment of relapsing autoimmune pancreatitis with immunomodulators and rituximab: The Mayo Clinic experience. Gut. 2013;62:1607–15.