

Anoftalmia congénita bilateral: reporte de caso y revisión de la literatura

Bilateral congenital anophthalmia: clinical case report and literature review

Nicolás E. Soto-Plata^{1,2,3*}, Camilo E. Martínez-Sánchez^{2,3}, Paula R. Moreno¹, Juliana Hernández⁴ y Yaris A. Vargas⁵

¹Facultad de Medicina, Departamento de Cirugía, Unidad de Oftalmología, Hospital Universitario San Ignacio; ²Servicio de Oftalmología, Pontificia Universidad Javeriana; ³Servicio de Oftalmología, Hospital Universitario San Ignacio; ⁴Facultad de Medicina, Hospital Universitario San Ignacio; ⁵Departamento de Pediatría, Unidad de Neonatología, Hospital Universitario San Ignacio. Bogotá, Colombia

Resumen

Objetivo: Presentar un caso clínico de anoftalmia bilateral congénita y documentar lo encontrado en la literatura sobre esta condición. **Diseño del estudio:** Reporte de caso clínico. **Método:** Descripción de un caso clínico de un neonato con anoftalmia bilateral congénita nacido en el Hospital Universitario San Ignacio y que fue atendido por el servicio de oftalmología de la misma institución. **Resultados:** Se presenta el caso de un paciente masculino con diagnóstico de anoftalmia congénita bilateral y atresia tricuspídea con vasos en D-transposición con coartación aórtica, sin otras malformaciones asociadas ni factores ambientales desencadenantes. Esta es una patología poco frecuente, cuya etiología y procesos fisiopatológicos no se conocen aún en su totalidad. Es relevante continuar el seguimiento y los procesos diagnósticos para esclarecer su proceso de desarrollo y la totalidad de malformaciones complejas con las que puede encontrarse en asociación.

Palabras clave: Anoftalmia bilateral. Congénita. Embriología.

Abstract

Objective: To present a clinical case of congenital bilateral anophthalmia and document what is found in the literature on this entity. **Study design:** Clinical case report. **Method:** Description of a clinical case of a neonate with congenital bilateral anophthalmia that was born at the Hospital Universitario San Ignacio and who was treated by the Ophthalmology service in the same institution. **Results:** We present the case of a male patient with a diagnosis of bilateral congenital anophthalmia and tricuspid atresia with vessels in D-transposition with aortic coarctation, without other associated malformations or environmental risk factors. This is a rare pathology, of which etiology and pathophysiological processes are not yet fully understood. It is relevant to continue follow up and diagnostic processes to clarify its development processes and the entirety of complex malformations with which it can be in association with.

Keywords: Bilateral anophthalmia. Congenital. Embryology.

*Correspondencia:

Nicolás E. Soto-Plata
E-mail: nicolasestebansotoplate@hotmail.com

Fecha de recepción: 21-01-2023
Fecha de aceptación: 23-03-2023
DOI: 10.24875/RSCO.23000006

Disponible en internet: 18-05-2023
Rev Soc Colomb Oftalmol. 2023;56(1):38-41
www.revistaSCO.com

0120-0453 / © 2023 Sociedad Colombiana de Oftalmología (SOCOFTAL). Publicado por Permanyer. Este es un artículo open access bajo la licencia CC BY-NC-ND (<http://creativecommons.org/licenses/by-nc-nd/4.0/>).

Introducción

La anoftalmia bilateral es una condición clínica rara, con una incidencia global estimada de 0.18-0.4 casos por 10,000 habitantes, de los cuales hasta un 60% presenta algún otro tipo de alteración sistémica^{1,2}.

En cuanto a su etiología, se ha descrito la asociación entre factores externos gestacionales y defectos genéticos primarios, como cromosomopatías y trastornos monogénicos sindrómicos o no sindrómicos². Dentro de estas alteraciones, la más importante, a la que se atribuye el 10% de los casos, es la mutación del gen SOX2 ubicado en el cromosoma 3q26.3-q27 y que codifica un factor de transcripción asociado con el desarrollo del ojo y el sistema nervioso central, por lo que se asocia con malformaciones estructurales importantes a este nivel². En cuanto a los factores ambientales, se ha sugerido que la presencia de infección por parvovirus B19 o influenza, fiebre, deficiencias nutricionales y el consumo de sustancias psicoactivas durante el embarazo temprano pueden asociarse con el desarrollo de este tipo de malformaciones durante el periodo de embriogénesis^{3,4}.

Método

Se presenta el caso de un neonato de sexo masculino, nacido a las 39.1 semanas de gestación, de una madre sin antecedentes médicos relevantes, G6P4A1V5, con un aborto previo a las 5 semanas de gestación sin estudios adicionales y cuatro hijos previos a su actual pareja, sanos. La madre había asistido a cuatro controles prenatales y desarrolló hipertensión arterial inducida por el embarazo, controlada con alfa-metildopa hasta el parto, y fue medicada con ácido acetilsalicílico durante el primer trimestre. Además, contaba con ecografías prenatales que demostraban la presencia de megacisterna magna y cardiopatía congénita compleja consistente en transposición de grandes vasos corregida, ventrículo izquierdo hipoplásico y comunicación interventricular perimembranosa. La paciente cuenta con TORCH negativo.

La madre es llevada a cesárea por alto riesgo obstétrico, dando a luz a un varón con peso de 2,600 g y adaptación neonatal conducida por hipotensión y bradicardia al nacer, requiriendo ventilación con presión positiva y posterior traslado a la unidad de cuidados intensivos neonatales. Se le realiza ecocardiograma posnatal que confirma una cardiopatía congénita completa con atresia tricuspídea con vasos en D-transposición y coartación de aorta, con fisiología de ventrículo único

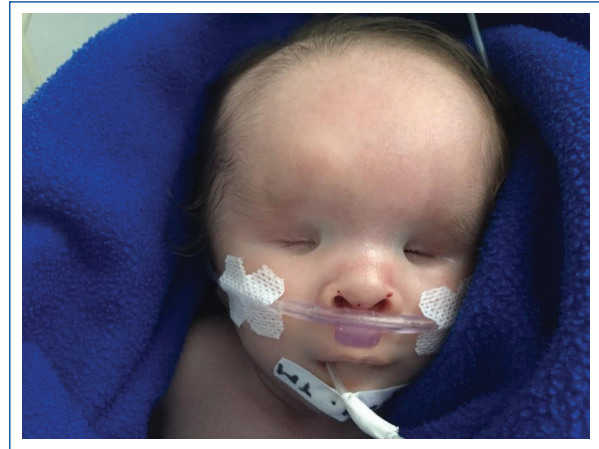

Figura 1. Fotografía del paciente durante su hospitalización.

con bajo gasto sistémico e hipertensión pulmonar grave; además, cuenta con ecografía abdominal total sin hallazgos anormales. En la exploración física detallada se observan frente abombada, fontanelas amplias, hipoplasia de tabique nasal, fosita sacra y enoftalmos marcado aparente (Fig. 1), por lo que bajo sospecha de anoftalmia bilateral congénita es llevado a ecografía orbitaria, que confirma el diagnóstico (Fig. 2).

Se realizan estudios genéticos con cario-FISH, el cual es negativo para aneuploidías de los cromosomas 13, 18, 21 y sexuales. Se propone la realización de hibridación genómica comparativa para esclarecer el diagnóstico genético por sospecha de síndrome de microdelección/microduplicación, pero el paciente presenta deterioro funcional progresivo con paro cardiorespiratorio y fallece a la edad de 30 días.

Discusión

La anoftalmia bilateral es una condición poco frecuente, que tiene una prevalencia de 0.3-0.6 casos por cada 10,000 nacidos vivos¹. Puede ocurrir de forma aislada o sindrómica en asociación con otras anomalías sistémicas, dentro de las cuales las más frecuentes son cardiovasculares, musculoesqueléticas o del sistema nervioso central¹. En cuanto a su patogenia, se ha descrito que el proceso de desarrollo de esta condición es una conjunción de factores ambientales durante las etapas tempranas de la gestación y genéticos, dentro de los cuales el más relevante es la mutación del gen SOX2 que codifica para un factor de transcripción que participa en los procesos de desarrollo de los ojos y del sistema nervioso².




Figura 2. Ecografía orbitaria que muestra anoftalmos bilateral.

El desarrollo embriológico de los ojos consiste en cinco procesos que ocurren de manera simultánea y se solapan: excrecencia de vesículas ópticas, inducción del lente óptico, cierre de la fisura óptica, formación de cámaras y maduración funcional; durante estos procesos se expresa el gen SOX2 como proteína reguladora y factor de transcripción². Este gen contiene únicamente un exón, lo que significa que cualquier mutación del mismo conlleva una pérdida de la función de la proteína. Usualmente las mutaciones se presentan *de novo* y el mecanismo más frecuente en estos casos es la haploinsuficiencia, con mutaciones *non-sense*, *missense* o por desplazamiento del marco de lectura^{2,3}, lo que lleva a un fallo en la función de la proteína codificada y en los procesos de la embriología ocular.

Las manifestaciones extraoculares descritas en presencia de mutación del SOX2 son dismorfismo facial leve, trastornos convulsivos, retraso global del desarrollo, malformaciones del cerebro temporal mesial, disfunción leve de los ganglios basales y anomalías del tracto genital masculino⁵. En la literatura se han reportado cuatro casos de asociación de la mutación con la presencia de hamartoma hipotalámico⁵. Adicionalmente, en cuanto a las alteraciones encontradas en el sistema nervioso central, en un estudio publicado en 2019 se encontró que la ausencia del tejido orbitario se relaciona de forma importante con la presencia de disminución del tamaño del núcleo geniculado lateral y un volumen disminuido de la materia blanca⁴.

El diagnóstico prenatal de la anoftalmia se realiza con ecografía 2D y 3D^{1,6}; sin embargo, como en nuestro caso, los exámenes del control prenatal (incluyendo ecografías) se encontraban dentro de la normalidad, lo cual podría atribuirse a la heterogeneidad de los

resultados de estos exámenes teniendo en cuenta que son dependientes del operador y que no todas las instituciones que realizan control prenatal cuentan con equipos modernos con alta resolución de imagen. En el periodo posnatal el diagnóstico es clínico, con una exploración física y un examen oftalmológico minuciosos, y se puede confirmar por medio de ecografía de órbitas, resonancia magnética o tomografía computarizada de órbitas, en las cuales se pueden visualizar unos nódulos ovoides en la cavidad orbitaria, que son globos oculares vestigiales, de tamaño variable; los músculos extraoculares están presentes en la mayoría de los casos⁷. En cuanto al tejido nervioso, habitualmente hay ausencia o hipoplasia solo del nervio óptico⁷. La presencia de remanentes de tejido orbitario y nervio óptico hipoplásico sugieren un alto en el desarrollo del globo ocular una vez que este ya había dado inicio⁷.

En la literatura se han reportado pocos casos de asociación de anoftalmia con varios síndromes, tales como Fraser⁸, Waardenburg⁹, triploidía, Morsier, Patau (trisomía 13), Edwards (trisomía 18), Wolf-Hirschhorn^{10,11}, cerebro-óculo-nasal¹² y CHARGE¹³, con el complejo de Sokoda¹⁴ y también, en un caso, con la presencia de quiste dermoide orbitario¹⁵. Sin embargo, estas asociaciones son muy poco frecuentes y no están documentadas en la literatura, lo cual hace que sea difícil conocer con certeza la totalidad de los pacientes que las presentan.

Conclusiones

Se expone el caso de un varón con anoftalmia congénita bilateral, la cual es una condición poco frecuente, que aunque tiene una prevalencia aparentemente mayor en el sexo femenino, tiene un compromiso más

grave en el sexo masculino. Al hacer una revisión extensa de la historia clínica tanto del paciente tanto como de su madre durante el periodo gestacional, no se evidenciaron anomalías detectadas dentro del control prenatal y tampoco se hace mención a ningún factor de riesgo ambiental que haya podido contribuir con el desarrollo de la condición. Además, en la revisión de la literatura no se encuentra ningún reporte de asociación de anoftalmia congénita bilateral con el tipo de cardiopatía congénita que presentaba nuestro paciente, lo cual puede considerarse una asociación nueva o un hallazgo que no se encuentra relacionado fisiopatológicamente con la malformación ocular. Por lo anterior, es importante realizar adecuados procesos de registro y pruebas diagnósticas en los nuevos casos que se presenten de ahora en adelante, para así esclarecer cada vez más la etiología y la fisiopatología de esta patología.

Financiamiento

La presente investigación no ha recibido ninguna beca específica de agencias de los sectores públicos, comercial o con ánimo de lucro.

Conflicto de intereses

Los autores declaran no tener conflicto de intereses.

Responsabilidades éticas

Protección de personas y animales. Los autores declaran que para esta investigación no se han realizado experimentos en seres humanos ni en animales.

Confidencialidad de los datos. Los autores declaran que han seguido los protocolos de su centro de trabajo sobre la publicación de datos de pacientes.

Derecho a la privacidad y consentimiento informado. Los autores han obtenido el consentimiento informado de los padres del paciente referido en el artículo. Este documento obra en poder del autor de correspondencia.

Bibliografía

1. Halilbasic M, Jusufovic V, Musanovic Z, Cabric A. Congenital bilateral anophthalmia: a case report and review of literature. *Med Arch (Sarajevo, Bosnia Herzegovina)*. 2018;72:300-2.
2. Zhang Y, Zhang X, Long R, Yu L. A novel deletion mutation of the SOX2 gene in a child of Chinese origin with congenital bilateral anophthalmia and sensorineural hearing loss. *J Genet*. 2018;97:1007-11.
3. Ragge NK, Lorenz B, Schneider A, Bushby K, De Sanctis L, De Sanctis U, et al. SOX2 anophthalmia syndrome. *Am J Med Genet A*. 2005;135:1-7.
4. Bridge H, Watkins KE. Structural and functional brain reorganisation due to blindness: the special case of bilateral congenital anophthalmia. *Neurosci Biobehav Rev*. 2019;107:765-74.
5. Bilginer B, Akbay A, Akalan N. Hypothalamic hamartoma with bilateral anophthalmia. *Childs Nerv Syst*. 2007;23:821-3.
6. Araujo E, Kawanami TE, Nardoza LMM, Milani HJF, Oliveira PS, Moron AF. Prenatal diagnosis of bilateral anophthalmia by 3D "reverse face" view ultrasound and magnetic resonance imaging. *Taiwan J Obstet Gynecol*. 2012;51:616-9.
7. Bridge H, Ragge N, Jenkinson N, Cowey A, Watkins KE. The fate of the oculomotor system in clinical bilateral anophthalmia. *Vis Neurosci*. 2012;29:193-202.
8. Brimo Alsaman MZ, Agha S, Sallah H, Badawi R, Kitaz MN, Assani A, et al. Bilateral anophthalmia and intrahepatic biliary atresia, two unusual components of Fraser syndrome: a case report. *BMC Pregnancy Childbirth*. 2020;20:1-6.
9. Hoefnagel D, Keenan ME, Allen FH. Heredofamilial bilateral anophthalmia. *J Am Med Assoc Ophthalmol*. 1963;69:760-4.
10. Jana M, Sharma S. Bilateral anophthalmia with septo-optic dysplasia. *Oman J Ophthalmol*. 2010;3:86.
11. Young A, O'Keefe M. Bilateral clinical anophthalmos. *Acta Ophthalmol Scand*. 1997;75:308-10.
12. Pachajoa H, Carlos Quintero J. Cerebro-oculo-nasal syndrome with prenatal diagnosis. *Rev Cuba Obstet Ginecol*. 2015;41:176-9.
13. Ragge NK, Subak-Sharpe ID, Collin JRO. A practical guide to the management of anophthalmia and microphthalmia. *Eye*. 2007;21:1290-300.
14. Ehara H, Kurimasa A, Ohno K, Takeshita K. New syndrome with the Sakoda complex, bilateral anophthalmia, and cortical dysgenesis. *Pediatr Neurol*. 1998;18:445-51.
15. Berg JP, Barrett RT, Young AK, Marx DP. Orbital dermoid in a patient with bilateral anophthalmia: a case and review of the literature. *Orbit*. 2014;33:475-6.