

Article

# APENDICITIS AGUDA SITUS INVERSUS TOTALIS, REPORTE DE CASO

## Acute Appendicitis situs inversus totalis, Case Report

JESÚS NICOLÁS LARCO COLOMA 

*Posgradista Cirugía General, Universidad de las Américas, Ecuador*

GALO ENRIQUE JIMÉNEZ SÁNCHEZ 

*Jefe de Cirugía, Hospital IESS Quito Sur, Ecuador*

NICOLÁS LARCO NOBOA 

*Docente Facultad de Medicina, Universidad Central del Ecuador, Ecuador*

GABRIEL MOLINA PROAÑO 

*Cirujano General, Hospital IESS Quito Sur, Ecuador*

KAREN DANIELA NÚÑEZ MEDINA 

*Posgradista Cirugía General, Universidad de las Américas, Ecuador*

KEVIN ALEXANDER DÍAZ ZUMBA 

*Interno Rotativo, Hospital IESS Quito Sur, Ecuador*

GIOVANNY ISRAEL SILVA PATIÑO 

*Interno Rotativo, Hospital Carlos Andrade Marín, Ecuador*

**Correspondencia:** *Jesús Larco Coloma. MD. MsC. MPH Batán. Quito-Ecuador*  
jesuslarco1996@hotmail.es

**Receipt:** 02/12/2023  
**Acceptance:** 24/12/2023

## RESUMEN

La apendicitis aguda con situs inversus totalis es una patología poco común de abdomen agudo, con una prevalencia de 1 en 10,000 nacidos en la población. Su principal causa se relaciona con malformaciones embriológicas, siendo la más frecuente la antirrotación intestinal debido a la afectación del gen del cromosoma 14. Se presenta el caso de un paciente adolescente de 15 años que experimentó dolor abdominal durante 12 horas, comenzando en la zona umbilical y migrando hacia la fosa ilíaca izquierda, acompañado de fiebre, náuseas y vómitos. Durante la evaluación, se observaron signos de auscultación cardíaca en el lado derecho, así como signos apendiculares ambiguos y de irritación peritoneal. Además, se detectó leucocitosis con neutrofilia. Una tomografía confirmó la dextroposición total de los órganos abdominales y torácicos. Se llevó a cabo una apendicectomía laparoscópica que reveló macroscópicamente la dextroposición de los órganos abdominales y una apendicitis no complicada en fase supurativa. El diagnóstico de apendicitis aguda con situs inversus totalis puede resultar complicado debido a su baja prevalencia y a la presencia de signos clínicos ambiguos. Por lo tanto, es de suma importancia la utilización de exámenes complementarios como la tomografía axial computarizada, junto con la visualización a través de la laparoscopia diagnóstica.

**Palabras clave:** Apendicitis Aguda, Situs inversus total, laparoscopia, transposición de órganos.

## 1. Introducción

La apendicitis aguda es una de las principales razones de consulta en casos de dolor abdominal agudo en el área de emergencias, representando aproximadamente el 6% de todas las visitas (Nelson, 2001). A pesar de que la ubicación del apéndice puede variar ligeramente de una persona a otra, en la mayoría de los niños y adolescentes, se encuentra en el cuadrante inferior derecho del abdomen, aunque su punta puede tener una ubicación variable. No obstante, en alrededor del 60% de todos los pacientes, se sitúa retrocecal (Brandt, 2023).

El situs inversus totalis es una variante anatómica poco común de los órganos abdominales y torácicos, de herencia autosómica recesiva, que se caracteriza por la transposición de izquierda a derecha de estos órganos con respecto al plano sagital. Esto se produce debido a una perturbación durante la tercera semana del desarrollo embrionario, correspondiente a la etapa de gastrulación, cuando se establecen los ejes derecha-izquierda del embrión (De Jesús, 2017).

La apendicitis aguda en el lado izquierdo se asocia con dos tipos de anomalías congénitas, el situs viscerum inversus y la malrotación del intestino medio. La incidencia global es del 0,04% (Evola, 2022). El situs inversus puede ser parcial cuando solo una de las cavidades abdominales o torácicas está involucrada, y total cuando hay una transposición completa de los órganos. El situs inversus parcial es menos común, con una prevalencia de 1 en 22,000 nacidos, y generalmente se caracteriza por una imagen en espejo de los órganos intraabdominales y torácicos, mientras que el corazón se encuentra en su disposición normal (Aassouani, 2022).

La semiología puede resultar confusa en pacientes con situs inversus totalis (SIT), ya que se trata de una variante anatómica poco común, lo que puede suponer un desafío en el diagnóstico clínico. Sin embargo, las pruebas complementarias, como la tomografía o la laparoscopia diagnóstica, contribuyen a un diagnóstico más preciso.

## Presentación del Caso Clínico

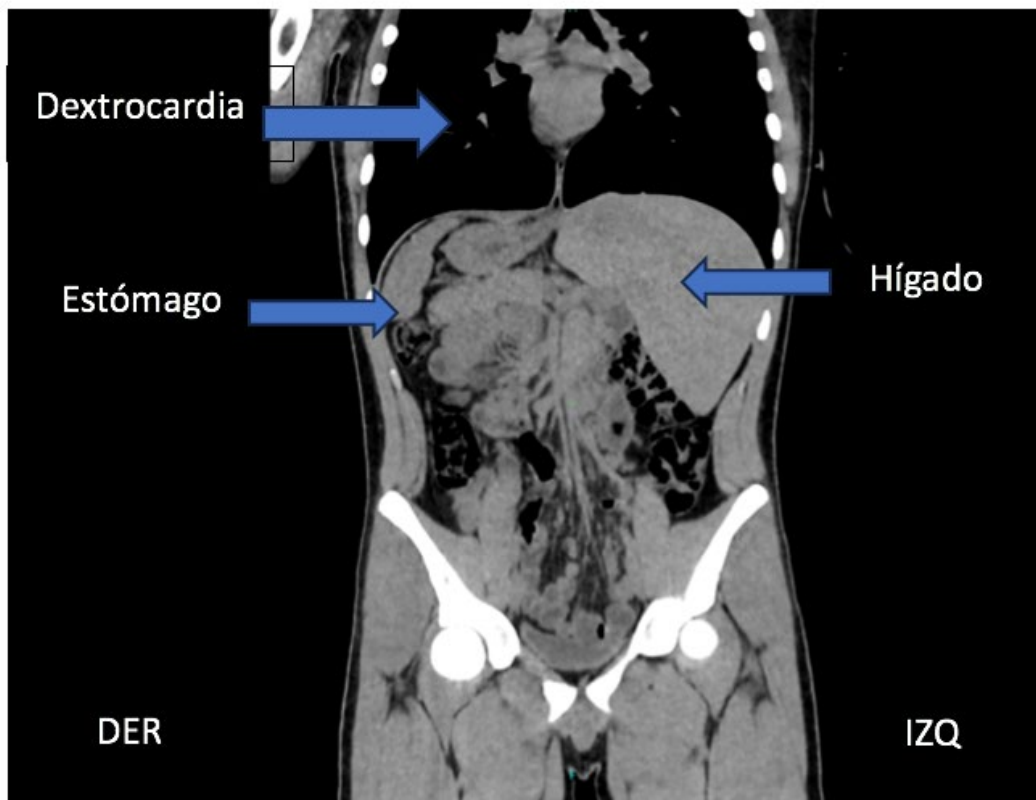
Se presenta el caso de un adolescente masculino de 15 años, mestizo, sin antecedentes médicos ni quirúrgicos conocidos, y sin alergias reportadas. Fue acompañado por su madre debido a un dolor abdominal que había experimentado durante las últimas 12 horas. El dolor, de causa desconocida,

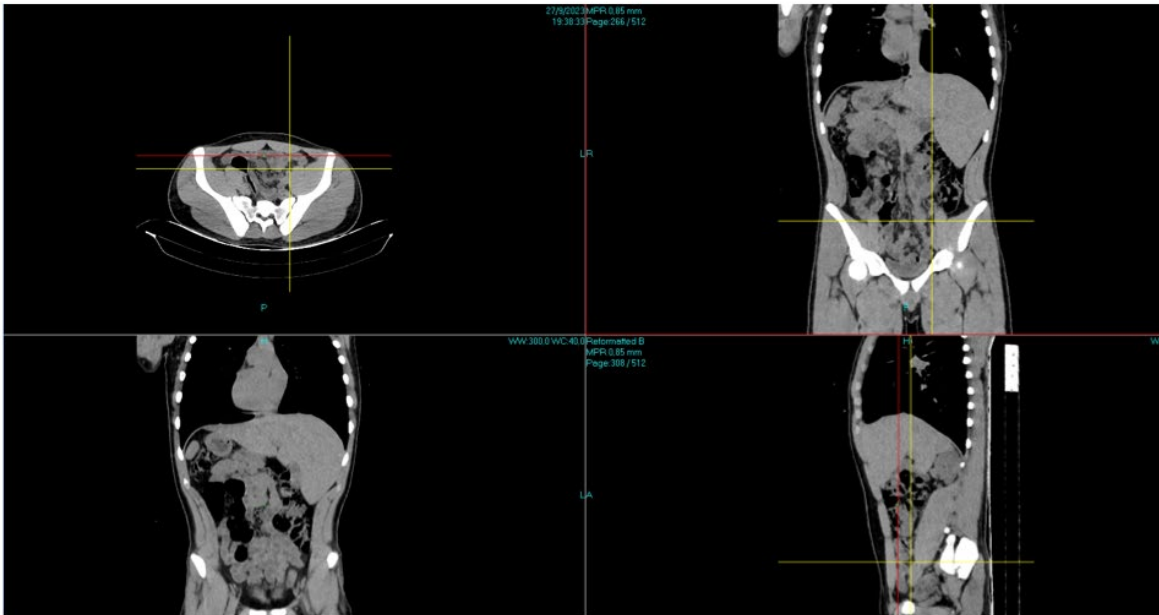
comenzó en la zona supraumbilical y se intensificó en las últimas 2 horas, localizándose en la fosa ilíaca izquierda y describiéndolo como punzante, con una intensidad de 10/10 en la escala EVA (Escala Visual Analógica). Además, presentó fiebre sin cuantificar y náuseas que provocaron vómitos en tres ocasiones. No había tomado medicamentos por cuenta propia, y el dolor no disminuyó con cambios de posición ni con el vómito.

Al realizar el examen físico, se observó una rubicundez generalizada, con una temperatura corporal axilar de 38,2 °C, una marcada taquicardia y taquipnea. Llamó la atención durante la auscultación cardíaca la aparente presencia de dextrocardia. El abdomen se mostró distendido, con ruidos hidroaéreos disminuidos. Las pruebas de McBurney y Rovsing resultaron negativas, pero se detectó sensibilidad y dolor a la palpación profunda y superficial en la fosa ilíaca izquierda. Además, se observó un Blumberg negativo y la presencia de dolor en respuesta a la maniobra de Dunphy en la misma zona.

Se realizó un hemograma, en el que se encontró una marcada leucocitosis con un recuento de 12,300, con una neutrofilia del 87%. La proteína C reactiva se elevó a 5,3. El resto de los exámenes de laboratorio no mostró alteraciones significativas. En la tomografía, se evidenció el situs inversus totalis, que afectaba tanto a las estructuras torácicas como abdominales (Figura 1). También se visualizó el apéndice cecal en la fosa ilíaca izquierda, con evidencia de inflamación de la grasa periapendicular y un calibre de apéndice de 8 mm (Figura 2).

**Figura 1.** Tomografía simple, corte coronal de estructuras con inversión total

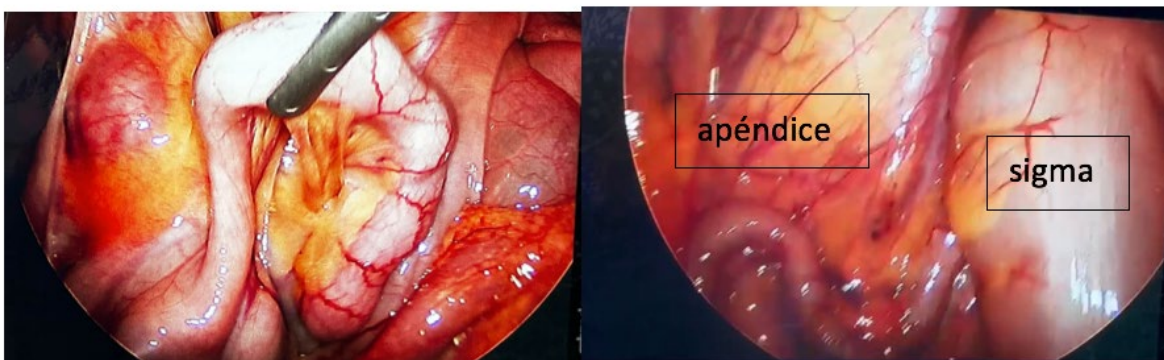


**Figura 2.** Corte coronal, axial y lateral de cambios inflamatorios compatibles con Apendicitis Aguda

Por lo que se evalúa con escala de AIR/AAS con un puntaje de 13/19 donde se cataloga como Apendicitis Aguda y, por lo tanto, se decide resolución quirúrgica por Laparoscopia.

## 2. Intervención Terapéutica

Se realizó una apendicectomía laparoscópica bajo anestesia general. Con utilización de 3 trocares: primero transumbilical de 10 mm, segunda fosa iliaca derecha de 5 mm y un tercero de 5 mm en porción suprapúbica, con lente laparoscópico de 30 grados. Se visualiza un situs inversus total de estructuras abdominales. Se evidencia apéndice retrocecal supurativa de 10 x 1 cm subserosa con múltiples adherencias de epiplón, ciego y pared abdominal con líquido inflamatorio escaso. Se realiza disección roma de las adherencias con liberación del apéndice y su meso apéndice. Resección de mesoapéndice a través de pinza bipolar con liberación de esta, y posterior colocación de dos Hemolock dorados en la base de la estructura en mención. (Figura 3).

**Figura 3.** Laparoscopia de evidencia de Apendicitis Aguda situs inversus totalis

### 3. Resultados y Seguimiento

Una vez completado el procedimiento, el paciente permaneció en el período postoperatorio inmediato con un buen control del dolor, capacidad de ingesta oral, movilidad temprana y sin signos de infección en las heridas. Fue dado de alta en condiciones óptimas. A los 8 días posteriores a la cirugía, se procedió a retirar los puntos sin complicaciones y el paciente continuó su evolución clínica favorable. El resultado del estudio histopatológico confirmó la presencia de un apéndice cecal en fase supurativa, edematosa, con dimensiones de 8 x 0,8 cm y presencia microscópica de material fecal, sin hallazgos histológicos anormales. En la actualidad, el paciente ha retomado sus actividades diarias.

### 4. Discusión

La ubicación anómala del apéndice, ya sea en la parte superior del abdomen o en el lado izquierdo, está asociada con anomalías congénitas que afectan la posición normal del intestino, como el situs inversus totalis, la malrotación no corregida, la gastrosquisis y el onfalocele (Brandt, 2023). Durante la fase fetal, específicamente en la tercera semana y en consonancia con los procesos de plegamiento embrionario, se establece la transposición de órganos torácicos y abdominales. En el desarrollo embrionario normal, la rotación intestinal implica un giro de 270° en sentido antihorario, culminando en la disposición anatómica convencional de la vida adulta, donde el apéndice se encuentra en el lado derecho (Castillo-Gonzalez, 2018). Sin embargo, en el caso del Situs Inversus Totalis, esta rotación ocurre en sentido horario, resultando en la ubicación atípica del apéndice en el lado izquierdo. Se ha observado que esta condición está relacionada con la afectación de un gen ubicado en el brazo largo del cromosoma 14. Otro factor etiológico de esta patología se atribuye a la anomalía en la rotación del intestino medio alrededor del eje de la arteria mesentérica superior, que ocurre entre las semanas 4 y 12 de la vida fetal, seguida de una fijación anormal al peritoneo parietal. En aproximadamente el 20% de los casos de Situs Inversus Totalis, se asocia con el síndrome de Kartagener, que se caracteriza por una disfunción ciliar (Patel, 2013).

La presentación clínica es atípica y representa un verdadero desafío diagnóstico para el médico. En aproximadamente un tercio de los casos de apendicitis en pacientes con SIT, se observa la presencia de dolor en el lado derecho. Este fenómeno se explica porque, a pesar de la transposición de los órganos abdominales y torácicos, el sistema nervioso no sigue la misma disposición, lo que resulta en un dolor difuso que puede dificultar el diagnóstico clínico. El examen físico puede proporcionar información importante, como ruidos cardíacos en el lado derecho, un borde palpable del hígado en el lado izquierdo, mayor sensibilidad y dolor en la fosa iliaca izquierda, y descenso del testículo derecho por debajo del izquierdo. Estos hallazgos podrían ayudar en el establecimiento de un diagnóstico presuntivo de la patología en cuestión (Akbulut, 2010).

Estudios comparativos han demostrado que tanto la Escala de Alvarado como la Escala RIPASA tienen un alto valor en la detección de pacientes con alto riesgo de enfermedad en estos casos, con una sensibilidad del 97.2% y un alto valor predictivo positivo del 83.3%, logrando una precisión diagnóstica del 82.5% (Patel, 2013). En cuanto a la escala AIR, presenta una especificidad adecuada del 89.5% y una sensibilidad del 81.9% cuando se clasifica a los pacientes en alta probabilidad y probabilidad intermedia, con un valor predictivo positivo de hasta el 96.7% y una exactitud diagnóstica del 83.5% (Versluis, 2014).

El diagnóstico diferencial en pacientes con Situs Inversus Totalis (SIT) que presentan síntomas de apendicitis requiere considerar diversas patologías, como la diverticulitis, cólico renal, ruptura de

quiste ovárico, epididimitis, hernia encarcelada o estrangulada, absceso del músculo psoas, obstrucción intestinal y enteritis regional (Akbulut, 2010).

En la actualidad, los estudios de imagen desempeñan un papel fundamental en el diagnóstico preciso de las patologías abdominales, destacándose la tomografía con contraste como el método más eficaz, con un valor predictivo positivo del 95% en el diagnóstico de apendicitis, identificando una estructura tubular dilatada y llena de líquido con un diámetro superior a 6 mm. La radiografía no es útil para el diagnóstico de apendicitis, pero la presencia de dextrocardia y burbuja gástrica en el lado derecho es sugestiva de SIT en este contexto (Assefa, 2023). Además, el uso de la ecografía es común para el diagnóstico de apendicitis aguda, aunque su sensibilidad y especificidad dependen de la pericia del operador.

La laparoscopia se ha convertido en la modalidad más efectiva para abordar los casos de apendicitis en pacientes con Situs Inversus Totalis (SIT), permitiendo la exploración no solo del apéndice, sino también de otros órganos en la cavidad abdominal. Este enfoque quirúrgico ofrece una resolución efectiva de la patología y se consolida como la opción preferida en el manejo de los casos de apendicitis en pacientes con SIT. En este contexto, la intervención laparoscópica demuestra ser una elección óptima (Buono, 2020).

## 5. Conclusión

En resumen, la presencia del apéndice en ubicaciones atípicas, como en el caso del Situs Inversus Totalis (SIT), plantea desafíos significativos tanto en el diagnóstico como en el tratamiento, debido a su presentación clínica atípica y los hallazgos engañosos en el examen físico debido a la transposición de órganos. Los estudios de imagen, como la tomografía computarizada, desempeñan un papel crucial en el diagnóstico, al igual que la laparoscopia, que se presenta como una modalidad efectiva en estos pacientes, ofreciendo una resolución eficaz de la patología y una exploración detallada de otros órganos en la cavidad abdominal.

## Aspectos Éticos

Se obtuvo el consentimiento informado del representante del paciente para la publicación científica de este caso. Se siguieron las normas del Tratado de Helsinki y se respetaron los principios de autonomía, beneficencia, no maleficencia y justicia. La información se utiliza exclusivamente con fines académicos y esta publicación.

## Conflictos de interés

Los autores declaran que no tienen conflictos de interés ni obligaciones financieras con financiamiento público o privado.

## Financiamiento

Este estudio fue financiado por los propios autores.



## Referencias

- Aassouani, F., Charifi, Y., Hajjar, C., Bouardi, E., Haloua, M., Alami, B., et al. (2022). Left-sided appendicitis revealing a common mesentery: A Case Report. *Radiol Case Reports*, 17, 3718–3721. DOI: 10.1016/j.radcr.2022.11.029
- Akbulut, S., Caliskan, A., Ekin, A., et al. (2010). Left-sided Acute Appendicitis with Situs Inversus Totalis: Review of 63 Published Cases and Report of Two Cases. *J Gastrointest Surg*, 14, 1422–1428. DOI: 10.1007/s11605-010-1210-2
- Akbulut, S., Ulku, A., Senol, A., Tas, M., & Yagmur, Y. (2010). Left-sided appendicitis: review of 95 published cases and a case report. *World J Gastroenterol*, 16, 5598-5602. DOI: 10.3748/wjg.v16.i44.5598
- Assefa, M. A., Derbew Molla, Y., Yasin, O., Ali, O. A., Desita, Z. T. (2023). Left side perforated appendicitis with intestinal non-rotation: a case report. *J Med Case Rep*, 17, 302. DOI: 10.1186/s13256-023-03369-1
- Brandt, M. L., & López, E. (2023). Acute appendicitis in children: Clinical manifestations and diagnosis. UpToDate. Available from: UpToDate
- Buono, G. Di, Maienza, E., Buscemi, S., Randisi, B., Romano, G., Agrusa, A. (2020). Acute appendicitis in a patient with situs viscerum inversus totalis: Role of laparoscopic approach. *Int J Surg Case Rep*, 77, 29–33. DOI: 10.1016/j.ijscr.2020.10.047
- Castillo-González, A., Ramírez-Ramírez, M. M., Solís-Téllez, H., Ramírez-Wiella-Schwuchow, G., Maldonado-Vázquez, M. A. (2018). Apendicitis aguda en un paciente con malrotación intestinal. *Revista de Gastroenterología de México*, 83(3), 356–358. DOI: 10.1016/j.rgmex.2017.03.001
- Evola, G., Ferrara, F., Francesco, G., Fede, D., Patanè, M., Sarvà, S., et al. (2022). Left-sided acute appendicitis in a patient with situs viscerum inversus totalis: A case report. *Int J Surg Case Rep*, 90. DOI: 10.1016/j.ijscr.2022.11.071
- Nelson, M. J., & Pesola, G. R. (2001). Left lower quadrant pain of unusual cause. *J Emerg Med*, 20, 241-245. DOI: 10.1016/s0736-4679(00)00316-4
- Patel, R. B., Bhadreshwara, K., & Hukkeri, S. (2013). Laparoscopic appendicectomy in a patient with situs inversus totalis. *Indian J Surg*, 75(Suppl 1), 41–43. DOI: 10.1007/s12262-011-0311-9
- Versluis, J., & Suliman, H. M. (2014). “Appendicitis in a patient with situs inversus totalis. *JBR-BTR*”, 97, 182–183. Available from: <https://emedicine.medscape.com/article/413679-overview?form=fpf>

---

### ABSTRACT

Acute appendicitis with situs inversus totalis is a rare type of acute abdominal pathology, with a prevalence of 1 in 10,000 births in the population. It has several embryological causes, with the most common being intestinal antirotation due to the involvement of the gene on chromosome 14. This clinical report describes the case of a 15-year-old adolescent patient who experienced 12 hours of abdominal pain, initially starting in the umbilical region and then migrating to the left iliac fossa. The pain was accompanied by an elevated temperature, nausea, and vomiting. During clinical examination, right cardiac auscultation, uncertain appendiceal signs, and peritoneal irritation were noted. Additionally, there was evidence of leukocytosis with neutrophilia. Tomography confirmed the complete dextroposition of abdominal and thoracic organs.

An exploratory laparoscopy was performed, revealing macroscopic evidence of dextroposition of abdominal organs and uncomplicated appendicitis in the suppurative phase. The diagnosis of Acute Appendicitis with situs inversus totalis can be challenging due to its low prevalence and the presence of uncertain clinical signs. Therefore, the use of complementary examinations, such as computed axial tomography, is of utmost importance, along with visualization through diagnostic laparoscopy.

**Keywords:** Acute Appendicitis, Situs inversus total, laparoscopy, organ transposition.