

# Hernia obturatriz estrangulada: una causa excepcional de obstrucción intestinal

N. Marín Camero, C. P. Ramírez Plaza, Y. Pulido Roa, A. Álvarez Alcalde, M. Valle Carbajo, C. Jiménez Mazure, J. M. Aranda Narváez, J. Santoyo Santoyo.

*Servicio de Cirugía General, Digestiva y Trasplantes. Complejo Hospitalario Carlos Haya, Málaga.*

## Resumen

La hernia obturatriz es la más infrecuente de todas las de la pared abdominal y, al mismo tiempo, la que se acompaña de un diagnóstico más tardío y una mayor morbi-mortalidad asociada al tratamiento quirúrgico. Un conocimiento adecuado del perfil clínico de presentación y una rápida indicación de la cirugía ante su sospecha son las únicas opciones de que disponemos los cirujanos para mejorar el pronóstico asociado a este tipo de hernias. Presentamos un caso tratado en nuestro Servicio y revisamos los aspectos implicados en su diagnóstico y tratamiento.

## Introducción

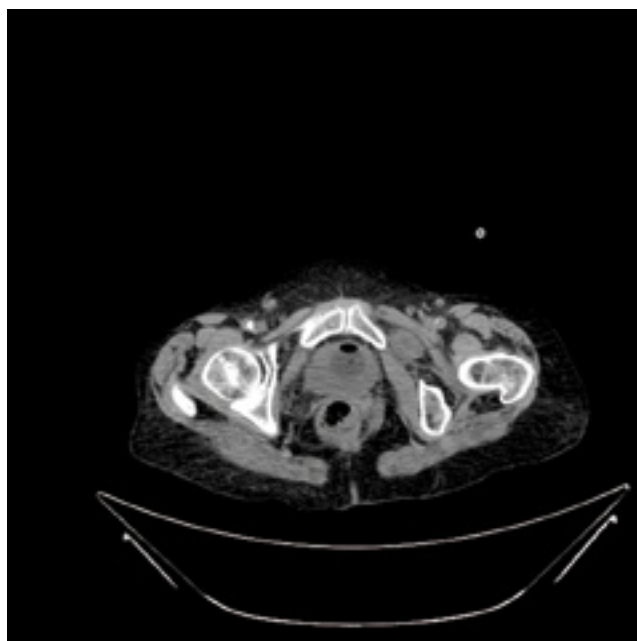
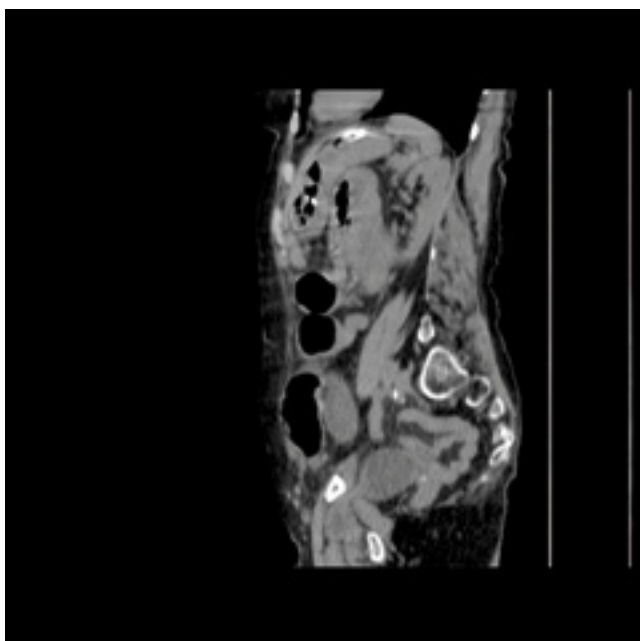
La hernia obturatriz (HO) es aquella en la que el saco herniario protruye a través del canal obturador. Suponen el 0,073% de todas las hernias y su principal forma de presentación es la obstrucción intestinal, aunque son una rara causa de la misma (0,2-1,6%)<sup>1</sup>. Suelen aparecer en mujeres de edad avanzada, con un pobre estado nutricional, en las que la pérdida de tejido graso contribuye a aumentar el espacio libre en el canal obturador, permitiendo el paso de contenido herniario a su través. El diagnóstico suele ser radiológico o intraoperatorio en el contexto de un cuadro de obstrucción intestinal sin causa aparente. Debido al perfil de los pacientes y a la dificultad en el diagnóstico preoperatorio, la HO es la de mayor morbi-mortalidad.

Presentamos el caso de una paciente intervenida de urgencia en nuestro Servicio por un cuadro oclusivo secundario a una HO estrangulada. Se discuten, a continuación, las características epidemiológicas, clínicas y diagnóstico-terapéuticas de este tipo de hernias.

## Caso clínico

Mujer de 76 años con bronquitis asmática medicada como único antecedente que acudió a urgencias por un dolor intenso en la cadera izquierda irradiado a rodilla y fue dada de alta tras descartar fractura patológica de cadera; dos días después consultó de nuevo por un cuadro de deterioro del estado general, náuseas y vómitos de contenido intestinal y cierre para la emisión de gases y heces. La paciente presentaba un regular estado general, con hábito leptosómico, signos de deshidratación y una exploración abdominal anodina. En la analítica destacó una leucocitosis de 19200 células/mm<sup>3</sup> con 75,4% de neutrófilos y en la radiografía simple de abdomen se apreciaban asas de delgado dilatadas con edema de pared y patrón de obstrucción intestinal. Se realizó una tomografía computerizada (TC) de abdomen que informó de la presencia de una hernia obturatriz izquierda introduciéndose por el músculo obturador externo, separando sus fascículos, con dilatación proximal de las asas de intestino delgado, por lo que se decidió cirugía urgente (figuras 1 y 2). Se abordó la hernia a través de una laparotomía media infraumbilical, encontrándose un asa de intestino delgado estrangulada, isquémica y sin viabilidad que fue resecada. La hernia se reparó mediante un *plug* de polipropileno y el anillo herniario se recubrió con peritoneo. El postoperatorio se complicó con una evisceración contenida por piel y una hiponatremia mantenida que

*Correspondencia:* Dr. César P. Ramírez Plaza. Secretaría del Servicio de Cirugía General, Digestiva y Trasplantes. Hospital Regional Universitario de Málaga Carlos Haya. Av. de Carlos Haya, s/n. 29010 Málaga. CORREO E. [cprrptot@hotmail.com](mailto:cprrptot@hotmail.com)



FIGURAS 1 y 2.— Cortes sagital-lateral y transversal de TC donde se observa la hernia obturatriz izquierda

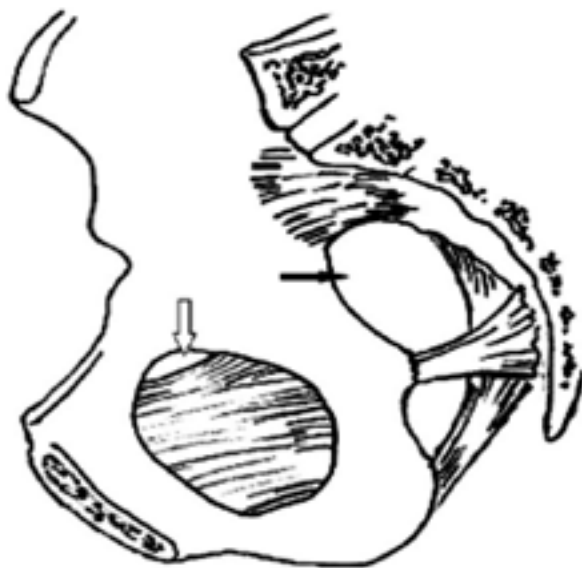


FIGURA 3.— Esquema del esqueleto óseo pelviano donde se delimitan el canal obturador (flecha blanca) y la escotadura ciática mayor (flecha negra)

finalmente se logró controlar, siendo la paciente alta a una residencia en el día postoperatorio +28. En el momento actual, la paciente se encuentra bien y presenta una eventración media infraumbilical de amplio anillo que contiene con una faja protésica.

### Discusión

La HO fue descrita por primera vez en la literatura por Ronsil en 1724 y es la menos frecuente de todas las hernias de la pared abdominal, suponiendo menos del 0,1% del total y aproximadamente el 0,4-0,5% de todas las causas de obstrucción intestinal<sup>1, 2</sup>. De forma típica suele presentarse en mujeres, edad avanzada, multíparas muy delgadas o que han perdido peso y con frecuencia institucionalizadas; el 85% son de sexo femenino y tienen una edad media de 82 años y un peso medio de 34,5 Kgs. en el momento de presentación<sup>3, 4</sup>. Suele predominar la localización derecha, ya que en el lado izquierdo el colon sigmoideo obstaculiza el camino hacia el agujero obturatriz; se han descrito también casos de localización bilateral o asociados a hernia crural del mismo lado. Aunque habitualmente contienen intestino delgado, en algunos casos se ha encontrado epiplon, vejiga, intestino grueso, apéndice cecal e incluso trompa de Falopio<sup>4, 5</sup>.

El canal obturador es un pequeño agujero en la parte superior del orificio obturador, situado entre el borde de la membrana obturatriz y la rama pubiana de la pelvis, a través del cual pasan los vasos y el nervio obturador hacia el muslo bajo el músculo pectíneo (Figura 3); el resto del canal se rellena con grasa, impidiendo así la formación de hernias<sup>6</sup>. La debilidad de la membrana obturatriz es el mecanismo causal principal, que conduce a un aumento del canal obturador y favorece el prolapso inicial de grasa preperitoneal, que finalmente se acompañaría de la irrupción de un saco herniario peritoneal<sup>7</sup>. Los factores que se han asociado y predisponen a su aparición son: 1) el sexo femenino y más aún la multiparidad, por el mayor diámetro de la pelvis y el ensanchamiento y mayor oblicuidad del canal obturador que implican; 2) la delgadez

extrema, emaciación o caquexia, por la pérdida del efecto protector de almohadillado que la grasa preperitoneal tiene a este nivel; y, 3) otros factores que generan aumento de la presión intraabdominal, como la patología respiratoria crónica, la cifoescoliosis, la ascitis y el estreñimiento<sup>8</sup>.

La principal forma de presentación es la obstrucción intestinal (90% de los casos), refiriendo hasta una tercera parte de los pacientes cuadros oclusivos previos autolimitados o incompletos en relación con herniación transitoria que se resuelve espontáneamente. El nervio obturador se encarga de recoger la sensibilidad de la cara interna del muslo y de llevar las órdenes motoras a los músculos aductores. Esto hace que al formarse una HO aparezcan, por compresión nerviosa y hasta en un 50% de los casos, los signos de Howship-Romberg (caracterizado por dolor en la cara interna del muslo irradiado a la rodilla) y de Hannington-Kiff (consistente en la pérdida del reflejo de los músculos aductores); estos signos, cuando están presentes, son con frecuencia malinterpretados o confundidos con patología degenerativa ósea del paciente senil<sup>3, 9, 10</sup>. Éstos son, habitualmente, los únicos hallazgos exploratorios de la existencia de una HO puesto que, al encontrarse en la profundidad del muslo (bajo el músculo pectíneo) estas hernias no son casi nunca palpables; sólo en hernias voluminosas, que sobrepasan el músculo pectíneo, puede palparse una tumoración en la cara superointerna del muslo o bien al realizar el tacto rectal o vaginal.

Así pues, el diagnóstico preoperatorio sólo se realiza en el 10-30% de los casos y va a ser gracias a la realización de una tomografía computarizada (TC) en el contexto de un cuadro oclusivo en paciente no operado previamente y con exploración física no reveladora<sup>3, 11</sup>. Sin embargo, en la mayor parte de los casos los pacientes serán sometidos a una laparotomía exploradora ante la presencia de un cuadro oclusivo agudo de intestino delgado que empeora y no se resuelve en los estudios seriados de radiografía simple de abdomen. Yokohama y cols. concluyen que la TC facilita el diagnóstico de la HO pero en modo alguno disminuye la tasa de necrosis intestinal o la morbi-mortalidad postoperatoria; esto se debe, probablemente, a que la demora media publicada en la literatura entre el inicio de los síntomas y el diagnóstico-tratamiento definitivo es de 4-6 días<sup>12, 13</sup>. La mayoría de los autores defienden un abordaje quirúrgico urgente inicial sin esfuerzos diagnósticos ante la sospecha clínica de HO debido a que el retraso en el tratamiento quirúrgico es el principal responsable del elevado porcentaje de resecciones intestinales realizadas (50-100%) y, por consiguiente, de la alta mortalidad que se asocia (10-40%)<sup>2, 9, 12</sup>; en opinión de Ziegler, «la HO necesita una laparotomía, no un diagnóstico»<sup>14</sup>.

El tratamiento de la HO va a ser siempre quirúrgico, aunque existe controversia en la vía de abordaje y en el método de reparación empleado. Si no existe un diagnóstico claro de HO o hay sospecha de estrangulación (90% de los casos), la laparotomía media es el abordaje indicado puesto que permite la reducción y resección, si fuera preciso, del intestino herniado y una adecuada reparación del canal obturador con control de todos sus elementos anatómicos. La laparoscopia no está indicada en estos casos por dos motivos: primero porque su indicación en los casos de obstrucción intestinal se acompaña hoy día de un bajo nivel de evidencia y, segundo, por el mayor

riesgo de contaminación y dificultad técnica que la acompañan. Cuando existe diagnóstico conocido de HO y no hay sospecha de estrangulación, puede estar indicado un abordaje extraperitoneal mediante una pequeña laparotomía mediana infraumbilical, una incisión de Pfannestiel o bien por vía laparoscópica; en caso de hallar compromiso vascular digestivo, el procedimiento se convierte en intraperitoneal.

Se han descrito numerosas técnicas de reparación de la HO. La rafia simple del defecto herniario, que contraviene los principios de reparación sin tensión, no suele ser posible por la poca distensibilidad y rigidez de la membrana obturatriz y los límites óseos del canal obturador<sup>15</sup>. De forma clásica se ha considerado como reparación ideal la colocación de un tapón de polipropileno en el orificio herniario que se fija a la membrana obturatriz y a los bordes del canal obturador, visualizando de forma correcta las estructuras vasculares y nerviosas; esta técnica, descrita inicialmente por Tchupetlowsky y cols. en 1995, es fácil de reproducir, segura y eficaz, aunque algunos autores han argumentado en su contra que puede generar o empeorar la neuralgia obturatriz<sup>4, 5, 16</sup>. Cuando el diagnóstico es preoperatorio y se sabe que no existe un asa estrangulada, se prefiere el abordaje preperitoneal, cerrando el orificio con una gran malla que cubra también la región inguinocrural y, si es posible, por vía laparoscópica<sup>17</sup>. Finalmente, en caso de encontrar un campo contaminado por la existencia de una perforación intestinal que no permita la utilización de prótesis, se puede reforzar el defecto usando la vejiga, el útero o colgajos de ligamentos cercanos<sup>4, 2, 5</sup>. De forma global, las tasas de recidiva tras tratamiento se sitúan en torno al 10%.

Como conclusiones finales podemos decir de la HO que: 1) es la menos frecuente de todos los tipos de hernias y supone, por ello, un desafío diagnóstico; 2) aún así, presenta un perfil clínico muy característico que debe hacer sospechar su presencia: mujeres muy delgadas y de edad avanzada con cuadro de obstrucción intestinal; 3) ante su sospecha, la realización de una TC urgente (en menos de 6 horas desde el ingreso) es la única medida que puede ayudar al diagnóstico etiológico; 4) el retraso diagnóstico tiene una relación directa con la alta morbi-mortalidad asociada, motivo por el cual el tratamiento quirúrgico no debe diferirse; y, 5) el abordaje por laparotomía y la cura del defecto obturador con un *plug* de polipropileno es el tratamiento más recomendado, aunque en casos seleccionados puede indicarse el abordaje laparoscópico.

## Bibliografía

1. Bergstein JM, Condon RE. Obturator hernia: current diagnosis and treatment. *Surgery* 1996; 119(2): 133-136.
2. Mena A, de Juan A, Larrañaga I, Aguilera A, Fernández de Bobadilla L, Fresneda V. Hernia obturatriz: análisis de nuestra serie y revisión de la enfermedad. *Cir Esp* 2002; 72(2): 67-71.
3. Yip AW, AhChong AK, Lam KH. Obturator a continuing diagnostic challenge. *Surgery* 1993; 113: 266-269.
4. Salameh JR. Primary and unusual abdominal wall hernias. *Surg Clin N Am* 2008; 88: 45-60.
5. Rojo E, Palenzuela JL, Rodríguez-Montes JA, García-Sancho L. Obstrucción intestinal por hernia obturatriz. *Cir Esp* 2003; 73(4): 252-254.
6. Skandalakis LJ, Androulakis J, Colbom GL et al. Obturator

- hernia. Embriology, anatomy and surgical applications. *Surg Clin North Am* 2000; 80: 71-84.
7. Callaghan CJ, Whitaker RH. Obturator canal fat plug: a pre-hernia condition?. *Clin Anat* 2002; 15: 276-279.
  8. Chang SS, Shan YS, Lin YJ, Tai YS, Lin PW. A review of obturator hernia and a proposed algorithm for its diagnosis and treatment. *World J Surg* 2005; 29: 450-454.
  9. Lo CY, Lorentz TG, Lau Pwk. Obturator hernia presenting as small bowel obstruction. *Am J Surg* 1994; 167: 396-398.
  10. Ijiri R, Kananmaru H, Yokohama H, Shirakawa M, Hashimoto H, Yoshino G. Obturator hernia: the usefulness of computed tomography in diagnosis. *Surgery* 1996; 119: 137-140.
  11. Bjork KJ, Mucha P, Cahil DR. Obturator hernia. *Surg Gynecol Obstet* 1988; 167: 217-222.
  12. Yokoyama Y, Yamaguchi A, Isogai M, Hori A, Kaneoka Y. Thirty-six cases of obturator hernia: does computed tomography contribute to postoperative outcome?. *World J Surg* 1999; 23: 214-216.
  13. Hershman MJ, Reilly PT, Swift RI. Strangulated obturator hernia: a delayed diagnosis is still the rule. *J Royal Coll Surg Edinb* 1986; 31: 282-283.
  14. Ziegler DW, Rhoads JE. Obturator hernia needs a laparotomy, not a diagnosis. *Am J Surg* 1995; 170, 67-68.
  15. Naude G, Bongard F. Obturator hernia is an unsuspected diagnosis. *Am J Surg* 1997; 174: 72-75.
  16. Tchupetlowsky S, Lossanoff JE, Kjossev KT. Bilateral obturator hernia: a new technique and a new prosthetic material for repair-case report and review of the literature. *Surgery* 1995; 117: 109-112.
  17. Shapiro K, Patel S, Choy C, et al. Totally extraperitoneal repair of obturator hernia. *Surg Endosc* 2004; 18(6): 954-956.