



*El metaneumovirus aviar características, prevención, tratamiento y vigilancia  
zoosanitaria*

*Avian metapneumovirus characteristics, prevention, treatment and animal health  
surveillance*

*Características do metapneumovírus aviário, prevenção, tratamento e vigilância  
sanitária animal*

Fredy Santiago Córdova-Frías <sup>I</sup>  
[fcordova@itsbenjaminaraujo.edu.ec](mailto:fcordova@itsbenjaminaraujo.edu.ec)  
<https://orcid.org/0000-0001-7100-1543>

Myriam Susana Carrera-Romo <sup>II</sup>  
[mcarrerastrategiahh@gmail.com](mailto:mcarrerastrategiahh@gmail.com)  
<https://orcid.org/0000-0003-1926-8819>

Luis Miguel Vargas-Ortíz <sup>III</sup>  
[luismi-88@hotmail.com](mailto:luismi-88@hotmail.com)  
<https://orcid.org/0000-0001-8115-4877>

Lenin Eduardo Pavón-Ramírez <sup>III</sup>  
[eduvet@hotmail.es](mailto:eduvet@hotmail.es)  
<https://orcid.org/0009-0004-8057-9346>

**Correspondencia:** [fcordova@itsbenjaminaraujo.edu.ec](mailto:fcordova@itsbenjaminaraujo.edu.ec)

Ciencias Técnicas y Aplicadas  
Artículo de Investigación

\* **Recibido:** 01 de octubre de 2023 \* **Aceptado:** 30 octubre de 2023 \* **Publicado:** 28 de noviembre de 2023

- I. Magister en Ciencias Veterinarias, Médico Veterinario Zootecnista, Docente de Zootecnia, Nutrición Animal, Enfermedades Infecciosas y Cirugía Básica del Instituto Superior Tecnológico Pelileo Campus Benjamín Araujo, Tungurahua.
- II. Magíster en Economía y Administración Agrícola, Doctora en Medicina Veterinaria y Zootecnia Docente de Histología, Anatomía Veterinaria, Microbiología y Especies Mayores del Instituto Superior Tecnológico Pelileo Campus Benjamín Araujo, Tungurahua, Ecuador.
- III. PhD en Ciencias Veterinarias, Médico Veterinario, Docente de Farmacología, Fisiología, Zoología, Reproducción del Instituto Superior Tecnológico Pelileo Campus Benjamín Araujo, Tungurahua, Ecuador.
- IV. Médico Veterinario Zootecnista, Técnico y Tecnólogo en Producción Animal, Docente de Especies Mayores, Toxicología, Genética, Zoología y Prácticas Pecuarias Instituto Superior Tecnológico Pelileo Campus Benjamín Araujo, Tungurahua, Ecuador.



## Resumen

El Metaneumovirus aviar (MPVa), miembro de la familia Pneumoviridae y de la orden Mononegavirales, presenta subtipos A, B, C y D, desencadenando el síndrome de la cabeza hinchada (SHS), también conocido como Rinotraqueitis aviar. Los signos clínicos en aves de postura abarcan la disminución en la producción de huevos, cascarón descolorido e infección del oído en aves de postura; secreción nasal clara, ojos lacrimosos, exudado nasal turbio y tos seca en pavos; congestión traqueal, sacudidas con secreción nasal en patos; y en pollos de engorde, hipertrofia e hiperplasia de las glándulas mucosas, hinchazón facial por exudados en los senos paranasales y tortícolis. El diagnóstico se lleva a cabo mediante pruebas de ELISA y PCR. La respuesta innata de las aves ante patógenos implica la piel y plumas como barreras protectoras, así como las mucosas, que bloquean el paso de bacterias y virus. Los heterófilos, fagocitos esenciales, desencadenan la inmunidad innata, mientras que, en la adquirida, las células B y T juegan un papel fundamental. Los linfocitos B maduran en la bolsa de Fabricio, produciendo anticuerpos IgG, IgY, IgM e IgA. Las medidas de control para el MPVa incluyen el uso de antibióticos, prácticas de higiene, ventilación adecuada, gestión de densidad y programas de bioseguridad. La vigilancia zoonosana, responsabilidad de Agrocalidad, requiere notificaciones según las pautas de la OIE. La vacunación, fundamental para prevenir la enfermedad, se realiza con vacunas vivas y atenuadas, siguiendo un plan integral. Estas acciones buscan mitigar la prevalencia del MPVa y preservar la salud avícola en su conjunto.

**Palabras Clave:** Metaneumovirus; Inmunidad; Hisopado; Vigilancia; Kit.

## Abstract

Avian Metapneumovirus (MPVa), a member of the Pneumoviridae family and the order Mononegavirales, presents subtypes A, B, C and D, triggering swollen head syndrome (SHS), also known as avian rhinotracheitis. Clinical signs in laying birds include decreased egg production, discolored shell, and ear infection in laying birds; clear nasal discharge, watery eyes, cloudy nasal discharge and dry cough in turkeys; tracheal congestion, jerking with runny nose in ducks; and in broilers, hypertrophy and hyperplasia of the mucous glands, facial swelling due to exudates in the paranasal sinuses and torticollis. Diagnosis is carried out by ELISA and PCR tests. The innate response of birds to pathogens involves the skin and feathers as protective barriers, as well as the mucous membranes, which block the passage of bacteria and viruses. Heterophiles, essential

phagocytes, trigger innate immunity, while, in acquired immunity, B and T cells play a fundamental role. B lymphocytes mature in the bursa of Fabricius, producing IgG, IgY, IgM and IgA antibodies. Control measures for MPVa include the use of antibiotics, hygiene practices, adequate ventilation, density management, and biosecurity programs. Animal health surveillance, the responsibility of Agrocalidad, requires notifications according to OIE guidelines. Vaccination, essential to prevent the disease, is carried out with live and attenuated vaccines, following a comprehensive plan. These actions seek to mitigate the prevalence of MPVa and preserve poultry health as a whole.

**Keywords:** Metapneumovirus; Immunity; Swab; Surveillance; kit.

### **Resumo**

O Metapneumovírus Aviário (MPVa), membro da família Pneumoviridae e da ordem Mononegavirales, apresenta os subtipos A, B, C e D, desencadeando a síndrome da cabeça inchada (SHS), também conhecida como rinotraqueíte aviária. Os sinais clínicos em aves poedeiras incluem diminuição da produção de ovos, descoloração da casca e infecção de ouvido em aves poedeiras; corrimento nasal claro, olhos lacrimejantes, corrimento nasal turvo e tosse seca em perus; congestão traqueal, espasmos e coriza em patos; e em frangos de corte, hipertrofia e hiperplasia das glândulas mucosas, inchaço facial devido a exsudatos nos seios paranasais e torcicolo. O diagnóstico é realizado por testes ELISA e PCR. A resposta inata das aves aos patógenos envolve a pele e as penas como barreiras protetoras, bem como as membranas mucosas, que bloqueiam a passagem de bactérias e vírus. Os heterófilos, fagócitos essenciais, desencadeiam a imunidade inata, enquanto, na imunidade adquirida, as células B e T desempenham papel fundamental. Os linfócitos B amadurecem na bursa de Fabricius, produzindo anticorpos IgG, IgY, IgM e IgA. As medidas de controle do MPVa incluem o uso de antibióticos, práticas de higiene, ventilação adequada, gestão da densidade e programas de biossegurança. A vigilância sanitária animal, de responsabilidade da Agrocalidad, exige notificações conforme orientações da OIE. A vacinação, essencial para prevenir a doença, é feita com vacinas vivas e atenuadas, seguindo um plano abrangente. Essas ações buscam mitigar a prevalência do MPVa e preservar a saúde das aves como um todo.

**Palavras-chave:** Metapneumovírus; Imunidade; Cotonete; Vigilância; conjunto.

## Introducción

La enfermedad del Metaneumovirus aviar (MPVa), pertenece a la familia Pneumoviridae de la orden Mononegavirales (Tucciarone et al., 2018); está formado por un Genoma de ARN de cadena negativo, que mide aproximadamente 13 kb de longitud (Cecchinato et al., 2018), de acuerdo a los núcleos del gen de la unión de la proteína (G), se han encontrado cuatro serotipos (A, B, C y D) del virus MPVa que son los que más se presentan a nivel mundial. (Bao et al., 2020)

En las aves ocasiona el síndrome de la cabeza hinchada (SHS), provocando pérdidas económicas a los productores tanto en la producción de huevos, así como también en la producción de carne. (Youn et al., 2021). Fue identificado por primera vez en los EE.UU. por el año de 1996 en pavos; luego fue aislado en Francia en una granja de patos, posteriormente se ha extendido hacia Asia y al resto de los continentes. (Hou et al., 2017), la comercialización de aves entre los países ha provocado la propagación de esta enfermedad a nivel mundial, lo que ocasiona la aparición de nuevas cepas de este virus. (Andreopoulou et al., 2019).

También se puede atribuir su propagación a las características biológicas del virus, comercializaciones y migración de aves silvestres portadoras de la enfermedad. (Tucciarone et al., 2018). El MPVa es el responsable de la rinitis y síndrome de la cabeza hinchada. Es decir, es una enfermedad respiratoria que se caracteriza por la presencia de tos, secreción nasal, una conjuntivitis con exudado espumoso e hipertrofia infraorbitaria, en las aves de postura presenta la caída repentina de la producción de huevos. Con lo que respecta a las tasas de morbilidad y mortalidad se presenta entre 100% y de 5 a 10% respectivamente en una sola infección (Bao et al., 2020). La administración de vacunas análogas, así como también la administración de vacunas múltiples con varios serotipos, han demostrado ser eficiente por su amplia protección (Andreopoulou et al., 2019); la aplicación de estas vacunas a tempranas edades garantiza una protección temprana de la enfermedad, pero existe preocupación en la respuesta inmune a estas edades ya que no es la apropiada, como la que se genera en aves de más edad. (Youn et al., 2021). En función con lo anterior mencionado, el objetivo de esta revisión tiene como finalidad conocer más sobre las causas de esta enfermedad, sus síntomas, los métodos de diagnóstico para su identificación, así como también sus respectivos tratamientos.

## Materiales y Métodos

Para redactar esta revisión bibliográfica, se usaron buscadores como Google Scholar, Pubmed, Scielo, sitios Web, así como también se usó Harzin's Publisher or Perish que es un buscador de citas

bibliográficas, el mismo que nos facilitó el trabajo. Para la búsqueda de las revistas y publicaciones se usaron palabras claves para facilitar la consulta en cada uno de los buscadores usados. Lo aportado en esta revisión bibliográfica puede servir de mucha importancia y relevancia, como fuente de consulta.

## **Procedimiento**

### **Etiología**

El Metaneumovirus aviar es también conocido como virus de la rinotraqueítis aviar o neomovirus aviar (Legnardi et al., 2021), es una enfermedad que provoca signos respiratorios y disminuye la producción tanto de huevos como de carne en las aves, provocando pérdidas económicas a los productores (Ali et al., 2019). El agente causal del MPVa corresponde a la familia Paramixoviridae subfamilia pneumovirinae (Hartmann et al., 2015); posee un genoma de ARN de sentido negativo monocatenario no segmentado (Hou et al., 2017), mide aproximadamente 13 kb de longitud y está formado por ocho genes (3'-NPMF-M2-SH-GL-5') que recopilan 6 proteínas. (Cecchinato et al., 2018). Hasta el día de hoy se han encontrado cuatro subgrupos (aMPV-A, -B, -C, y -D) (Legnardi et al., 2021); estos fueron clasificados mediante técnicas como: análisis serológico, secuenciación y análisis de aminoácidos; es por esto que se le conoce como subgrupos o subtipos. Esta enfermedad se encuentra a nivel de todo el mundo a excepción de Oceanía; los subgrupos A y B, se localiza en todos los continentes menos en América del Norte donde se encuentra el subtipo C, finalmente el subgrupo D se identificó una sola vez en Francia. (Umar, Sabir, et al., 2016).

### **Diagnóstico convencional serológico y molecular**

#### **Convencional**

El diagnóstico convencional se hace muy difícil, esto a que los signos clínicos son idénticos a otras patologías respiratorias como la Pasteurellosis, Mycoplasmosis, Coriza infecciosa e Influenza de baja patogenicidad (Avicola, 2020); este diagnóstico no es fiable en un cien por ciento, pero se puede usar como una guía para un diagnóstico diferencial en el cual se incluyen algunas enfermedades respiratorias víricas (Corella Saenz Javier, 2016).

#### **Serológico y molecular**

Las pruebas que se puede usar para el diagnóstico de la MPVa pueden ser: ELISA en serología, PCR molecular.

- **ELISA:** Para esta prueba es necesario tomar muestras de sangre, la misma que es tomada de la vena yugular, esta debe ser transportada siguiendo una cadena de frío hacia el

laboratorio; ya una vez ahí esta es centrifugada a 1500 g por 10 minutos para obtener el suero, este se mantiene a una temperatura - 20°C antes de su uso. (A. et al., 2020), para esta prueba se usan Kits de ELISA (BioChek,Reeuwjk, Países Bajos), las pruebas se realiza de acuerdo a las recomendaciones de los fabricantes. En estudios realizados en el 2016 por Hutton et al, con este kit, realizaron una modificación en el periodo de incubación de 10 minutos para la MPVa, que fue para compensar la temperatura del laboratorio (Hutton et al., 2017). En otra investigación realizado por Bakre et al en él 2020, utilizó un kit comercial ligado a enzimas (ELISA), que tenia la posibilidad de detectar subtipos A, B, C y D; el nombre de este Kit era (ID Screen). Las muestras de suero se diluyeron a 1:500 en tampón de dilución para su análisis, para cada pocillo usado en el análisis se usaron 5 ul y 245 ul de dilución. Estas se incubaron por un tiempo de 30 minutos a 26°C, posterior a esto se colocaron 300 ul de lavado por tres veces. Luego se añadió un conjugado de 100 ul por pocillo y se incubó por 30 minutos a 26 °C, y a continuación se lavó 3 veces para luego añadir un sustrato en una cantidad de 100 ul por pocillo y se incubó en 15 minutos. Finalmente se añade la solución de parada (100 ul) para leer la densidad optima (DO), en un lector de placa Ivymenen ELISA a 450 nm. Siendo positivo según el kit de ELISA mayor a 0,250 y negativo cuando es mayor de 3. (A. et al., 2020).

- PCR: Para este análisis es necesario realizar un hisopado traqueal de las aves que presentan los síntomas y signos de la enfermedad. Para toda muestra que es extraída es importante colocar los datos como: fecha de la muestra, coordenadas de la granja, categoría de los pollos, sistemas de producción y alojamiento. (Andreopoulou et al., 2019). En la recolección de las muestras es necesario la utilización de hisopos estériles para cada animal, además el muestreo se lo hace de la hendidura coanal como lo recomiendan algunos estudios (Mayahi et al., 2017). Se extrae el ARN de los hisopos traqueales los mismos que son colocados en 1,2 ml de MEMH adicionando también penicilina y estreptomycin a 200 u /ml y 0,2 ml de concentraciones finales, y se aplica un kit MagAttract Virus. (Brown et al., 2019). Otra forma de extracción del ARN es añadiendo 500 ul de PBS y se mezcla completamente mediante agitación y se utiliza el kit High Pure Viral RNA kit (Tegegne et al., 2020). También se disuelve en 0,50 ml de solución salina tampón fosfato para luego implementar el kit (RIBO-prep), para la extracción del ARN (Mayahi et al., 2017).

## **Respuesta inmunitaria innata y adquirida**

Para la defensa de las aves ante la presencia de algún patógeno, no solo actúa el sistema inmune sino también la integración de inmunidad protectora mediante la respuesta a las vacunas aplicadas. (Guerrero, 2015)

- **Respuesta inmunitaria innata.**

La parte inicial de defensa de las aves contra un patógenos se da por todos los componentes innatos (Marin, 2015), siendo estas la piel y plumas que cumplen la función de protección para impedir el ingreso de los patógenos a las aves. (Guerrero, 2015); las mucosas que son mecanismos innatos, estos paralizan el paso de las bacterias, virus hongos, etc. por qué identifican previamente a ellos (Marin, 2015). Los fagocitos como los heterófilos son células que producen la respuesta de inmunidad innata (Guerrero, 2015), las plaquetas desempeñan la función de fagocitosis y los macrófagos son eslabones para enlazar la respuesta inmune innata con la adquirida. (Marin, 2015).

- **Respuesta inmunitaria adquirida**

En esta inmunidad, las células obtienen memoria por el contacto de los patógenos hasta luego de la eliminación de estos (Marin, 2015), la inmunidad adaptativa está intervenida por varias células pero entre las mas importantes son las células B y T (Guerrero, 2015); el volumen de réplica de las células T esta dada por la virulencia del patógeno (Umar, Munir, et al., 2016). Los linfocitos B se encargan de producir los anticuerpos específicos y constituyen el mecanismo de respuesta inmune más conocido. (Marin, 2015) estos pasan por la bolsa de Fabricio donde son madurados, producen anticuerpos de clase IgG o IgY, IgM e IgA, los mismos que se transfiere a la yema a través de la sangre; por lo que los niveles de inmunoglobulina en sangre de la madre serán igual al de la yema. Cabe mencionar que tanto la inmunidad como el tiempo de retención de los anticuerpos son variables, por lo que depende del estado inmunológico de la gallina y la concentración maternal inicial; pero los anticuerpos empiezan a desaparecer a la tercera semana y por completo a la cuarta. (Guerrero, 2015). Los linfocitos T son desarrollados a una temprana edad en el Vitelio y médula ósea, para luego pasar al timo donde se maduran, estos producen citoquinas mas no anticuerpos, se diferencian algunos tipos celulares como linfocitos Th1, Th2, Th3 o teg que son los responsables de la inmunidad celular. (Guerrero, 2015). Los linfocitos T citotóxicos limitan la multiplicación viral, pero ocasionan el daño del tejido bursal y retrasan la recuperación de este, posiblemente por la liberación de citocinas y efectos citotóxicos. (Umar, Munir, et al., 2016).



## **Signos clínicos**

Los huéspedes principales son los pollos y los pavos, al parecer son los más aptos para que se transmitan con el virus de la MPVa, (Falchieri, 2016) los patos demuestran signos clínicos con diferentes subtipos, a diferencia de los pollos y los pavos que se asocian al A y B. (22). A nivel del campo el MPVa presenta altos niveles de morbilidad y en ocasiones niveles elevados de mortalidad (Mn et al., 2015), en las aves de postura se presenta caída repentina en la producción de huevos, cascarón descolorido, infección de oído medio que se confunde con un cuadro nervioso. (Marin, 2015). En los pavos a partir del 3 y 11 día presenta secreción nasal claro, ojos con lágrimas, luego el exudado nasal se vuelve turbio, presenta tos seca. A los patos se puede observar los signos clínicos a partir del día 5 y 10 donde presenta congestión traqueal, sacudidas con secreción nasal. (Brown et al., 2019). Mientras que en los pollos los signos clínicos aparecen a los 4 y 10 días, donde presenta hipertrofia e hiperplasia de las glándulas de las mucosas. Además, hinchazón de la cara por exudados en los senos paranasales, también presentan tortícolis. (Arias MN, Machuca MA, 2015).

## **Tratamiento**

En un estudio realizado por Anneleen Wattey y otros en el 2016 usó gamitromicina para controlar pavos infectados con Metaneumovirus aviar, el cual manifiestan que este fármaco aplicó tanto vía SC, así como PO en una dosis de 6mg/kg, desde el inicio de la presencia de MPVa hasta el final del experimento. Ellos tomaron muestras de hisopados traqueales para cuantificar O. rinotrachale, así como también realizaron necropsias a los 4, 8 y 12 días de infección post bacteriana para evidenciar lesiones macroscópicas. Al finalizar el experimento pudieron evidenciar que para las aves tratadas con GAM SC mostraron niveles más bajos, mientras que para el GAM PO fue reduciendo significativamente. Al final concluyen que el uso de GMA es eficaz contra O. rinotrachale especialmente para el tejido pulmonar. (Watteyn et al., 2016).

## **Medidas de control**

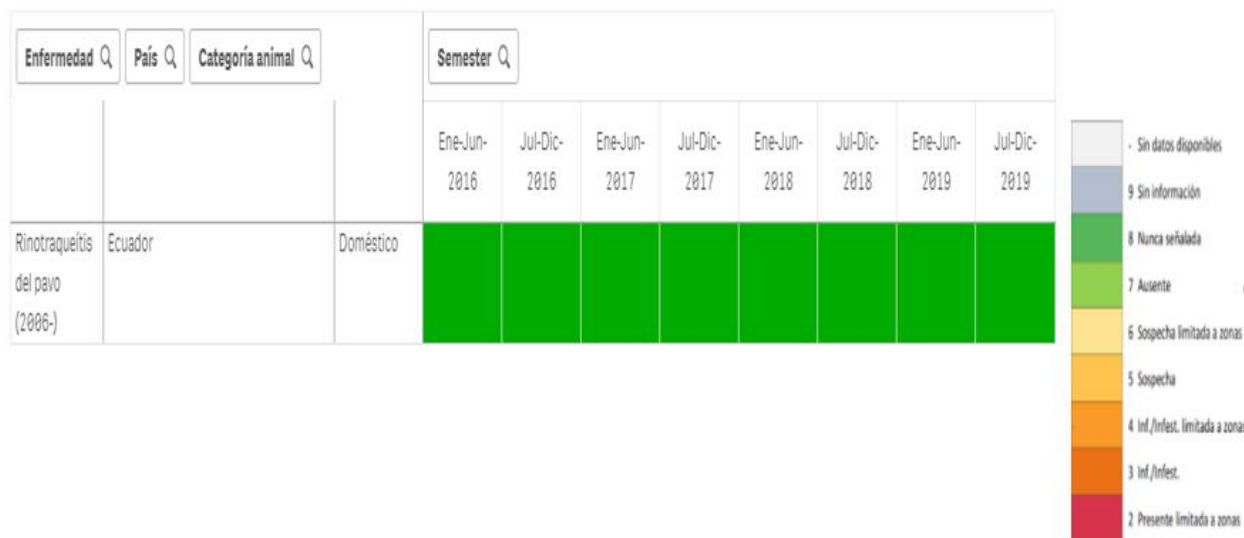
A nivel de Latinoamérica la mayoría de las aviculturas usan los antibióticos como medidas de control para el MPVa, siendo este un tratamiento profiláctico; pero también puede ser curativo cuando están presentes cuadros secundarios bacterianos. (Corella Saenz Javier, 2017), en vista de que no existe un tratamiento específico contra esta patología, se debe realizar prácticas de higiene, ventilación, temperatura, manejar buena densidad, controlar el stress de las aves, desinfectar bien los galpones, pero lo más importante es un buen programa de bioseguridad. (Falchieri, 2016), otras

medidas de control para la enfermedad y la recuperación de lotes son: evitar los cambios bruscos de temperatura, evitar infecciones oportunistas secundarias, realizar el descanso sanitario de los lotes y criar aves de una sola edad en cada galpón. (Rojo et al., 2016)

### **Vigilancia zoonositaria**

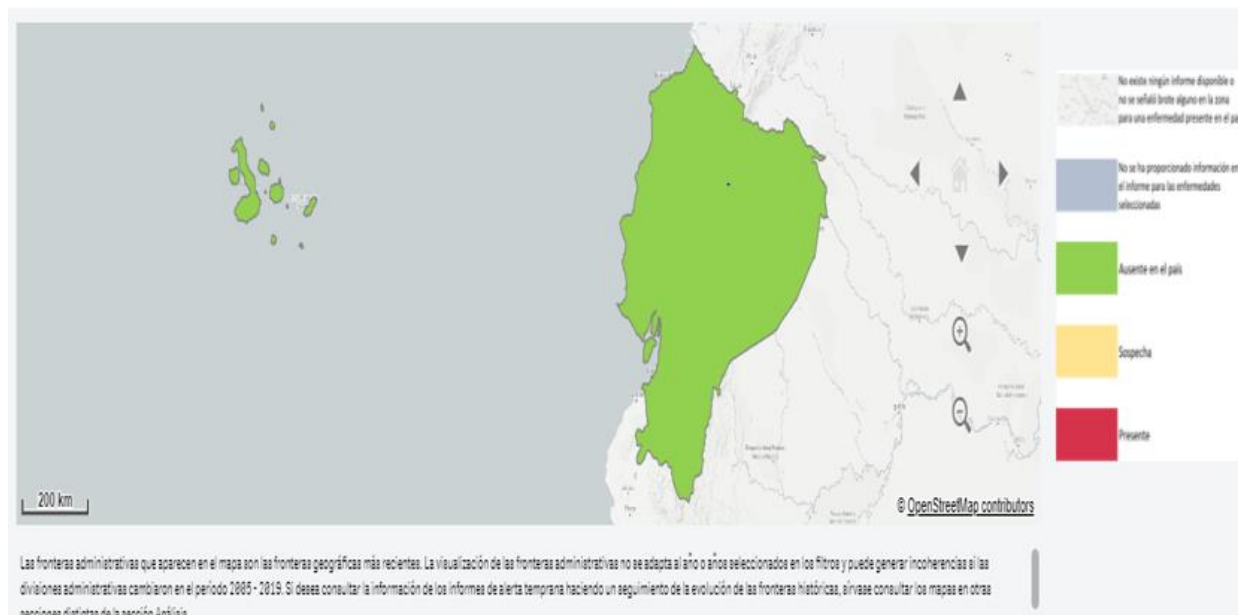
La finalidad de la vigilancia zoonositaria, tiene como objetivo determinar la ausencia, presencia y distribución de una patología tanto en la infección e infestación, de esta manera se obtienen factores de riesgos para sanidad animal y salud pública. (OIE, 2017) En el Ecuador el ente regulador de todos estos procesos es Agrocalidad, para lo cual se menciona que el 03 de julio del 2017 bajo la resolución N° 008, emiten un catálogo de enfermedades de declaración obligatoria, donde se encuentran todas las enfermedades obligadas a notificar tanto en la sospecha y diagnóstico. (AGROCALIDAD, 2019). De acuerdo a la OIE en el anexo 24, manifiestan que el sistema de notificación de enfermedades debe realizar las autoridades veterinarias relacionadas con los eventos de sanidad animal. Todos los casos positivos o sospechosos deben certificarse con análisis de laboratorio de una alta especificidad como ellos lo describen en el Manual Terrestre. (OIE, 2017) Motivo por el cual la Agencia de Regulación y Control Fitosanitario y Zoonositario es la encargada de reportar los respectivos casos de enfermedades presentes en nuestro país, y dentro de la Resolución 008 se considera la Rinotraqueítis del pavo como una enfermedad de declaración obligatoria; la misma que es causada por el virus de la MVPa, siendo esta además parte de las enfermedades que se debe reportar a la OIE; (AGROCALIDAD, 2019). Como se puede apreciar en la figura 1 y 2 que se describe a continuación, podemos mencionar que dentro del país hasta el 2019 aún no se han reportado casos de Rinotraqueítis del pavo, cabe mencionar que el Síndrome de la cabeza hinchada en pollos también es causada por la MPVa, pero no está considerado como una enfermedad de declaración obligatoria.

Tenga en cuenta que mostrar muchos datos podría aumentar el tiempo de carga



**Figura 1.** Casos reportados por AGROCALIDAD a la OIE.

**Fuente:** OIE 2021



**Figura 2.** Distribución de la enfermedad en el Ecuador.

**Fuente:** OIE 2021

## Conclusiones

El Metaneumovirus aviar es una enfermedad de declaración obligatoria en el país, y es crucial llevar a cabo un análisis confiable y preciso, siguiendo todas las recomendaciones de la OIE delineadas en su manual. Dada la posibilidad de que esta enfermedad se confunda con otros trastornos respiratorios, no resulta fiable basar el diagnóstico únicamente en los signos clínicos presentes. Es fundamental reconocer el síndrome de la cabeza hinchada como otra enfermedad de declaración obligatoria, ya que también es causada por el virus MPVa y puede generar pérdidas económicas para los avicultores del país.

Para prevenir la propagación de la enfermedad, es esencial implementar todas las medidas de control recomendadas. Además, se destaca la importancia de utilizar vacunas apropiadas para asegurar una respuesta inmunitaria efectiva frente a esta patología. Un enfoque integral, que incluya tanto el cumplimiento de las normativas de declaración como la aplicación de medidas preventivas y terapéuticas, resulta crucial para gestionar eficazmente la presencia del Metaneumovirus aviar y sus consecuencias económicas en la avicultura nacional.

## Referencias

- A., A. Bakre, A. Oladele O., O. Oluwayelu D., and O. Esan O. 2020. “Serological Survey for Avian Metapneumovirus in Commercial Chickens from Different Climatic Zones in Nigeria.” *Journal of Veterinary Medicine and Animal Health* 12(3):110–15. doi: 10.5897/jvmah2020.0860.
- AGROCALIDAD. 2019. “Enfermedades, Infecciones e Infestaciones de Animales Determinadas Como de Notificación o Declaración Obligatoria En El Ecuador.” 10.
- Ali, Md Zulfekar, Jung Eun Park, and Hyun Jin Shin. 2019. “Serological Survey of Avian Metapneumovirus Infection in Chickens in Bangladesh.” *Journal of Applied Poultry Research* 28(4):1330–34. doi: 10.3382/japr/pfz050.
- Andreopoulou, Marianna, Giovanni Franzo, Claudia M. Tucciarone, Zoi Prentza, Konstantinos C. Koutoulis, Mattia Cecchinato, and Ilias Chaligianni. 2019. “Molecular Epidemiology of Infectious Bronchitis Virus and Avian Metapneumovirus in Greece.” *Poultry Science* 98(11):5374–84. doi: 10.3382/ps/pez360.

- Arias MN, Machuca MA, Petruccelli MA. 2015. "Metapneumovirus Aviar: Revisión Sobre Aspectos Etiológicos, Clínicos, Anatomopatológicos y Epidemiológicos." *AnAlectA Vet* 35(32):12–20.
- Avicola, Catedra. 2020. "Hipra: Puntos Clave En El Diagnóstico y Prevención Del Metapneumovirus Aviar - Cátedra Avícola." *Cátedra Avicola*. Retrieved August 6, 2021 (<https://www.catedraavicola.com.ar/hipra-puntos-clave-en-el-diagnostico-y-prevencion-del-metapneumovirus-aviar/>).
- Bao, Yuanling, Mengmeng Yu, Peng Liu, Fujun Hou, Farooque Muhammad, Zhihao Wang, Xinyi Li, Zhuo Zhang, Suyan Wang, Yuntong Chen, Hongyu Cui, Aijing Liu, Xiaole Qi, Qing Pan, Yanping Zhang, Li Gao, Kai Li, Changjun Liu, Xijun He, Xiaomei Wang, and Yulong Gao. 2020. "Novel Inactivated Subtype B Avian Metapneumovirus Vaccine Induced Humoral and Cellular Immune Responses." *Vaccines* 8(4):1–13. doi: 10.3390/vaccines8040762.
- Brown, Paul A., Chantal Allée, Céline Courtillon, Nathan Szerman, Evelyne Lemaitre, Didier Toquin, Jean Michel Mangart, Michel Amelot, and Nicolas Etteradossi. 2019. "Host Specificity of Avian Metapneumoviruses." *Avian Pathology* 48(4):311–18. doi: 10.1080/03079457.2019.1584390.
- Cecchinato, Mattia, Caterina Lupini, Flavio Silveira, Valeria Listorti, Giulia Mescolini, Emilio Morandini, Giovanni Franzo, and Elena Catelli. 2018. "Molecular Characterization of Avian Metapneumovirus from Guinea Fowls (*Numida Meleagris*)." *Pakistan Veterinary Journal* 38(4):419–23. doi: 10.29261/pakvetj/2018.088.
- Corella J.S., Rubio J., Perozo E. 2015. "Evaluation of Serological Response ( IgG ) Following Avian Metapneumovirus Vaccination and Challenge." *Hipra* 19.
- Corella Saenz Javier. 2016. "Relevancia Del Metaneumovirus Aviar En Producción de Carne de Pollo." *AviNews*. Retrieved August 6, 2021 (<https://avicultura.info/importancia-del-metapneumovirus-aviar-pollo-engorde/>).
- Corella Saenz Javier. 2017. "Pneumovirus Aviar En El Continente Americano - AviNews, La Revista Global de Avicultura." *AviNews*. Retrieved August 6, 2021 (<https://avicultura.info/pneumovirus-aviar-continente-americano/>).
- Falchieri, Marco. 2016. "Vet Times Avian Metapneumovirus in Poultry-an Overview." *Vet Times*.
- Guerrero, F. Fariñas. 2015. *Funcionamiento Del Sistema Inmune Del Ave*.

- Hartmann, Sandra, Hicham Sid, and Silke Rautenschlein. 2015. "Avian Metapneumovirus Infection of Chicken and Turkey Tracheal Organ Cultures: Comparison of Virus–Host Interactions." *Avian Pathology* 44(6):480–89. doi: 10.1080/03079457.2015.1086974.
- Hou, Lei, Li Wei, Shanshan Zhu, Jing Wang, Rong Quan, Zixuan Li, and Jue Liu. 2017. "Avian Metapneumovirus Subgroup C Induces Autophagy through the ATF6 UPR Pathway." *Autophagy* 13(10):1709–21. doi: 10.1080/15548627.2017.1356950.
- Hutton, S., J. Bettridge, R. Christley, T. Habte, and K. Ganapathy. 2017. "Detection of Infectious Bronchitis Virus 793B, Avian Metapneumovirus, Mycoplasma Gallisepticum and Mycoplasma Synoviae in Poultry in Ethiopia." *Tropical Animal Health and Production* 49(2):317–22. doi: 10.1007/s11250-016-1195-2.
- Legnardi, Matteo, Chantal Allée, Giovanni Franzo, Mattia Cecchinato, and Paul Brown. 2021. "Research Note: Detection of Avian Metapneumovirus Subgroup C Specific Antibodies in a Mallard Flock in Italy." *Poultry Science* 100(7):1–3. doi: 10.1016/j.psj.2021.101186.
- Marin, Dr. Francisco Perozo. 2015. "Selecciones Avícolas - Importancia Del Sistema Inmunológico Sano En Aves Comerciales." *Selecciones Avícolas.Com*. Retrieved August 7, 2021 (<https://seleccionesavicolas.com/avicultura/2015/06/importancia-del-sistema-inmunologico-sano-en-aves-comerciales>).
- Mayahi, Mansour, Hassan Momtaz, Ramezan Ali Jafari, and Pejman Zamani. 2017. "Detection and Subtyping Avian Metapneumovirus from Turkeys in Iran." *Veterinary Research Forum* 8(2):105–8.
- Mn, Arias, Machuca Ma, and Petruccelli Ma. 2015. "Metapneumovirus Aviar: Revisión Sobre Aspectos Etiológicos, Clínicos, Anatomopatológicos y Epidemiológicos Avian Metapneumovirus: Review of Etiological, Clinical, Anatomopathological and Epidemiological Aspects." *Arias y Col. 12 AnAlectA Vet* 35(2):12–20.
- OIE. 2017. VIGILANCIA SANITARIA DE LOS ANIMALES TERRESTRES.
- OIE. 2018. "TURKEY RHINOTRACHEITIS." OIE 5–24.
- Rojo, Francisco J., Rafael J. Fernández, Irma Reyes, and Francisco Perozo. 2016. "Medidas de Control y Prevención Del Metapneumovirus Aviar." ANAVI.
- Tegegne, Dechassa, Yosef Deneke, Takele Sori, Mukarim Abdurahaman, Nigatu Kebede, Mattia Cecchinato, and Giovanni Franzo. 2020. "Molecular Epidemiology and Genotyping of Infectious Bronchitis Virus and Avian Metapneumovirus in Backyard and Commercial

- Chickens in Jimma Zone, Southwestern Ethiopia.” *Veterinary Sciences* 7(4):1–11. doi: 10.3390/vetsci7040187.
- Tucciarone, Claudia Maria, Giovanni Franzo, Caterina Lupini, Carolina Torres Alejo, Valeria Listorti, Giulia Mescolini, Paulo Eduardo Brandão, Marco Martini, Elena Catelli, and Mattia Cecchinato. 2018. “Avian Metapneumovirus Circulation in Italian Broiler Farms.” *Poultry Science* 97(2):503–9. doi: 10.3382/ps/pex350.
- Umar, S., M. T. Munir, U. Ahsan, I. Raza, M. R. Chowdhury, Z. Ahmed, and M. A. A. Shah. 2016. “Immunosuppressive Interactions of Viral Diseases in Poultry.” *World’s Poultry Science Journal* 73(1):121–35. Doi: 10.1017/S0043933916000829.
- Umar, S., H. Sabir, A. Ahmed, and S. Subhan. 2016. “Avian Metapneumovirus Infection in Poultry.” *World’s Poultry Science Journal* 72(4):833–45. doi: 10.1017/S0043933916000738.
- Veterinary, Manual, and MSD. 2021. “Veterinary Manual MSD Manual.” MSD Veterinary Manual. Retrieved August 8, 2021 (<https://www.msdevetmanual.com/poultry/avian-metapneumovirus/avian-metapneumovirus>).
- Watteyn, Anneleen, Mathias Devreese, Elke Plessers, Heidi Wyns, An Garmyn, Vishwanatha R. A. P. Reddy, Frank Pasmans, An Martel, Freddy Haesebrouck, Patrick De Backer, and Siska Croubels. 2016. “Efficacy of Gamithromycin against *Ornithobacterium Rhinotracheale* in Turkey Poults Pre-Infected with Avian Metapneumovirus.” *Avian Pathology* 45(5):545–51. doi: 10.1080/03079457.2016.1183764.
- Youn, Ha Na, Jin Yong Noh, Myeong Seob Kim, Hyo Sun Ju, Dam Hee Park, Da Ye Lee, Kyu jik Kim, Seong Hye Go, and Chang Seon Song. 2021. “Efficacy of a Novel Avian Metapneumovirus Live Vaccine Candidate Based on Vaccination Route and Age.” *Poultry Science* 100(3):100528. doi: 10.1016/j.psj.2020.07.021.
- Villamañe , R., Rodríguez , E., Rebagliati , J., Yuño , M., (2019) Pododermatitis por contacto en pollos de engorde bajo diferentes condiciones de cama. *Revista Veterinaria*. 31(1).

© 2023 por los autores. Este artículo es de acceso abierto y distribuido según los términos y condiciones de la licencia Creative Commons Atribución-NoComercial-CompartirIgual 4.0 Internacional (CC BY-NC-SA 4.0)

(<https://creativecommons.org/licenses/by-nc-sa/4.0/>).