

Presentación inusual de hemorragia alveolar posterior a inicio de diálisis: Reporte de Caso

Unusual presentation of alveolar hemorrhage after the start of dialysis: Case Report

Roberto Gutiérrez¹, Walter Santander¹, Giovanni Mera¹, Ricardo Gutiérrez¹, Carlos Calle², Sofía Gutiérrez³

ABSTRACT

Alveolar hemorrhage is a medical emergency that compromises the patient's life, which requires early and timely diagnosis and treatment. The clinical case of a patient who presented a hypertensive emergency associated with unknown renal disease with the need for chronic dialysis is presented. Subsequently, he developed a picture of diffuse alveolar hemorrhage, being a lung-kidney syndrome, for which reason immunological studies were requested, which revealed positivity for Anca P. Vasculitis associated with anticytoplasmic antibodies was suspected, for which treatment with corticosteroids and cyclophosphamide was started with Good respiratory clinical evolution, but not renal compromise, however, through complementary studies it was not possible to elucidate the definitive diagnosis.

Keywords: alveolar hemorrhage, chronic kidney disease, vasculitis associated with anticytoplasmic antibodies, cyclophosphamide

RESUMEN

La hemorragia alveolar es una emergencia médica que compromete la vida del paciente

por lo que requiere un diagnóstico y tratamiento temprano y oportuno. Se presenta el caso clínico de un paciente que debutó cuadro de emergencia hipertensiva asociado a enfermedad renal no filiada a enfermedad renal con necesidad de diálisis crónica. Posteriormente intercorre con cuadro de hemorragia alveolar difusa, tratándose de un síndrome pulmón-riñón por lo que se solicitó estudios inmunológicos que resalta positividad de Anca P. Se sospecha en vasculitis asociada a anticuerpos anticitoplásmicos, por lo que se inició tratamiento con corticoides y ciclofosfamida con buena evolución clínica respiratoria, no así del compromiso renal, sin embargo, mediante estudios complementarios no se pudo dilucidar el diagnóstico definitivo.

Palabras Claves: hemorragia alveolar, enfermedad renal crónica, vasculitis asociada a anticuerpos anti citoplasmáticos, ciclofosfamida

INTRODUCCIÓN

La hemorragia alveolar difusa es un síndrome clínico, considerada como una emergencia médica que amenaza la vida del paciente por lo que requiere un diagnóstico

Correspondencia:

Dr. Roberto Gutiérrez
Gómez
ORCID:
0000-0001-6075-0362
mdrobertoguti@gmail.com

Financiamiento:

Ninguno.

Conflicto de intereses:

Ninguno que declarar.

Recibido: 02-02-2023
Corregido: 10-09-2023
Aceptado: 13-09-2023

1) Servicio de Nefrología, Hospital Abel Gilbert Pontón, Guayaquil, Ecuador

2) Servicio de Nefrología, Hospital Solca, Guayaquil, Ecuador

3) Servicio de Anestesiología, Hospital Abel Gilbert Pontón, Guayaquil, Ecuador

temprano y un tratamiento agresivo. En su mayoría, las causas más frecuentes son las vasculitis de pequeños vasos.

Las vasculitis son condiciones clínicas, con un impacto sistémico importante, que se caracterizan por un daño endotelial secundario a mecanismos inmunológicos. La forma de presentación clínica es variable, siendo el compromiso renal, el más habitual y el de mayor prevalencia; las vasculitis con compromiso renal se clasifican en: glomerulonefritis por anticuerpos contra la membrana basal glomerular, por inmunocomplejos y las vasculitis paucimune o asociadas a anticuerpos anticitoplasma de neutrófilos (ANCA) (VAA) ⁽¹⁾.

Según Geetha (2020), las VAA son alteraciones sistémicas que se deben a la inflamación y/o lisis endotelial de vasos de pequeño y mediano calibre, junto con la presencia de ANCA circulantes ⁽²⁾. La patogénesis de la enfermedad no está bien establecida, pero existe la teoría de la apoptosis defectuosa de neutrófilos a nivel endotelial lo cual da lugar a una exposición prolongada de estos antígenos al sistema inmunitario ^(3,4,5).

En base al consenso de Chapel Hill de 2012, las VAA se dividen en granulomatosis con poliangeítis (GPA), granulomatosis eosinofílica con poliangeítis (GPEA), poliangeítis microscópica (MPA) y vasculitis limitada al riñón; el estudio serológico es de suma importancia siendo los principales los ANCA proteinasa 3 (PR3) y mieloperoxidasa (MPO), de utilidad no solo en el diagnóstico de las VAA, sino también como herramienta para su seguimiento y pronóstico ⁽²⁾. Se han descrito que los factores de riesgo de mal pronóstico son: la edad, presencia de ANCA-MPO positivo, caída de Tasa de filtrado glomerular al ingreso y atrofia tubular evidenciada en tejido renal ⁽⁶⁾.

La clínica de las VAA va desde síntomas constitucionales hasta sintomatologías asociada a afectación de órganos específicos: pulmones, riñones, piel, sistema nervioso, etc. ⁽⁷⁾. teniendo presentaciones clínicas variables en cada una de las VAA. El diagnóstico se realiza de forma integral en base a la presentación clínica, serologías de anticuerpos ANCA y la biopsia de órgano afecto, que aporta el diagnóstico de certeza y pronóstico.

Presentamos el caso de un paciente que debuta con probable síndrome nefrítico agudo,

sin posibilidad de biopsia renal, estableciéndose el diagnóstico de enfermedad renal no filiada, con requerimiento de diálisis, que posteriormente intercorre con cuadro de hemorragia alveolar. Se interpreta como un síndrome pulmón-riñón y ante la alta sospecha de vasculitis sistémica, se solicitó estudios inmunológicos, dando positividad para serológico ANCA P, que pone en debate el diagnóstico definitivo dado la ausencia de lesiones características de otras vasculitis y/o dificultad en la realización de las biopsias de los tejidos afectados.

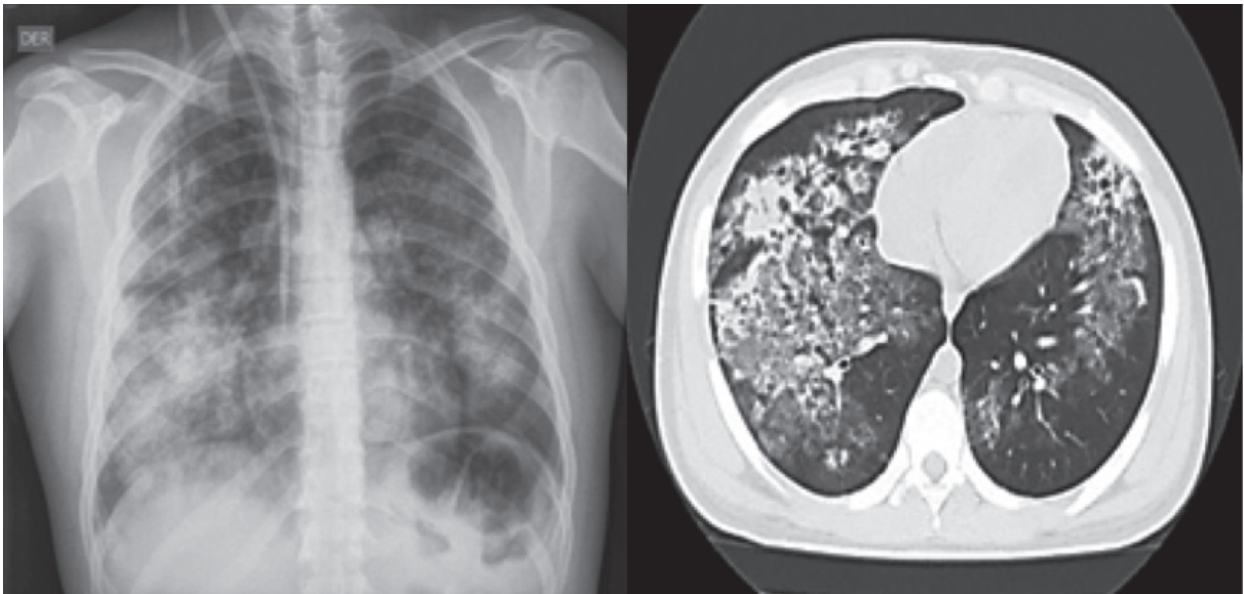
CASO CLÍNICO

Se trata de un hombre de 23 años de edad, con diagnóstico de hipertensión arterial reciente en tratamiento con valsartan, sin hábitos, que acudió con cuadro de emergencia hipertensiva, caída de tasa filtrado glomerular y oligoanuria con requerimiento de diálisis, ecografía renal con signos de cronicidad, no plausible de biopsia renal y sedimento urinario no activo, se interpreta como probable síndrome nefrítico que conllevó a enfermedad renal crónica no filiada, por lo que se decidió inicio de diálisis peritoneal.

Posterior a dos meses intercorre con fiebre, hemoptisis franca y disnea de mínimos esfuerzos, se descarta proceso infeccioso, radiografía de tórax que muestra: infiltrado con patrón intersticial/alveolar. Es evaluado por Neumología, se solicitó tomografía computada de tórax, donde se evidenció patrón alveolar difuso bilateral (**figura 1**).

Se solicitan estudios de laboratorio: anemia severa con necesidad de transfusión de hemoderivados, serologías virales y perfil tiroideo negativos y sedimento urinario con presencia de hematíes dismórficos aislados y leucocitopuria.

Ante el compromiso renal previo no filiado – síndrome nefrítico y compromiso pulmonar actual – hemorragia alveolar difusa, se interpreta el cuadro como síndrome pulmón-riñón y se sospecha fuertemente en vasculitis sistémica por lo que se solicitan estudios inmunológicos: C3: 75 (88 - 201mg/dl), C4: 18.9 (15 - 45mg/dl), AntiDNA ds IF negativo, ANCA P 42.24 U (positivo), ANCA C 5.52 (negativo), anticuerpos antimembrana basal glomerular 1.90 U (negativo) (**Tabla 1**).

Figura 1: A) Radiografía de tórax. B) Tomografía computada de tórax

A) Radiografía de tórax de ingreso: patrón intersticial difuso a predominio de campo pulmonar derecho. B) Tomografía computada de tórax sin contraste: presencia de infiltrado alveolar difuso en ambos campos pulmonares con consolidaciones a nivel de sectores superiores de ambos pulmones compatible con hemorragia alveolar difusa (capilaritis pulmonar).

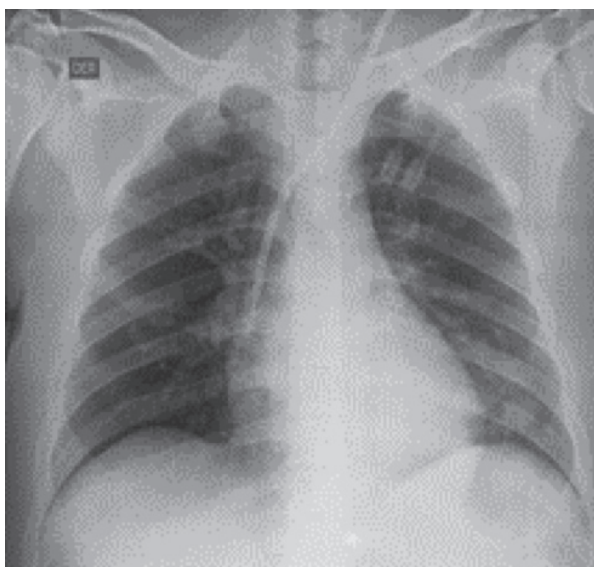
Tabla 1: Resultados de Laboratorios

Laboratorios	Resultados	Valores de referencia
Leucocitos	5.86/mm ³	4 - 10/mm ³
Neutrófilos	72.5 %	55 - 70%
Linfocitos	17.5 %	17 - 45 %
Hemoglobina	4.6 g/dl	13 - 17 g/dl
Hematocrito	14.7 %	40 - 54 %
Plaquetas	195/mm ³	150 - 500 /mm ³
Glucosa	118 mg/dl	74 - 106 mg/dl
Sodio	139 mEq/L	136 - 145 mEq/L
Potasio	4.7 mEq/L	3.5 - 5.1 mEq/L
ANA	+ 1:80	Menor 1:40
AntiDNA ds IF	Negativo	Positivo 1:10 o mayor
ANCA C	5.52	Negativo menor a 20 Positivo mayor a 21
C3	72	88 - 201 mg/dl
C4	18.9	15 - 45 mg/dl
Anca P	42.24 U	Negativo menor a 20 Positivo mayor a 21
Antic. MBG	1.90 U	Negativo menor a 20

Se sospecha fuertemente en VAA, donde se reevalúa la posibilidad de biopsia renal y/o pulmonar las cuales no se pueden realizar por estructura anormal de riñones y por clínica de hemorragia alveolar; además se realiza evaluación por otorrinolaringología donde evidencia desviación del tabique nasal, mucocle a nivel de fosa nasal bilateral y engrosamiento del tabique nasal por tomografía. Evaluado por Oftalmología: ojo izquierdo con presencia de opacidades corneales en número de 2 en región periférica, resto normal.

Ante evolución clínica con compromiso sistémico (compromiso pulmonar actual y compromiso renal severo previo) que compromete la vida del paciente, se decide pulsos de corticoides 500 mg por 5 días y pulsos de ciclofosfamida, donde días posteriores se evidenció mejoría de la sintomatología respiratoria, por laboratorios y por estudios imagenológicos el cual se puede observar en la **Figura 2**.

Figura 2: Control de radiografía de tórax



Radiografía de tórax 5 días posterior al tratamiento inmunosupresor

Sin embargo, tras el segundo pulso de ciclofosfamida presenta tricitopenia severa, que se interpreta como efecto adverso de la ciclofosfamida, sin posibilidad de continuar tratamiento, por lo que se decide continuar con corticoides orales y diferir tratamiento inmunosupresor.

Si bien, se evidencia mejoría clínica y radiológica respiratoria, no así del compromiso

renal, por lo que se decide continuar en diálisis de forma crónica bajo tratamiento inmunosupresor en seguimiento para evaluación pretrasplante sin poder dilucidar el diagnóstico definitivo.

DISCUSIÓN

El diagnóstico de la hemorragia alveolar difusa generalmente incluye fibrobroncoscopia, para identificar fuente de sangrado y/o identificación de posibles etiologías infecciosas asociados a estudios serológicos para descartar enfermedades autoinmunes, siendo las vasculitis, la causa más frecuente. Las vasculitis se caracterizan por tener una afectación sistémica, siendo la afectación renal la más habitual y la más frecuente con la que debutan, presentándose desde un cuadro nocivo de hematuria y/o proteinuria hasta un cuadro de la injuria renal aguda de rápida progresión, con necesidad de diálisis, emergencia hipertensiva, hemorragia pulmonar, etc. ⁽¹⁻⁸⁾.

Las vasculitis asociadas a ANCA (VAA) son enfermedades recidivantes que comprometen la vida y que afectan predominantemente a los vasos pequeños. Entre las VAA se destacan: granulomatosis con poliangiitis (GPA), poliangiitis microscópica (PAM), granulomatosis eosinofílica con poliangiitis (GPEA) y vasculitis renal limitada ⁽²⁾.

Para el diagnóstico, como se comentó anteriormente, es necesario conocer su presentación clínica, dado que las VAA tienen ciertas distinciones, es así como en GPA se ha descrito que predomina el compromiso pulmonar con síntomas respiratorios, hemorragia pulmonar, y/o hallazgo de granulomas pulmonares, en GPEA donde predomina el compromiso de vías aéreas superiores en pacientes con antecedentes de asma bronquial, en PAM predomina el compromiso sistémico y/o cutáneo y en la vasculitis renal limitada con compromiso renal específico. Por su parte, como ayuda diagnóstica, se requieren los estudios serológicos los cuales se ha descrito su utilidad tanto en la orientación diagnóstica, como para el seguimiento y pronóstico. Como lo mencionan Geetha y Chung, los ANCA PR3 se asocian comúnmente a la GPA en el 75%, mientras que los ANCA MPO se asocia más comúnmente con GPEA, PAM (60%) o vasculitis renal limitada (80%); estos mismos anticuerpos ANCA pueden encontrarse en otras enfermedades autoinmunes,

infecciones crónicas o inducidas por drogas. Sin embargo, existe un pequeño porcentaje de pacientes que han presentado clínica de vasculitis, con anticuerpos negativos^(2-9,10).

La biopsia de tejido afecto es el gold estándar para el diagnóstico sin embargo existen limitaciones para obtener una muestra de tejido en ciertos lugares como masa retroorbitaria, lesiones pulmonares de difícil acceso, riñones disminuidos de tamaño, ingesta de anticoagulantes, situación clínica que compromete la vida del paciente, etc. No existe consenso que recomiende el estudio preciso o definitivo para el diagnóstico de las VAA, siendo necesario un abordaje diagnóstico integral⁽¹⁾.

Ante lo mencionado es evidente que existen ocasiones en que no se logra llegar a un diagnóstico definitivo, dando énfasis a la utilidad de un adecuado abordaje clínico ante la sospecha de VAA.

Con respecto a nuestro caso es de relevancia clínica por distintos motivos: primero, por la forma de presentación de la enfermedad, donde el daño inicial fue la afección renal, sin poder establecer un diagnóstico histopatológico a partir de tejido renal dada las características morfológicas del riñón, por lo que el diagnóstico presuntivo se estableció dos meses posteriores a partir del compromiso de un segundo órgano como es el pulmón mediante la clínica y la serología solicitada, no plausible de biopsia de tejido pulmonar, siendo de importancia y orientación el ensayo serológico para su diagnóstico, sin embargo, no presentaba las alteraciones restantes que se describen en la literatura como rasgos orientativos para cada una de las VAA, por lo que no se puede establecer un diagnóstico definitivo al no contar con tejido histopatológico de órganos afectados.

Segundo, el tratamiento inmunosupresor se implementó de forma inmediata priorizando la clínica de compromiso pulmonar dado que comprometía la vida del paciente, donde se evidenció mejoría clínica y radiológica tras el tratamiento, sin embargo, no se evidenció mejoría del compromiso renal por lo que paciente permaneció en diálisis, demostrando la necesidad de instauración inmediata del tratamiento inmunosupresor para evitar las complicaciones fatales. Tercero, dada la opción de trasplante de riñón, es de importancia el diagnóstico clínico de la enfermedad de base previo a la evaluación

pretrasplante renal, con el fin de prevenir recidivas de enfermedades no diagnosticadas en el período del postrasplante las cuales se correlacionan con la supervivencia del paciente y del injerto renal.

Dentro de las limitaciones en el seguimiento del caso del paciente es la imposibilidad de realizar biopsia del riñón y/o pulmón que pudieran haber confirmado el diagnóstico de una VAA.

CONCLUSIÓN

Las VAA son enfermedades multisistémicas potencialmente graves, siendo indispensable el diagnóstico y tratamiento precoz para evitar casos fatales.

BIBLIOGRAFÍA

- 1) Sethi, S., De Vriese, A. S., & Fervenza, F. C. (2022). Acute glomerulonephritis. *Lancet* (London, England), 399(10335), 1646-1663. [https://doi.org/10.1016/S0140-6736\(22\)00461-5](https://doi.org/10.1016/S0140-6736(22)00461-5)
- 2) Geetha, D., & Jefferson, J. A. (2020). ANCA-Associated Vasculitis: Core Curriculum 2020. *American journal of kidney diseases: the official journal of the National Kidney Foundation*, 75(1), 124-137. <https://doi.org/10.1053/j.ajkd.2019.04.031>
- 3) Jennette, J. C., y col. (2013). 2012 Revised International Chapel Hill Consensus Conference Nomenclature of Vasculitides. *Arthritis & Rheumatism*, 65:1-11.
- 4) Guchelaar, N. A. D., Waling, M. M., Adhin, A. A., van Daele, P. L. A., Schreurs, M. W. J., & Rombach, S. M. (2021). The value of anti-neutrophil cytoplasmic antibodies (ANCA) testing for the diagnosis of ANCA-associated vasculitis, a systematic review and meta-analysis. *Autoimmunity Reviews*, 20(1), 102716. <https://doi.org/10.1016/j.autrev.2020.102716>
- 5) Damoiseaux, J., y col. (2017). Detection of antineutrophil cytoplasmic antibodies (ANCA): A multicentre European Vasculitis Study Group (EUVAS) evaluation of the value of indirect immunofluorescence (IIF) versus antigen-specific immunoassays. *Annals of the Rheumatic Diseases*, 76(4), 647-653.
- 6) Ross, C., Makhzoum, J. P., & Pagnoux, C. (2022). Updates in ANCA-associated vasculitis. *European journal of rheumatology*, 9(3), 153-166. <https://doi.org/10.5152/eujrheum.2022.20248>
- 7) Robson, J. C. y col. 2022 American College of Rheumatology/European Alliance of Associations for Rheumatology classification criteria for granulomatosis with polyangiitis. *Annals of the rheumatic diseases*, 81(3), 315-320. <https://doi.org/10.1136/>

- annrheumdis-2021-221795
- 8) Sánchez de la Nieta García, M. D., y col. Glomerulonefritis con depósitos fibrilares simulando enfermedad por anticuerpos antimembrana basal glomerular con microangiopatía trombótica asociada y ANCA P. *Nefrología*. <https://doi.org/10.1016/j.nefro.2021.03.009>
- 9) Mukhtyar C, Flossmann O, Hellmich B, et al Outcomes from studies of antineutrophil cytoplasm antibody associated vasculitis: a systematic review by the European League Against Rheumatism systemic vasculitis task force. *Annals of the Rheumatic Diseases* 2008;67:1004-1010.
- 10) Chung SA, Langford CA, Maz M, Abril A, Gorelik M, Guyatt G, Archer AM, Conn DL, Full KA, Grayson PC, Ibarra MF, Imundo LF, Kim S, Merkel PA, Rhee RL, Seo P, Stone JH, Sule S, Sundel RP, Vitobaldi OI, Warner A, Byram K, Dua AB, Husainat N, James KE, Kalot MA, Lin YC, Springer JM, Turgunbaev M, Villa-Forte A, Turner AS, Mustafa RA. 2021 American College of Rheumatology/Vasculitis Foundation Guideline for the Management of Antineutrophil Cytoplasmic Antibody-Associated Vasculitis. *Arthritis Rheumatol*. 2021 Aug;73(8):1366-1383. doi: 10.1002/art.41773. Epub 2021 Jul 8. PMID: 34235894.