

## Notas clínicas

# Hernia de Morgagni-Larrey incidental en el adulto: diagnóstico y tratamiento.

*Incidental Morgagni-Larrey diaphragmatic hernia in the adult: diagnosis and treatment.*

M. Maes-Carballo, M. Martín-Díaz, P. Robayo-Soto, I. Plata-Pérez, B. Cantarero-Jiménez, S. Calzado-Baeza, P. Vázquez-Barros, F. Herrera-Fernández

*Servicio de Cirugía General y Aparato Digestivo Hospital Básico Santa Ana de Motril. Granada.*

### RESUMEN

**Introducción:** la hernia de Morgagni (derecha) o de Larrey (izquierda) es una entidad infrecuente debida a un defecto en el tabique transversal dorsal. Habitualmente asintomáticas, pueden provocar síntomas respiratorios y/o gastrointestinales. El 90% de las hernias ocurren en el hemidiafragma derecho (Morgagni). Su prevalencia es mayor en mujeres (2:1). Epiplón, colon, ángulo ileocecal, hígado o estómago, pueden verse comprometidos.

**Caso clínico:** presentamos el caso de una paciente adulta con una gran hernia de Morgagni asintomática descubierta incidentalmente en el estudio preoperatorio de un tumor ovárico.

**Discusión:** la radiografía simple de tórax y la TAC de abdomen son fundamentales para su diagnóstico. El tratamiento de una hernia de Morgagni es siempre quirúrgico, independientemente de que el paciente sea o no sintomático y pretende prevenir complicaciones. El abordaje quirúrgico por vía abdominal o torácica permite la reparación del defecto de manera sencilla. La vía de abordaje depende de las características de la hernia. La reparación quirúrgica consiste en la reducción del contenido herniario y el cierre del orificio diafragmático. Si el defecto herniario es grande, se pueden emplear mallas protésicas.

**Conclusión:** se presenta un caso de hernia de Morgagni asintomática, descubierta de forma incidental y en la que la paciente rehusó la intervención quirúrgica. Se discute la etiología, el diagnóstico y el tratamiento de elección de esta infrecuente patología.

**Palabras clave:** hernia diafragmática, Morgagni, Larrey.

### ABSTRACT

**Introduction:** Morgagni hernia (right side) or Larrey Hernia (left side) is a rare congenital diaphragmatic hernia caused by a defect in the septum transversum. They are usually asymptomatic, but they can cause respiratory and/or digestive symptoms. A 90% of hernias occur in the right diaphragm (Morgagni Hernia). Its prevalence is higher in women (2:1). The bowel, omentum, ileocecal angle, liver or stomach can herniate into the chest.

**Clinical case:** We present the case of an adult patient with a large asymptomatic Morgagni hernia discovered incidentally in the preoperative study of an ovarian tumor.

**Discussion:** a simple chest X-Ray and abdominal CT scan are essential for diagnosis. The treatment of a Morgagni hernia is always surgical even when the patient is asymptomatic and it is intended to prevent complications. The abdominal or thoracic surgical approach allows simple repair of the defect. The approach path depends on the characteristics of the hernia. The surgical repair consists of the reduction of the hernia content and the closure of the diaphragmatic orifice. If the hernia defect is large, prosthetic meshes may be used.

**Conclusion:** we present a case of asymptomatic Morgagni hernia, discovered incidentally and which the patient refused to undergo surgical intervention. The etiology, the diagnosis and the treatment of this infrequent pathology are discussed.

Keywords: diaphragmatic hernia, Morgagni, Larrey.

### INTRODUCCIÓN

La hernia diafragmática congénita es una anomalía originada en un defecto o ausencia de la estructura que forma el diafragma. Esta área de debilidad en el diafragma, provoca que el contenido abdominal penetre en el tórax. Los dos tipos más frecuentes son la hernia de Bochdalek, debida a un defecto en la membrana pleuroperitoneal posterolateral, y la hernia de Morgagni, ocasionada por un defecto en

#### CORRESPONDENCIA

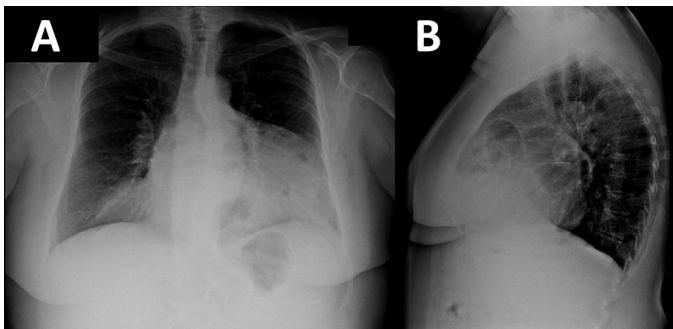
Marta Maes Carballo  
Servicio de Cirugía General y Aparato Digestivo  
Hospital Básico de Santa Ana de Motril  
18600 Motril (Granada)  
[marta.maes.md@gmail.com](mailto:marta.maes.md@gmail.com)

el tabique transversal dorsal. La mayoría de las hernias diafragmáticas tienen una localización derecha<sup>1,2</sup>.

Presentamos el caso de una paciente de 56 años, a la que se diagnosticó una "hernia diafragmática de Morgagni" de forma incidental en el preoperatorio de una intervención por una neoplasia ovárica.

### CASO CLÍNICO

Mujer de 56 años, hipertensa y sin otros antecedentes de interés a la que se le realizó una radiografía de tórax en el estudio pre anestésico de una intervención por tumor ovárico, la cual mostró asas de intestino delgado y colon en la región anterior torácica (**Figura 1**).



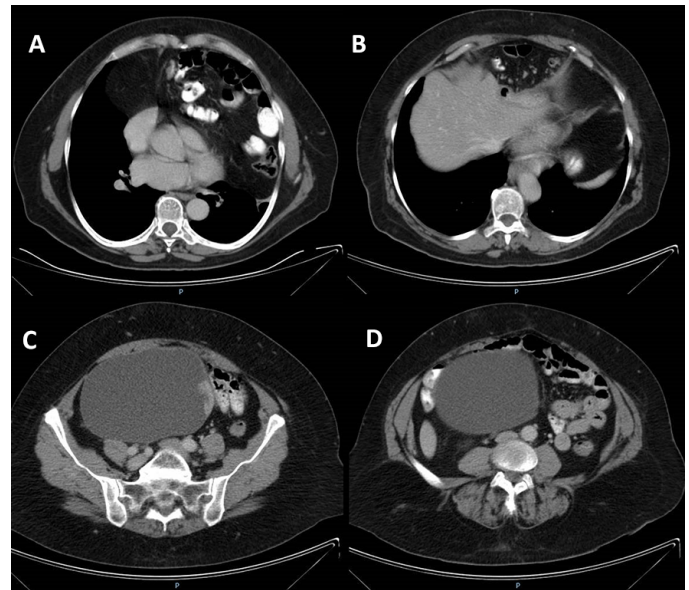
**Figura 1** Radiografía antero-posterior de tórax y radiografía lateral de tórax donde se observa una hernia diafragmática de Morgagni con asas de intestino delgado y colon en la región anterior torácica e interpuestos entre el esternón y el corazón.

A la exploración física, observamos un abdomen blando y depresible, no doloroso a la palpación, sensación de masa ocupante de espacio a nivel de hipogastrio. Ausencia de signos peritoneales.

En la tomografía axial computarizada (TAC) con contraste intravenoso, se observa neoplasia de ovario derecho (**Figuras 2C y 2D**) y una gran hernia diafragmática anterior, con abundantes asas de intestino delgado y colon que ascendían hasta la altura del cayado de la aorta (**Figuras 2A y 2B**).

Informada la paciente del diagnóstico inesperado de Hernia de Morgagni e interrogada específicamente, negó la existencia de molestias relacionadas, refiriendo únicamente haber advertido ocasionalmente ruidos aéreos en región torácica. Se le informó de las posibilidades de evolución natural de dicha patología y de opciones de tratamiento quirúrgico, con sus ventajas y riesgos, y se le propuso posibilidad de tratar conjuntamente la hernia diafragmática y el tumor ovárico.

Finalmente, la paciente rechazó la intervención sobre la hernia, y solamente fue intervenida de la neoplasia ovárica. Se realizó una doble anexectomía con histerectomía total y lifadenectomía pélvica. Se observó que el epiplón se encontraba en el hemiabdomen superior y tras adhesiolisis se procedió a omentectomía inframesocólica. El postoperatorio transcurrió sin incidentes y el resultado anatomopatológico fue de cistoadenocarcinoma mucinoso bien diferenciado sin invasión vascular ni afectación ganglionar y con cápsula libre.



**Figura 2** Tomografía axial computarizada en la que se observa hernia de Morgagni (que contiene intestino delgado y colon) y tumoración quística en pelvis de 16 cm con polo sólido, compatible con tumoración anexial de tipo maligno.

Tras un estrecho seguimiento de más de 2 años, la paciente continúa totalmente asintomática, y no se decide por la intervención, aceptando únicamente nuestras recomendaciones dietéticas y posturales.

### DISCUSIÓN

La hernia diafragmática de Morgagni-Larrey fue descrita por primera vez en 1769 por Giovanni Batista Morgagni. Es la hernia diafragmática congénita menos frecuente. La incidencia global de hernia diafragmática congénita se estima en 0,5/1000 recién nacidos vivos<sup>1</sup>, siendo la hernia de Morgagni el 3-5% de estos casos<sup>3</sup>.

El 90% de las hernias de Morgagni presentan una localización derecha, el 8% son bilaterales, y sólo el 2% presentan localización izquierda<sup>2</sup>. Estas últimas son también denominadas "Hernias de Morgagni-Larrey". La menor frecuencia de hernias en el lado izquierdo se debe a la formación de una barrera del saco pericárdico en el triángulo esternocostal.

Es más frecuente en mujeres que en hombres, en una proporción de 2:1<sup>1,2</sup>. La edad de diagnóstico es habitualmente la pediátrica, siendo extremadamente raros los casos descubiertos en edad adulta<sup>1,4,5</sup>.

Este tipo de hernias mantienen habitualmente una independencia entre el peritoneo y la cavidad pleural, lo que significa que su sintomatología puede presentarse tardíamente. El contenido suele ser sólo epiplón en la niñez. No obstante, con el paso del tiempo, el orificio herniario aumenta de tamaño y permite la herniación de vísceras abdominales. Las vísceras contenidas habitualmente suelen ser epiplón, colon, ángulo ileocecal, hígado y estómago<sup>5</sup>.

La radiografía simple de tórax ocupa el primer lugar en el protocolo de actuación diagnóstica. En algunos casos puede ser normal, pero en la mayoría se observan imágenes de ocupación en mediastino

anterior y de luminograma gástrico o intestinal en la región torácica. Si el diagnóstico radiológico simple no es concluyente, se puede recurrir a la TAC o a la resonancia magnética nuclear (RMN). La TAC es en la actualidad, la prueba diagnóstica de elección, permitiendo determinar el contenido herniario<sup>2</sup>.

Aproximadamente un 30% de las hernias de Morgagni son asintomáticas y se diagnostican incidentalmente durante una exploración clínica, como ha ocurrido en nuestro caso, o en una intervención quirúrgica por otro motivo<sup>1,2,3</sup>. La sintomatología respiratoria (disnea, insuficiencia respiratoria, etc.) es más frecuente que la gastrointestinal<sup>2</sup>. Esta última puede presentarse como cuadros de abdomen agudo por incarceration de vísceras abdominales (habitualmente colon transversal, intestino delgado o estómago)<sup>6</sup>.

El tratamiento de una hernia de Morgagni es siempre quirúrgico, y se recomienda incluso en pacientes asintomáticos dado que la evolución natural es mayoritariamente hacia el crecimiento y la aparición de síntomas o complicaciones<sup>1,4,5</sup>.

El abordaje quirúrgico laparoscópico es el de elección en la actualidad<sup>1,8-10</sup>. Permite la reparación del defecto herniario de manera sencilla. A su vez, este puede ser por vía abdominal o torácica. La vía de abordaje abdominal depende de las características de la hernia, pudiendo realizarse por laparotomía media, incisión subcostal bilateral si la hernia es bilateral o mediante una laparotomía paramediana en hernias unilaterales. Es de elección un abordaje torácico si existe sospecha de masa mediastínica.

La reparación quirúrgica consiste en la reducción del contenido herniario y el cierre del orificio diafragmático utilizando sutura no reabsorbible (polipropileno). Si el defecto herniario es grande, se pueden emplear mallas protésicas, aunque su uso sigue siendo controvertido ya que existe la posibilidad de adherencias con vísceras intrabdominales<sup>11</sup>. Actualmente existen mallas que han logrado salvar este inconveniente, como las mallas protegidas con colágeno, las mallas con doble componente (polipropileno y hialuronato de sodio con carboximetilcelulosa) o las mallas de PTFE (politetrafluoretileno).

## CONCLUSIÓN

La hernia de Morgagni constituye una patología muy rara. Es generalmente detectada durante la infancia, siendo excepcional su diagnóstico en edad adulta<sup>3</sup>, como en el caso que presentamos. En estos casos, son frecuentemente asintomáticas y descubiertas casualmente, a menudo por una radiografía simple de tórax.

El tratamiento es siempre quirúrgico<sup>1-3</sup>. Aunque la presentación sea más tardía, no se recomienda posponer la intervención por las complicaciones gastrointestinales (volvulaciones, malrotaciones intestinales, incarceration, etc.) que puede provocar. Por lo tanto, se recomienda la cirugía de reparación en todos los pacientes, incluso en aquellos que son asintomáticos. La intervención quirúrgica de elección, se realiza mediante abordaje laparoscópico<sup>1,8-10</sup> y consiste en el cierre del defecto herniario mediante sutura simple o con el uso de mallas protésicas que eviten la tensión.

Por lo tanto, el caso presentado es extremadamente raro, debido a lo poco usual que es la hernia de Morgagni (3-5% de las hernias congénitas diafragmáticas), a su inusual edad de presentación (edad adulta), a la decisión de la paciente (manejo conservador) y a la ausencia mantenida de síntomas y complicaciones tras 2 años de evolución.

## BIBLIOGRAFÍA

1. Arráez-Aybar L.A., González-Gómez C. C., Torres-García A. J., Morgagni-Larrey parasternal diaphragmatic hernia in the adult 2009; 101 (5): 357-366.
2. Márquez Fernández J., Acorta Gordillo L., Carrasco Azcona MA., Medina Gil MC., Andrés Martín A. Delayed presentation of Morgagni diaphragmatic hernia. *An Pediatr* 2005; 62:81-3
3. Al-Salem AH. Congenital hernia of Morgagni in infants and children. *J Pediatr Surg*. 2007; 42:1539-43.
4. Kurkcuoglu IC, Eroglu A, Karaoglanoglu N, Turkyilmaz A, Tekinbas C, Basoglu A. Diagnosis and surgical treatment of Morgagni hernia: Report of 3 cases. *Surg Today* 2003; 33: 525-8.
5. Federico JA, Ponn RB. Foramen of Morgagni hernia. In: Shields TW, LoCicero III J, Pon RB. *General thoracic surgery*. 5th ed. Philadelphia: Lippincott Williams and Wilkins; 2000: 647-60.
6. Horton JD, Hofmann LJ, Hetz SP. Presentation and management of Morgagni hernias in adults: a review of 298 cases. *Surg Endosc* 2008; 22: 1413-20.
7. Valases C, Sills C. Case report: anterior diaphragmatic hernia (hernia of Morgagni). *N Engl J Med* 1998; 85: 603-5.
8. Pironi D, Palazzini G, Arcieri S, Candioli S, Manigrasso A, Panarese A, et al. Laparoscopic diagnosis and treatment of diaphragmatic Morgagni hernia. Case report and review of the literature. *Ann Ital Chir* 2008; 79: 29-36.
9. Newman L, Eubanks S, Bridges WM, Lucas G. Laparoscopic diagnosis and treatment of Morgagni hernia. *Surg Laparosc Endosc* 1995; 5: 27-31.
10. Durak E, Gur S, Cokmez A, Atahan K, Zahtz E, Tarcan E. Laparoscopic repair of Morgagni hernia. *Hernia* 2007; 11(3): 265-70.
11. Donati M. Surgical treatment of Morgagni-Larrey's hernia. A report of a case. *ANZ J Surg* 2008; 78: 317-8.