






■ REPORTE DE CASO

Acné conglobata familiar

Familial acne conglobata

Elvis Javier Ibáñez Franco¹, Clara Andrea González Báez¹, Arnaldo B. Aldama Caballero¹,
Victoria Rivelli de Oddone¹, Teresita De Jesús Penayo Aguilera¹, Mariam G. Estigarribia Alvarez¹

¹ Ministerio de Salud Pública y Bienestar Social. Hospital Nacional. Servicio de Dermatología. Itauguá, Paraguay.

Editor responsable: Raúl Real Delor. Universidad Nacional de Asunción, Paraguay. 

Revisor:

Liz María Oliva Domínguez López. Ministerio de Salud Pública y Bienestar Social, Paraguay. 

RESUMEN

El acné conglobata es una forma severa de acné que produce muchas lesiones inflamatorias y cicatrices, marcando la vida del paciente de manera negativa.

Presentamos el caso de 2 hermanos con acné conglobata, ambos con lesiones en piel de 2 años de evolución con aparición de nódulos, quistes y fístulas en territorio corporal extenso. El primero con diagnóstico reciente de leucemia promielocítica aguda en planes de iniciar quimioterapia y, el segundo, sin patologías de base.

El primer caso recibió tratamiento antibiótico sistémico por complicaciones infecciosas propias de la inmunodepresión, además recibió dexametasona y ácido transretinoico como quimioterapia, y es dado de alta con dichos medicamentos y antibiótico profiláctico.

El segundo caso recibió tratamiento con antibiótico sistémico y dapsona. Ambos acuden a control a los 2 meses y se observó mejoría importante de las lesiones en piel. El primer paciente falleció por complicaciones inherentes a su patología de base y el segundo paciente abandonó el tratamiento.


Palabras claves: acné conglobata, isotretinoína, tretinoína, dapsona

Artículo recibido: 20 julio 2023 **Artículo aceptado:** 14 agosto 2023

Autor correspondiente:

Dr. Elvis Javier Ibáñez Franco

Correo electrónico: ibanezfrancoelvisjavier@gmail.com

 Este es un artículo publicado en acceso abierto bajo una Licencia Creative Commons CC-BY 4.0

ABSTRACT

Acne conglobata is a severe form of acne that produces many inflammatory lesions and scars, marking the patient's life in a negative way.

We present the case of two brothers with acne conglobata, both with 2-year-old skin lesions with the appearance of nodules, cysts, and fistulas in extensive body territory. The first with a recent diagnosis of acute promyelocytic leukemia with plans to start chemotherapy and the second with no underlying pathologies.

The first case received systemic antibiotic treatment due to infectious complications typical of immunosuppression, he also received dexamethasone and transretinoic acid as chemotherapy, and was discharged with the mentioned drugs and prophylactic antibiotic.

The second case received treatment with systemic antibiotic and dapsone. Both cases returned for control at 2 months and significant improvement in skin lesions was observed. The first patient died due to complications inherent to his underlying pathology and the second patient abandoned treatment.

Keywords: acne conglobata, isotretinoin, tretinoin, dapsone

INTRODUCCIÓN

El acné conglobata forma parte del espectro más severo del acné y se caracteriza por la presencia de nódulos, quistes y abscesos que pueden ulcerarse, con compromiso mayor en rostro y tronco⁽¹⁾. Esta forma de acné conlleva un gran impacto psicosocial por la severidad de las lesiones y por las cicatrices que puedan restar, influyendo negativamente en la calidad de vida de los pacientes⁽²⁾.

Su etiología es multifactorial y depende de la interacción entre varios factores, como los relacionados al conducto folicular, la colonización y proliferación de *Cutibacterium acnes* y la respuesta inflamatoria inmune. Puede tener una presentación idiopática o familiar⁽³⁾. También puede estar relacionada a alteraciones cromosómicas, formando parte de síndromes complejos⁽⁴⁾.

El tratamiento del acné conglobata requiere el uso de terapia sistémica, siendo isotretinoína el tratamiento de elección, además del uso de antibióticos. El más eficaz es la minociclina o la doxiciclina⁽⁵⁾.

Como se ha mencionado, el acné conglobata puede tener un origen familiar por lo que se presenta este caso de 2 hermanos con la misma enfermedad.

PRESENTACIÓN DEL CASO

Se presentan los casos de 2 hermanos con lesiones en piel, procedentes de la zona rural de Colonia Independencia, Guairá, Paraguay.

Caso 1

Paciente masculino de 22 años con diagnóstico reciente de leucemia promielocítica aguda en planes de iniciar tratamiento quimioterápico. Acude a la consulta por cuadro de 2 años de evolución de lesiones en piel tipo nódulos, quistes y fístulas ubicadas en rostro, cuello, tórax, abdomen y glúteos,

de inicio insidioso, progresivo y subintrante en el tiempo, sin tratamiento hasta el momento de la consulta.

Al examen físico se observan macrocomedones abiertos en rostro, tórax y espalda; y nódulos y quistes confluentes en tórax, abdomen, región dorsal y glútea (figura 1).

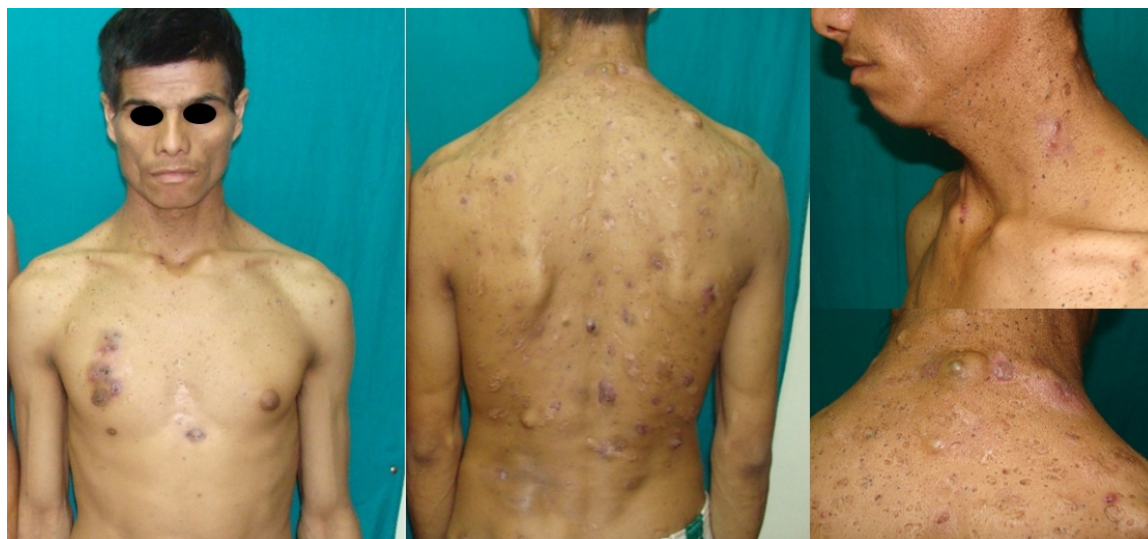

Figura 1. Comedones abiertos y cerrados, macrocomedones, nódulos, quistes, ulceraciones y fístulas. También se observan algunas cicatrices hipertróficas irregulares.

Se plantea el diagnóstico de acné conglobata. Además, se interna en el servicio de Clínica Médica por patología de base, en donde recibe ceftazidima y amikacina durante 10 días por las lesiones cutáneas, además dexametasona y ácido transretinoico (ATRA) como parte del esquema quimioterápico. Es externado con dexametasona vía oral, ATRA y doxiciclina 100 mg/día.

Regresa a control a los 2 meses, observándose mejoría de lesiones con tratamiento hematológico y antibiótico (figura 2).

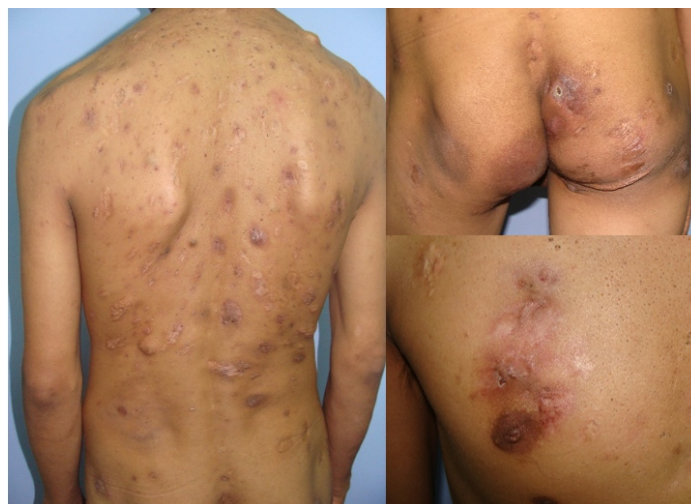

Figura 2. Control a los 2 meses del inicio del tratamiento quimioterápico. Se observa mejoría importante de lesiones: ya no se observan los nódulos, quistes ni fístulas, pero sí persisten comedones y cicatrices.

Posteriormente, por complicaciones hematológicas e infecciosas, se interna en el servicio de clínica médica, terminando en desenlace fatal.

Caso 2

Paciente de 27 años, sin patologías de base, acude por cuadro de 2 años de evolución de lesiones en piel tipo nódulos y quistes, algunos ulcerados y otros con fístulas, localizados preferentemente en región dorsal y glútea, de inicio insidioso y progresivo, no acompañado de sensación febril ni alteraciones del estado general.

Al examen físico se constata la presencia de comedones abiertos y cerrados en el rostro y macrocomedones ubicados en rostro, región anterior del tórax y región dorsal (figura 3). El abdomen se encuentra indemne a diferencia del primer paciente.

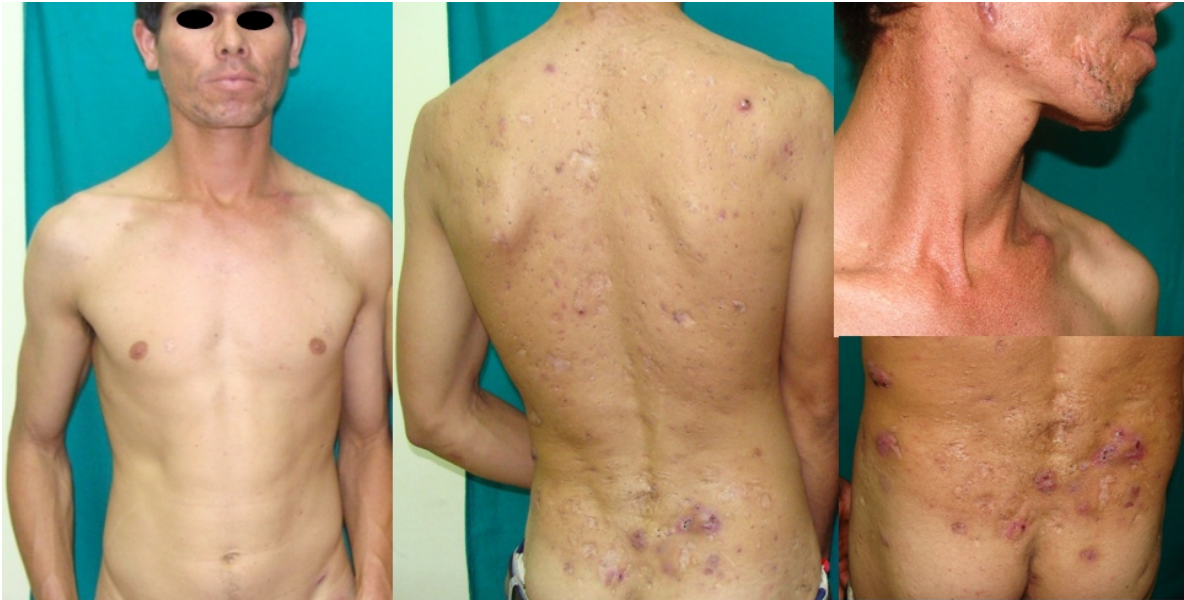

Figura 3. En rostro y tórax se observan comedones abiertos y cerrados, y la presencia de macrocomedones. En región dorsal y glútea se observan nódulos y quistes, algunos ulcerados y otros con fístulas, además la presencia de cicatrices hipertróficas.

Al igual que el caso anterior, se plantea el diagnóstico de acné conglobata. Se realiza laboratorio de rutina básica que retorna en rango y se indica tratamiento con isotretinoína, pero por falta de disponibilidad se decide iniciar dapsona 100 mg/día y doxiciclina 100 mg/día, regresando a control a los 2 meses de tratamiento, observándose mejoría notable de lesiones previas (figura 4).

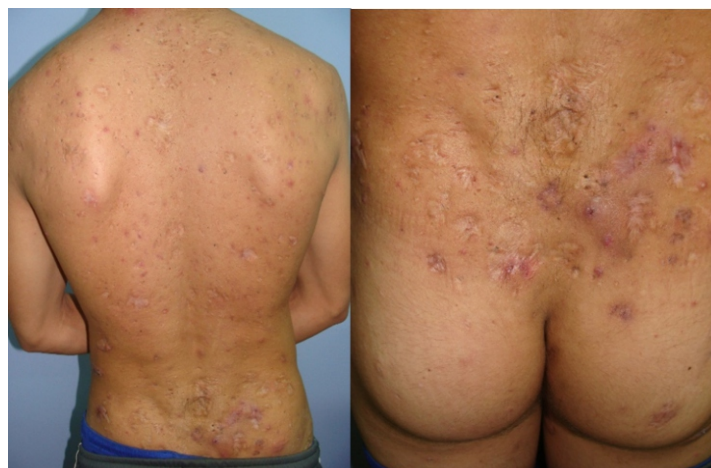

Figura 4. Mejoría importante de lesiones previas, ya no se observan nódulos y quistes, quedando con cicatrices deprimidas y otras hipertróficas.

Ante el desenlace fatal del hermano y por la distancia que dista de nuestro centro, decide abandonar tratamiento.

DISCUSIÓN

Este reporte de casos de 2 hermanos con acné conglobata denota la existencia de una base familiar en el origen de esta enfermedad. En estudios europeos se han reportado la existencia de varias generaciones sucesivas con acné conglobata, y en otro estudio realizado en Cuba en cinco familias con acné conglobata, se obtuvieron datos de anticipación genética; hubo tendencia a que la edad de inicio de la enfermedad disminuyera a medida que avanza en las generaciones⁽³⁾.

Al tratarse de un tipo de acné severo, el tratamiento consiste en el uso de antibióticos sistémicos y un retinoico, la isotretinoína. Esta última se considera el tratamiento más efectivo para acné moderado a severo⁽⁶⁾.

En el caso del primer paciente, recibió antibiótico sistémico por complicaciones infecciones debidas a inmunodepresión y además recibió ATRA, dexametasona y doxiciclina al alta. El ATRA o tretinoína se utiliza de forma tópica en el tratamiento del acné⁽⁷⁾, pero no se la utiliza de forma sistémica porque a diferencia de la isotretinoína no produce seboatrofia⁽⁸⁾. Nuestro paciente fue tratado con ATRA, dexametasona y doxiciclina, y se observó mejoría importante probablemente por el uso antibióticos y corticoides.

En el caso del segundo paciente, se indicó isotretinoína, pero por falta de disponibilidad se inició dapsona con buena respuesta. La dapsona es una alternativa en pacientes con acné moderado a severo por sus propiedades antiinflamatorias, aunque actualmente fue reemplazada por isotretinoína debido a sus efectos adversos potenciales⁽⁷⁾.

Existen pocos casos reportados de acné conglobata familiar, por lo que esperamos que nuestro reporte pueda servir para enriquecer el conocimiento que se tiene respecto a la patogenia de esta enfermedad.

Conflictos de interés

Los autores declaran no contar con conflictos de interés.

Contribución de los autores

Todos los autores contribuyeron con la redacción del manuscrito y dieron su consentimiento para la publicación.

Financiamiento

El presente reporte de caso no requirió financiación.

REFERENCIAS BIBLIOGRÁFICAS

1. Hafsi W, Arnold DL, Kassardjian M. Acne conglobata [Internet]. In StatPearls. Treasure Island (FL): StatPearls; 2017. [cited 2023 Jul 20]. Available from: <http://europepmc.org/books/NBK459219>
2. López-Estebarez JL, Herranz-Pinto P, Dréno B. Consenso español para establecer una clasificación y un algoritmo de tratamiento del acné. *Actas Dermosifiliogr* [Internet]. 2017 [citado 20 Jul 2023];108(2):120–31. Disponible en: <https://www.actasdermo.org/es-consenso-espanol-establecer-una-clasificacion-articulo-S0001731016303313>. doi: 10.1016/j.ad.2016.10.001

3. Rojas Bruzón R, Martínez Valdés G, Almaguer-Mederos L. Anticipación genética en familias cubanas con acné conglobata. *Rev Cuba Genet Comunit* [Internet]. 2013 [citado 20 Jul 2023]; 7(3): 26–30. Disponible en: <https://www.medigraphic.com/cgi-bin/new/resumen.cgi?IDARTICULO=53682>
4. Rojas Bruzón R, Martínez Valdez G, Santos Falcon N, Mederos Almaguer L, Tamayo Chang V, Alvarez Ocampo J. Caracterización clínico epidemiológica del acné conglobata en las provincias de Holguín y Granma. *Correo Científico Médico* [Internet]. 2017 [citado 21 Jul 2023]; 21(3): 693-705. Disponible en: <https://revcocmed.sld.cu/index.php/cocmed/article/view/2571>
5. Gutiérrez C, Ávila R, Rojas M, Olivar LC, Carlos Mejías JC, Chávez-Castillo M, et al. Acné conglobata: A propósito de un caso. *AVFT* [Internet]. 2014 [citado 21 Jul 2023]; 33(2): 51-9. Disponible en: http://ve.scielo.org/scielo.php?script=sci_arttext&pid=S0798-02642014000200001&lng=es
6. Morales-Cardona CA, Sánchez-Vanegas G. Tasa de recaída y factores pronóstico de recaída después del tratamiento con isotretinoína oral en pacientes con acné quístico. *Actas Dermosifiliogr* [Internet]. 2013 [citado 21 Jul 2023]; 104(1):61–6. Disponible en: <https://www.sciencedirect.com/science/article/pii/S0001731012002281#:~:text=Las%20reca%C3%ADdas%20despu%C3%A9s%20del%20tratamiento,caracter%C3%ADsticas%20de%20la%20prevalencia%20estudiada>
7. Gómez Flores G, Molina Morice W. Tratamiento del acné. *Rev Med Cos Cen* [Internet]. 2012 [citado 21 Jul 2023]; 69(600): 91-7. Disponible en: <https://www.medigraphic.com/cgi-bin/new/resumen.cgi?IDARTICULO=33580>
8. Bologna JL, Schaffer JV, Cerroni L. *Dermatología*. 4ta Ed. Elsevier; 2018