
■ REPORTE DE CASO

Cistitis eosinofílica en mujer con enfermedad renal crónica

Eosinophilic cystitis in a woman with chronic kidney disease

Fabián Marcelo Zambrano Palacios¹ , Gabriel Antonio Páez Maldonado² , Víctor Jonathan Vera Franco² , Alberto Aníbal Nuques Martínez² , Velsor Isaac Olmedo Valarezo¹ 

¹Universidad de Especialidades Espíritu Santo. Facultad de Medicina. Samborondón, Ecuador.

²Hospital Clínica Panamericana. Servicio de Medicina Interna. Guayaquil, Ecuador.

Editor responsable: Raúl Real Delor. Universidad Nacional de Asunción, Paraguay. 

Revisora: Marta Cazó. Ministerio de Salud Pública y Bienestar Social, Paraguay.

RESUMEN

Se presenta caso de una mujer de 70 años, con antecedentes de enfermedad renal crónica sin requerimiento dialítico que ingresa con descompensación aguda y que mejora con sesiones de hemodiálisis. Al examen físico llama la atención hematuria franca por lo que se solicita ecografía de pelvis donde aprecia vejiga distendida con coágulo en su interior de 7,2 cm. La tomografía muestra aparente tumor de pared de vejiga. La uretrocistografía confirma una cistitis crónica eosinofílica. Es manejada con hidroxizina teniendo respuesta favorable cediendo episodios de hematuria. La cistitis eosinofílica es una condición médica rara que se presenta con síntomas urinarios tales como disuria y hematuria. Es más común en niños que en adultos. El método diagnóstico es a través de una biopsia de pared vesical por cistoscopia. El manejo está dirigido a aliviar los síntomas. El interés por el caso se debe a la rareza de esta patología.

Palabras claves: cistitis, eosinofilia, hematuria, disuria

ABSTRACT

We present the case of a 70-year-old woman with a history of chronic kidney disease without dialysis who was admitted with acute decompensation and improved with hemodialysis sessions. On physical examination, frank hematuria was noticeable, therefore a pelvic ultrasound was requested, where a distended bladder with a 7.2 cm clot inside was observed. The tomography showed an apparent bladder wall tumor. Cyst urethrography confirmed chronic eosinophilic cystitis. It was managed with hydroxyzine, having a favorable response, reducing episodes of hematuria. Eosinophilic cystitis is a rare medical condition that presents with urinary symptoms such as dysuria and hematuria. It is more common in children than in adults. The diagnostic method is through a bladder wall biopsy by cystoscopy. Management is aimed at relieving symptoms. The interest in the case is due to the rarity of this pathology.


Keywords: cystitis, eosinophilia, hematuria, dysuria

Artículo recibido: 29 enero 2023 **Artículo aceptado:** 27 junio 2023

Autor correspondiente:

Dr. Fabián Marcelo Zambrano Palacios

Correo electrónico: fmzambrano@uees.edu.ec

 Este es un artículo publicado en acceso abierto bajo una Licencia Creative Commons CC-BY 4.0

INTRODUCCIÓN

La cistitis eosinofílica se describe como una condición médica que se caracteriza por síntomas urinarios donde prevalecen tanto la disuria como la hematuria ⁽¹⁾. Edwin Brown fue quien la describió por primera vez en 1960 y desde entonces hasta la actualidad existen solo alrededor de 200 casos de cistitis eosinofílica documentados ⁽²⁾. Aunque es más común que se presenta en pacientes pediátricos hasta en 33%, puede también afectar a la población adulta, siendo más común en hombres que en mujeres con una relación 2:1 ⁽³⁾. Una de las principales causas a la cual se filia la cistitis eosinofílica es a la reacción inmunológica antígeno-anticuerpo que provoca la migración de eosinófilos hacia la pared vesical, estimulando la liberación de citoquinas que predisponen a un estado inflamatorio de la pared ⁽⁴⁾.

Además de disuria y hematuria, es muy característico el dolor suprapúbico, nicturia y retención urinaria, estas últimas se presentan rara vez ⁽⁵⁾. Al ser un cuadro mediado por eosinófilos es muy común que quienes lo presentan también cursen con exantema cutáneo de forma simultánea y gran parte de los pacientes presentan historia de asma, atopia o intolerancia a ciertos alimentos ^(1,4,6). El método diagnóstico es a través de una biopsia de pared vesical por cistoscopia. En la misma se evidencia una mucosa hiperémica difusa asociada a lesiones polipoides y ulceraciones en la mucosa, que podrían afectar todo el tracto urinario. El signo más importante es un infiltrado denso eosinofílico que prolifera por un núcleo fibroedematoso infiltrando los fascículos del músculo detrusor, resultando en una pancistitis de la mucosa y submucosa; además se pueden encontrar numerosas células plasmáticas productoras de IgA e IgE. No es raro detectar también signos de necrosis muscular ⁽⁷⁾.

Al realizar estudios de imagen es muy común en principio sospechar de un cáncer de vejiga, por lo similar que puede mostrarse en las pruebas complementarias, ya sea ultrasonido o tomografía computarizada, ya que la inflamación crónica junto con la fibrosis provoca efecto de masa de aspecto pseudotumoral, que solo se descarta luego de obtener los resultados de las biopsias ^(1,4). Dentro de las pruebas complementarias el análisis elemental de orina no suele presentar presencia de bacteriuria, la eosinofilia es infrecuente e inespecífica ⁽⁴⁾.

Luego de confirmar su diagnóstico el manejo de esta patología está dirigido a aliviar los síntomas y controlar los factores de riesgo asociados a la misma, es así como en la primera línea se deberá suspender cualquier sustancia que tenga potencial alérgico y se sumará un antiinflamatorio no esteroideo. En caso de persistir la sintomatología, como segunda línea se indicarán corticoides asociados o no a antihistamínicos. En algunos casos que no presentan buena respuesta a los corticoides puede indicarse un tratamiento con ciclosporina. Cuando ninguna de las ya mencionadas terapias tuvo respuesta se han propuesto medidas como instilaciones de nitrato de plata o administración de azatioprina, pero faltan más estudios que respalden la utilidad de dichas terapias ^(4,8). Desde el año 2020 se ha introducido un inhibidor de la interleuquina 5, el benralizumab, como otra opción para el manejo de la cistitis eosinofílica. Aunque se han evidenciado mejoría clínicamente significativa en los síntomas y la calidad de vida de los pacientes manejados con benralizumab, hacen falta datos para respaldar el uso de este medicamento ⁽⁹⁾. Como última medida en aquellos pacientes con complicaciones que ya implican al tracto urinario superior la cirugía ha sido la última opción, realizándose resecciones endoscópicas de las lesiones o cistectomías parciales, o incluso enterocistoplastias ⁽¹⁰⁾.

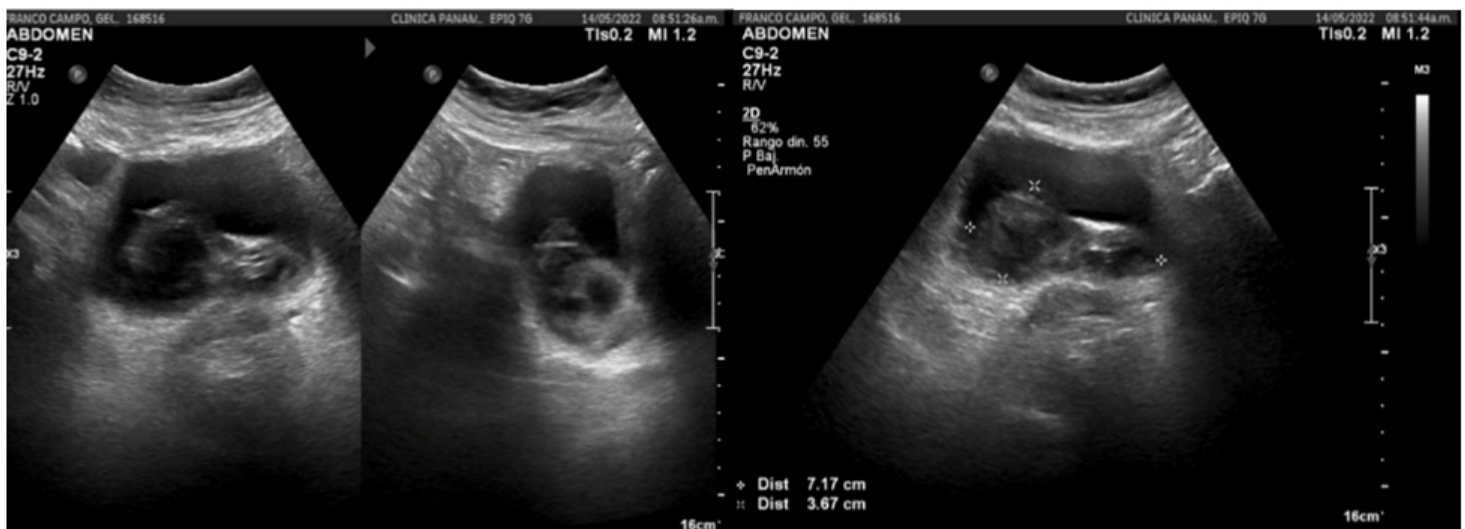
CASO CLÍNICO

Paciente de sexo femenino, de 70 años, ama de casa, con antecedentes patológicos personales de hipertensión arterial (tratada con losartan 50 mg vía oral cada día), diabetes mellitus tipo 2 (tratada con metformina 500 mg vía oral cada día), es diagnosticada hace 3 años con enfermedad renal crónica sin requerimiento dialítico.

Ingresa por cuadro clínico de 48 horas de evolución caracterizado por episodios de hematoquecia en 4 ocasiones, se acompaña de náuseas que llegan al vómito en 3 ocasiones, con posterior sensación de disnea, más deterioro del nivel de conciencia. Es llevada a una casa de salud donde recibe soporte de oxígeno por cánula nasal a 4 litros. Al examen físico llama la atención hematuria franca y edema de miembros inferiores. En los exámenes complementarios se evidencia anemia severa con hematocrito 21,4%, hemoglobina 6,8 g/dL, leucocitos 6.880/mm³, neutrófilos 87,94%, linfocitos 3,3%, monocitos 7,21%, basófilos 0,06%, eosinófilos 1,4%, creatinina 8,28 mg/dL, ácido úrico 10,46 mg/dL, gasometría arterial con parámetros de acidosis metabólica con anión gap elevado.

Por hematoquecia se realizó estudios endoscópicos en los cuales se encontró gastritis erosiva, sin alteración en colon. Por su proceso crónico reagudizado de enfermedad renal con complicación metabólica hubo la necesidad de requerimiento de diálisis y transfusión sanguínea con la cual se superó las complicaciones agudas.

En ecografía de abdomen se observa quiste pancreático simple, signos ecográficos de hepatopatía crónica, nefropatía crónica y litiasis renal izquierda. En la ecografía de pelvis se aprecia vejiga parcialmente distendida y en su interior se observa sonda Foley más un coágulo de aproximadamente 7,2 cm (figuras 1 y 2).



Figuras 1 y 2. Ecografía de pelvis: en vejiga se observa presencia de coágulo sanguíneo de 7,2 cm aproximadamente

Por indicación del servicio de urología por hematuria persistente y hallazgos en ecografía de pelvis, se indica una tomografía urológica donde se visualiza aparente tumor de pared superior de vejiga (figura 3). Con este resultado se planifica uretrocistografía más toma de biopsia (figura 4). Se realizó urocultivo el cual resultó negativo.

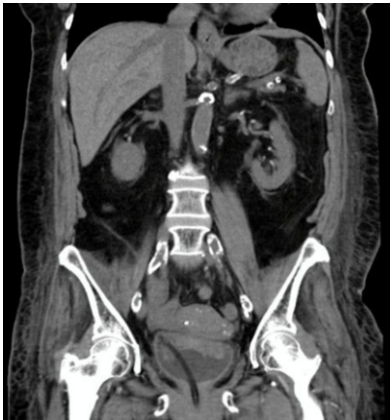

Figura 3. Tomografía: se observa engrosamiento de pared vesical con aparente aspecto de masa en la parte superior de la vejiga.

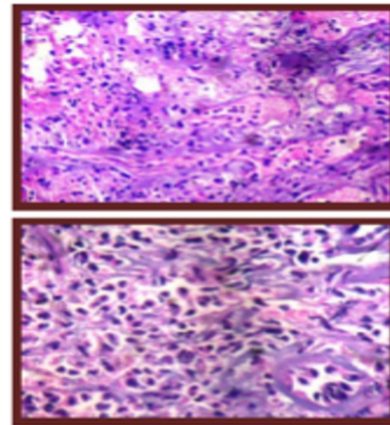


Figura 4. Biopsia de pared vesical: se observa infiltrado inflamatorio crónico linfomononuclear con abundantes eosinófilos.

El resultado de biopsia informa estructura vesical constituida por mucosa extensamente esfacelada, con neoformaciones vasculares múltiples, congestivas, áreas de fibrosis, necrosis y hemorragia intersticial, con denso infiltrado inflamatorio crónico de tipo linfomononuclear y numerosos eosinófilos. No se observaron cambios que sugieran malignidad, siendo estos hallazgos consistentes para una cistitis crónica eosinofílica.

Posterior al diagnóstico se realizó tratamiento con hidroxicina y se evidenció una respuesta favorable, deteniéndose los episodios de hematuria macroscópica. A pesar de que también se ha indicado manejo con corticoides, por las múltiples comorbilidades de la paciente no fue de primera elección.

DISCUSIÓN

La cistitis eosinofílica no es una patología con una alta prevalencia, alcanzando hasta la actualidad aproximadamente 200 casos documentados. No deja de ser una condición médica que repercute de forma severa en la calidad de vida de los afectados ⁽¹¹⁾. Dentro de la literatura y los reportes de casos revisados, la clínica que la caracteriza es por mucho la disuria, seguida de hematuria. En el caso que se presenta en este reporte los signos y síntomas no variaron respecto a la presentación habitual de la cistitis eosinofílica, aunque en pacientes pediátricos es más común que se diagnostique en varones. Cuando se da en pacientes adultos la relación del número de casos entre hombres y mujeres se iguala ⁽¹²⁾.

En la mayoría de los casos el hallazgo de esta patología es incidental puesto que la disuria y la hematuria sumada a pruebas de imagen que reportan masas que indican posibles neoplasias, terminan precisando ser identificados por estudios anatomopatológicos ⁽¹³⁾. Esta paciente no fue la excepción, ya que posterior a una urotomografía con una imagen sugestiva de tumor de pared vesical se decidió tomar una biopsia de la misma, y posterior al resultado se identificó una cistitis y se pudo iniciar el manejo apropiado ⁽¹⁴⁾.

Dentro de las principales terapias para el manejo de la cistitis eosinofílica se encuentran tanto los antiinflamatorios no esteroides, seguidos de corticoides o antihistamínicos. En este caso decidimos manejarla de forma inicial con antihistamínicos, no se tomó como primera opción los antiinflamatorios no esteroides o los corticoides por las comorbilidades que la paciente padecía. De igual forma, a las 72 horas de haber iniciado tratamiento con hidroxicina, hubo clara mejoría clínica, disminuyendo la hematuria y el dolor suprapúbico.

En los últimos años se han añadido medicamentos inhibidores de la interleuquina 5 como el benralizumab aunque falta más evidencia para consolidar el efecto favorable del mismo en el manejo de esta patología⁽¹⁵⁾. En nuestro caso no fue necesario hacerlo ya que la evolución fue favorable, y así tampoco hubo necesidad de plantear resolución quirúrgica.

En conclusión, a pesar de no ser un problema tan prevalente, es importante tener en cuenta a la cistitis eosinofílica por su forma de presentación que puede simular un cuadro neoplásico o infeccioso a nivel de vejiga urinaria. Es una patología infradiagnosticada tanto que hasta la actualidad el número de casos reportados es bajo. Identificarla de manera oportuna y dar el manejo correspondiente con el tratamiento sintomático disminuye la probabilidad que el cuadro empeore y amerite una intervención quirúrgica. La respuesta a corto plazo con el tratamiento farmacológico, corticoides, antiinflamatorios y antihistamínicos, es favorable, mejorando la calidad de vida de los pacientes que la presentan.

Conflictos de interés

Los autores no declaran conflictos de interés.

Contribución de los autores

Todos los autores han contribuido con la redacción del artículo y dieron su aprobación para su publicación.

Financiamiento

Autofinanciado.

REFERENCIAS BIBLIOGRÁFICAS

1. Leiferman KM, Peters MS. Eosinophil-Related disease and the skin. *J Allergy Clin Immunol Pract.* 2018; 6(5):1462-1482.e6. doi: 10.1016/j.jaip.2018.06.002
2. Adeleye O, Trickett JS, Wright BL, Khan A. Refractory eosinophilic cystitis controlled with low-dose cyclosporine therapy: A case report. *Urol Case Rep [Internet].* 2021 [cited 2023 Enero 29];39:101829. Available from: <https://www.ncbi.nlm.nih.gov/pmc/articles/PMC8424508>. doi: 10.1016/j.eucr.2021.101829
3. Lopez-Beltran A, Young RH. Nonneoplastic disorders of the urinary bladder. In: MacLennan GT, Bostwick DG, Cheng L, (Editor). *Urologic surgical pathology.* 4th Edition. Philadelphia Elsevier; 2020: 195-229. doi: <https://doi.org/10.1016/B978-0-323-54941-7.00005-0>
4. Manach Q, Drouin SJ, Vieillefond A, Rouprêt M. Cistitis crónicas no bacterianas. *EMC - Urol.* 2018; 50(1):1-12
5. van den Ouden D, van Kaam N, Eland D. Eosinophilic cystitis presenting as urinary retention. *Urol Int.* 2001;66(1):22-6
6. Aláez-Chillarón AB, Pérez-Merino E, Kilmurray L, Martín-Vieira FJ, Mojtar F, Moreno-Manso I. Enteritis eosinofílica, una causa poco frecuente de intervención quirúrgica urgente. *Gastroenterol Hepatol [Internet].* 2014 [citado 29 Enero 2023];37(6):354-61. Disponible en: <https://www.elsevier.es/es-revista-gastroenterologia-hepatologia-14-articulo-enteritis-eosinofilica-una-causa-poco-S0210570513002628>. doi: 10.1016/j.gastrohep.2013.10.006
7. Meria P, Jungers P. Pyélite incrustante : un diagnostic précoce facilite la prise en charge conservatrice. *Presse Médicale.* 2008; 37(1. Part 2):85-7
8. Johnson MH, Strobe SA. Encrusted cystitis. *Urology [Internet].* 2012 [citado 29 Enero 2023];79(3):e31-2. Disponible en: <https://www.ncbi.nlm.nih.gov/pmc/articles/PMC3294293>. doi: 10.1016/j.urology.2011.12.013
9. Cooke WD, Cooke AJT. Successful treatment of eosinophilic cystitis with benralizumab. *Urol Case Rep [Internet].* 2020 [cited 2023 Jan 29]; 33:101379. Available from: <https://www.ncbi.nlm.nih.gov/pmc/articles/PMC7574143>. doi: 10.1016/j.eucr.2020.101379

10. Saadi A, Bouzouita A, Ayed H, Kerkeni W, Cherif M, Ben Slama RM, et al. Pseudotumoral eosinophilic cystitis. *Urol Case Rep* [Internet]. 2015 [cited 2023 Jan 29];3(3):65–7. Available from: <https://www.sciencedirect.com/science/article/pii/S2214442015000078>. doi: <https://doi.org/10.1016/j.eucr.2015.01.006>
11. Rossi E, Pavanello P, Marzola A, Franchella A. Eosinophilic cystitis and nephrogenic adenoma of the bladder: a rare association of 2 unusual findings in childhood. *J Pediatr Surg* [Internet]. 2011 [cited 2023 Jan 29];46(4):e31–4. Available from: [https://www.jpedsurg.org/article/S0022-3468\(11\)00047-9/fulltext](https://www.jpedsurg.org/article/S0022-3468(11)00047-9/fulltext). doi: <https://doi.org/10.1016/j.jpedsurg.2010.12.027>
12. Chia D. Eosinophilic cystitis and haematuria: Case report of a rare disease and common presentation. *Int J Surg Case Rep* [Internet]. 2016 [cited 2023 Jan 29]; 24:43–5. Available from: <https://www.ncbi.nlm.nih.gov/pmc/articles/PMC4873027>. doi: 10.1016/j.ijscr.2016.04.055
13. Klion AD. How I treat hypereosinophilic syndromes. *Blood* [Internet]. 2015 [cited 2023 Jan 29];126(9):1069–77. Available from: <https://www.ncbi.nlm.nih.gov/pmc/articles/PMC4551360>. doi: 10.1182/blood-2014-11-551614
14. Aleem S, Kumar B, Fasano MB, Takacs E, Azar AE. Successful use of cyclosporine as treatment for eosinophilic cystitis: a case report. *World Allergy Organ J* [Internet]. 2016 [cited 2023 Jan 29]; 9:22. Available from: <https://www.ncbi.nlm.nih.gov/pmc/articles/PMC4939020>. doi: 10.1186/s40413-016-0113-4
15. Dixit Ch, Bullock T, Kahle L, Warriar M. Use of benralizumab in refractory eosinophilic cystitis improves symptoms and reduces bladder eosinophils. [Resumen] *J Allergy Clin Immunol* [Internet]. 2021 [cited 2023 Jan 29];147(2): AB64. Available from: [https://www.jacionline.org/article/S0091-6749\(20\)32017-0/fulltext](https://www.jacionline.org/article/S0091-6749(20)32017-0/fulltext)