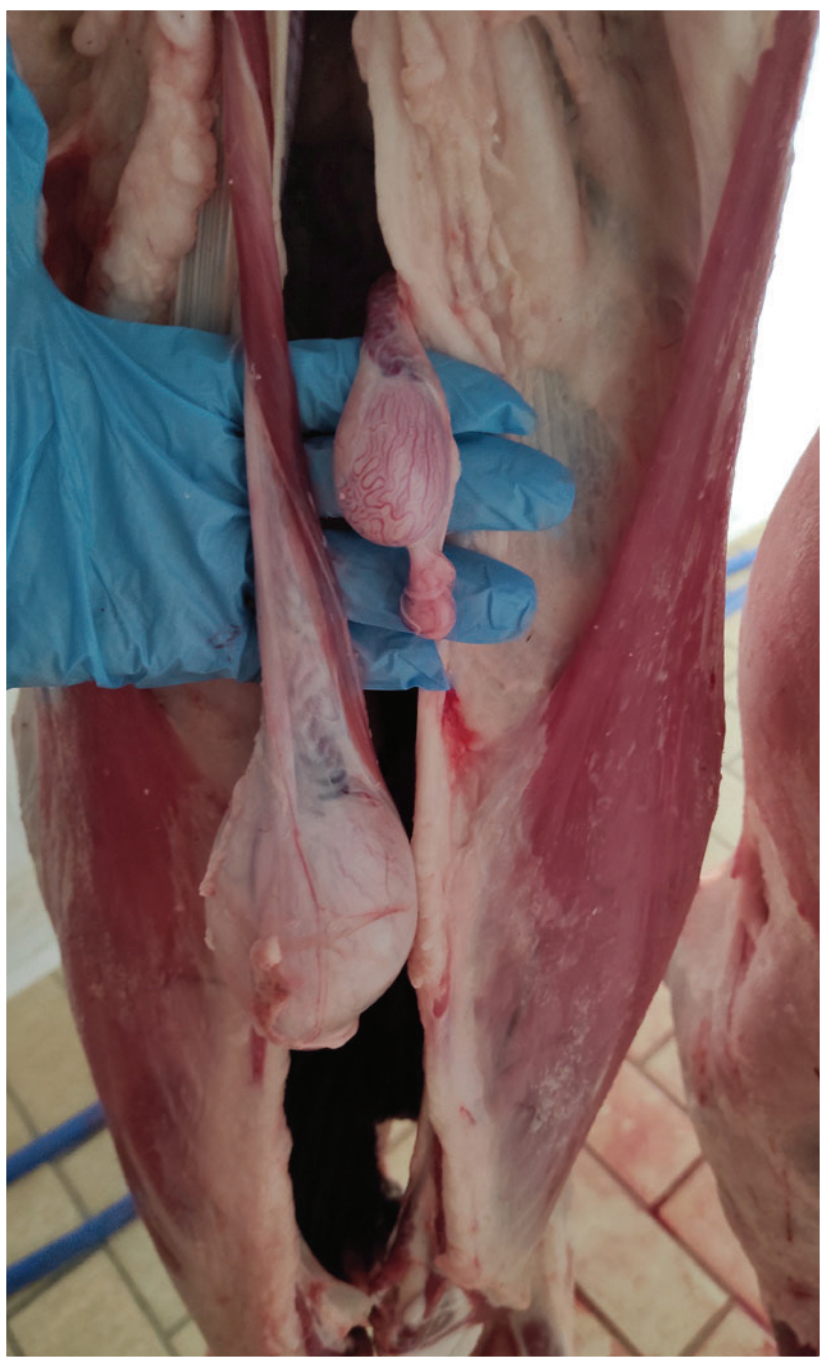

Fotografía Diagnóstica

El criptorquidismo es una de las principales afecciones del aparato reproductor del ganado ovino, se trata de un defecto congénito consistente en el descenso incompleto de uno o ambos testículos y epidídimos dentro de la cavidad escrotal. La causa del criptorquidismo es probablemente de origen genético y los testículos criptóquidos pueden quedar retenidos en la cavidad abdominal, canal inguinal o incluso en la parte superior de la bolsa escrotal.

En este caso, se trata de un cordero de raza Merina de cuatro meses. En la imagen, tomada durante el desarrollo de la inspección post mortem en el matadero, se aprecia un proceso de monorquidia (presentación unilateral) en el que existe un único testículo con desarrollo normal y la anomalía en el desarrollo y descenso del otro, que se encuentra ubicado en el interior de la cavidad abdominal. Si se comparan, el testículo criptóquido tiene una forma muy similar al testículo normal aunque de tamaño visiblemente reducido, a la palpación también apreciamos diferencias, presentando el testículo afectado una consistencia más blanda y esponjosa. La canal no manifestaba olor sexual pronunciado y fue declarada apta para consumo humano.

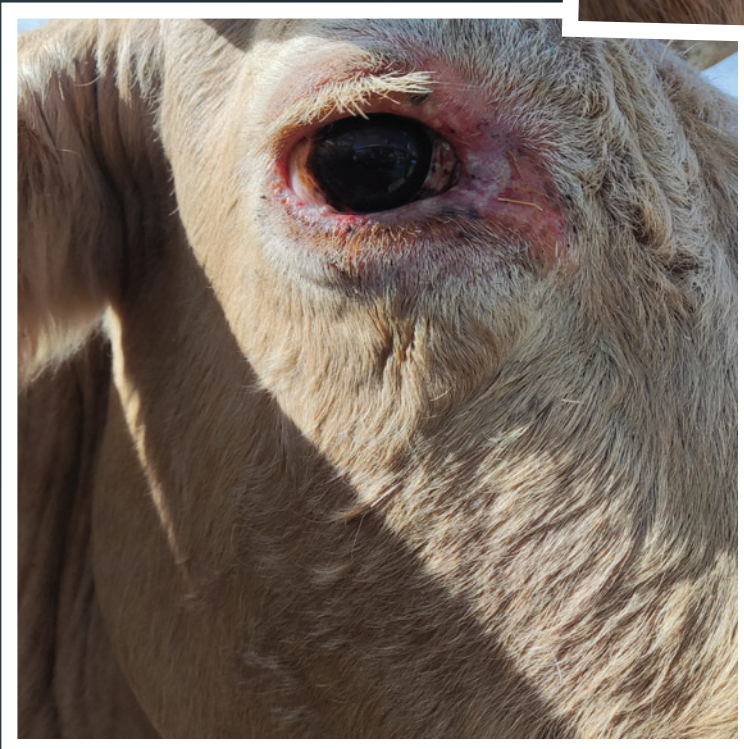
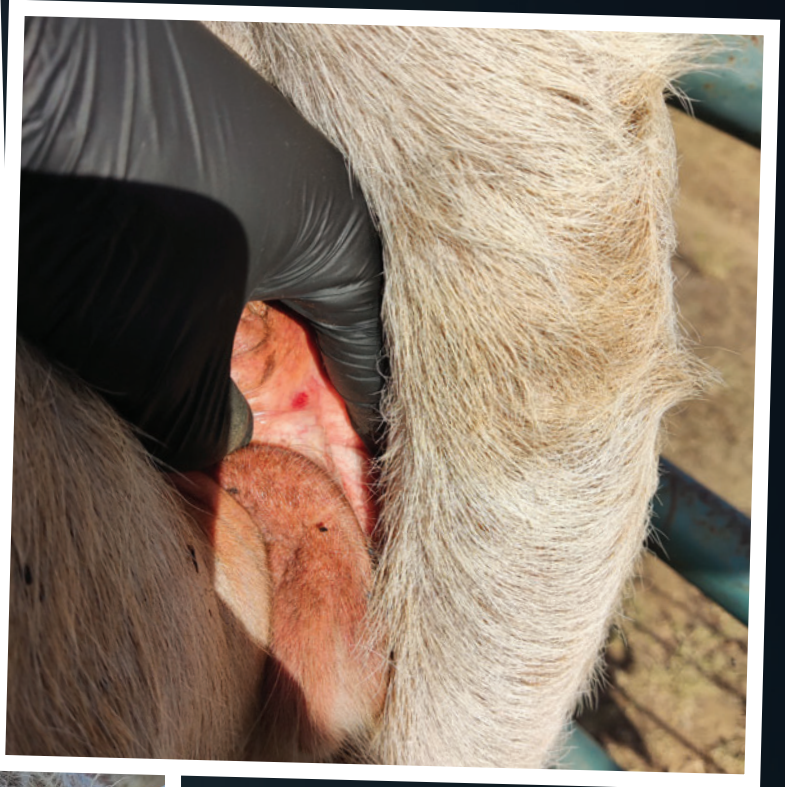
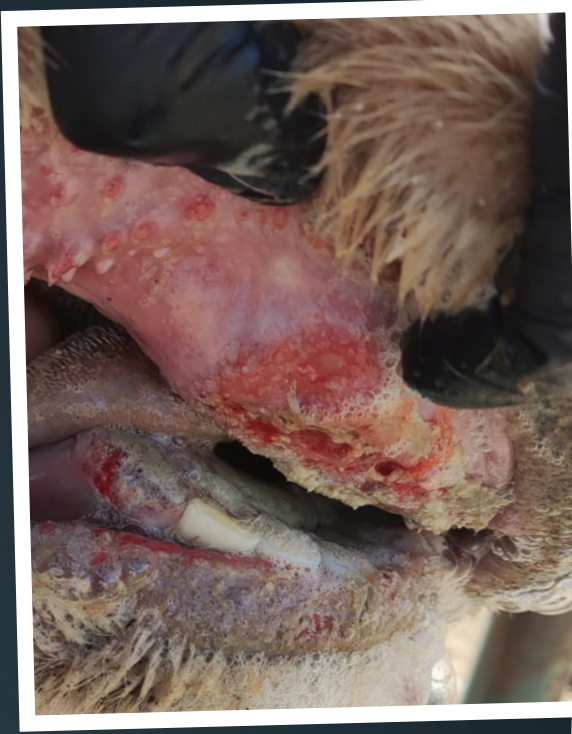
Criptorquidismo

Marta Vivas Martín
Veterinaria



Fotografía Diagnóstica



En las fotografías se aprecian perfectamente las úlceras o erosiones en las almohadillas dentales o en el tejido adyacente a los ojos del animal.

Se muestra además una instantánea en la que se detalla cómo aparecen hemorragias en la vagina del mismo animal, signo que también caracteriza a esta enfermedad vírica.

Enfermedad Hemorrágica Epizoótica

José Luis Torvisco Terrón
Veterinario