

## Tratamiento artroscópico de pacientes con cuerpos libres articulares en la rodilla

### Arthroscopic treatment on patients with joint loose bodies in the knee

### Tratamento artroscópico de pacientes com corpos livres articulares no joelho

Alejandro Alvarez-López<sup>I\*</sup>, Valentina Valdebenito-Aceitón<sup>II</sup>, Sergio Ricardo Soto-Carrasco<sup>III</sup>, Daniel Serrano-González<sup>III</sup>

<sup>I</sup> Universidad de Ciencias Médicas de Camagüey. Hospital Pediátrico Provincial Docente “Dr. Eduardo Agramonte Piña”. Camagüey, Cuba.

<sup>II</sup> Universidad Católica de la Santísima Concepción. Chile.

<sup>III</sup> Hospital Pediátrico Provincial Docente “Dr. Eduardo Agramonte Piña”. Camagüey, Cuba.

\*Autor para la correspondencia: [aal.cmw@infomed.sld.cu](mailto:aal.cmw@infomed.sld.cu)

Recibido: 28-03-2023 Aprobado: 13-06-2023 Publicado: 04-07-2023

## RESUMEN

**Introducción:** existe escasa información en la literatura nacional sobre los cuerpos libres articulares en la articulación de la rodilla. Estos ocurren como consecuencia de lesiones traumáticas, degenerativas, inflamatorias e isquémicas. **Objetivo:** actualizar los conocimientos en los aspectos más generales de los cuerpos libres articulares en la rodilla y de su tratamiento mediante la vía artroscópica. **Método:** la búsqueda y análisis de la información se realizó en un periodo de 59 días (1 de enero al 28 de febrero de 2023) y se emplearon las siguientes palabras: *foreign body AND knee, articular loose body AND knee, free body AND knee, locking knee arthroscopy AND locking*. A partir de la información obtenida se realizó una revisión bibliográfica de un total de 211 artículos publicados en las bases de datos PubMed, Hinari, SciELO y Medline. Se empleó el gestor de búsqueda y administrador de referencias EndNote. Del total se utilizaron 33 contribuciones seleccionadas para realizar la

revisión, 32 fueron de los últimos cinco años. **Desarrollo:** se hace referencia al diagnóstico positivo basado en los antecedentes, cuadro clínico e imagenología. En relación al diagnóstico diferencial de esta entidad se hace especial énfasis con todas las afecciones que producen bloqueo articular. En específico, se revisan las lesiones de menisco, así como las clasificaciones más empleadas según tamaño, origen, cantidad y movilidad. En relación al tratamiento artroscópico se describen las cuatro etapas que consisten en: identificación, atrapamiento, extracción y revisión. **Consideraciones finales:** la vía artroscópica por sus múltiples ventajas representa la modalidad quirúrgica más efectiva para el diagnóstico y tratamiento de pacientes con cuerpos libres articulares de la rodilla.

**Palabras clave:** artroscopía de rodilla; cuerpo libre articular; bloqueo articular; tratamiento artroscópico; artrotomía

**ABSTRACT**

**Introduction:** currently, there is a lack of information in the national literature concerning joint loose bodies in the knee joint. These occur as a consequence of traumatic, degenerative, inflammatory and ischemic injuries. **Objective:** to update knowledge on the most general aspects concerning joint loose bodies in the knee and the use of the arthroscopy procedure on its treatment. **Method:** search and analysis of the information was performed on 59 days (January 1 to February 28, 2023) and the following keywords were used: *foreign body AND knee, articular loose body AND knee, free body AND knee, locking knee arthroscopy AND locking*. Based on the information obtained, a bibliographic review was made of a total of 211 articles published in the PubMed, Hinari, SciELO and Medline databases. The EndNote search manager and reference manager was used. Of the total of articles, 33 contributions selected for the review were used, 32 were published the last five years. **Development:** it was referred in the study on the positive diagnosis based on the history, clinical picture and imaging. In relation to the differential diagnosis of this entity, special emphasis is made up with all the conditions that produce joint blockage. Specifically, meniscal lesions are reviewed, as well as the most commonly used classifications according to size, origin, quantity and mobility. In relation to the arthroscopic treatment, the following four stages were described: identification, trapping, extraction and revision. **Final considerations:** the arthroscopic approach, due to its multiple advantages, represents the most effective surgical modality for the diagnosis and treatment of patients with joint loose bodies in the knee.

**Keywords:** knee arthroscopy; joint loose bodies; joint block; arthroscopic treatment; arthrotomy

**RESUMO**

**Introdução:** há poucas informações na literatura nacional sobre corpos articulares livres na articulação do joelho. Ocorrem como consequência de lesões traumáticas, degenerativas, inflamatórias e isquêmicas. **Objetivo:** atualizar o conhecimento nos aspectos mais gerais dos corpos livres articulares no joelho e seu tratamento por via artroscópica. **Método:** a busca e análise das informações foi realizada em um período de 59 dias (1º de janeiro a 28 de fevereiro de 2023) e foram utilizadas as seguintes palavras: *foreign body AND knee, articular loose body AND knee, free body AND knee, locking knee arthroscopy AND locking*. Com base nas informações obtidas, foi realizada revisão bibliográfica de um total de 211 artigos publicados nas bases de dados PubMed, Hinari, SciELO e Medline. O mecanismo de busca EndNote e o gerenciador de referências foram usados. Do total, 33 contribuições selecionadas foram utilizadas para realizar a revisão, sendo 32 dos últimos cinco anos. **Desenvolvimento:** refere-se ao diagnóstico positivo baseado na história, quadro clínico e imagiologia. Em relação ao diagnóstico diferencial desta entidade, é dada especial ênfase a todas as condições que causam bloqueio articular. Especificamente, são revisadas as lesões meniscais, assim como as classificações mais utilizadas quanto ao tamanho, origem, quantidade e mobilidade. Em relação ao tratamento artroscópico, são descritas as quatro etapas, que consistem em: identificação, encarceramento, extração e revisão. **Considerações finais:** a abordagem artroscópica, por suas múltiplas vantagens, representa a modalidade cirúrgica mais eficaz para o diagnóstico e tratamento de pacientes com corpos livres articulares do joelho.

**Palavras-chave:** artroscopia do joelho; corpo livre articular; bloqueio comum; tratamento artroscópico; artrotomia

**Cómo citar este artículo:**

Alvarez-López A, Valdebenito-Aceitón V, Soto-Carrasco SR, Serrano-González D. Tratamiento artroscópico de pacientes con cuerpos libres articulares en la rodilla. Rev Inf Cient. 2023; 102:e4223. DOI: <https://doi.org/10.5281/zenodo.8104796>



## INTRODUCCIÓN

El cuerpo libre articular (CLA) puede ser detectado en articulaciones del esqueleto apendicular como la cadera, rodilla, tobillo, hombro, codo y muñeca. De estas articulaciones, las del miembro inferior son las más afectadas, en especial la rodilla.<sup>(1,2,3)</sup>

La presencia de CLA en la rodilla responde a entidades traumáticas, degenerativas, inflamatorias e isquémicas, entre otras. Los principales síntomas y signos de los pacientes con esta entidad son: dolor, bloqueo articular e inflamación de grado variable según la severidad y tiempo de evolución. Por esta razón, deben ser descartadas otras afecciones con manifestaciones clínicas muy similares.<sup>(4,5,6)</sup>

El tejido o elemento que compone el CLA puede ser cartílago, menisco, sinovial, hueso o elementos externos al cuerpo humano relacionados con traumas e intervenciones quirúrgicas previas.<sup>(7,8,9)</sup>

Los exámenes imagenológicos desempeñan un papel muy importante en el diagnóstico; entre estos estudios se encuentran: la radiografía simple en diferentes proyecciones, la imagen de resonancia magnética, la tomografía computarizada y el ultrasonido de alta definición. Los cuerpos libres articulares son clasificados según tamaño, origen, cantidad y movilidad.<sup>(10,11)</sup>

El tratamiento conservador tiene un efecto limitado y se basa en el alivio del dolor y la inflamación, de ahí, la necesidad de algún tipo de modalidad quirúrgica como las empleadas por la vía artroscópica o a través de la artrotomía. La artroscopia ofrece múltiples ventajas sobre la artrotomía en estos pacientes, ya que permite una mayor visualización de la articulación, ayuda a identificar y extraer el CLA con mayor efectividad.<sup>(12,13)</sup>

Debido a la importancia de este tema y a la escasa información en la literatura nacional, los autores de esta investigación tienen como objetivo rector brindar y actualizar los conocimientos en los aspectos más generales de esta entidad y de su tratamiento mediante la vía artroscópica.

## MÉTODO

La búsqueda y análisis de la información se realizó en un periodo de 59 días (1 de enero al 28 de febrero de 2023), en el Hospital Pediátrico Provincial Docente “Dr. Eduardo Agramonte Piña” de Camagüey. Se emplearon las siguientes fórmulas: *foreign body AND knee, articular loose body AND knee, free body AND knee, locking knee arthroscopy AND locking*.

A partir de la información obtenida se realizó una revisión bibliográfica de un total de 211 artículos publicados en las bases de datos PubMed, Hinari, SciELO y Medline. Se consideraron estudios de revisión, presentaciones de casos y originales. Se excluyeron estudios en laboratorios de biomecánica y en animales.

Mediante el gestor de búsqueda y administrador de referencias EndNote se seleccionaron y utilizaron 33 citas para realizar la revisión, de ellas, 4 libros y 32 de los últimos cinco años.



## DESARROLLO

Para el diagnóstico positivo de pacientes con CLA, es importante el interrogatorio en busca de posibles causas como traumas, enfermedades como: osteocondritis disecante, artrosis, condromatosis sinovial primaria o secundaria, entre otras.<sup>(14,15,16)</sup>

El paciente acude a la consulta por referir episodios de dolor, crepitación y bloqueo articular en forma de episodios. La inspección muestra en algunos enfermos atrofia marcada los cuádriceps y limitación del rango de movimiento de la articulación. Durante la exploración física de estos pacientes es importante realizar movimientos de flexo-extensión por parte del examinador para reproducir el episodio de bloqueo. Es necesario recordar que en algunos enfermos esta entidad puede ser asintomática.<sup>(17,18,19)</sup>

Los exámenes imagenológicos indicados para pacientes con esta entidad son de tipo estáticos y dinámicos. En el primer grupo se encuentran la radiografía simple, la tomografía computarizada y la imagen de resonancia magnética. Mientras que dentro de los estudios dinámicos se tiene el ultrasonido de alta definición, que permite explorar la articulación en diferentes planos e incluso en movimiento y en ocasiones es posible reproducir el episodio de bloqueo articular. Además, este último examen permite detectar CLA que no sea observado en la radiografía simple por ser radiolúcido.<sup>(20,21)</sup>

En algunos pacientes puede ser posible el uso de la artrotomografía para detectar CLA, que no son detectados mediante los exámenes descritos con anterioridad. Además, se puede emplear el ultrasonido intraarticular, que permite identificar esta afección, pero tiene los inconvenientes de tener baja disponibilidad por su alto costo y prolongar el tiempo quirúrgico durante la artroscopia. El procedimiento se realiza con un dispositivo especial que tiene la función de transductor, que es introducido a través de los portales artroscópicos.<sup>(17,20,21)</sup>

El diagnóstico diferencial de los pacientes que tienen un CLA debe ser realizado según su posible causa y en relación a sus síntomas y signos más importantes, que son el dolor y el bloqueo articular.<sup>(22,23,24)</sup>

Entre las principales entidades a descartar en un paciente con CLA están las lesiones de menisco (Tabla 1).<sup>(22,23)</sup>

**Tabla 1.** Diferencias entre cuerpo libre articular y lesiones de menisco

| Factores                                         | Lesión de menisco | Cuerpo libre articular |
|--------------------------------------------------|-------------------|------------------------|
| Antecedentes de trauma                           | Presente          | No siempre             |
| Dolor en la línea articular                      | Constante         | En ocasiones           |
| Inflamación articular                            | Marcada           | Menos evidente         |
| Maniobras de menisco                             | Positivas         | Negativas              |
| Bloqueo articular                                | Siempre presente  | No siempre             |
| Sensación de movilidad dentro de la articulación | Ausente o mínima  | Presente               |

Fuente: elaboración propia.



Los CLA son clasificados según:<sup>(25,26)</sup>

*Tamaño:* pequeño (menor a 1 cm), mediano (de 1 a 2 cm), grande (mayor a 2 cm).

*Origen:* cartílago, menisco, tejido sinovial, materiales provenientes fuera del organismo (vidrios, metales).

*Cantidad:* únicos o múltiples.

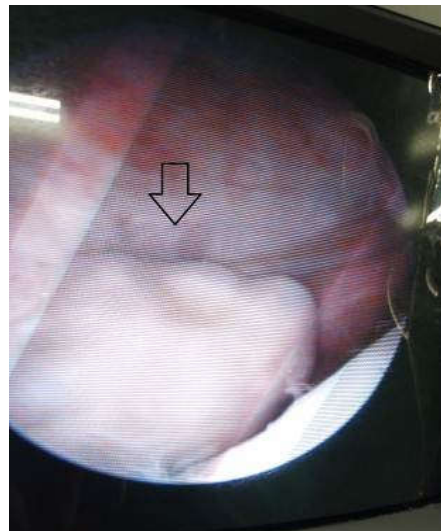
*Movilidad:* pediculados o no.

El tratamiento artroscópico posee cuatro etapas: la primera es la identificación del CLA, la segunda consiste en atraparlo, la tercera en extraerlo y la cuarta se basa en la revisión de la articulación en busca de otros CLA y de sus posibles causas.<sup>(12,27,28)</sup>

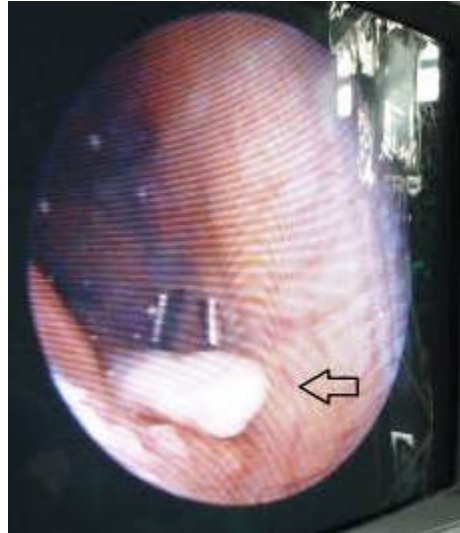
En cuanto a la primera etapa de identificación, el CLA se puede desplazar de un compartimento a otro con mucha facilidad, en esta situación la artroscopia como procedimiento quirúrgico es muy superior a la artrotomía.<sup>(10,28)</sup>

Los sitios donde se puede el CLA de mayor a menor frecuencia son: la bolsa suprapatelar, la escotadura intercondílea, compartimento posteromedial, escotadura medial, compartimento tibiofemoral medial, escotadura y compartimento tibiofemoral lateral, posterior al compartimento lateral y por debajo de este menisco. Debido a que el CLA se hunde en la solución salina empleada para la artroscopia, la bolsa suprapatelar debe ser examinada antes de dar flexión a la rodilla, ya que el CLA puede desplazarse hacia las escotaduras tanto medial como lateral.<sup>(11,29)</sup>

La presencia del CLA en las escotaduras medial (Figura 1) o lateral (Figura 2) son la localización más frecuente de los CLA de pequeño a mediano tamaño, de ahí, la necesidad de palpar con el dedo desde la piel estas áreas para poder mover esta estructura y poder visualizarla. En caso de localización en la escotadura intercondílea, estos pueden quedar atrapados en esta zona o pasar a los compartimentos posteriores en especial el medial.<sup>(30,31)</sup>



**Fig. 1.** Cuerpo libre articular de la rodilla en paciente femenina de 15 años de edad con localización en la escotadura medial, se demuestra el libre movimiento de esta estructura dentro de la articulación (flecha).



**Fig. 2.** Cuerpo libre articular de la rodilla en paciente femenina de 15 años de edad con localización en la escotadura lateral (flecha).

En caso de realizar el examen artroscópico y no detectar el CLA, se recomienda alargar la incisión suprapatelar e introducir un dedo enguantado del cirujano y continuar la búsqueda. En este momento se debe tener en cuenta que pueden existir repliegues de la sinovial que pueden simular el CLA. Si después de esta maniobra aún no se encuentra el CLA, se recomienda apoyarse en algún examen imagenológico disponible en el salón de operaciones.<sup>(12,32)</sup>

Una vez identificado el CLA se procede a atraparlo. Se debe detener la irrigación para impedir su movimiento en todo lo posible. Cuando se localiza en la bolsa suprapatelar, se hace compresión con los dedos pulgar e índice sobre las escotaduras medial y lateral para impedir su descenso; es entonces que se realiza la fijación del CLA mediante una aguja, preferiblemente por las partes blandas del CLA. En caso de estar localizado en las escotaduras, se debe hacer la fijación igual con aguja de forma percutánea.<sup>(12,30)</sup>

Un vez identificado e inmovilizado el CLA se procede a la extracción. La técnica va a depender del tamaño, localización y cantidad. Se prefiere en el primer momento la extracción de los CLA más pequeños para evitar abrir más la herida del portal artroscópico y evitar la salida de solución salina. Los CLA pequeños se pueden colocar en la punta de la cánula artroscópica, retirar la lente y favorecer de esta forma su extracción.

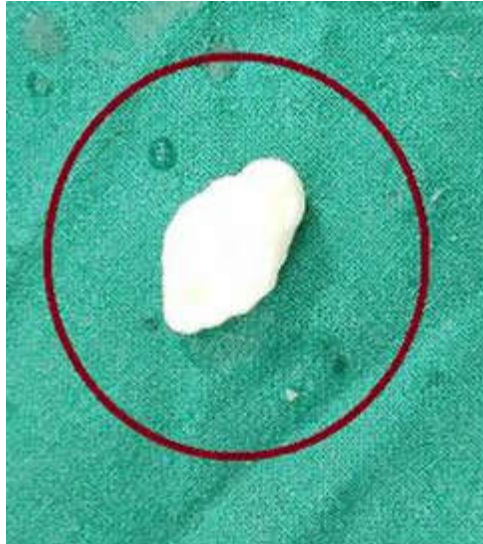En caso de CLA de mayor tamaño, se deben atrapar con pinzas artroscópicas específicas para este fin o emplear una pinza de Kocher. No es aconsejable apretar mucho la pinza para evitar la fragmentación del CLA. Durante la extracción se amplía la incisión de piel.<sup>(12,15,20)</sup>

En caso de CLA localizados en la escotadura intercondílea, se debe prestar atención durante la extracción, ya que pueden moverse hacia el compartimento posteromedial, donde su extracción es muy difícil y en ocasiones es necesaria la artrotomía.<sup>(12,25,33)</sup>



Una vez extraído el CLA (Figura 3), se realiza nuevamente la exploración artroscópica de la articulación para detectar la presencia de otros CLA y comprobar si está pediculado. La pieza extraída deberá ser enviada al departamento de Anatomía Patológica para determinar su composición histológica.<sup>(25,30)</sup>

En caso de no poder extraer el CLA por la vía artroscópica se procede a la artrotomía. Si se sospecha la presencia del CLA en la bolsa suprapatelar es conveniente colocar la rodilla en extensión y en caso de estar postero-medial o lateral es mejor colocar la articulación en flexión.<sup>(12,13)</sup>



**Fig. 3.** Cuerpo articular libre extraído por vía artroscópica.

## CONSIDERACIONES FINALES

La vía artroscópica, por sus múltiples ventajas, representa la modalidad quirúrgica más efectiva para el diagnóstico y tratamiento de pacientes con cuerpos libres articulares. El diagnóstico de esta entidad es clínico, imagenológico y artroscópico. Para su tratamiento se necesita seguir varias etapas de forma consecutiva.

## REFERENCIAS BIBLIOGRÁFICAS

1. Abdul Q, Dwivedi P, Khalid H, Ghimire T, Daoub A, Uzoigwe CE, *et al.* Pain, popping, and episodic locking of the knee: osteochondromatosis. *Lancet* [Internet]. 2022 Oct [citado 1 Mar 2023]; 400(10360): e10. DOI: [https://doi.org/10.1016/S0140-6736\(22\)01201-6](https://doi.org/10.1016/S0140-6736(22)01201-6)
2. Cho HJ, Suh JD. An unusual presentation of synovial chondromatosis of the knee in a 10-year-old girl. *Acta Orth Traumatol Turc* [Internet]. 2018 Mar [citado 1 Mar 2023]; 52(2):162-165. DOI: <https://doi.org/10.1016/j.aott.2017.04.008>

3. Zmerly H, Moscato M, Akkawi I. Assessment and management of loose bodies in the knee joint and related disease: a narrative review. *Curr Rheumatol Rev* [Internet]. 2022 [citado 1 Mar 2023]; 18(1):12-19. DOI: <https://doi.org/10.2174/1573397117666211021165807>
4. Cao C, Cao Z, Liu G, Liu S, Ye Y, Sun T. The diagnosis and arthroscopic treatment of angioleiomyoma presenting loose body in the knee joint: two case reports. *BMC Musculoskelet Disord* [Internet]. 2018 May [citado 1 Mar 2023]; 19(1):163. DOI: <https://doi.org/10.1186/s12891-018-2087-6>
5. Farina EM, Lowenstein NA, Chang Y, Arant KR, Katz JN, Matzkin EG. Meniscal and mechanical symptoms are associated with cartilage damage, not meniscal pathology. *J Bone Joint Surg Am* [Internet]. 2021 Mar [citado 1 Mar 2023]; 103(5):381-388. DOI: <https://doi.org/10.2106/JBJS.20.01193>
6. Hanus M, Hladký V. Unexpected finding of a foreign body in the knee joint area of a 10-year-old boy. *Acta Chir Orth Traumatol Cech* [Internet]. 2021; 88(6):461-463. Disponible en: <https://pubmed.ncbi.nlm.nih.gov/34998451/>
7. Dai ZZ, Sha L, Zhang ZM, Li H, Li H. Arthroscopic retrieval of knee foreign bodies in pediatric: a single-centre experience. *Int Orthop* [Internet]. 2022 Jul [citado 1 Mar 2023]; 46(7):1591-1596. DOI: <https://doi.org/10.1007/s00264-022-05410-4>
8. Manandhar S, Li J, Lu XC, Zhang Y, Zhang Y, Liu Y, *et al.* A recurrent synovial osteochondromatosis of the knee: a case report. *Int Med Case Rep J* [Internet]. 2021 Feb [citado 1 Mar 2023]; 14: 67-72. DOI: <https://doi.org/10.2147/IMCRJ.S292283>
9. Panchal S, Momin AS, Yadav AK, Bagaria V. Arthroscopic retrieval of a neglected glass shard from the knee Joint - A case report and review of literature. *J Orthop Case Rep* [Internet]. 2022 [citado 1 Mar 2023]; 12(5):22-26. DOI: <https://doi.org/10.13107/jocr.2022.v12.i05.2800>
10. Cassar-Pullicino VN, Davies AM. *Measurements in Musculoskeletal Radiology-Cham*: Springer; 2020. DOI: <https://doi.org/10.1007/978-3-540-68897-6>
11. Tan SM, Moo IH, Sitampalam K, Koh JSB, Howe TS. Isolated synovial osteochondromatosis in a completely enclosed suprapatellar pouch: a rare case report. *J Orthop Case Rep* [Internet]. 2020 [citado 1 Mar 2023]; 10(2):17-20. DOI: <https://doi.org/10.13107/jocr.2020.v10.i02.1678>
12. Dandy DJ. *Arthroscopic management of the knee*. 2ed. New York: Churchill Livingstone; 1981.
13. Gahunia HK, Gross AE, Pritzker KPH, Babym PS, Murnaghan L. *Articular Cartilage of the Knee*. Cham: Springer; 2020. DOI: <https://doi.org/10.1007/978-1-4939-7587-7>
14. Giuffrida A, Di Bari A, Falzone E, Iacono F, Kon E, Marcacci M, *et al.* Conservative vs. surgical approach for degenerative meniscal injuries: a systematic review of clinical evidence. *Eur Rev Med Pharmacol Sci* [Internet]. 2020 Mar [citado 1 Mar 2023]; 24(6):2874-2885. DOI: [https://doi.org/10.26355/eurrev\\_202003\\_20651](https://doi.org/10.26355/eurrev_202003_20651)
15. Li J, Zhu W, Gao X, Li X. Comparison of arthroscopic partial meniscectomy to physical therapy following degenerative meniscus tears: a systematic review and meta-analysis. *Biomed Res Int* [Internet]. 2020 Mar [citado 1 Mar 2023]; 202:1709415. DOI: <https://doi.org/10.1155/2020/1709415>
16. Strauss EJ, Jazrawi LM. *The management of meniscal pathology*. Cham: Springer; 2020. DOI: <https://doi.org/10.1007/978-3-030-49488-9>





17. Bisson LJ. Editorial commentary: we should be cautious about using catching and locking as an indication for knee arthroscopy: mechanical symptoms may be multifactorial in their causes. *Arthroscopy* [Internet]. 2023 Jan [citado 1 Mar 2023]; 39(1):100-101. DOI: <https://doi.org/10.1016/j.arthro.2022.09.007>
18. McHugh CG, Matzkin EG, Katz JN. Mechanical symptoms and meniscal tear: a reappraisal. *Osteoarth Cartil* [Internet]. 2022 Feb [citado 1 Mar 2023]; 30(2):178-183. DOI: <https://doi.org/10.1016/j.joca.2021.09.009>
19. Organ B, Carrasco M, Roth A, Leggit J. Intermittent knee locking in an adolescent female: a case report. *Curr Sports Med Rep* [Internet]. 2021 Sep [citado 1 Mar 2023]; 20(9):447-449. DOI: <https://doi.org/10.1249/JSR.0000000000000876>
20. Oliveira Pinheiro F, Madureira P. Tophi-an exceptional cause of knee locking. *J Clin Rheumatol* [Internet]. 2022 Dec [citado 1 Mar 2023]; 28(8):e704. DOI: <https://doi.org/10.1097/RHU.0000000000001916>
21. Tyagi N, Al-Haidary R, Sahu A. Unlocking a locked knee by ultrasound guided anesthetic injection. *Radiol Case Rep* [Internet]. 2019 Feb [citado 1 Mar 2023]; 14(5):548-550. DOI: <https://doi.org/10.1016/j.radcr.2019.01.013>
22. Pihl K, Turkiewicz A, Englund M, Lohmander LS, Jørgensen U, Nissen N, *et al.* Association of specific meniscal pathologies and other structural pathologies with self-reported mechanical symptoms: A cross-sectional study of 566 patients undergoing meniscal surgery. *J Sci Med Sport* [Internet]. 2019 Feb [citado 1 Mar 2023]; 22(2):151-157. DOI: <https://doi.org/10.1016/j.jsams.2018.07.018>
23. Rhatomy S, Septiawan EM. Locked knee due to fat pad adhesion. *Int J Surg Case Rep* [Internet]. 2020 [citado 1 Mar 2023]; 77:264-268. DOI: <https://doi.org/10.1016/j.ijscr.2020.10.115>
24. Tapasvi S, Shekhar A, Eriksson K. Discoid lateral meniscus: current concepts. *J ISAKOS* [Internet]. 2021 Jan [citado 1 Mar 2023]; 6(1):14-21. DOI: <https://doi.org/10.1136/jisakos-2017-000162>
25. Neyret P, Butcher C, Demey G. *Surgery of the Knee*. 2ed. Cham: Springer; 2020. DOI: <https://doi.org/10.1007/978-3-030-19073-6>
26. DeClouette B, Birnbaum A, Campbell H, Bi AS, Lin CC, Struhl S. Needle arthroscopy demonstrates high sensitivity and specificity for diagnosing intra-articular shoulder and knee pathology. *Cureus* [Internet]. 2022 Dec [citado 1 Mar 2023]; 14(12):e33189. DOI: <https://doi.org/10.7759/cureus.33189>
27. Chen B, Chen L, Chen H, Yang X, Tie K, Wang H. Arthroscopic removal of loose bodies using the accessory portals in the difficult locations of the knee: a case series and technical note. *J Orthop Surg Res* [Internet]. 2018 Oct Mar [citado 1 Mar 2023]; 13(1):258. DOI: <https://doi.org/10.1186/s13018-018-0966-z>
28. Zhou N, Fang K, Arthur VDT, Yi R, Xiang F, Wen J, *et al.* Synovial chondromatosis combine with synovial tuberculosis of knee joint: a case report. *BMC Ped* [Internet]. 2022 Jan [citado 1 Mar 2023]; 22(1):8. DOI: <https://doi.org/10.1186/s12887-021-03085-1>
29. Gursoy M, Mete BD, Dag F, Bulut T. The distribution of loose bodies determined on knee magnetic resonance imaging: joint compartments, recesses and bursae including arthroscopic blind spots. *Acta Radiol* [Internet]. 2019 Oct [citado 1 Mar 2023]; 60(10):1286-1293. DOI: <https://doi.org/10.1177/0284185119856262>
30. Mansour M, Abboud Y, Alhaffar MAA, Souliman O, Haffar M, Mustafa Y, *et al.* Chondral delamination of the knee and its



- management: a case report and review article. *BMC Surg* [Internet]. 2022 Aug [citado 1 Mar 2023]; 22(1):325. DOI: <https://doi.org/10.1186/s12893-022-01775-w>
31. Sayegh ET, Farina EM, Lowenstein NA, Chang Y, Arant KR, Katz JN, *et al.* Grinding, clicking, and pivot pain resolve in most patients after knee arthroscopy. *Arthroscopy* [Internet]. 2023 Jan [citado 1 Mar 2023]; 39(1):91-99. DOI: <https://doi.org/10.1016/j.arthro.2022.06.037>
32. Uthraraj NS, Anazor F, Hussain A, Raddy KG, Divekar AB, Shrivastava R, *et al.* Arthroscopic debridement and lavage for osteoarthritis of the knee: results from a low-resource setting. *Cureus* [Internet]. 2022 Nov [citado 1 Mar 2023]; 14(11):e31750. DOI: <https://doi.org/10.7759/cureus.31750>
33. Zanna L, Secci G, Innocenti M, Giabani N, Civinini R, Matassi F. The use of posteromedial portal for arthroscopic treatment of synovial chondromatosis of the knee: a case report. *J Med Case Rep* [Internet]. 2022 Dec [citado 1 Mar 2023]; 16(1):457. DOI: <https://doi.org/10.1186/s13256-022-03667-2>

**Declaración de conflicto de intereses:**

Los autores declaran que no existen conflictos de intereses.

**Contribución de los autores:**

*Conceptualización:* Alejandro Alvarez-López, Valentina Valdebenito-Aceitón, Daniel Serrano-González.

*Curación de datos:* Sergio Ricardo Soto-Carrasco, Daniel Serrano-González.

*Análisis formal:* Alejandro Alvarez-López, Sergio Ricardo Soto-Carrasco, Daniel Serrano-González.

*Investigación:* Alejandro Alvarez-López, Sergio Ricardo Soto-Carrasco, Daniel Serrano-González.

*Metodología:* Alejandro Alvarez-López, Sergio Ricardo Soto-Carrasco, Daniel Serrano-González.

*Administración del proyecto:* Alejandro Alvarez-López, Valentina Valdebenito-Aceitón.

*Supervisión:* Alejandro Alvarez-López, Sergio Ricardo Soto-Carrasco, Daniel Serrano-González.

*Validación:* Valentina Valdebenito-Aceitón.

*Visualización:* Alejandro Alvarez-López, Valentina Valdebenito-Aceitón.

*Redacción-borrador original:* Alejandro Alvarez-López, Valentina Valdebenito-Aceitón, Sergio Ricardo Soto-Carrasco.

*Redacción-revisión y edición:* Alejandro Alvarez-López, Valentina Valdebenito-Aceitón, Sergio Ricardo Soto-Carrasco, Daniel Serrano-González.

**Financiación:**

Los autores no recibieron financiación para el desarrollo de la presente investigación.

