

Reporte de casos: leucemia/linfoma de células T del adulto asociada al virus HTLV-1

Case report: adult T-cell leukemia/lymphoma associated with HTLV-1 virus

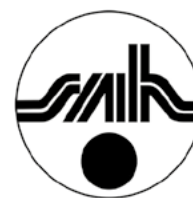Freilich, F^{ORCID}; De La Rúa, L^{ORCID}; Casiraghi, G^{ORCID}; Troccoli, J^{ORCID}; Jaimovich, D^{ORCID}; Ross, S^{ORCID}; Torres, A^{ORCID}; Quispe, D^{ORCID}; Bertolino, Y^{ORCID}; Cobo, S; Robayo, D^{ORCID}; Mazzeo, M^{ORCID}; Rey, I.^{ORCID}

Hospital General de Agudos José María Ramos Mejía. CABA, Argentina.

f.feder.freilich@gmail.com

Fecha recepción: 30/3/2023
Fecha aprobación: 30/5/2023

ATENEO ANATOMOCLINICO DE LOS ALUMNOS DEL CURSO SUPERIOR DE MÉDICOS HEMATÓLOGOS 2022



ATENEO

HEMATOLOGÍA
Volumen 27 n° 2: xx-xx
Mayo - Agosto 2023

Palabras claves: HTLV-1,
leucemia T del adulto,
epidemiología,
adenopatía.

Keywords: HTLV-1,
adult T-cell leukemia,
epidemiology,
adenopathy.

Resumen

La leucemia/linfoma de células T del adulto (LLTA) es una neoplasia de células T maduras compuesta frecuentemente de células linfoides altamente pleomórficas. Aunque existen diferentes formas clínicas descritas, suele presentarse como una enfermedad diseminada y de pobre pronóstico, con compromiso generalizado de ganglios linfáticos, piel, hipercalcemia y expresión en la sangre periférica. Es causada por el retrovirus humano HTLV-1, infección necesaria pero no suficiente para desarrollar enfermedad, siendo observada con mayor frecuencia en las áreas endémicas. A continuación, presentamos 2 casos de pacientes adultos, con distintas manifestaciones clínicas, con el objetivo de destacar la importancia de la sospecha diagnóstica, el valor de los exámenes complementarios disponibles, y la necesidad de nuevas alternativas terapéuticas y estrategias efectivas de prevención de la transmisión viral.

Abstract

Adult T-cell leukemia/lymphoma (ALLT) is a mature T-cell neoplasm frequently composed of highly pleomorphic lymphoid cells. Although there are different clinical subtypes described, it usually presents as a disseminated disease with a poor prognosis, with generalized involvement of lymph nodes, skin, hypercalcaemia and expression in peripheral blood. It is caused by the human retrovirus HTLV-1, infection necessary but not enough to develop disease, being observed more frequently in endemic areas. We present 2 cases of adult patients, with different clinical features, with the aim of highlighting the importance of diagnostic suspicion, the value of complementary tests available, new therapeutic alternatives and effective strategies to prevent viral transmission.

Introducción

La leucemia-linfoma de células T del adulto (LLTA) es una neoplasia maligna de células T maduras con diversas características clínicas, asociada etiológicamente con un retrovirus denominado virus linfotrópico T humano tipo 1 (HTLV-1), que es endémico en varias regiones, incluida América Central y del Sur, observándose en los últimos años un aumento de la incidencia en otras regiones⁽¹⁾. En nuestro país, se destaca la mayor prevalencia en el noroeste argentino^(2,3). Presentamos 2 pacientes con diagnóstico leucemia T del adulto, en su variante aguda, con características clínicas y epidemiológicas diferentes, pero ambos con una evolución tórpida y complicaciones relacionadas al tratamiento y a la enfermedad.

Caso clínico N° 1

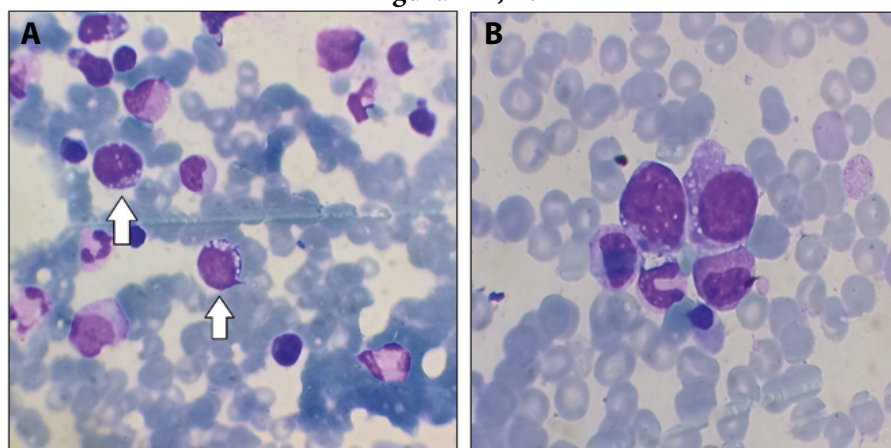
Paciente masculino de 61 años de edad, oriundo de Perú, sin antecedentes personales. Concorre a guardia externa del Hospital Ramos Mejía acompañado por familiar en contexto de síndrome confusional agudo y debilidad de miembro superior izquierdo. En la anamnesis se describe cuadro de un mes de evolución de astenia, adinamia y tumores cervicales. Se destaca como antecedente, familiar de primer grado (hermana) fallecida por LLTA en el año 2014. Al examen físico se constata adelgazamiento, poliadenopatías cervicales bilaterales, desorientación en espacio, mueca facial asimétrica y paresia facioabrahial izquierda leve. No se observan lesiones agudas en el estudio tomográfico. Laboratorio: Hto: 43%, Hb: 14 g/dl, GB: 35000/mm³ (neutrófilos 50%, linfocitos: 7%, monocitos: 5%, eosinófilos: 25%), plaquetas: 91000/mm³. LDH: 2920 UI/l, creatinina: 1,09 mg/dL,

urea: 76 mg/dL, ácido úrico: 12,8 mg/dL, TGO: 133 UI/L, TGP: 91 UI/L, FAL: 267 UI/L, bilirrubina total: 3,23 mg/dL (predominio directa), TP: 93%, APTT: 31 segundos, fibrinogenemia: 350 mg%, β_2 microglobulina: 5,8 mg/L, calcemia: 12,5 mg/dL, fosfatemia: 3,3 mg/dL, potasemia: 4,4 mmol/L. En el frotis de sangre periférica se observa 14% de células de gran tamaño, alta relación núcleo citoplasma, escaso citoplasma basófilo y sin granulaciones. Algunas de ellas, con vacuolas.

En el análisis citomorfológico del aspirado de médula ósea se observa una población atípica de células pleomórficas, algunas vacuoladas, que representan el 10% de la población celular (Fig. 1, A y B), asociada a hiperplasia eosinofílica con todos los estadios madurativos presentes. Se realiza estudio por citometría de flujo de aspirado de médula ósea en el Hospital General de Agudos Carlos G. Durand que informa: "Población de linfocitos T aberrantes de pequeño tamaño, mediana complejidad interna que representa un 6.9% del total celular con el siguiente inmunofenotipo: CD45++, CD3+d, CD4++, CD8(-), CD5++, CD56(-), CD38++, CD7(-), CD26(-), CD2++, CD28++, CD27+, CCR7-/+ , CD45RO++, CD45RA-/+d, CD57(-), CD30(-), CD25++, CD11c(-), CD94(-), CD16(-), perforina(-), granzima(-), TCRab+d. Conclusiones: hallazgos compatibles con proceso linfoproliferativo de células TCD4+. Se destaca la expresión intensa de CD25."

Anatomía patológica: infiltración linfoide por células pequeñas de distribución perivascular compatible con proceso linfoproliferativo T CD4+. En la citometría de flujo del ganglio cervical se halla una población de linfocitos T aberrantes con las mismas

Figura 1 A, B.



características inmunofenotípicas que representa el 76% de la población celular.

Se realizan serologías virales, con resultados negativos para virus de la inmunodeficiencia humana, virus de la hepatitis B y C. IgG positivo para VEB y CMV, Chagas negativo, IgG positiva para toxoplasmosis. Se detecta la presencia de anticuerpos anti-HTLV-1 por técnicas de adsorción en sangre periférica.

Por las manifestaciones neurológicas del paciente se decide realizar valoración del sistema nervioso central con exámenes complementarios que incluyen: inmunofenotipo de líquido cefalorraquídeo (compromiso por proceso linfoproliferativo de células TCD4+), serología por ELISA para HTLV-1 positivo y resonancia magnética nuclear de cerebro con T1, T2, FLAIR, difusión con contraste donde se identifican hiperintensidades puntiformes en T2 y FLAIR en la sustancia blanca de los hemisferios cerebrales. Con contraste EV se observa realce puntiforme de leptomeninges a nivel supra e infratentorial, asociado a mínimos signos de edema vasogénico.

Se asume diagnóstico de leucemia/linfoma T del adulto HTLV-1 positivo con compromiso del sistema nervioso central. Los hallazgos evidenciados en RMN son interpretados como probable compromiso por enfermedad de base.

Debido a la asociación entre infecciones parasitarias y HTLV-1, sumado al contexto de eosinofilia, se realiza estudio coproparasitológico seriado que arroja resultado positivo para coinfección con *Strongyloides stercoralis* y realiza tratamiento con ivermectina. Debido a ECOG>2 y edad mayor a 60 años, sumado al compromiso diseminado de la enfermedad, se decide iniciar tratamiento con interferón alfa cinco millones de UI de forma trisemanal subcutáneo más quimioterapia intratecal con citarabina 33 mg, metotrexato 15 mg y dexametasona 4 mg bisemanales, logrando negativización del líquido cefalorraquídeo a la cuarta aplicación intratecal. Añade de forma conjunta al tratamiento zidovudina 600 mg/día vía oral. La formulación de zidovudina utilizada es en combinación con lamivudina 300/150 mg, decisión tomada en conjunto con el Servicio de Infectología debido a la falta de disponibilidad de formulaciones de zidovudina en monodroga. Recibe 27 días de tratamiento, con posterior suspensión de los antirretrovirales por neutropenia febril, con aislamiento de enterococo vancomicina resistente en hemocultivos, cumpliendo tratamiento con daptomicina por 14 días. En su

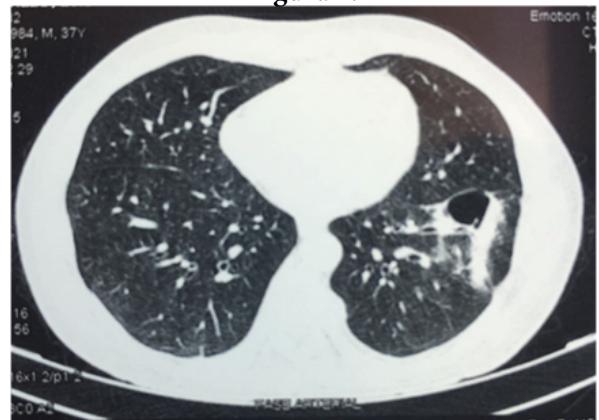
evolución presenta una mejoría parcial y transitoria del cuadro neurológico al inicio del tratamiento, con posterior deterioro neurológico progresivo. Se completan en total 7 punciones lumbares con quimioterapia intratecal y recibe interferón trisemanal durante 5 semanas como monoterapia. Fallece a los 44 días del diagnóstico en contexto de hemorragia digestiva con descompensación hemodinámica.

Caso clínico N° 2

Paciente masculino de 37 años nacido en la ciudad de Buenos Aires, con antecedentes de abuso de sustancias. Inicia en mayo del año 2021 con maculopápulas pruriginosas en miembros inferiores. A la semana concurre a guardia externa de centro de salud por evolucionar con disnea CF III, en contexto de infección SARS-CoV2 y neumonía bilateral. Se realiza tomografía con contraste endovenoso de cuerpo completo, donde se evidencian cavidades aéreas de paredes gruesas, asociadas a imagen consolidativa y tractos pleuropulmonares en pulmón izquierdo (Fig. 2). Ganglios axilares bilaterales de tamaño aumentado, con relación cortico medular conservada. Hepatomegalia homogénea.

Por hallazgos tomográficos se decide realizar lavado bronco alveolar con baciloscopia para TBC, gérmenes comunes y estudio micológico, resultando éstos negativos. Presenta mejoría clínica del cuadro respiratorio, con agravamiento y extensión de lesiones cutáneas y exantema purpúrico asociado (Figura 3, A; B; C), úlceras en mucosa oral y hepatomegalia palpable. En dicho contexto se recibe resultado de anatomía patológica de piel que informa infiltración linfocítica en dermis, con patrón compatible con proceso linfoproliferativo T CD4, con inmunomarcación

Figura 2.



CD3+ CD4+ CD5+ CD7- CD8- CD20- CD30-.

Se solicita serología para HTLV-1 que resulta detectable.

Laboratorio: Hto: 30%, Hb: 10,4 g/dl, GB: 28200/mm³ (neutrófilos: 50%, linfocitos: 20%), frotis de sangre periférica: 2% de células de tamaño mediano a pequeño, con núcleos multilobulados y cromatina condensada. Nucléolo ausente y citoplasma basófilo y agranular, con aspecto de "flor" (Fig. 4). Plaquetas: 392000/mm³, LDH: 375 UI/L, calcemia: 13,8 mg/dl, fosfatemia: 2,5 mg/dl, magnesemia: 1,03 mg/dL. Función hepática y renal sin alteraciones.

Entre los exámenes complementarios se realiza punción biopsia de médula ósea, con detección por citometría de flujo realizada en el Hospital General de Agudos Carlos G. Durand de células linfoides T atípicas de gran tamaño con complejidad interna medi-

ana que representan el 9,4% del total celular. CD45++ CD3+ CD4+ CD5++ CD8- CD7- CD25++ CD30-/+ (43%) TCRa/b -/+d. La presencia de CD7- y CD25 intenso sugieren diagnóstico de leucemia/linfoma T del adulto. La anatomía patológica evidencia una celularidad hematopoyética 85% con infiltración del 50% de la población medular constituida por elementos linfoides de tamaño pequeño CD3 y CD25 (parcial) positiva. Citogenético: 46, XY (12 metafases). Se concluye el diagnóstico como leucemia/linfoma T del adulto asociado a HTLV-1.

Se procede con estudio de sistema nervioso central, constatándose compromiso por células semejantes a las evidenciadas en médula ósea. Se arriba al diagnóstico de leucemia/linfoma T del adulto HTLV-1 positivo con compromiso de médula ósea, piel y SNC. Considerando la edad del paciente y ECOG=0 se

Figura 3. A. Región dorsal derecha. **B.** Antebrazo derecho. **C.** Mano derecha.

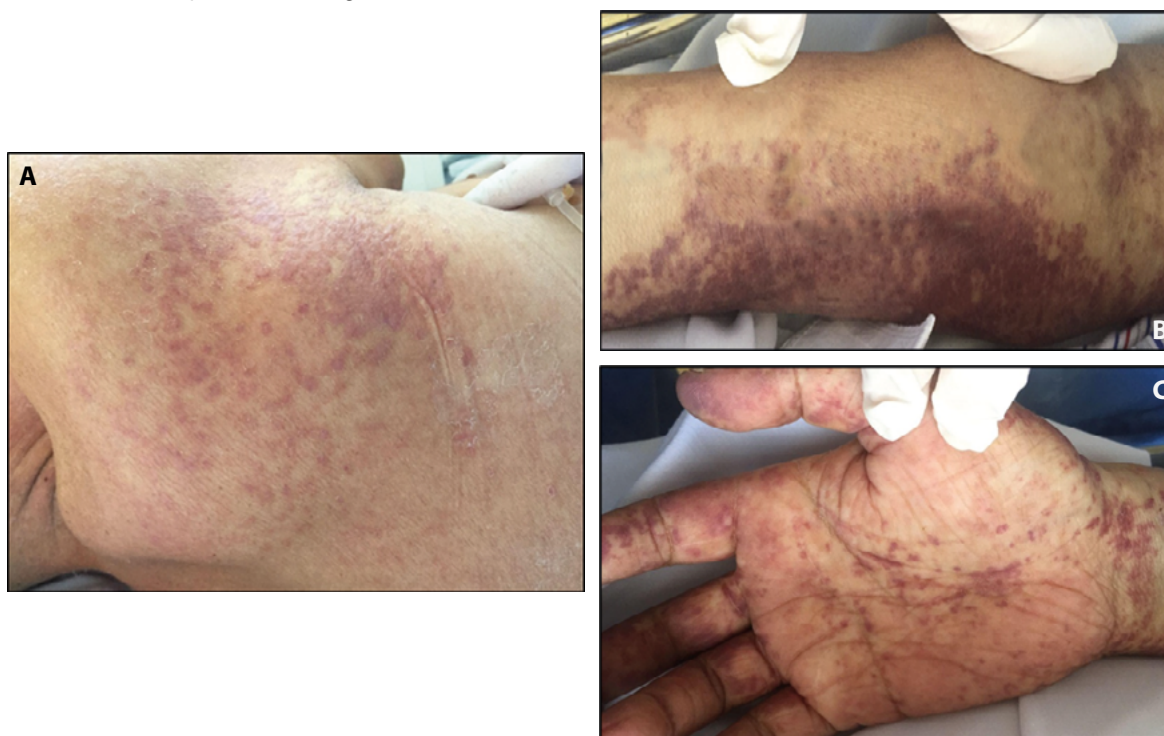
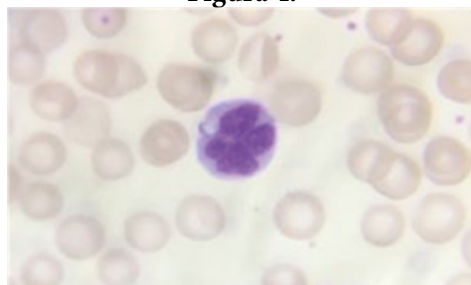


Figura 4.



decide realizar poliquimioterapia y búsqueda de donante para trasplante de células progenitoras hematopoyéticas. Se inicia tratamiento con protocolo HyperCVAD, con fase B debido al compromiso del SNC y se realizan punciones lumbares con quimioterapia intratecal (citarabina 33 mg metotrexato 15 mg, dexametasona 4 mg), recibiendo 7 punciones en total. Al inicio del C2 (fase A) se añade zidovudina 600 mg/día. Inicia además tratamiento con interferón alfa cinco millones de unidades trisemanales. Dos semanas después evoluciona con compromiso de la mecánica ventilatoria e hipoxemia. Pasa a unidad cerrada en contexto de neumonía bilateral. Evoluciona con deterioro del estado general e insuficiencia respiratoria, falleciendo a los 76 días del diagnóstico.

Discusión

La mayoría de los pacientes con LLTA presentan afectación generalizada de los ganglios linfáticos, así como de la sangre periférica. La histología muestra un pleomorfismo notable, habiéndose descrito múltiples variantes morfológicas. El espectro clínico de las infecciones por HTLV-1 es variable (Tabla 1), y el período de incubación para todas sus formas clínicas es de décadas. La forma latente de LLTA típicamente se presenta con lesiones cutáneas o pulmonares sin compromiso visceral o de la médula ósea y con un grado bajo de compromiso de la sangre periférica(4). La LLTA crónica se presenta con leucocitosis, linfadenopatía y organomegalia sin lactato deshidrogenasa elevada, ausencia de hipercalcemia o afectación visceral. Un 20% de los pacientes presenta la variante de linfoma, que se caracteriza por linfadenopatías y ausencia de compromiso en sangre periférica(5). La variante aguda de LLTA representa el 60% de los casos y se caracteriza por una presentación leucémica con o sin adenopatías y/o enfermedad visceral. La mayoría de los pacientes presentan hepatoesplenomegalia (50% de los casos), linfadenopatías, lactato deshidrogenasa elevada, hipercalcemia (50% de los casos) y lesiones viscerales y cutáneas. La médula ósea está involucrada en aproximadamente el 35% de los casos. Los sitios extraganglionares adicionales de la enfermedad incluyen pulmón, hígado, piel, tracto gastrointestinal y SNC(5). En los casos descritos observamos compromiso generalizado en sistema nervioso central, piel, médula ósea, adenopatías y hepatoesplenomegalia. Existe una asociación entre la infección oportunista por *S. stercoralis* en pacientes con HTLV-1, como en

el caso N° 1.

Para el diagnóstico, la búsqueda de anticuerpos anti-HTLV-1 debe examinarse en pacientes con sospecha de linfoma maligno o leucemia linfocítica crónica, particularmente en aquellos pacientes de un área endémica de HTLV-1 y que presentan linfadenopatías diseminadas con o sin lesiones cutáneas, linfocitos anormales con núcleos cerebriformes o similares a flores en sangre periférica que expresan CD4 y CD25 e hipercalcemia(6). La confirmación de la integración viral al genoma por *Western Blotting* o biología molecular confirma el diagnóstico.

Todos los pacientes deben ser incluidos en ensayos clínicos. Los regímenes de tratamiento actuales para LLTA son insatisfactorios y el tratamiento se basa en el subtipo clínico, los factores pronósticos y la respuesta a la terapia inicial. Las opciones de tratamiento para LLTA incluyen quimioterapia con múltiples agentes, zidovudina en asociación a interferón alfa (AZT/IFN) y trasplante alogénico de células progenitoras hematopoyéticas (aloTCPH). Se han demostrado mayores tasas de supervivencia global luego de tratamiento quimioterápico y consolidación con TCPH. Análisis retrospectivos en Japón informaron resultados favorables, pero con tasas de mortalidad relacionada al tratamiento significativas. Las opciones de quimioterapia con múltiples agentes incluyen las siguientes combinaciones: VCAP-AMP-VECP (vincristina, ciclofosfamida, doxorubicina y prednisona; doxorubicina, ranimustina y prednisolona; y vindesina, etopósido, carboplatino y prednisolona); CHOP (ciclofosfamida, vincristina, doxorubicina y prednisolona); EPOCH (etopósido, prednisolona, vincristina, ciclofosfamida, doxorubicina); CHOEP (ciclofosfamida, vincristina, doxorubicina, etopósido y prednisolona); Dosis ajustadas de EPOCH o HyperCVAD (ciclofosfamida, vincristina, doxorubicina y dexametasona, alternando con dosis altas de metotrexato y citarabina)(7). Un régimen de quimioterapia de uso común para neoplasias malignas hematológicas agresivas, HyperCVAD, puede inducir remisiones duraderas en pacientes con LLTA(8). La evaluación al diagnóstico del SNC, así como la profilaxis, se ha incorporado en los ensayos clínicos actuales. En pacientes añosos, no candidatos a trasplante por una enfermedad agresiva o por otras condiciones de base, sería factible una terapia de inducción menos intensiva con o sin terapia de mantenimiento con quimioterapia oral o AZT/IFN(1).

Conclusiones

La LLTA es una enfermedad infrecuente, y en áreas no endémicas, la sospecha clínica es una limitante diagnóstica importante, que tiene implicancias en el pronóstico y la supervivencia de los pacientes. El diagnóstico requiere el análisis del extendido de sangre periférica, histopatología e inmunofenotipo de las lesiones tumorales, médula ósea y serología para HTLV-1. La transmisión sexual y, en nuestro medio epidemiológico, la transmisión vertical fundamentalmente, son las principales formas de contagio. En nuestro caso presentamos 2 pacientes con características clínicas y epidemiológicas diferentes, pero ambos con una evolución tórpida por complicaciones relacionadas al tratamiento y a la enfermedad. En ambos casos fueron además estudiados los grupos familiares en el Hospital de Clínicas José de San Martín, detectándose serología positiva para HTLV-1 en sangre periférica de un familiar directo de primer grado en cada uno de los pacientes, ambos sin signos o síntomas de patología asociada. Sumado a esto, se destaca el antecedente mencionado de una hermana fallecida por leucemia T del adulto para el paciente del caso N° 1. Considerando casos clínicos como los mencionados, existe un llamamiento por la comunidad

científica para el desarrollo de estrategias efectivas de prevención de la transmisión vertical, protocolos para diagnóstico y tratamiento específico, y programas de investigación para el desarrollo de terapias y vacunas. La conferencia internacional sobre el HTLV (*21st International Conference on Human Retrovirology: HTLV*) se realizará en el año 2024.

Tabla 1.

<p>Desordenes neoplásicos:</p> <p>Leucemia/linfoma T del adulto:</p> <ul style="list-style-type: none"> - Indolente - Crónico - Linfomatoso - Agudo <p>Desordenes no neoplásicos:</p> <p>Mielopatía asociada a HTLV-1 (Paraparesia espástica tropical)</p> <p>Dermatitis infecciosa asociada a HTLV-1</p> <p>Otros desordenes inflamatorios:</p> <ul style="list-style-type: none"> - Uveítis - Tiroiditis - Neumonitis - Miositis
--

Declaración de conflictos de interés: los autores declaran no poseer conflictos de interés.

References

1. Cook LB, Fuji S, Hermine O et al. Revised Adult T-Cell Leukemia-Lymphoma International Consensus Meeting Report. *J Clin Oncol.* 2019 Mar 10;37(8):677-687.
2. Aportes y consideraciones sobre la infección por los virus linfotrópicos T humanos tipo 1 y 2 en Argentina. Mirna Biglione, Carolina Berini. Instituto de Investigaciones Biomédicas en Retrovirus y SIDA, Facultad de Medicina, Universidad de Buenos Aires. *Revista Argentina de Salud Pública.* 2013 Marzo;4(14).
3. Marin O, Hasui K, Remondegui C, Sato E, EA et al. Adult T-Cell Leukemia/Lymphoma in Jujuy, North-West Argentina. *Pathol Int.* 2002;52(5-6):348-57.
4. Swerdlow SH., International Agency for Research on Cancer, and World Health Organization, editors. WHO classification of tumours of haematopoietic and lymphoid tissues. Lyon: International Agency for Research on Cancer. 2017;363-367.
5. Mehta-Shah N, Ratner L, Horwitz SM Adult T-Cell Leukemia/Lymphoma. Washington University, St Louis, MO and Memorial Sloan Kettering Cancer Center, New York, NY. 2017 August;13(8).
6. Ishitsuka K. Diagnosis and management of adult T-cell leukemia/lymphoma. *Semin Hematol.* 2021 Apr;58(2):114-122.
7. Yamada Y, Tomonaga M, Fukuda H et al. A new G-CSF-supported combination chemotherapy, LSG15, for adult T-cell leukaemia-lymphoma: Japan Clinical Oncology Group Study 9303. *Br J Haematol.* 2001;113(2):375-82.
8. Ahmad Alduaij. Complete Remission in Two Cases of Adult T-Cell Leukemia/Lymphoma Treated With Hyper-CVAD: A Case Report and Review of the Literature. *Clinical Lymphoma, Myeloma & Leukemia.* 2010;10(6):480-483.



Atribución – No Comercial – Compartir Igual (by-nc-sa): No se permite un uso comercial de la obra original ni de las posibles obras derivadas, la distribución de las cuales se debe hacer con una licencia igual a la que regula la obra original. Esta licencia no es una licencia libre.