

## XV Reunión de la ASAC

### Comunicaciones vídeo

#### VF-01. ABORDAJE ENDOSCÓPICO RETROPERITONEAL POR PUERTO ÚNICO EN PANCREATITIS AGUDA NECROHEMORRÁGICA.

I Cornejo Jurado, J Bellido Luque, I Sánchez- Matamoros Martín, AL Nogales Muñoz, F Oliva Mompeán

*Servicio Cirugía General y Digestiva. Complejo Hospitalario Regional Virgen Macarena, Sevilla*

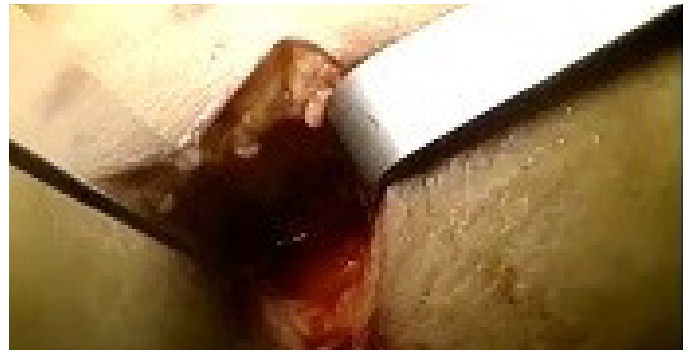**Introducción:** una de las complicaciones más graves de la pancreatitis aguda es la necrosis isquémica y hemorrágica del parénquima pancreático. Cuando esto ocurre en muchos casos hay que recurrir a la cirugía. En la actualidad se están realizando técnicas endoscópicas vía retroperitoneal frente al abordaje abierto, las cuales son factibles y reproducibles.

**Caso clínico:** paciente de 49 años traído a Urgencias el 18/11/17 por cuadro de epigastralgia brusca con cortejo vegetativo. A su llegada: mal estado general, hipotensión y saturación de oxígeno del 88%; en analítica acidosis metabólica, fracaso renal agudo e hiperamilasemia. Se realiza TAC abdominal donde se confirma la pancreatitis. Continúa con evolución tórpida a pesar del tratamiento médico por lo que ingresa en UCI. Tras cincuenta días en UCI con intento de hasta en cuatro ocasiones de drenaje percutáneo de las colecciones pancreáticas detectadas en TAC de control, se decide cirugía, realizándose necrosectomía retroperitoneal video asistida el 12/01/18.

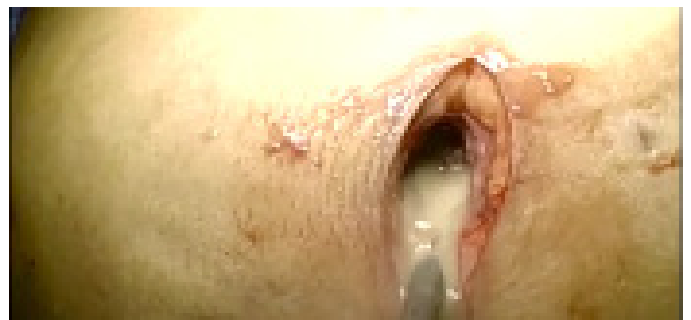Se realiza una incisión de 5 cm en flanco izquierdo, en espacio intercostal entre 11-12ª costillas, línea axilar media. Se introduce una aguja tras localizar la colección ecográficamente, se accede a la cavidad abscesificada retroperitoneal y se aspira el material purulento. Se extirpan fragmentos de páncreas necrótico con pinza de anilla y se introduce endoscopio de 0º continuando la necrosectomía con pinzas de agarre e hidrodisección extirpando cuerpo y cola pancreáticos necrosados. Introducción de dispositivo de puerto único con insuflación de gas realizando neumoretroperitoneo, se alcanza cabeza pancreática y se completa la hidrodisección y desbridamiento. No hemorragias; lavado y colocación de dos drenajes. El paciente evoluciona favorablemente y es dado de alta el 09/02/18.

**Discusión:** la necrosectomía retroperitoneal video asistida es una técnica factible y reproducible. Con este abordaje se evita el contacto

de las colecciones infectadas con la cavidad abdominal disminuyendo el riesgo de diseminación de la infección y con ello complicaciones.



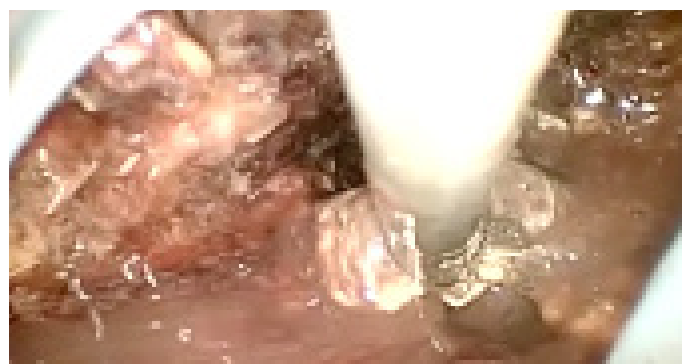**Figura 1**  
Incisión en flanco izquierdo.



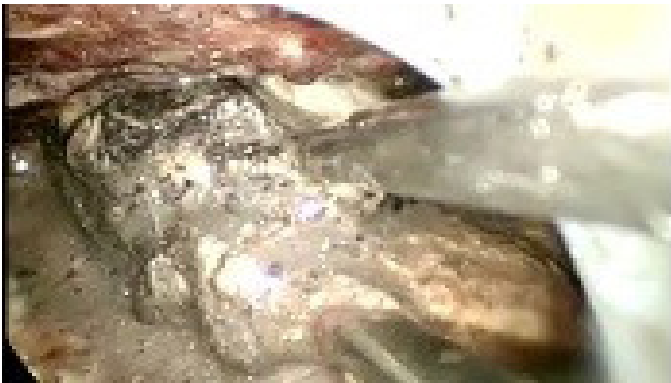**Figura 2**  
Localización y extracción del material purulento.



**Figura 3**  
Colocación del puerto único.

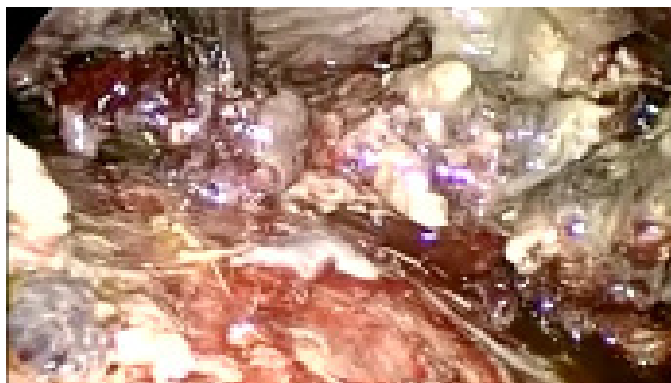

**Figura 4**  
Hidrodisección.



**Figura 5**

Extracción de tejido necrótico pancreático con pinzas de anilla.



**Figura 6**

Se observa el neumoperitoneo y páncreas necrótico residual en la extracción.

## VF-02. CIRUGÍA DEL HEPATOCARCINOMA EN EL CIRRÓTICO: UN NUEVO PARADIGMA DEBIDO A LOS AVANCES EN LA CIRUGÍA HEPÁTICA LAPAROSCÓPICA.

J Santoyo Santoyo, B Sánchez Pérez, F León Díaz, JA Pérez Daga, M Pitarch Martínez, L Romacho, P Gutiérrez, D Cabañó Muñoz

*Servicio Cirugía General y Digestiva. Complejo Hospitalario Regional de Málaga, Málaga*

**Introducción:** la resección hepática, el trasplante hepático y los tratamientos ablativos, son las opciones de tratamiento curativo del Hepatocarcinoma (HC) en el paciente cirrótico. La resección hepática abierta (RHA) era el tratamiento de elección aunque solo en el cirrótico compensado con muy buena función hepática y sin hipertensión portal (super-A de Child-Pugh y Meld <8). La resección hepática laparoscópica (RHL) tiene un menor impacto fisiológico en el paciente cirrótico por lo que la recuperación postoperatoria y las complicaciones asociadas a la cirrosis e hipertensión portal son menores que con la cirugía abierta (RHA). Esto ha conducido a un incremento progresivo de las indicaciones del HC mediante RHL.

**Caso clínico:** en el periodo 2008-2018 se han intervenido en nuestra Unidad un total de 40 pacientes con diagnóstico de HC sobre cirrosis mediante una RHL. Se presenta un video en el que se muestran diferentes RHL de complejidad creciente, desde bisegmentectomía 4-5, hasta seccionectomía posterior derecha, segmentectomía del 8, re-hepatectomía izquierda y hepatectomía derecha, mostrando

los avances técnicos (control pedicular intra y extraglissoniano, maniobras de control vascular, etc.) y tecnológicos (eco laparoscópica, resecciones guiadas por ICG, etc.), todas en pacientes cirróticos con mayor o menor grado de hipertensión portal.

## VF-03. CIRUGÍA HPB LAPAROSCÓPICA GUIADA POR VERDE DE INDOCIANINA (ICG) EN UNA UNIDAD DE REFERENCIA.

B Sánchez Pérez, F León Díaz, JA Pérez Daga, M Pitarch Martínez, L Romacho, M Pérez Reyes, D Cabañó Muñoz, J Santoyo Santoyo

*Servicio Cirugía General y Digestiva. Complejo Hospitalario Regional de Málaga, Málaga*

**Introducción:** el verde de indocianina (ICG) es un colorante que administrado por vía IV se elimina por vía biliar teniendo un metabolismo similar a la bilirrubina. En cirugía HPB es útil para visualizar la vía biliar, las relaciones vasculares de la misma con tumores centrales, etc., cuando se administra unos minutos antes (20-30 min) Administrado el contraste intra-operatoriamente posibilita delimitar segmentos o secciones hepáticas, previamente ocluidas al no ser captado-eliminado por la porción hepática con exclusión vascular, permitiéndonos por tanto delimitar anatómicamente dichas áreas anatómicas. Finalmente, cuando el ICG se administra varios días antes, el contraste queda retenido en los tumores y la zona peritumoral, siendo eliminado por el resto de hígado sano, lo que nos permite ver el tumor y asegurar el margen de resección hepática.

**Caso clínico:** se presenta un vídeo en el que se muestran estas distintas ventajas que ofrece el ICG, desde una colecistectomía con un síndrome de Mirizzi, hasta una hepatectomía laparoscópica derecha e izquierda con demarcación anatómica por ICG. Asimismo, se presentan casos de lesiones tumorales (metástasis y Hepatocarcinoma) marcados con ICG. En definitiva, el ICG nos permite realizar una cirugía hepatobiliar más segura, anatómica y oncológicamente correcta.

## VF-04. HEPATECTOMÍA DERECHA LAPAROSCÓPICA POR HIDATIDOSIS. EVENTOS INTRA Y POSTOPERATORIOS.

MÁ Suárez Muñoz, J Roldán de la Rúa, E Corrales Valero, Y Eslava Cea, S Mansilla Díaz, F Ramos Muñoz, LC Hinojosa Arco, R de Luna Díaz

*UGC Cirugía General y Digestiva. Complejo Hospitalario de Especialidades Virgen de la Victoria, Málaga*

**Introducción:** es creciente en nuestras unidades el número de intervenciones de cirugía hepática realizadas mediante abordaje laparoscópico. Como consecuencia de la progresiva formación y capacitación de los profesionales, son atendidos pacientes con cada vez mayor grado de complejidad tanto en la patología como en el procedimiento quirúrgico a llevar a cabo.

**Caso clínico:** paciente de 67 años con hidatidosis hepática afectando al lóbulo derecho (**Figura 1**). El abordaje de la cavidad abdominal fue mediante cinco trocares. Realizamos un abordaje intraglissoniano, con disección, clipaje independiente y sección de la rama sectorial anterior y posterior tanto arterial como portal derechas. Dadas las

adeherencias entre las lesiones quísticas y el diafragma derecho se evitó la manipulación del lóbulo derecho en esta fase. Siguiendo la línea de demarcación isquémica se procedió a la fase parenquimatosa de la intervención, con clampaje hiliar intermitente de 47 minutos de duración total. La vía biliar derecha fue seccionada con endograpadora con carga vascular. La progresiva separación del parénquima entre los segmentos V-VIII y IVA-B permitió la identificación de la vena suprahepática derecha, con dos ramas principales, procediendo a su control mediante aplicación de sendas endograpadoras con carga vascular. Finalmente se realizó la movilización del lóbulo derecho, separando las adherencias entre las lesiones de hidatidosis y el diafragma derecho, produciéndose una apertura puntiforme en el diafragma que fue clausurada con puntos sueltos de material reabsorbible. La pieza (Figura 2) fue extraída a través de una incisión de Pfannestiel. El tiempo quirúrgico empleado fue de 405 minutos, sin necesidad de transfusión. En el postoperatorio el paciente presentó una complicación infrecuente, cual es el biliotórax o derrame pleural biliar, que fue tratado de manera satisfactoria con tratamiento conservador.

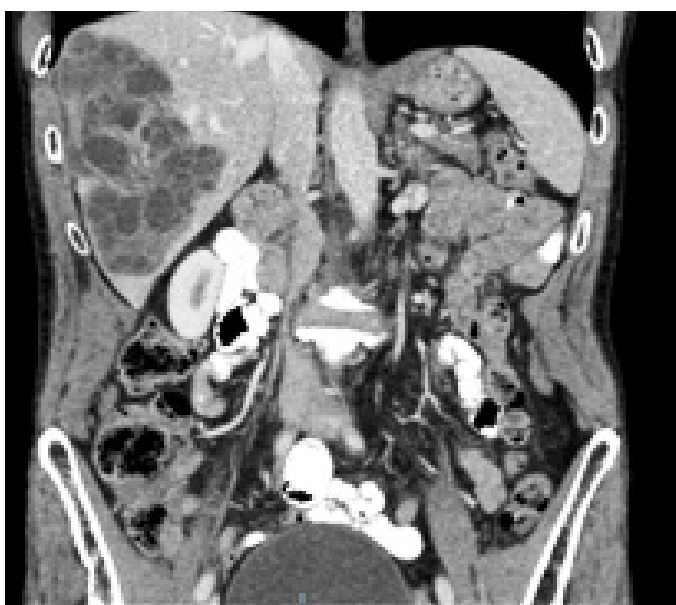

Figura 1

TC corte coronal.

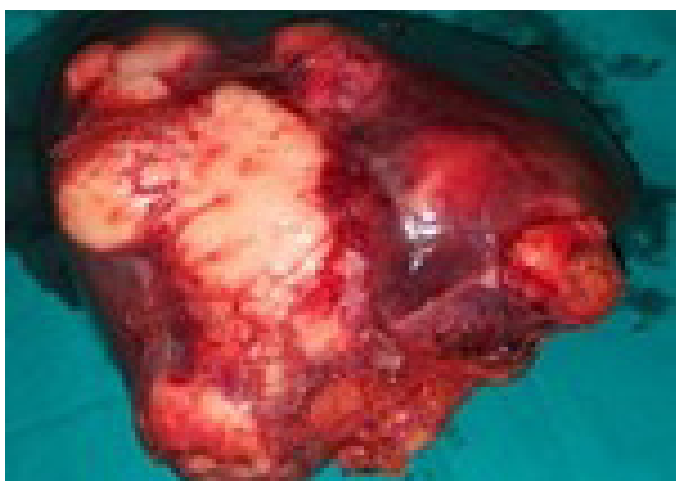

Figura 2

Pieza quirúrgica de hepatectomía derecha.

**Discusión:** la hepatectomía derecha laparoscópica es un procedimiento exigente, no exento de eventos adversos tanto intra como postoperatorios.

#### VF-05. METÁSTASIS HEPÁTICA DE MELANOMA. RESECCIÓN LIMITADA LAPAROSCÓPICA.

E Corrales Valero, NS Ávila García, N Martos Rojas, J Roldán de la Rúa, C Monje Salazar, F Ramos Muñoz, F Suárez Muñoz

Servicio Cirugía General y Digestiva. Complejo Hospitalario de Especialidades Virgen de la Victoria, Málaga

**Introducción:** el melanoma coroideo es el tumor intraocular maligno más común en adultos. Aproximadamente un 50% de los pacientes desarrollan metástasis, especialmente a hígado a diferencia del melanoma cutáneo que expresa metástasis extrahepáticas con más frecuencia. Esto ocurre debido a que el melanoma ocular a menudo se disemina hematógicamente al hígado por la falta de linfáticos en el tracto uveal, al contrario de lo que ocurre en los melanomas cutáneos. La detección de las metástasis a distancia del melanoma se efectúa mediante estudios periódicos dado que la mayoría de las metástasis se dan aproximadamente cinco años después del tratamiento primario.

**Caso clínico:** paciente de 36 años intervenida en septiembre de 2015 por melanoma uveal mediante enucleación con colocación de prótesis y resección en 2017 de lesión metastásica en cuero cabelludo. En nueva revisión en diciembre de 2017 se visualiza lesión hepática única. La TC describe hígado con imagen hipodensa en segmento III de 2 cm compatible con metástasis según el contexto clínico de la paciente. Dicha lesión se visualizaba milimétrica e incharacterizable seis meses antes. Se completa el estudio con PET-TC donde se confirma como única lesión hipermetabólica sugestiva de metastásica por lo que se indica la cirugía. La cirugía se realiza vía laparoscópica. Se inicia con inspección hepática previa a marcar la lesión. Resección limitada de la lesión en segmento III hepático utilizando Ligasure para hemostasia y con control vascular, realizando maniobras de clampaje hiliar en dos ocasiones durante la intervención.

**Discusión:** el seguimiento en pacientes intervenidos de melanoma es fundamental. Especialmente prestando atención a enzimas hepáticas y pruebas de imagen. La resección quirúrgica se debe realizar de forma concomitante con tratamiento quimioterápico como parte de un enfoque multidisciplinar, ya que la diseminación es por vía hematogena y con frecuencia se desarrollan recidivas tras la hepatectomía.

#### VF-06. NECROSECTOMÍA LAPAROSCÓPICA COMO TRATAMIENTO DEFINITIVO DE LA NECROSIS PANCREÁTICA INFECTADA.

NS Ávila García, RR Jorge, JL Cuba Castro, LC Hinojosa Arco, E Corrales Valero, S Mansilla Díaz, Y Eslava, R de Luna Díaz, MA Suárez Muñoz

UGC Cirugía General y Digestiva. Complejo Hospitalario de Especialidades Virgen de la Victoria, Málaga

**Introducción:** el tratamiento de necrosis pancreática y peripancreática infectada continúa siendo controvertido, si bien el gold standard es la necrosectomía tradicional por laparotomía, que asocia alta morbimortalidad, especialmente en fases precoces de la enfermedad.

Los abordajes denominados mínimamente invasivos (conjunto heterogéneo de técnicas quirúrgicas, endoscópicas y percutáneas) presentan menos complicaciones, aunque suele ser necesario repetir los procedimientos en varias ocasiones o incluso un abordaje secuencial ascendente.

Nuestro objetivo es demostrar la efectividad y disminución de la morbilidad en el tratamiento laparoscópico de la necrosis pancreática infectada.

**Caso clínico:** varón de 73 años que ingresa en nuestro centro por presentar una pancreatitis aguda de origen biliar. A las 48 horas del ingreso se realiza una tomografía computarizada (TC) abdominal en la que se aprecia colecciones líquidas agudas no encapsuladas peripancreáticas. A las tres semanas presenta empeoramiento clínico, analítico y radiológico, se inicia tratamiento antibiótico y realización de TC con datos de colecciones peripancreáticas necróticas no infectadas.

Presenta buena evolución clínica, pero en la sexta semana de ingreso, comienza con fiebre y leucocitosis, TC con colecciones necróticas infectadas peripancreáticas. Se realiza eco-endoscopia (drenaje endoscópico transgástrico), que resulta fallido por estenosis duodenal de carácter inflamatorio. Ante la imposibilidad de drenaje endoscópico y percutáneo, se realiza necrosectomía pancreática laparoscópica: extracción de necrosis de cabeza y cuerpo pancreáticos, drenaje de colecciones purulentas retroperitoneales, colocación de drenajes en celda pancreática para realización de lavados postoperatorios. Evolución postoperatoria favorable con recuperación funcional progresiva y resolución de la sepsis, permaneciendo tres semanas más ingresado por la estenosis duodenal subyacente que se resuelve progresivamente tras el drenaje quirúrgico de las colecciones.

**Discusión:** el abordaje por etapas y el uso de procedimientos mínimamente invasivos (endoscópicos y laparoscópicos) se está posicionando como el nuevo estándar en el tratamiento de la pancreatitis aguda grave disminuyendo la morbilidad y favoreciendo la reinserción del paciente de forma precoz.

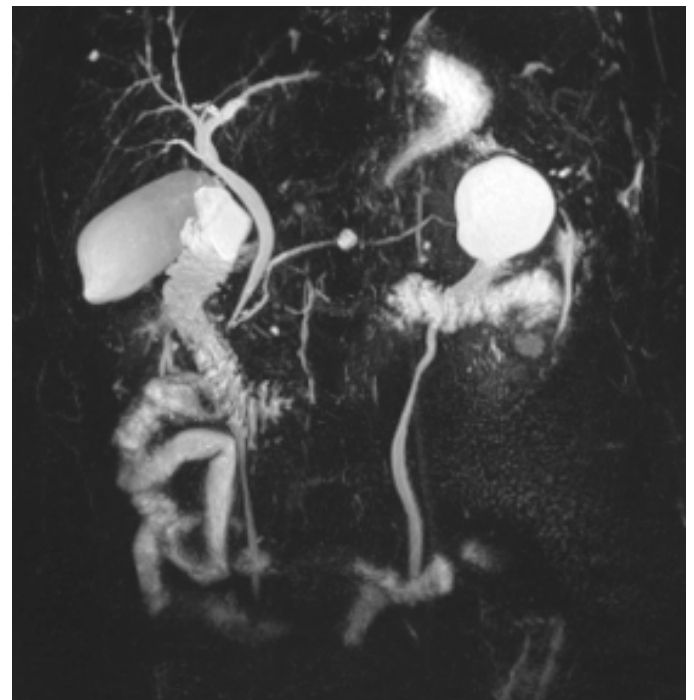
### VF-07. PANCREATECTOMÍA CENTRAL POR TUMOR QUÍSTICO MUCINOSO MEDIANTE TÉCNICA HÍBRIDA (LAPAROSCOPIA/LAPAROTOMÍA).

MÁ Suárez Muñoz, J Roldán de la Rúa, E Corrales Valero, Y Eslava Cea, AM Caffarena López-Hermida, J Cabrera Bermón, C Monje Salazar, R de Luna Díaz

UGC Cirugía General y Digestiva. Complejo Hospitalario de Especialidades Virgen de la Victoria, Málaga

**Introducción:** la pancreatectomía central es una técnica quirúrgica preservadora de parénquima, alternativa a la pancreatectomía córporo-caudal, indicada para el tratamiento de lesiones benignas o de baja malignidad localizadas en cuello-cuerpo de páncreas.

**Caso clínico:** paciente de 55 años, sin antecedentes de interés, con episodios de pancreatitis aguda de repetición (5) sin causa etiológica identificable. Las técnicas diagnósticas (TAC, RM, ultrasonografía endoscópica) evidenciaron una lesión quística de 8 mm de diámetro a nivel de cuello del páncreas (Figura 1), con contenido mucinoso en su interior. Dada su localización se planteó la realización de una pancreatectomía central con reconstrucción del páncreas distal mediante pancreatogastrostomía. El abordaje quirúrgico se planeó mediante técnica híbrida, con una primera fase laparoscópica (para disección del páncreas, identificación de la vena mesentérica superior y creación del túnel prevascular retropancreático) y una segunda fase laparotómica (para realización de la anastomosis pancreatogástrica). Hay que destacar durante el procedimiento la existencia de un componente inflamatorio residual del último episodio clínico de pancreatitis, con el hallazgo anatómico de la arteria y vena esplénicas englobadas en el parénquima pancreático. El tiempo quirúrgico empleado fue de 300 minutos, sin necesidad de transfusión de hemoderivados. En el postoperatorio inmediato detectamos la presencia de una fístula pancreática grado A. Al décimo día la paciente presentó cuadro de síncope, hemorragia digestiva y visualización de contenido hemático en el drenaje abdominal izquierdo, por lo que fue intervenida de urgencia encontrando hallazgos compatibles con pancreatitis aguda en el segmento pancreático proximal a la pancreatogastrostomía, sin hemoperitoneo. Se realizó pancreatectomía córporo-caudal con esplenectomía. La anatomía patológica de la lesión quística fue quiste mucinoso no neoplásico, y el páncreas resecaado en la reintervención presentaba hallazgos de pancreatitis aguda abscesificada.



**Figura 1** Reconstrucción mediante resonancia magnética. Se aprecia lesión quística a nivel de cuello de páncreas.

**Discusión:** tal como se recoge en la literatura, las técnicas preservadoras de parénquima presentan elevada morbilidad (superior al 60%), y tasa de fístula pancreática próxima al 50%.

## VF-08. SECCIONECTOMÍA POSTERIOR DERECHA LAPAROSCÓPICA GUIADA POR ULTRASONIDOS Y ICG (VERDE DE INDOCIANINA).

**D Cabañó Muñoz, F León Díaz, B Sánchez Pérez, JA Pérez Daga, M Pitarch Martínez, J Sánchez Segura, J Santoyo Villalba, J Santoyo Santoyo**

*Servicio Cirugía General y Digestiva. Complejo Hospitalario Regional de Málaga, Málaga*

**Introducción:** la seccionectomía posterior derecha (SPD, segmentos 6-7) es una resección hepática laparoscópica (RHL) de elevada complejidad de acuerdo con la clasificación de IWATE. Supone una movilización hepática derecha extensa y un adecuado control de los pedículos de los segmentos 6 y 7 así como una buena exposición de la vena suprahepática derecha (VSD). Para conseguir una correcta línea de transección por la cisura portal derecha es útil la demarcación isquémica del pedículo portal posterior derecho, así como un control continuo mediante ecografía de la situación de la VSD. Por otro lado, la resección guiada por el ICG nos permite asegurar un buen margen tumoral.

**Caso clínico:** se presenta un video de un paciente con una metástasis de cáncer colorectal situada entre los segmentos 6 y 7, en el que se realiza una SPD laparoscópica con control extraglissoniano intrahepático para obtener una adecuada demarcación isquémica. El control de la transección hepática y el margen tumoral se realiza con ecografía lintraoperatoria y ICG.

## VF-09. SEGMENTECTOMÍA VI HEPÁTICA LAPAROSCÓPICA POR ENFERMEDAD DE CAROLI SEGMENTARIA

**E Corrales Valero, S Mansilla Díaz, N Martos Rojas, J Roldán de la Rúa, L Pico Sánchez, C Monje Salazar, MA Suárez Muñoz**

*Servicio Cirugía General y Digestiva. Complejo Hospitalario de Especialidades Virgen de la Victoria, Málaga*

**Introducción:** la enfermedad de Caroli es una rara enfermedad hepatobiliar congénita caracterizada por dilatación segmentaria multifocal de conductos biliares intrahepáticos que predispone a la estasis biliar y la consiguiente litiasis, colangitis, abscesos y septicemia. Es el resultado de una detención de la remodelación embrionaria normal de los conductos, siendo a menudo difusa y rara vez se localiza en un lóbulo hepático (20%), principalmente en la izquierda.

**Caso clínico:** presentamos el caso de una paciente de 59 años que consulta por dolor abdominal en hipocondrio derecho y perfil analítico de colestasis, diagnosticándose de E. de Caroli segmentaria. En el video se muestra la segmentectomía del segmento VI y resección limitada del VII vía laparoscópica en la que se evidencian los hallazgos previstos de dilatación segmentaria del a vía biliar. La cirugía se inicia con la movilización completa del LHD hasta visualización de la vena cava inferior retrohepática, controlando una vena hepática derecha accesoria para del segmento VI y el ligamento venoso de Makuuchi. Disección vascular y control con Hemolock de la arteria sectorial posterior derecha y de la rama portal sectorial posterior derecha. Observando la línea de isquemia que demarca se trazan los límites

de la resección. En la anatomía patológica se confirma el diagnóstico descartando otras causas de la dilatación como el colangiocarcinoma que se había planteado como opción diagnóstica menos probable en el estudio preoperatorio.

**Discusión:** la enfermedad de Caroli segmentaria es una entidad poco frecuente y en la que hay que realizar diagnóstico diferencial con otras patologías como el colangiocarcinoma. La resección hepática se debe considerar como tratamiento en la enfermedad de Caroli monolobar o segmentaria tanto para la resolución de los síntomas como por el potencial desarrollo futuro de un colangiocarcinoma (un 7-24% de los casos de E. de Caroli pueden degenerar).

## VF-10. UNCINECTOMÍA LAPAROSCÓPICA COMO TRATAMIENTO DE TUMOR NEUROENDOCRINO.

**S Mansilla Díaz, J Roldán de la Rúa, JL Cuba Castro, E Corrales Valero, LC Hinojosa Arco, Y Eslava Cea, F Ramos Muñoz, N Martos Rojas, R de Luna Díaz, MA Suárez Muñoz**

*Servicio Cirugía General y Digestiva. Complejo Hospitalario de Especialidades Virgen de la Victoria, Málaga*

**Introducción:** la pancreatometomía preservadora de parénquima es el procedimiento quirúrgico de elección para lesiones pancreáticas benignas y de bajo grado de malignidad, ya que evita la resección de parénquima pancreático normal, preservando las funciones endocrinas y exocrinas, pero conlleva mayor tasa de morbilidad, especialmente de fístula pancreática.

En caso de tumores neuroendocrinos de bajo grado de malignidad en el proceso uncinado de páncreas, sin afectación del conducto de Wirsung, se puede realizar una uncinectomía pancreática, que ha demostrado ser una técnica segura.

**Caso clínico:** presentamos el caso de un varón de 75 años, derivado por hallazgo casual en TAC de tumoración sólida hipervascular de 25 mm en proceso uncinado de páncreas, sin relación con conducto de Wirsung, vía biliar ni estructuras vasculares, con marcadores tumorales, cromogranina y enolasa normales. Solicitamos Octreoscan que informa de lesión con densidad elevada de receptores de somatostatina, compatible con tumor neuroendocrino de grado intermedio.

Planteamos abordaje laparoscópico con paciente en decúbito supino posición francesa, empleando cinco puertas de entrada. Los trocares son situados en flanco derecho, mesogastrio y epigastrio.

Se accede a la transcavidad de los epiplones, para posteriormente realizar una maniobra de Kocher ampliada para levantar el bloque duodenopancreático del retroperitoneo e identificar tercera porción duodenal, visualizando la lesión, que es disecada y separada de la vena mesentérica y arteria mesentérica superior con Hem-o-lock y LigaSure Blunt-Tip®. Disección de proceso uncinado de arcada duodenal hasta identificar fascia retropancreática, completando la uncinectomía mediante sección con Echelon® 45 mm con Seamguard®.

Se dejó drenaje retirado al tercer día postoperatorio tras comprobación mediante amilasa ausencia de fístula pancreática. No

hubo complicaciones postoperatorias, siendo dado de alta al quinto día.

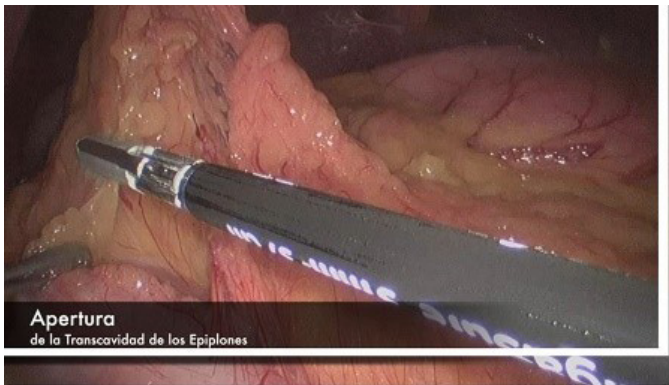

Figura 1

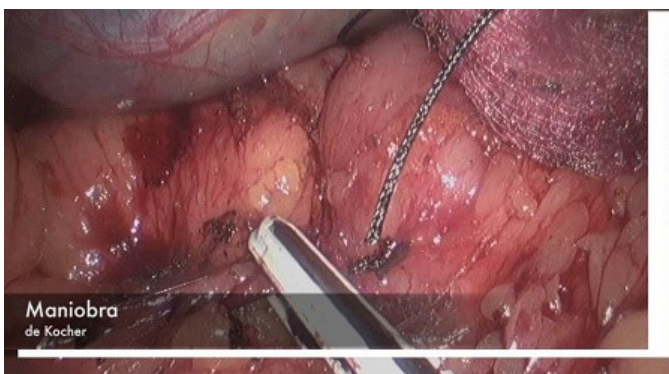

Figura 2

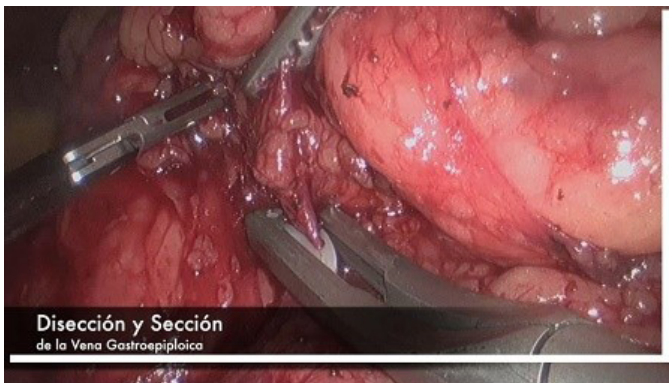

Figura 3

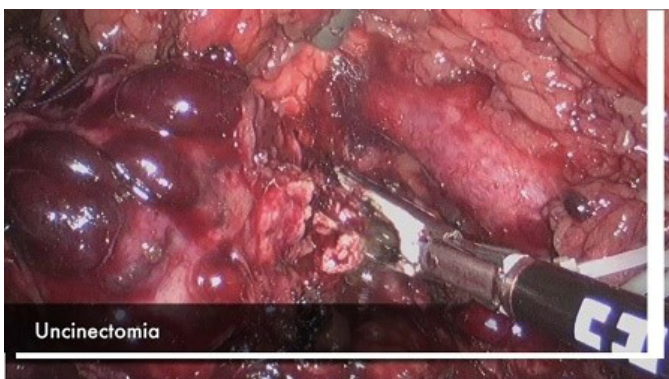

Figura 4

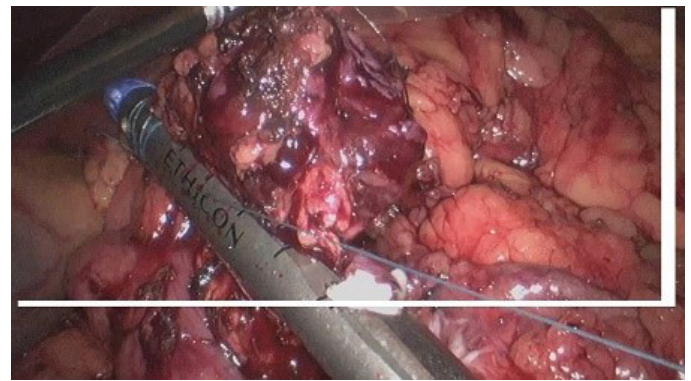


Figura 5

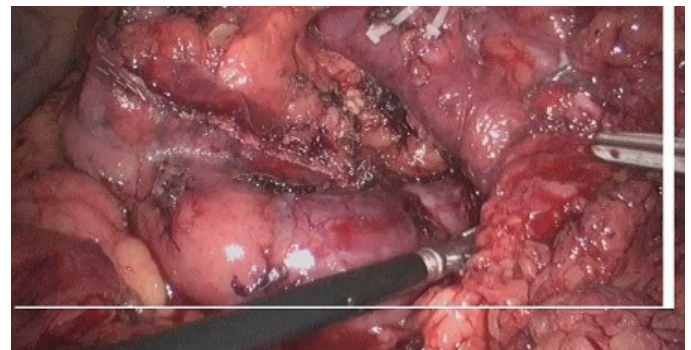


Figura 6

**Discusión:** la uncinectomía laparoscópica es un procedimiento seguro y efectivo, que complementa los beneficios del abordaje laparoscópico con la preservación de parénquima pancreático, lo que conlleva menor estancia hospitalaria y mejor calidad de vida.

## VF-11. ACCESO MÍNIMAMENTE INVASIVO EN BOCIO ENDOTORÁCICO Y PATOLOGÍA PARATIROÍDEA MEDIASTÍNICA.

F Villuendas Morales<sup>1</sup>, LT Ocaña Wilhelmi<sup>1</sup>, N Martos Rojas<sup>1</sup>, LC Hinojosa Arcos<sup>1</sup>, R Soler Humanes<sup>1</sup>, E Rodríguez Caulo<sup>2</sup>, J Villaescusa Catalán<sup>2</sup>, E Glückmann Maldonado<sup>1</sup>, JL Fernández Serrano<sup>1</sup>, R de Luna Díaz<sup>1</sup>, JM Melero Tejedor<sup>2</sup>

<sup>1</sup>UGC Cirugía General y Digestiva. Complejo Hospitalario de Especialidades Virgen de la Victoria, Málaga <sup>2</sup>UGC Cardiología. Complejo Hospitalario de Especialidades Virgen de la Victoria, Málaga

**Introducción:** los accesos quirúrgicos de mínima invasión también son de aplicación para los grandes bocios endotorácicos, que cuando no podían ser extirpados por cervicotomía, precisaban la realización de una esternotomía completa.

Presentamos nuestra serie de "mini-esternotomías" en bocio endotorácico y en patología paratiroidea mediastínica. Mostramos en este vídeo la técnica quirúrgica.

**Caso clínico:** mujer de 70 años con un bocio endotorácico y una masa mediastínica que parece corresponder a tejido tiroideo ectópico. La mujer consulta por disnea y dificultad a la deglución. Se le realizan

TAC Cervical y de Tórax, GA y PAAF. Se consigue la exéresis del tiroides y de la masa mediastínica gracias a una "mini-esternotomía" media.

Nuestra serie se compone de nueve casos, que corresponden a siete bocios endotorácicos y dos intervenciones sobre paratiroides, una recidiva de un carcinoma de paratiroides y un adenoma en situación mediastínica en un hiperparatiroidismo primario. En la serie hay seis mujeres y tres hombres, con una edad media que se sitúa en la quinta y sexta década de la vida. En todos los casos se consiguió la exéresis de la tumoración, con escasa morbilidad y una estancia media razonable de entre dos y tres días.

**Discusión:** hoy día cada vez se utiliza más la "mini-esternotomía" en cirugía cardíaca, técnica que hemos importado para nuestros grandes bocios endotorácicos. Consiste en abrir el esternón por línea media desde la escotadura esternal al segundo o tercero espacio intercostal y entonces terminar la apertura dirigiendo la sierra hacia un lado (preferiblemente a la derecha, ya que la mayoría de los bocios endotorácicos tienen su mayor crecimiento hacia la izquierda). Es por tanto una técnica segura y reproducible, que nos permite realizar la tiroidectomía de forma controlada, y que supone escasa morbilidad y menor dolor postoperatorio, así como un alta más precoz.

## VF-12. ABORDAJE LAPAROSCÓPICO DE RECTOCELE MEDIANTE COLPOSACROPEXIA MÁS SIGMOIDECTOMÍA.

**C Monje Salazar, S Mansilla Díaz, L Lobato Bancalero, N Ávila García, E Buendía Peña, A del Fresno Asensio, R Luna Díaz**

*Servicio Cirugía General y Digestiva. Complejo Hospitalario de Especialidades Virgen de la Victoria, Málaga*

**Introducción:** la rectopexia ventral laparoscópica es una técnica eficaz como tratamiento del descenso del suelo pélvico, con una mejoría en la incontinencia así como en el estreñimiento asociados en un 40-50%, y por consiguiente una mejora en la calidad de vida.

Mujer de 24 años sin cirugías pélvicas ni embarazos previos, que presenta rectocele grado IV. Aporta defecograma con descenso del suelo pélvico en los compartimentos anterior, medio y posterior.

Se realiza una colposacropexia ventral anterior laparoscópica, y se completa con sigmoidectomía por estreñimiento crónico y dolicosigma. Durante la cirugía se evidencia descenso del suelo pélvico, útero en anteversión e hiperlaxitud del peritoneo.

Previa apertura de peritoneo se coloca malla titanizada en Y invertida que se fija a promontorio, cara anterior de recto y pared posterior de vejiga. Se reseca el peritoneo sobrante y se cierra con sutura continua, quedando la malla totalmente recubierta.

La paciente presenta postoperatorio sin complicaciones aunque con dificultad ocasional para la micción, por lo que recibe actualmente estimulación tibial posterior.

**Discusión:** la colposacropexia ventral laparoscópica es una técnica segura y eficaz para el tratamiento integral del descenso del suelo pélvico, especialmente en pacientes jóvenes, al permitir la corrección completa de la anatomía pélvica.

El abordaje abdominal presenta mejores resultados y menor tasa de recurrencia que el abordaje perineal. El abordaje laparoscópico ha reducido la tasa de morbimortalidad y es el más reproducido.

El uso de mallas sintéticas es más frecuente que el de mallas biológicas, sin clara diferencia entre ellas en la literatura en cuanto a lesiones por erosión. Aunque muchos autores recomiendan mallas biológicas para evitar lesiones a largo plazo por migración de la misma y ulceración por decúbito, la peritonealización permite la colocación de mallas sintéticas evitando este riesgo.


## VF-13. ABORDAJE LAPAROSCÓPICO DEL RECTOCELE.

**D Cabaño Muñoz, M Pérez Reyes, S Mera Velasco, I González Sánchez, J Carrasco Campos, M Ruiz López, JA Toval Mata, L Romacho López, I Mirón Fernández, J Santoyo santoyo**

*UGC Cirugía General y Digestiva. Complejo Hospitalario Regional de Málaga, Málaga*

**Introducción:** el rectocele es una manifestación anatómica infrecuente. Pertenece a los trastornos de la estática rectal y de forma global a los trastornos de la estática pelviperineal.

**Caso clínico:** mujer de 46 años con antecedentes de histerectomía vaginal, derivada desde ginecología a consulta por estreñimiento crónico y rectocele grado III. A la exploración presentaba protrusión sobre la cara anterior del recto. Se solicitó colonoscopia objetivando dos pólipos benignos (adenomas) y defecograma informado como rectocele anterior grado III y enterocele grado III. Estos hallazgos radiológicos, compatibles con descenso de suelo pélvico a nivel del compartimento posterior, plantearon el tratamiento quirúrgico. Fue intervenida de forma programada, con abordaje laparoscópico realizando rectopexia ventral colocando malla de polipropileno. El postoperatorio cursó sin complicaciones, con tránsito intestinal conservado y desaparición del rectocele.



**Figura 1**

Rectocele.

**Discusión:** las alteraciones del suelo pélvico exigen la atención de varios especialistas por presentarse de forma sincrónica.

En el caso del rectocele, se asocia a patologías como enterocele. Las causas son multifactoriales: hernia fondo de saco Douglas, cirugía pélvica previa, etc.

Es necesario corregir los trastornos asociados, optimizar la función intestinal y, en casos de rectocele mayor a 2 cm, que ocasione

sequedad y ulceración y, cuando exista atrapamiento fecal sintomático que obligue a evacuación digital, está indicada la cirugía.

Existen diferentes vías de abordaje y técnicas quirúrgicas, pero en los últimos años se prefiere la rectopexia anterior vía laparoscópica porque al limitar la disección pélvica a la cara anterior, disminuye los riesgos de hemorragia presacra, de lesiones de plexos nerviosos y la denervación rectal y evita la movilización rectal posterolateral; todo esto, favorecería un menor estreñimiento. Y, al colocar la malla ventralmente, permite obliterar el espacio de Douglas, reforzar el tabique rectovaginal y dar soporte vertical al cuerpo perineal elevándolo. El tiempo quirúrgico es mayor, pero disminuye la morbimortalidad y la estancia hospitalaria.

#### VF-14. UTILIDAD DEL COLGAJO VRAM EN LA HERNIA PERINEAL TRAS AMPUTACIÓN ABDOMINOPERINEAL POR CÁNCER ANAL.

JA Toval Mata<sup>1</sup>, M Pitarch Martínez<sup>1</sup>, J Carrasco Campos<sup>1</sup>, M Ruiz López<sup>1</sup>, S Mera Velasco<sup>1</sup>, I González Poveda<sup>1</sup>, M Pérez Reyes<sup>1</sup>, J Torres Corpas<sup>2</sup>, J Santoyo Santoyo<sup>1</sup>

<sup>1</sup>UGC Cirugía General y Digestiva. Complejo Hospitalario Regional de Málaga, Málaga <sup>2</sup>UGC Cirugía General. Complejo Hospitalario Regional de Málaga, Málaga

**Introducción:** el tratamiento estándar del carcinoma epidermoide de canal anal es quimioterapia y radioterapia conjuntas. No obstante, en casos de recurrencia o persistencia de enfermedad puede ser necesario el tratamiento quirúrgico mediante amputación abdominoperineal. En este contexto son más frecuentes las complicaciones postoperatorias a nivel de la herida perineal debido a la dificultad para la cicatrización secundaria a la radioterapia, lo cual debe ser tenido en cuenta al plantear el mejor método de cierre o reconstrucción perineal.

**Caso clínico:** mujer de 60 años, diagnosticada en 2013 de carcinoma escamoso de canal anal, tratada inicialmente con quimioterapia y radioterapia. Un año más tarde es sometida a amputación abdominoperineal laparoscópica por recaída de enfermedad. En el postoperatorio desarrolla infección de herida perineal con necesidad de curas y seguimiento prolongado en consulta, sin lograr la completa cicatrización de la herida y desarrollando asimismo hernia perineal y uterocele. Se realiza intervención conjunta con cirugía plástica para reconstrucción perineal con colgajo vertical de músculo recto abdominal (VRAM), con colocación de malla de polipropileno para refuerzo de pared abdominal. En el postoperatorio únicamente destacó dehiscencia parcial cutánea de herida perineal e infección de herida de laparotomía que precisaron curas inicialmente hospitalarias y posteriormente ambulatorias, con buen resultado final estético y funcional.

**Discusión:** se han descrito diversos métodos de reconstrucción perineal alternativos al cierre primario, como el uso de mallas o distintos colgajos miocutáneos; no obstante, en la literatura aún no se ha descrito evidencia suficiente que recomiende alguno de forma sistemática, por lo que su uso actual se reserva a casos seleccionados. El colgajo VRAM supone una buena opción en resecciones con gran defecto tisular o que precisen reconstrucción vaginal, ofreciendo mejores resultados que otros colgajos miocutáneos.

#### VF-15. CÁNCER GÁSTRICO: LINFADENECTOMÍA D1+ LAPAROSCÓPICA.

R Escalera Pérez<sup>1</sup>, E Muñoz Caracuel<sup>2</sup>, C Medina Díaz<sup>1</sup>, M Díaz Oteros<sup>1</sup>, F Mateo Vallejo<sup>1</sup>, E Gutiérrez Cafranga<sup>1</sup>, F García Molina<sup>1</sup>

<sup>1</sup>UGC Cirugía General y Digestiva. Hospital de Especialidades de Jerez de la Frontera, Jerez de la Frontera <sup>2</sup>UGC Cirugía General. Hospital de Especialidades de Jerez de la Frontera, Jerez de la Frontera

**Introducción:** el tratamiento quirúrgico es el pilar fundamental en tratamiento del cáncer gástrico. El objetivo del tratamiento es la extirpación del órgano y la linfadenectomía adecuada para obtener resecciones R0 como tratamiento estándar. Cada vez son más los grupos que defienden la vía laparoscópica, ya que parece que obtiene los mismos resultados oncológicos comparados con la cirugía convencional. Además de otros beneficios ya conocidos como menor dolor postoperatorio, estancias más cortas, mejores resultados estéticos entre otros.

A continuación presentamos un vídeo con nuestra técnica para el tratamiento de cáncer gástrico distal mediante gastrectomía subtotal con linfadenectomía D1+.

**Caso clínico:** varón de 61 años, con antecedentes de hernia de hiato, reflujo, EPOC. Tras una pérdida ponderal de peso se diagnostica de adenocarcinoma astral. Se realiza endoscopia con biopsia, TAC y ecoendoscopia (uT3N0). Se presenta en comité de tumores y se decide quimioterapia neoadyuvante. Tras reevaluación clínica y radiológica se decide cirugía. Se realiza gastrectomía subtotal laparoscópica con linfadenectomía D1+ con reconstrucción en Y de Roux. El postoperatorio transcurre sin incidencias y es dado de alta al 5º día. El estudio anatomopatológico fue de pT3N0 (estadio IIA) se completa quimio-radioterapia. Actualmente a los 26 meses de seguimiento continúa sin datos de recidiva.

**Discusión:** el objetivo del tratamiento quirúrgico es la resección completa del tumor y de los ganglios linfáticos locorregionales, así como la reconstrucción del tránsito con la mayor seguridad y el menor número de complicaciones posibles. Pensamos que es una técnica segura en manos de cirujanos expertos, requiere una importante curva de aprendizaje facilitada por el avance tecnológico y creación de unidades específicas. Aporta las ventajas de la cirugía laparoscópica y posiblemente desde el punto de vista oncológico se obtengan los mismos resultados, aunque todavía hay que esperar nuevos estudios para asegurar dicha afirmación

#### VF-17. HERNIOPLASTIA LAPAROSCÓPICA DE MORGAGNI GIGANTE URGENTE.

JC Izquierdo Reina<sup>1</sup>, M Gómez Infante<sup>1</sup>, DJ Garcilazo Arismendi<sup>2</sup>, H Thoelecke<sup>2</sup>, JF Ruiz Rabelo<sup>2</sup>, A Membrives Obrero<sup>2</sup>, J Briceño Delgado<sup>2</sup>

<sup>1</sup>UGC Cirugía General y Digestiva. Complejo Hospitalario Regional Reina Sofía, Córdoba <sup>2</sup>Cirugía General y Digestiva. Complejo Hospitalario Regional Reina Sofía, Córdoba

**Introducción:** la hernia diafragmática anteromedial congénita de Morgagni es una enfermedad infrecuente (2% de los casos), de



localización predominantemente derecha. Se descubren generalmente en la edad adulta de forma accidental o tras volverse sintomáticas, por afectación intestinal. La cirugía mínimamente invasiva es un campo de evolución continua y sus ventajas no son motivo de debate.

Demostrar nuestro enfoque para el tratamiento de la hernia de Morgagni complicada con obstrucción intestinal alta, inicialmente mediante descompresión gástrica endoscópica, optimización preoperatoria y nutricional y cirugía mínimamente invasiva.

**Caso clínico:** presentamos un video demostrando nuestro abordaje en el tratamiento de la Hernia de Morgagni complicada con obstrucción intestinal alta, en una mujer de 63 años, con antecedente de dolor epigástrico crónico y diagnóstico de esofagitis erosiva. Consulto urgencias por síndrome emético de tres días de evolución asociado a hematemesis, sin repercusión analítica ni hemodinámica. La gastroscopia mostro una esofagitis erosiva grado D de "Los Angeles" y estomago de retención. Se realizó un TC toracoabdominal que revelo una hernia diafragmática anterior de 6,5x5 cm, con paso de la cámara gástrica, ángulo hepático del colon y epiplón al hemitórax derecho.

La evolución postoperatoria transcurrió sin incidentes, reiniciando tolerancia oral la noche de la intervención. Recibió el alta al cuarto día posquirúrgico.

**Discusión:** creemos que este enfoque tiene varias ventajas como la exposición mejorada, magnificación de la imagen, acceso a regiones anatómicas distantes en la región torácica mientras se preserva

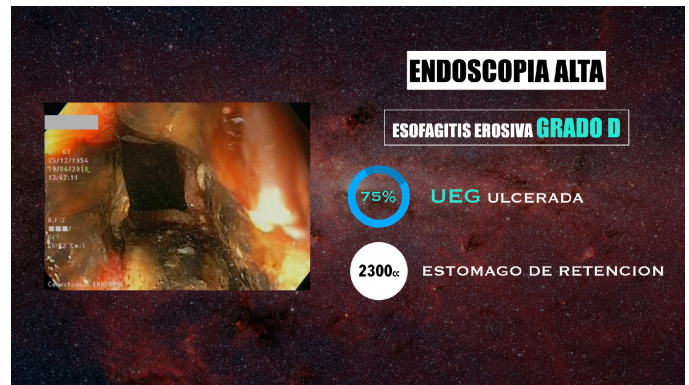

Figura 3

Endoscopia.

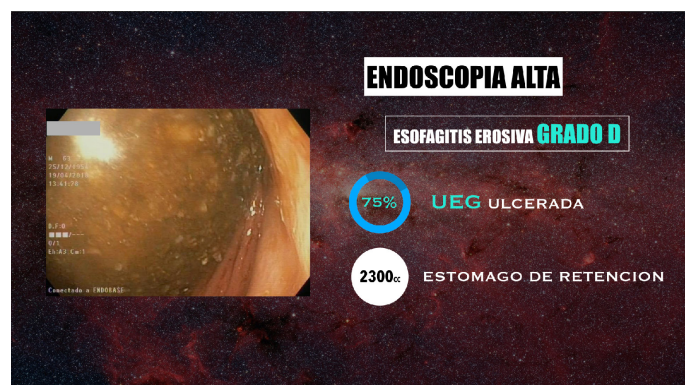


Figura 4

Endoscopia.

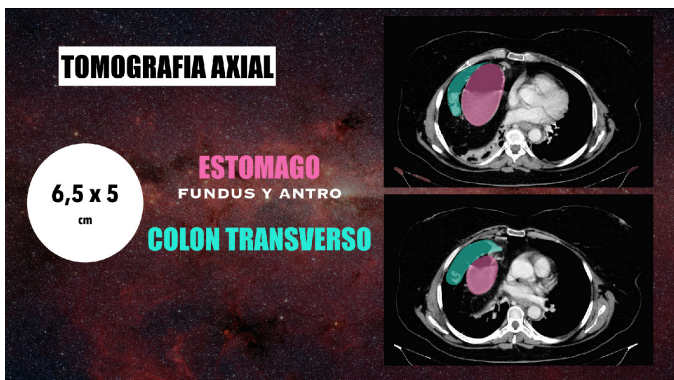

Figura 1

TAC.

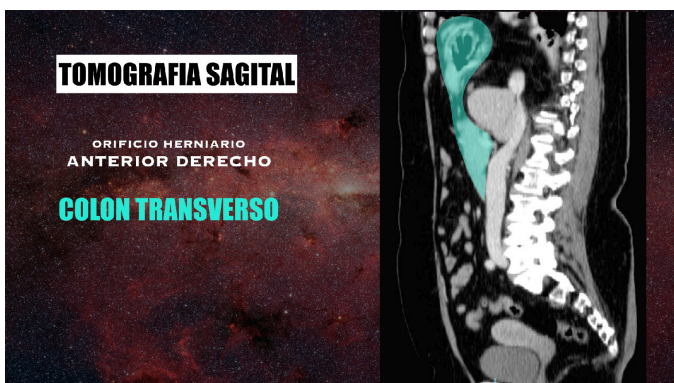

Figura 2

TAC.

la visión; aportando mayor precisión quirúrgica. La hernioplastia laparoscópica de Morgagni, es una técnica desafiante sobre todo por la dificultad para la fijación de la malla a nivel anterior, no obstante, demostramos que es factible. Aportando los beneficios de la cirugía mínimamente invasiva en el periodo postoperatorio.

### VF-18. EXÉRESIS DE LIPOSARCOMA DE PARED ABDOMINAL Y RECONSTRUCCIÓN CON MALLA.

LT Ocaña Wilhelmi<sup>1</sup>, LC Hinojosa Arco<sup>1</sup>, C Monje Salazar<sup>1</sup>, R Arrabal<sup>2</sup>, R Soler Humanes<sup>1</sup>, JL Fernández Serrano<sup>1</sup>, FJ Villuendas Morales<sup>1</sup>, E Gluckmann Maldonado<sup>1</sup>, R de Luna Díaz<sup>1</sup>

<sup>1</sup>UGC Cirugía General y Digestiva. Complejo Hospitalario de Especialidades Virgen de la Victoria, Málaga <sup>2</sup>Complejo Hospitalario Regional de Málaga, Málaga

**Introducción:** el abordaje de los tumores malignos de partes blandas exige una valoración y tratamiento multidisciplinar para conseguir el mejor resultado en cada paciente. En el caso de los liposarcomas, una resección quirúrgica radical supone la base principal del tratamiento.

**Caso clínico:** paciente de 71 años diagnosticada de liposarcoma a nivel de pared abdominal lateral derecha que afecta a los tres músculos de la misma (oblicuo mayor, oblicuo menor y transverso). Se administra

radioterapia neoadyuvante, con escasa eficacia, y posteriormente se programa intervención quirúrgica.

En posición decúbiteo lateral izquierdo se identifica gran tumoración en el espesor de la musculatura abdominal lateral derecha que afecta al músculo oblicuo menor y transverso. En su porción superior alcanza las costillas 10, 11 y 12. Contacta igualmente con el hígado, sin rebasar la cápsula de Gleason, a nivel de borde libre lóbulo derecho adyacente a ligamento triangular (Segmento VI). En su borde profundo llega hasta el retroperitoneo y las fascias de Told derecha, sin infiltrar el colon ascendente.

Se realiza exéresis de la tumoración, englobando el músculo oblicuo mayor como límite sano anterior. El límite superior precisa la exéresis de las costillas 10, 11 y 12. El borde medial llega al músculo recto anterior. El profundo alcanza el retroperitoneo y la fascia de Told derecha, resecándose la tumoración a ese nivel, respetándose el colon ascendente. El tamaño es de 15x8x5 cm. Tras su exéresis se realiza reparación de la pared con malla macroporosa de politetrafluoroetileno condensado de baja densidad-Omyra® y cobertura con tejido celular subcutáneo y piel.

**Discusión:** el pronóstico de los liposarcomas depende, en gran parte, de una intervención radical para conseguir un estado libre de enfermedad. Si invade la pared abdominal, como en nuestro caso, será necesario realizar una reconstrucción posterior utilizando material protésico o plastias musculares.

### VF-19. PROCEDIMIENTO DE STRONG CON MOVILIZACIÓN DUODENAL PARA EL TRATAMIENTO DEL SÍNDROME DE WILKIE.

D Palomo Torrero, F Grasa González, S Antúnez Martos, A Gómez García, M Pradas Caravaca

UGC Cirugía General y Digestiva. Hospital Comarcal de la Serranía, Ronda

**Introducción:** el síndrome de Wilkie o síndrome de la arteria mesentérica superior es una causa rara de oclusión intestinal alta debido al pinzamiento en el ángulo de Treitz del duodeno (cuarta porción) entre la aorta y la salida de la arteria mesentérica superior.

**Caso clínico:** paciente de 28 años que presenta dolor abdominal postprandial de cinco meses de evolución con sensación de plenitud postprandial, con sensación de distensión gástrica y reflujo esofágico después de las comidas. el paciente pierde 12 Kg de peso debido a que no puede alimentarse correctamente por la sintomatología.

Antecedentes personales sin interés. Se le instauro tratamiento con batidos hipercalóricos de nutrición enteral durante tres semanas pero continúa con molestias y en ocasiones con dolor a la ingesta de los batidos.

Talla 1,92 m. Peso 60 kg. IMC 16,27

Se decide la realización laparoscópica del procedimiento de Strong pero con la movilización de la tercera y cuarta porción duodenal.

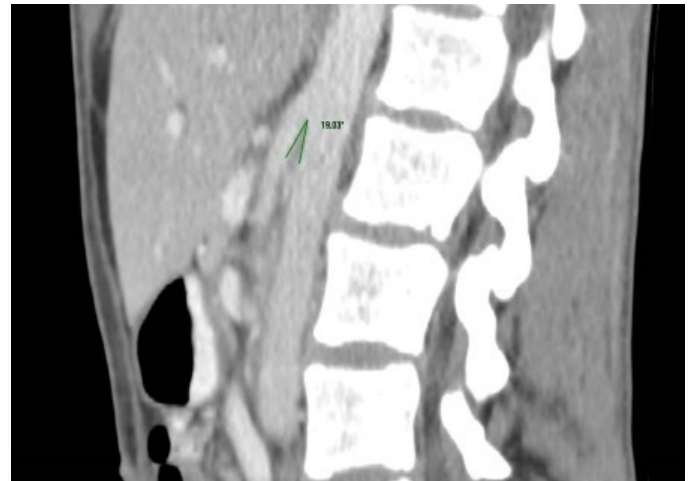


Figura 1 TAC abdominal.

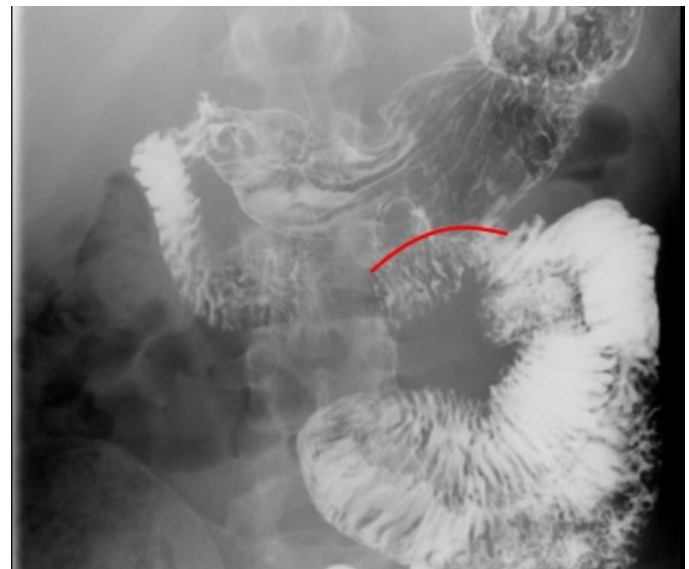


Figura 2 EGD postoperatorio.

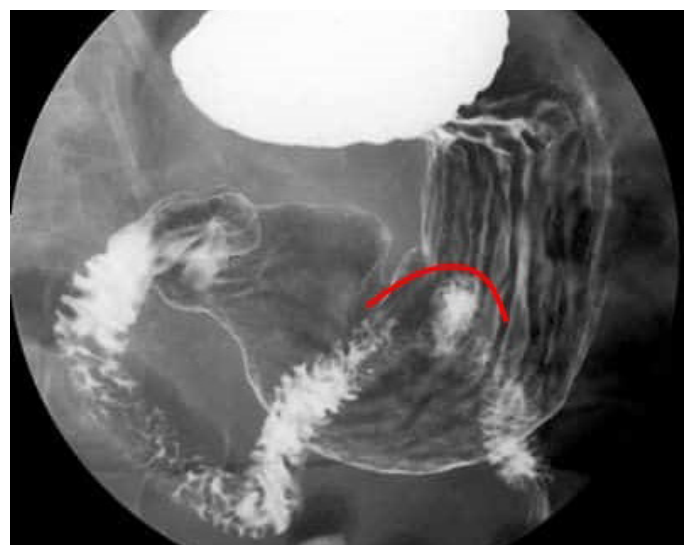


Figura 2 EGD paciente normal.

**Discusión:** El paciente fue dado de alta al tercer día postoperatorio tolerando la comida y desapareciendo el dolor abdominal.

El procedimiento de Strong con movilización duodenal, supone un tratamiento efectivo para el tratamiento de estos pacientes sin someterlos a procedimientos más agresivos como la gastroyeyunostomía o duodenoyeyunostomía con más morbilidades.

## VF-20. ABORDAJE LAPAROSCÓPICO DE PERFORACIÓN COLÓNICA POR CATÉTER DE DERIVACIÓN VENTRÍCULO-PERITONEAL.

**F Moreno Suero, V Pino Díaz, V Duran Muñoz, I Ramallo Solis, L Tallón Aguilar, F Pareja Ciuró, FJ Padillo Ruiz**

*Sección Cirugía General y Digestiva. Complejo Hospitalario Regional Virgen del Rocío, Sevilla*

**Introducción:** exponer nuestra actitud quirúrgica ante una perforación intestinal causada por un catéter de derivación ventrículo-peritoneal (DVP) que supone un reto infrecuente para el cirujano y debe realizarse de forma individualizada.

**Caso clínico:** mujer de 49 años portadora de catéter de DVP que acude a urgencias asintomática tras la salida del extremo distal del catéter a través del ano.

AP: enfermedad de Lhermitte-Duclos (gangliocitoma displásico del cerebelo) tratada mediante craneotomía y DVPen 2007.

No sintomatología abdominal, ni focalidad neurológica. Analítica sin alteraciones. TAC craneal sin hidrocefalia. TAC abdominal: introducción del catéter a nivel del sigma sin neumoperitoneo ni líquido libre intraabdominal.

Intervención conjunta con neurocirugía para externalización valvular, retirada de catéter proximal y colocación de derivación externa en un primer tiempo seguido de laparoscopia abdominal donde se visualiza el catéter de DVP con una microperforación abscesificada y contenida a nivel del ciego. Distalmente se introduce en sigma con trayecto transmural de unos 1,5 cm.

Se realiza apendicectomía con resección parcial de ciego incluyendo la microperforación. Tras la liberación del catéter de su trayecto transmural en sigma mediante colotomía, se realiza extracción del catéter proximal a través de trócar de laparoscopia y el distal a través del ano. La reconstrucción se lleva a cabo mediante anastomosis a través de mini-Pfannestiel.

**Discusión:** la perforación intestinal por catéter DVP es una complicación rara, siendo más frecuente a nivel del colon y es potencialmente grave puesto que puede llegar a ocasionar una peritonitis o una infección del SNC secundaria.

A la hora de abordar una situación como ésta debemos tratar con antibioterapia intravenosa al paciente, asegurar el drenaje ventricular proximal y proceder a la retirada del catéter. La laparotomía es el abordaje clásico que se ha utilizado para la localización y extracción del catéter, aunque hay casos en los que se ha procedido mediante colonoscopia y laparoscopia.

## VF-21. TAPP URGENTE EN HERNIA INGUINAL INCARCERADA Y COMPROBACIÓN CON ICG.

**V Pino Díaz, C González de Pedro, E Perea del Pozo, M Socas Macías, I Alarcón del Agua, F López Bernal, L Tallón Aguilar, S Morales Conde**

*Servicio Cirugía General y Digestiva. Complejo Hospitalario Regional Virgen del Rocío, Sevilla*

**Introducción:** el enfoque endoscópico en cirugía de urgencias en la hernia inguinal es poco común y controvertido e incluso contraindicado en cirujanos sin suficiente experiencia, ya que la reparación laparoscópica de la hernia inguinal mediante técnica TAPP (hernioplastia transabdominal preperitonea) es técnicamente difícil, pero en manos de un cirujano entrenado, es seguro y eficaz con un alto grado de satisfacción del paciente. Los factores limitantes pueden ser la recidiva de técnicas preperitoneales previas y las adherencias extensas.

**Caso clínico:** varón de 52 años con hernia inguinal derecha recidivada e incarcerada de 12 horas de evolución con cuadro de obstrucción intestinal, sin signos de peritonismo a la exploración, sin pneumoperitoneo en radiología convencional ni alteraciones analíticas.

Se propone una hernioplastia inguinal transperitoneal con necesidad de realizar una quelotomía sobre el cuello fibroso para la reducción del contenido herniado y resección parcial de malla previa. Posteriormente se realizará una reparación con malla preperitoneal que se recubre con su peritoneo y se fija con tackers. Posteriormente se comprueba la viabilidad del asa con ICG.

**Discusión:** el procedimiento TAPP puede ser propuesto para el tratamiento de emergencia de hernias inguino-crurales incarceradas, permitiendo no solo la corrección de la hernia, sino también el control visual y el tratamiento oportuno del contenido herniado. TAPP es un procedimiento más desafiante en comparación con el abordaje anterior abierto tradicional y, por lo tanto, requiere un entrenamiento laparoscópico adecuado. Los criterios de exclusión están constituidos por contraindicaciones anestésicas o por criterios dimensionales de la hernia.

## VF-22. VIDEORRETROPERITONEOSCOPIA COMO ABORDAJE PARA LA NECROSECTOMÍA PANCREÁTICA. DESCRIPCIÓN DE LA TÉCNICA.

**J Tinoco González, C González de Pedro, L Tallón Aguilar, A Sánchez Arteaga, V Durán Muñoz-Cruzado, V Camacho Marente, MJ Tamayo López, A Nevado Infante, F Pareja Ciuró, J Padillo Ruíz**

*UGC Cirugía General y Digestiva. Complejo Hospitalario Regional Virgen del Rocío, Sevilla*

**Introducción:** dar a conocer la sistematización de la técnica desarrollada para el acceso retroperitoneal video asistido para la necrosectomía pancreática una vez agotados los abordajes previos según el step-up-approach.

**Material y métodos:** estudio descriptivo de una cohorte de seis pacientes sometidos a videoretroperitoneoscopia (VR) de 2016-2018.

Realizamos un estudio comparativo con la serie histórica de veinte necrosectomías abiertas (NA) desde 2011-2017. Analizamos estancia hospitalaria, número de intervenciones precisadas, complicaciones según Clavien-Dindo.

**Técnica quirúrgica:** con el paciente a 30º en decúbito lateral derecho se accede a través del trayecto del catéter de drenaje percutáneo previo apertura de las aponeurosis de los músculos oblicuos y transversos del abdomen. Se introduce un trocar laparoscópico de 15 mm y se crea cavidad con neumoretroperitoneo a 15 mmHg. Se accede con óptica de 0º de 5 mm, y con aspiración e hidrodissección se amplía el espacio de trabajo. Con pinzas de agarre de 5 mm se extrae el material necrótico y se realiza lavado y drenaje. Se deja colocada sonda de silicona con una luz para drenaje y otra para lavado.

**Resultados:** la edad media fue 52,2±8,1 para VR y 60,2±15,4 años en NA (p=0,23), la estancia mediana 34 (28-60) vs. 38 (23-58) días, p=0,497, el número mediano de reintervenciones de 1 (1-2) vs. 2,5 (1-3) p=0,02, y complicaciones medianas según grado de Clavien-Dindo de 2 (1,75-4) vs. 4 (2-5) p=0,01. Requirieron UCI 2 (33%) VR vs. 17 (85%) NA (p=0,01). La tasa de exitus fue de 0% en VR vs. 20% en NA.

**Conclusiones:** la técnica descrita aporta una mínima invasión al paciente, permitiendo una necrosectomía bajo visión endoscópica, con una mejora de los resultados en cuanto a complicaciones, a expensas de una estancia hospitalaria mediana de un mes.

### VF-23. ¿ROTURA DIAFRAGMÁTICA TRAUMÁTICA O HERNIA DIAFRAGMÁTICA SILENTE?

D Cabañó Muñoz, I Pulido Roa, I Mirón Fernández, J Sánchez Segura, C Rodríguez Silva, L Romacho López, M Pérez Reyes, J Santoyo Santoyo

UGC Cirugía General y Digestiva. Complejo Hospitalario Regional de Málaga, Málaga

**Introducción:** la rotura diafragmática por traumatismos penetrantes o de alto impacto es relativamente infrecuente. El diagnóstico es difícil dado su curso clínico silente y requiere una alta sospecha clínica y un examen minucioso de las pruebas de imagen. Las roturas diafragmáticas derechas y las de evolución crónica deben ser tratadas desde el tórax por la dificultad de acceso abdominal que condiciona el hígado. Las izquierdas pueden abordarse tanto por vía abdominal como torácica, siendo de elección la primera.

**Caso clínico:** mujer de 43 años, copiloto de un vehículo que recibe impacto lateral con varias vueltas de campana e impacto frontal con un tercero. A su llegada, la paciente se encuentra con Glasgow 3, con fracturas de pelvis, húmero y varias costillas en hemitórax izquierdo. Tras estabilizar a la paciente, se realiza Body-TC que muestra solución de continuidad del hemidiafragma izquierdo con herniación de intestino delgado a cavidad torácica, sin líquido libre intraabdominal. Tras el hallazgo, se plantea el diagnóstico diferencial de rotura diafragmática traumática versus hernia diafragmática silente como hallazgo incidental (ausencia de líquido libre, ausencia de signos de complicación del contenido herniado). Se decide laparoscopia exploradora, evidenciando gran solución de continuidad a nivel de seno costodiafragmático izquierdo con herniación parcial del paquete intestinal y el bazo. Debido a la imposibilidad de asegurar

una correcta reparación por la localización de la lesión, se opta por convertir a cirugía abierta. Tras reducir el contenido herniario, que no presenta signos de complicación, realiza una reparación primaria del diafragma mediante sutura continua. Buena evolución postoperatoria sin complicaciones en el seguimiento posterior.

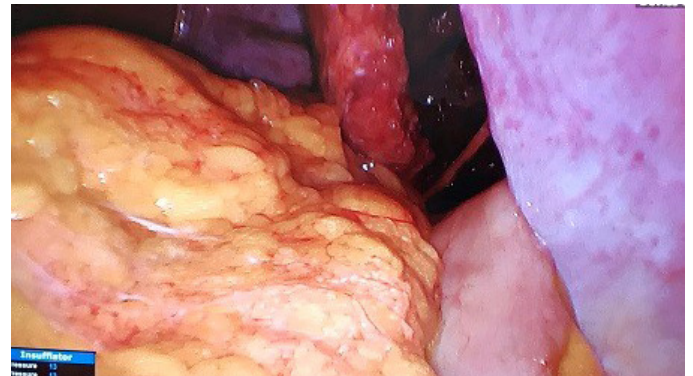

Figura 1

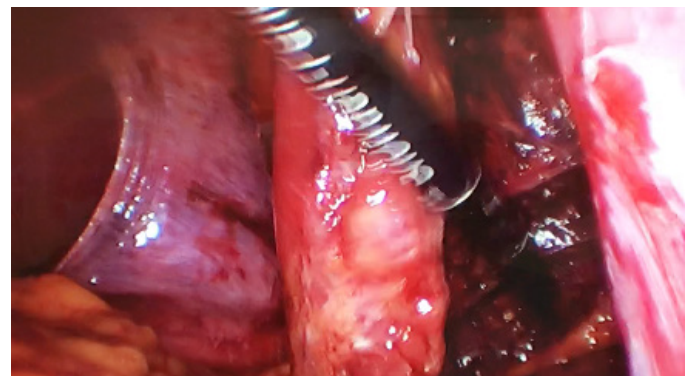

Figura 2

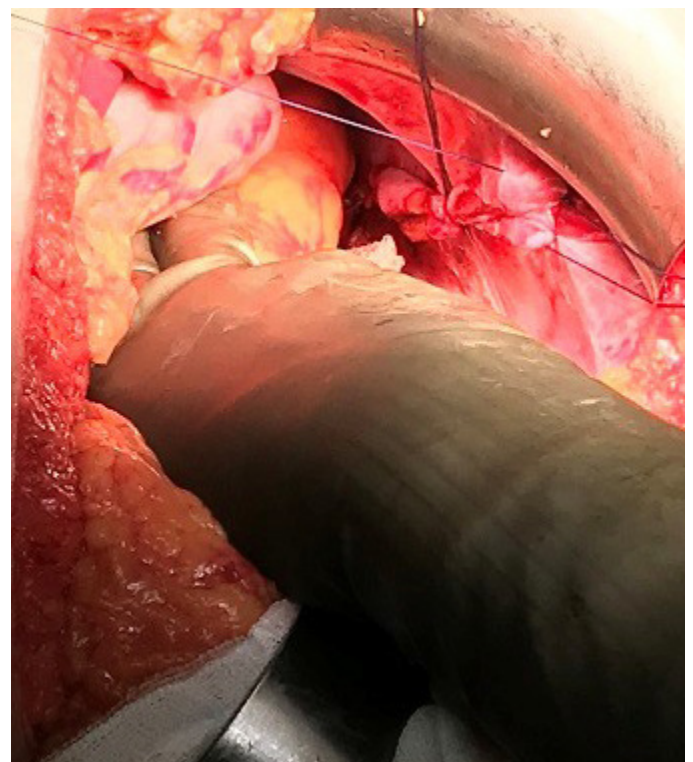


Figura 3

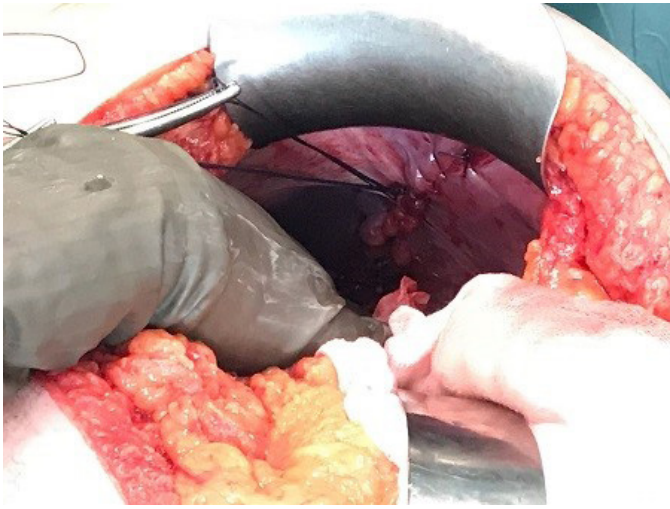


Figura 4

Tras repetir el procedimiento en el lado contralateral utilizando dos trocares de 5 mm y uno de 12 mm en flanco derecho, se realiza una sutura continua de la fascia posterior con sutura barbada y de la fascia anterior con monofilamento de absorción lenta. Finalmente, se coloca una malla de polipropileno de doble capa a nivel retromuscular que se fija únicamente con cola de fibrina.

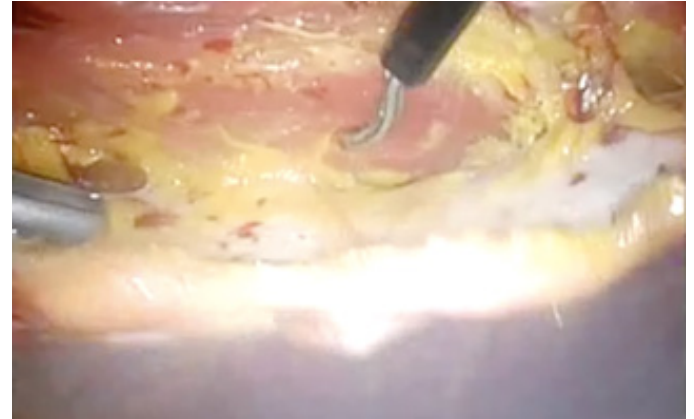


Figura 1

Dissección retromuscular.

**Discusión:** una buena anamnesis y un examen minucioso de las pruebas de imagen son esenciales para llevar a cabo con éxito el diagnóstico preoperatorio de hernia diafragmática traumática. El tratamiento precoz permite evitar una hernia diafragmática crónica que podría complicarse de forma aguda en el futuro.

#### VF-24. LIBERACIÓN DEL MÚSCULO TRANSVERSO POR VÍA LAPAROSCÓPICA CON MODIFICACIÓN "DOWN TO UP".

S Morales Conde, A Senent Boza, A Marchal Santiago, V Pino Díaz, M Socas Macías, A Barranco Moreno, F López Bernal, J Tinoco González, L Tallón Aguilar, FJ Padillo Ruiz, I Alarcón del Agua

Servicio Cirugía General y Digestiva. Complejo Hospitalario Regional Virgen del Rocío, Sevilla

**Introducción:** la separación posterior de componentes mediante liberación del músculo transverso (TAR) por laparoscopia permite una reconstrucción anatómo-funcional en defectos complejos de pared abdominal con menores tasas de complicación que por vía abierta. No obstante, es un procedimiento de alta exigencia técnica. Presentamos una modificación técnica que pretende simplificarlo.

**Caso clínico:** mujer de 62 años con IMC de 36,73 kg/m<sup>2</sup>, intervenida de hernioplastia umbilical y de tres recidivas herniarias posteriores. Presenta una nueva recidiva sintomática tipo M2-3W2R4.

Se utilizan tres trocares de 5 mm en flanco izquierdo. Tras delimitar el defecto, se abre longitudinalmente la fascia posterior del recto en su borde medial. Se identifica la línea arcuata, desde donde se secciona longitudinalmente la fascia del músculo transverso en sentido craneal a un centímetro de la línea semilunar, lo que permite la preservación de los pedículos neuro-vasculares que llegan al músculo recto a nivel lateral.

Dado que a nivel supraumbilical el músculo transverso avanza por detrás del músculo recto, a este nivel se seccionan sus fibras musculares, permitiendo la disección bajo las costillas. La disección lateral de este espacio permitirá el cierre sin tensión de ambas fascias del recto a nivel medial.

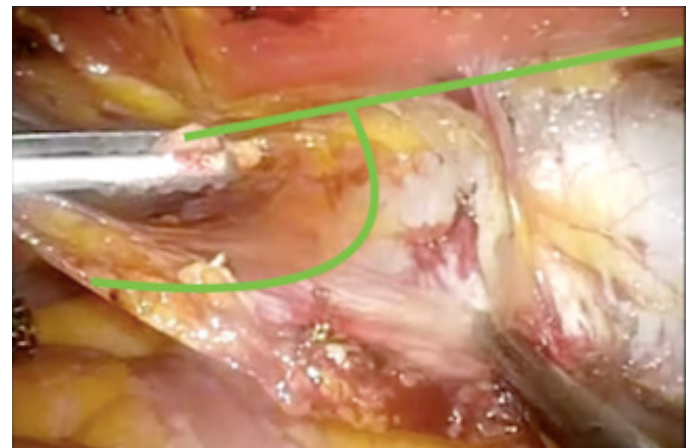


Figura 2

Arcada de Douglas.

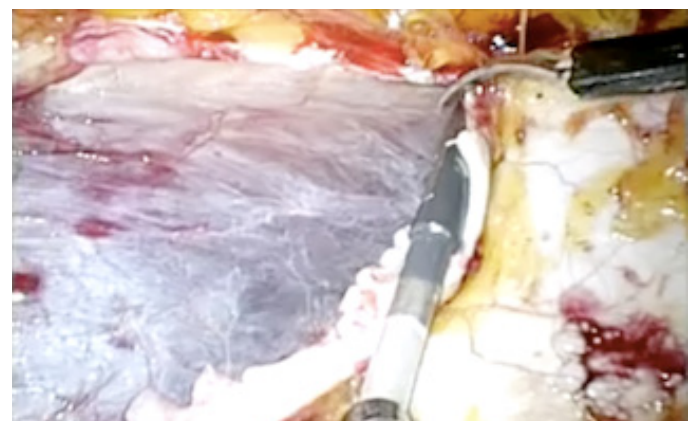
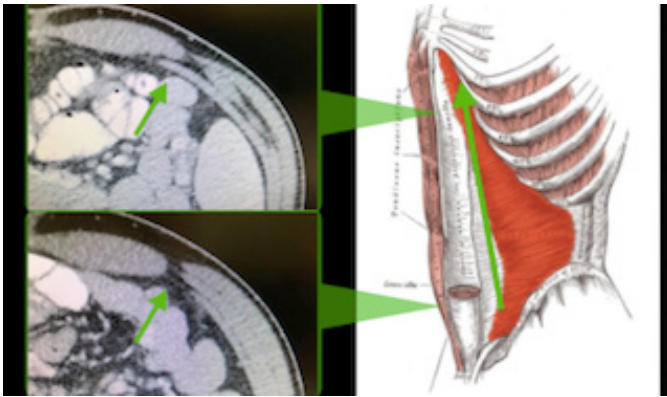


Figura 3

Sección fascia transverso.



**Figura 4**  
Disposición m transverso.

## VF-25. MANEJO LAPAROSCÓPICO DE LA HERNIA INGUINAL RECIDIVADA EN CMA.

BL López Durán, A Domínguez Amodeo, Z Valera Sánchez, A Curado Soriano, AA Ramírez Redondo, F Oliva Mompeán, E Navarrete de Cárcer

*Servicio Cirugía General y Digestiva. Complejo Hospitalario Regional Virgen Macarena, Sevilla*

**Introducción:** en últimos años la laparoscopia se ha posicionado como procedimiento factible para reparar los defectos de la pared abdominal. El abordaje TAPP (abordaje transabdominal laparoscópico con colocación de prótesis pre-peritoneal para la corrección de la hernia inguinal) puede ser útil incluso en aquellos casos en los que existe recidiva herniaria.

**Caso clínico:** varón de 43 años hipertenso, trasplantado renal hace cinco años mediante lumbotomía derecha e intervenido de hernioplastia inguinal izquierda mediante técnica Rutkow-Robbins hace dos años por hernia L1P.

Vuelve a consulta por persistencia tumoración y molestias inguinales con esfuerzos. En la exploración; defecto herniario inguinal izquierdo por lo que se plantea nueva cirugía. A pesar del antecedente quirúrgico de lumbotomía se propone la realización de técnica TAPP para reparación del defecto.

Se introduce trocar de 12 mm umbilical para la óptica evidenciando la ausencia de adherencias en compartimento superior, exploración de ambas regiones inguinales encontrando tapón de cirugía previa y defecto L2R. Colocación de trocates en flanco izquierdo y derecho medializado para abordaje de región inguinal izquierda. Apertura de flap amplio de peritoneo para abordaje de espacio preperitoneal. Identificación de las estructuras y del defecto, escisión del material protésico antiguo. Disección de vasos espermáticos y conducto deferente. Confección de malla de PPL e introducción en cavidad, colocación de la misma en el espacio preperitoneal cubriendo el defecto herniario. Cierre del flap cubriendo la malla.

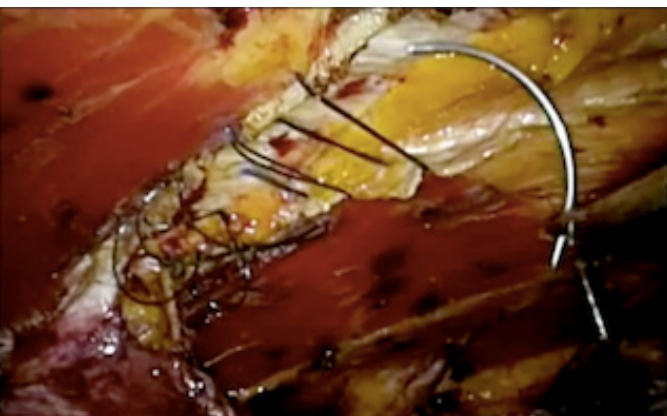
El paciente fue dado de alta a las 24 horas de la cirugía. En revisiones posteriores se encuentra asintomático.

**Discusión:** desde la implantación de la laparoscopia en nuestra unidad se han realizado 499 intervenciones TAPP y TEP, con recidivas del 2,8% y 4% respectivamente. Si bien requiere la adquisición de experiencia a través de curva de aprendizaje, una vez conseguido es un método factible para el tratamiento de la hernia inguinal, asociando menores tasas de morbilidad y recidiva postoperatoria.

## VF-26. REPARACIÓN TAPP DE HERNIA SUPRAPÚBICA, UN RETO PARA EL CIRUJANO.

V Pino Díaz, N García Fernández, E Perea del Pozo, I Alarcón del Agua, M Socas Macías, L Tallón Aguilar, S Morales Conde

*Servicio Cirugía General y Digestiva. Complejo Hospitalario Regional Virgen del Rocío, Sevilla*



**Figura 5**  
Sutura fascia anterior.



**Figura 6**  
Colocación de malla.

**Discusión:** esta modificación de la técnica original permite una disección más precisa del plano retromuscular del transverso sin seccionar sus fibras musculares salvo en su extremo craneal, preservando la inervación y vascularización de la pared abdominal. Además, simplifica un procedimiento complejo facilitando el abordaje laparoscópico.

**Introducción:** las hernias suprapúbicas (<4 cm por encima del pubis M5) requieren un importante conocimiento anatómico dada la complejidad de su reparación y la infrecuencia de su presentación, en torno al 2% del total de las hernias.

El problema para la reparación de estas hernias es que el límite inferior del defecto tiende a estar muy cerca del pubis y no permite una fijación adecuada o un solapamiento adecuado por debajo de la sínfisis del pubis. El tratamiento de las eventraciones suprapúbicas está muy poco documentado y es, por lo tanto, controvertido.

**Caso clínico:** mujer de 40 años con hernia suprapúbica a 4 cm de la sínfisis del pubis con un defecto de 3x3 cm y debilidad asociada de la pared bajo el arco de Douglas.

Se realiza una reparación laparoscópica TAPP para exposición adecuada de la sínfisis del pubis, los ligamentos de Cooper, y los vasos epigástricos en ambos lados, permitiendo la disección del espacio de Retzius ampliamente. Se realiza cierre mediante sutura continua del defecto con Maxon-loop y se procede a fijar con tackers la malla PTFE Dual Mesh al pubis, Coopers y disposición periférica doble corona, con recubrimiento parcial del injerto con el flap del peritoneo parietal.

**Discusión:** los principios básicos para el abordaje laparoscópico en la hernia suprapúbica incluyen los básicos para toda reparación herniaria, una buena fijación y un solapamiento de al menos 5 cm, el cual se ve facilitado por este abordaje en su límite inferior. La malla se colocará, bien mediante técnica IPOM, o bien tras la apertura de un flap peritoneal, tal como se realiza en el TAPP, y que es nuestra preferencia.

De esta manera se logra acceder al plano de anclaje correcto teniendo especial precaución al fijar la prótesis en la vecindad del espacio inguinal, lo cual puede producir dolor crónico.

## VF-27. TRATAMIENTO DE LA HERNIA PERINEAL SECUNDARIA EN PACIENTE CON AMPUTACIÓN ABDOMINOPERINEAL. HERNIOPLASTIA MEDIANTE ABORDAJE POSTERIOR.

**N García Fernández, L Navarro Morales, V Camacho Marente, M Flores Cortés, M Bustos Jiménez, J Martín Cartes, J Padillo Ruiz**

*Servicio Cirugía General y Digestiva. Complejo Hospitalario Regional Virgen del Rocío, Sevilla*

**Introducción:** la hernia perineal (PerH) tras una amputación abdominoperineal es una complicación reconocida. Sin embargo, su frecuencia no está clara. Antiguamente se consideraba una complicación infrecuente, no obstante, el tratamiento quirúrgico del cáncer de recto ha evolucionado con la aceptación del principio de escisión mesorrectal total (TME) y el reconocimiento de la necesidad de una resección quirúrgica clara, evitando la perforación del tumor durante la cirugía, realizándose actualmente, con frecuencia, la amputación abdominoperineal extraelevadora (eLAPE).

Esto resulta positivo para reducir la afectación del margen circunferencial y la perforación intraoperatoria del tumor. Sin embargo, un eLAPE origina un defecto mayor en el piso pélvico que únicamente mantiene la grasa isquioanal y la piel para el cierre del

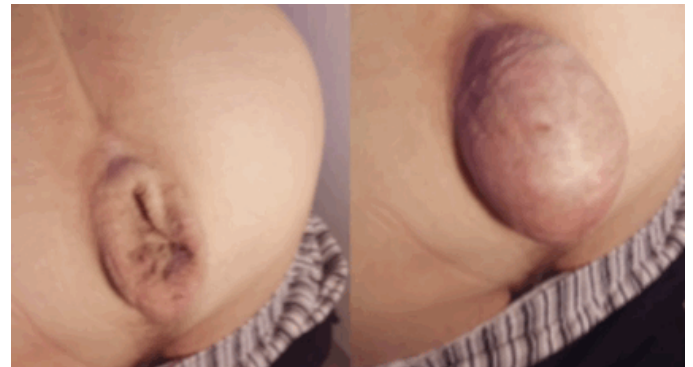
mismo. En la literatura se describe la herniación perineal en este grupo de pacientes de forma variable, hasta incluso en el 45% de los casos.

**Caso clínico:** varón de 81 años intervenido de amputación abdominoperineal, que presenta una tumoración perineal sintomática. A la exploración destaca una tumoración de 10 cm, que protruye en valsalva. El TC confirma dicha hernia con asas intestinales en su interior, con un gran saco y un anillo aproximado de unos 4 cm.

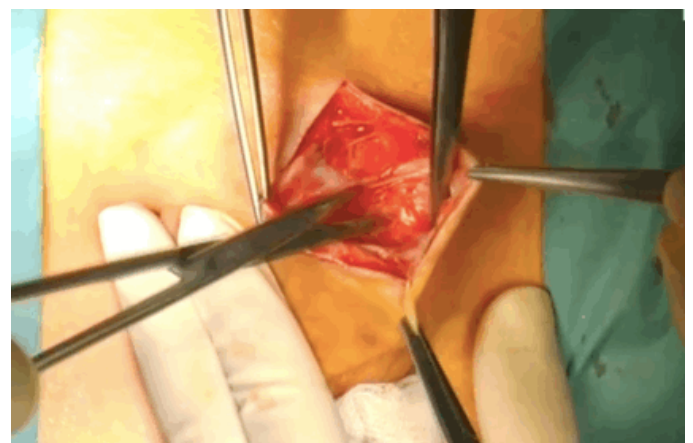
Se realizó tratamiento quirúrgico de reparación herniaria mediante disección del saco y colocación de malla de PVDF + PPL vía perineal. Con buena evolución funcional, clínica y estética del paciente.

**Discusión:** el cierre primario de la herida perineal, con una evitación cuidadosa de la infección de la herida es la consideración más importante para evitar una hernia perineal.

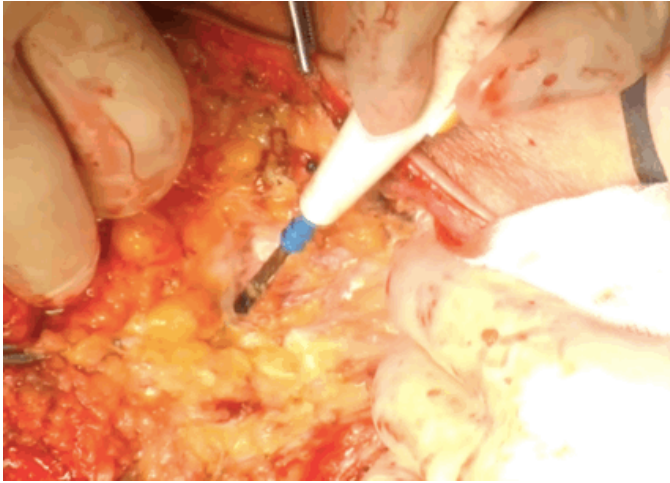
En los últimos años se han publicado numerosos estudios, frecuentemente de baja calidad, que sugieren el uso de diferentes tipos de mallas o colgajos. Sin embargo, no existen estudios clínicos prospectivos o aleatorizados que establezcan cuál es el tipo de técnica más apropiado.



**Figura 1** Tumoración perineal de unos 10 cm que protruye en valsalva.

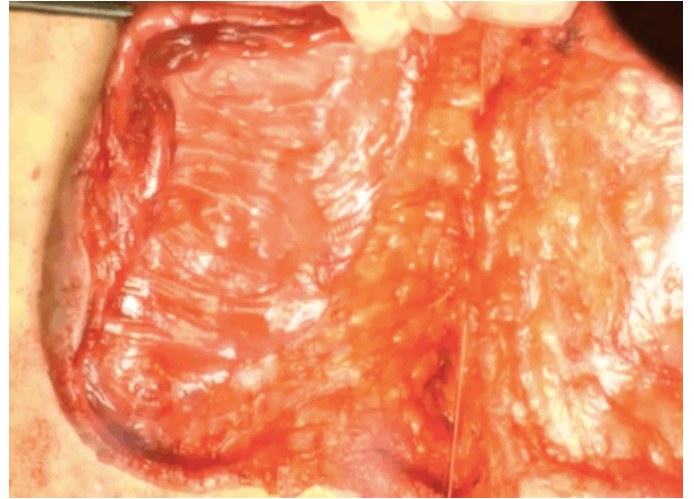


**Figura 2** Liberación y apertura del saco.



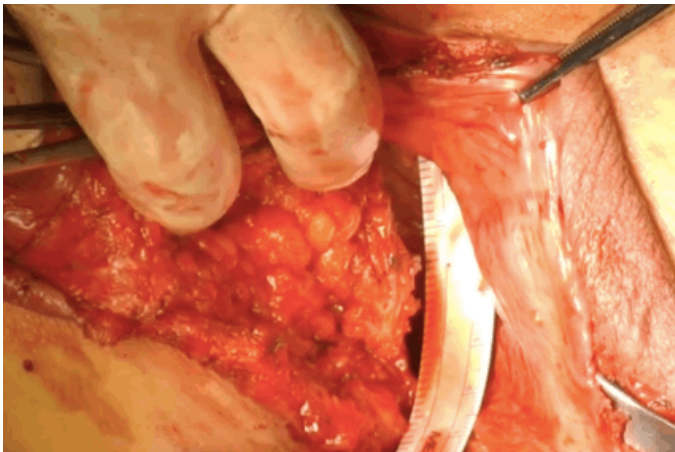
**Figura 3**

Disección del saco hasta alcanzar el plano de los músculos elevadores.



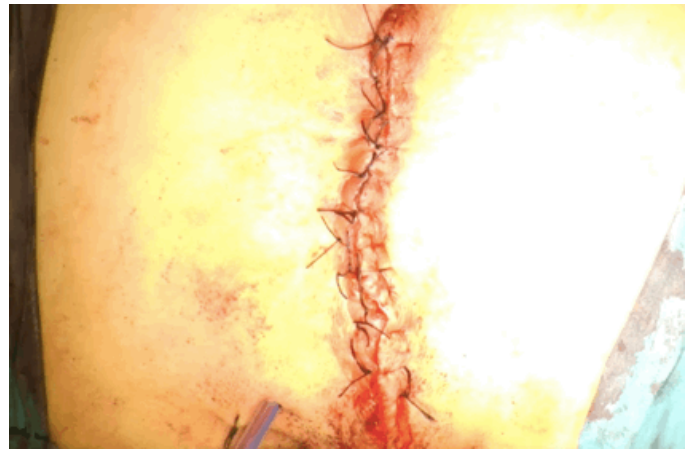
**Figura 6**

Cierre del tejido subcutáneo.



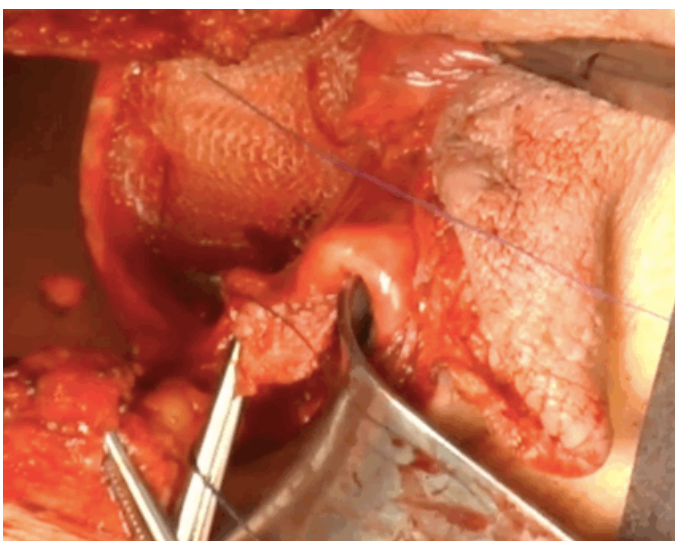
**Figura 4**

Medición del defecto.



**Figura 7**

Cierre de piel.



**Figura 5**

Colocación de malla PVDF+PPL