

## XV Reunión de la ASAC

### Comunicaciones póster

#### CP-001. COLGAJO TORACOEPIGÁSTRICO PARA COBERTURA DE DEFECTO TORÁCICO EN CÁNCER DE MAMA LOCALMENTE AVANZADO.

B Estébanez Ferrero, SM López Saro, A Pareja López, R Torres Fernández, N Espínola Cortés, S Ortega Ruíz, I Teruel Lillo, M Lorenzo Campos

*Servicio Cirugía General y Digestiva. Complejo Hospitalario de Especialidades Torrecárdenas, Almería*

**Introducción:** los colgajos toracoepigástricos permiten la cobertura de los defectos torácicos mediante el ascenso y rotación de la superficie cutánea abdominal. La irrigación del colgajo proviene de ramas perforantes de la arteria epigástrica superior y perforantes de las arterias anteromediales. Su principal indicación es la cobertura de mastectomías con grandes defectos en cuadrantes externos y cola de Spencer.

**Caso clínico:** paciente de 79 años con una lesión en mama izquierda y exudado sanguinolento en los últimos días. En la exploración se apreciaba una tumoración pétreo con afectación cutánea, adherida a planos profundos, compatible con cáncer de mama localmente avanzado. Se realizó mamografía, RNM y TC, apreciándose signos de afectación axilar sin enfermedad a distancia. Se diagnosticó por BAG ecoguiada un carcinoma infiltrante de tipo no específico G2, asociado a un extenso carcinoma ductal in situ con receptores de estrógenos 100%, progesterona 5%, ki67 del 10% y HER2 negativo.

Se presentó en el Comité de Cáncer de Mama y se optó por el tratamiento quirúrgico de inicio. Realizamos una mastectomía radical modificada y reconstrucción del defecto de la pared torácica mediante un colgajo toracoepigástrico. La paciente presentó una necrosis focal del colgajo, precisando desbridamiento y curas ambulatorias.

A los tres meses la paciente desarrolló una tumoración inflamatoria en mama contralateral y se diagnosticó de lesiones hepáticas sospechosas de metastásis.

**Discusión:** los colgajos toracoepigástricos permiten cubrir grandes defectos torácicos. Debe valorarse su uso en pacientes que padezcan un cáncer de mama localmente avanzado y precisen una gran resección cutánea. La ejecución técnica es reproducible y menos compleja en relación a otros colgajos miocutáneos. Entre sus principales complicaciones se encuentra la necrosis de los extremos

de las ramas perforantes que lo irrigan. Las terapias de vacío son las opciones más utilizadas para el tratamiento de las necrosis parciales postoperatorias.

#### CP-002. DIAGNÓSTICO DE CÁNCER DE MAMA POR MAMOGRAFÍA DIGITAL CON CONTRASTE INTRAVENOSO.

J Ramos Sanfiel<sup>1</sup>, T Gallart Aragón<sup>1</sup>, P Gallart Aragón<sup>2</sup>, MA García Martínez<sup>1</sup>, B Mirón Pozo<sup>1</sup>

<sup>1</sup>Servicio Cirugía General y Digestiva. Hospital San Cecilio, Granada

<sup>2</sup>Servicio Cirugía General y Digestiva. Hospital Quirón Palmaplanas, Palma de Mallorca

**Introducción:** tradicionalmente los exámenes mamográficos se han realizado con pruebas radiológicas analógicas, que a pesar de presentar una alta resolución y contraste, tienen limitaciones debidas a su estrecho rango dinámico y ruido estructural. Por ello, se han empleado distintas tecnologías para fabricar detectores digitales que superen las deficiencias del sistema analógico.

**Caso clínico:** mujer de 67 años de edad con antecedentes de HTA, dislipemia y TVP a los 53 años. Se le realiza prueba aleatoria de mama a petición de la paciente por antecedentes familiares cercanos de cáncer de mama. La mamografía convencional evidencia una lesión de unos 12 mm espiculada en mama izquierda, que es biopsiada mediante BAG con resultado de carcinoma lobulillar in situ.

Se completa el estudio con mamografía digital con contraste intravenoso, donde se evidencian dos focos más no descritos en la mamografía previa de 0,3 mm en CSE y otro de 0,7 mm en la región retroareolar de la misma mama. Dada la discordancia entre las distintas pruebas de imagen y para planificar el manejo quirúrgico conservador o radical, se realiza RMN de mama bilateral, objetivándose las tres lesiones descritas en la prueba digital.

Tras ser presentada en el Comité Multidisciplinar, se decide realizar mastectomía radical con reconstrucción inmediata, dándose de alta hospitalaria el cuarto día postoperatorio. El informe anatomopatológico describe tres focos de carcinoma lobulillar in situ, sin invasión vascular ni linfática.

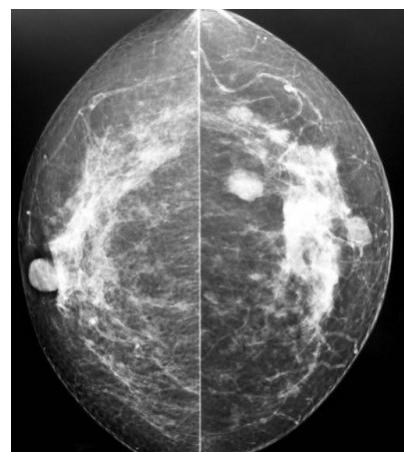


Figura 1  
Mamografía digital.

**Discusión:** la digitalización puede incrementar ligeramente la sensibilidad de la mamografía para el diagnóstico precoz del cáncer de mama en comparación con el método análogo tradicional, sin embargo se necesitan más estudios complementarios para disminuir las biopsias innecesarias. Por otra parte, la digitalización y la biopsia radioguiada podrían evitar biopsias abiertas.

**CP-003. FASCITIS NECROTIZANTE EN POSTOPERATORIO DE NODULECTOMÍA EN PACIENTE CON AGRANULOCITOSIS DE ORIGEN MEDICAMENTOSO.**

NS Ávila García, FJ Fernández García, R Gómez Pérez, V Scholz Gutiérrez, C Monje Salazar, L Pico Sánchez, F Ramos Muñoz, S Martín Cortés

UGC Cirugía General y Digestiva. Complejo Hospitalario de Especialidades Virgen de la Victoria, Málaga

**Introducción:** la agranulocitosis inducida por metamizol es un efecto adverso poco frecuente pero potencialmente letal. El riesgo estimado es muy variable. Se comporta como una reacción de hipersensibilidad.

**Caso clínico:** mujer de 33 años sin alergias medicamentosas conocidas ni antecedentes de interés; intervenida de fibrohistiocitoma de mama izquierda, tratamiento analgésico al alta: paracetamol y metamizol.

Al segundo día postoperatorio, acude a urgencias por sangrado de herida quirúrgica, en analítica sanguínea destaca: Hemoglobina 12,3 g/dL, coagulopatía severa (TP 44%, INR 1,68), plaquetopenia (56.000), neutropenia (200), insuficiencia renal (Cr 1,83 mg/dL), PCT 50 ng/mL, frotis que descarta proceso onco-hematológico –causa más probable proceso infeccioso sin poder descartar reacción adversa a metamizol-. A la exploración: consciente y orientada, sin dificultad respiratoria, inflamación mama izquierda, tendencia hipotensiva con necesidad de drogas vasoactivas. Ingresa en UCI.

En las primeras 24 horas presenta celulitis en mama izquierda con extensión a espalda y placa necrótica de rápida instauración en UCCEE/MI, por lo que se realiza cura en el quirófano: drenaje, lavado y fasciotomía con toma de cultivo (E. coli y Cándida parapsilosis multisensibles). Se realizan curas locales diarias. Tras estabilización y normalización de leucopenia y plaquetopenia, se continúa con tratamiento antibiótico endovenoso y curas locales en planta. Tras definirse placa necrótica se procede a desbridamiento de la misma y terapia de presión negativa tipo VAC®. Ante evolución favorable, presencia de buen tejido de granulación y ausencia de exudado se procede a alta hospitalaria con VAC® ambulatorio.

Finalmente se deriva a Dermatología para reparación de piel en región perimamaria y costal izquierda mediante injerto de piel total de cara interna de muslo homolateral.

**Discusión:** ante este cuadro infeccioso, es fundamental el diagnóstico precoz y tratamiento agresivo (soporte en UCI-desbridamiento quirúrgico-antibioterapia iv). Hay que destacar, así mismo, la relevancia del uso racional de los medicamentos, basándonos en el conocimiento de este efecto adverso raro, pero posible.

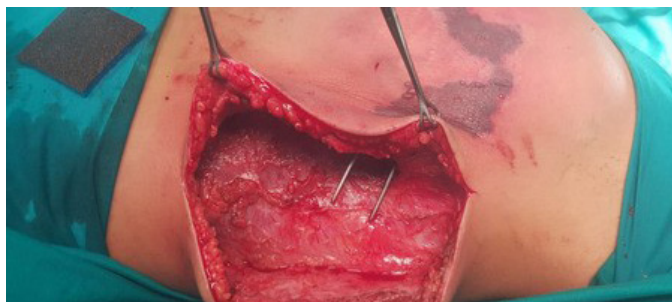

Figura 1 Primer desbridamiento quirúrgico.

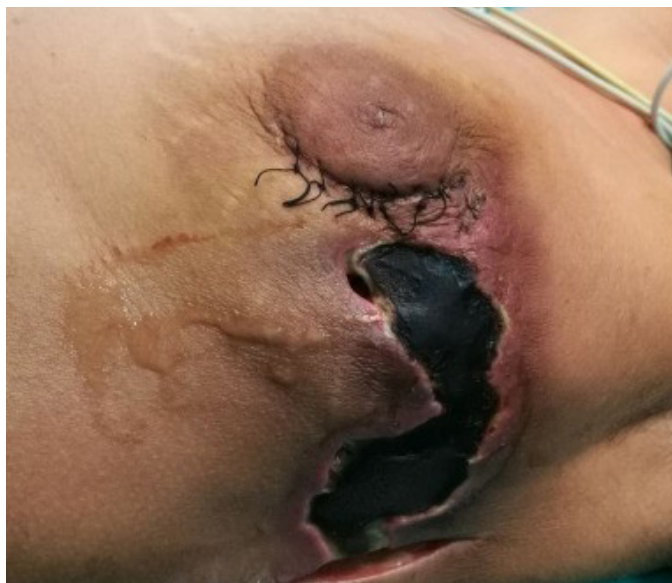

Figura 2 Placa de necrosis definida.

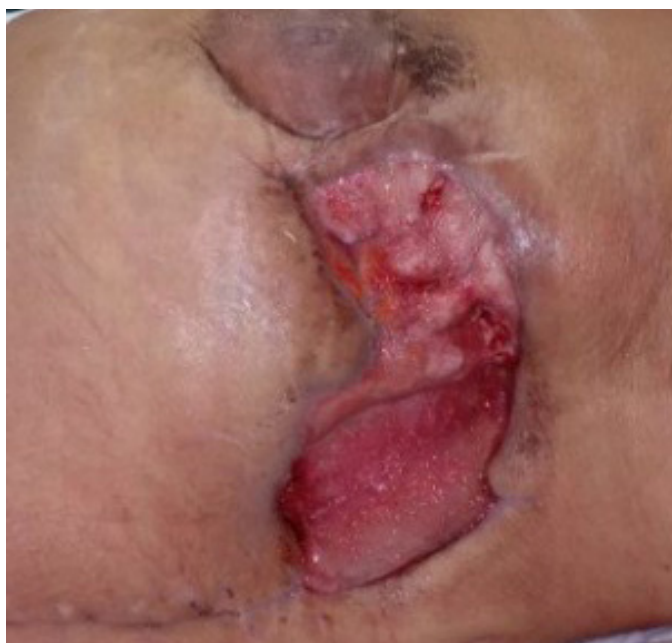

Figura 3 Evolución tras aplicación de terapia de presión negativa tipo VAC.

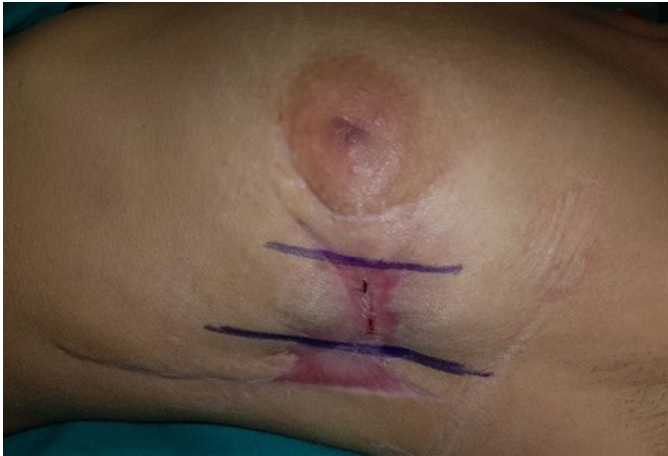

Figura 4

Aspecto previo a actuación por parte de Dermatología.

#### CP-004. FIBROADENOMA COMPLEJO GIGANTE.

**B Estébanez Ferrero, SM López Saro, Á Pareja López, R Torres Fernández, N Espínola Cortés, S Ortega Ruiz, MÁ Lorenzo Campos**

*Servicio Cirugía General y Digestiva. Complejo Hospitalario de Especialidades Torrecárdenas, Almería*

**Introducción:** los fibroadenomas representan las tumoraciones sólidas benignas más frecuentes de la mama. Suelen producirse en mujeres jóvenes y presentarse como una masa dura, indolora y móvil, pudiendo alcanzar gran tamaño. El diagnóstico se realiza mediante pruebas de imagen, siendo necesario para su confirmación, el estudio histológico. La indicación del tratamiento quirúrgico mediante exéresis debe individualizarse.

**Caso clínico:** presentamos una paciente de 40 años sin antecedentes personales de interés, que acudió a consulta refiriendo asimetría mamaria de varios meses de evolución.

En la exploración física se apreció una evidente asimetría mamaria con aumento de la mama izquierda de forma central, evidenciando una dilatación de la areola con respecto a la contralateral. Se palpó una tumoración bien delimitada que abarcaba toda la región central de la mama, de aproximadamente 15x6 cm, de consistencia elástica, que parecía afectar al parénquima mamario.

Se completó el estudio mediante una mamografía, ecografía y BAG diagnósticas de fibroadenoma gigante en la mama izquierda.

Practicamos una exéresis periareolar mediante un patrón oncoplastico tipo Round-Block que permitió la extirpación completa de la pieza quirúrgica y el remodelado de la areola para simetrizarla con respecto a la contralateral, arrojando un buen resultado estético final.

La paciente cumplió los criterios de alta hospitalaria el primer día postoperatorio.

**Discusión:** el fibroadenoma supone aproximadamente el 75% de las tumoraciones mamarias en mujeres por debajo de 30 años. Menos el 4% de todos los fibroadenomas constituyen una variedad conocida

como fibroadenoma gigante, es decir con un diámetro mayor de 5 cm o un peso mayor de 500 g.

Resulta imprescindible el diagnóstico diferencial con patología mamaria maligna, por lo que el diagnóstico definitivo es el estudio histológico.

La técnica quirúrgica debe asegurar una resección completa de la lesión, así como la simetría mamaria y un resultado estético aceptable.

#### CP-005. INDICACIONES MENOS FRECUENTES DE LA LINFADENECTOMÍA AXILAR EN EL SERVICIO DE CIRUGÍA GENERAL.

**M Alcaide Lucena, MÁ García Martínez, S de Reyes Lartategui, J Ramos Sanfiel, B Mirón Pozo**

*Servicio Cirugía General y Digestiva. Hospital San Cecilio, Granada*

**Introducción:** la epidermolisis ampollosa (EA) es una enfermedad de baja prevalencia que afecta a la piel y mucosas con formación de ampollas tras mínimos traumatismos. Está asociado a un riesgo aumentado de padecer cáncer epidermoide (CE).

**Caso clínico:** paciente de 40 años con epidermolisis ampollosa distrófica en seguimiento. En 2015 presenta CE en antebrazo de tamaño 9,6 cm (Breslow 2,6 mm, nivel IV de Clark). Se realiza amputación de antebrazo izquierdo. Al año debuta con tumoración en axila izquierda, en ecografía lesión nodular heterogénea, hiperecogénica de 28x32x48 mm con otras lesiones adyacentes de menor tamaño captantes en PET TC compatibles con adenopatías realizando BAG: metástasis de CE, por lo que se realiza linfadenectomía axilar con resultado de metástasis en 8/17 ganglios.

**Discusión:** la EA es una dermatosis de baja prevalencia de causa genética, autosómica dominante o recesiva. Hay una alteración de la cohesión de la dermis con la epidermis. Existen tres tipos: simples, junturales y distróficas, siendo las dos últimas las que tienen más riesgo de CE.

El CE se presenta como una complicación de la EA. Es un tumor maligno, infiltrante y destructor que origina metástasis por vía linfática y hemática.

Los tratamientos prescritos con resultados variables son: cirugía, amputación si se presenta en mano o pie, radioterapia, cetuximab. Desde hace poco se trata con rigosertib con la esperanza de alargar la supervivencia. Si se presentan metástasis ganglionares está indicada la cirugía, que es donde entra en juego el papel del cirujano general, como en nuestro caso, realizando linfadenectomía axilar.

El CE es difícil de identificar clínicamente en pacientes con EA porque puede manifestarse como úlceras crónicas difícil de diferenciar en pacientes con patología cutánea. Es obligatorio realizar una biopsia de piel en cualquier lesión sospechosa e intentar hacer un diagnóstico precoz para instaurar el tratamiento adecuado.

### CP-006. MASA GIGANTE DE MAMA: DIAGNÓSTICO DIFERENCIAL.

S Mansilla Díaz, R Gómez Pérez, FJ Fernández García, N Ávila Soledad, E Buendía Peña, S Martín Cortés, V Scholz Gutiérrez, R de Luna Díaz

Servicio Cirugía General y Digestiva. Complejo Hospitalario de Especialidades Virgen de la Victoria, Málaga

**Introducción:** en el diagnóstico diferencial de una masa gigante de mama deben incluirse el tumor phyllodes, fibroadenoma gigante juvenil y la hipertrofia mamaria juvenil. Durante el periodo de lactancia debemos tener en cuenta entidades como el galactocele y el adenoma de la lactancia.

La mamografía y la ecografía son las primeras pruebas a realizar, a pesar de tener una baja especificidad. La PAAF es poco específica, por lo que es preferible el uso de la BAG, siendo, no obstante la biopsia quirúrgica la que nos ofrezca el diagnóstico definitivo.

**Caso clínico:** mujer de 50 años sin antecedentes de interés, que acude por tumoración de mama derecha de rápido crecimiento de cinco meses de evolución. A la exploración se aprecia mama derecha con múltiples tumoraciones, vascularización periférica y zonas de ulceración sin palpase adenopatías axilares. En la ecografía de mama con BAG se objetiva una tumoración sólido-quística que ocupa la totalidad de la mama derecha, sin evidencia de adenopatías sospechosas con resultado anatomopatológico de tumor phyllodes sin signos de malignidad.

Se realizó mastectomía con colgajo musculocutáneo de latissimus dorsi, siendo la anatomía patológica definitiva de tumor phyllodes maligno de 40 cm sin evidencia de afectación ganglionar. Tras la intervención, se decide seguimiento en seis y doce meses.

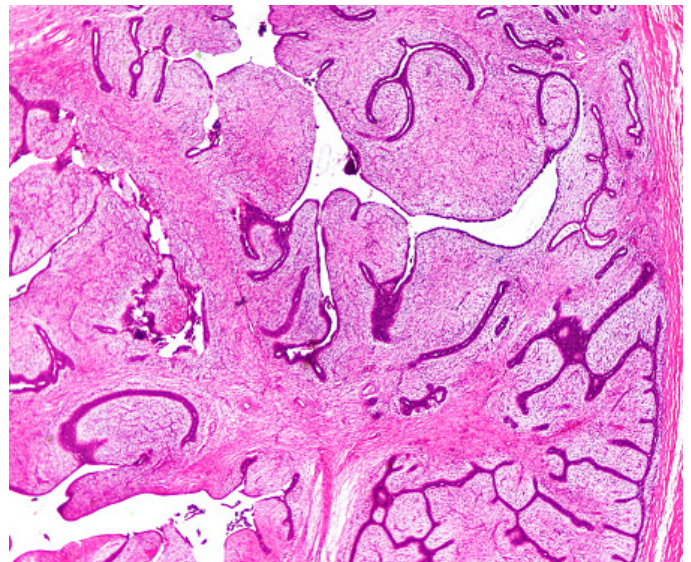


Figura 3

**Discusión:** ante una tumoración gigante de mama es fundamental la historia clínica, teniendo en cuenta antecedentes, edad, tamaño, tiempo de crecimiento, y sintomatología concomitante.

El tumor phyllodes es una entidad poco frecuente con una edad media de presentación entre los 30- 40 años. Se clasifica en tres grandes grupos: benignos, borderline y malignos (cistosarcoma phyllodes). Clínicamente se trata de una tumoración firme, indolora, multinodular, crecimiento rápido y con un tamaño de unos 10-20 cm. El tratamiento de elección es quirúrgico con márgenes de resección de 1-2 cm (único factor predictivo). La linfadenectomía axilar, de entrada no tiene indicación.

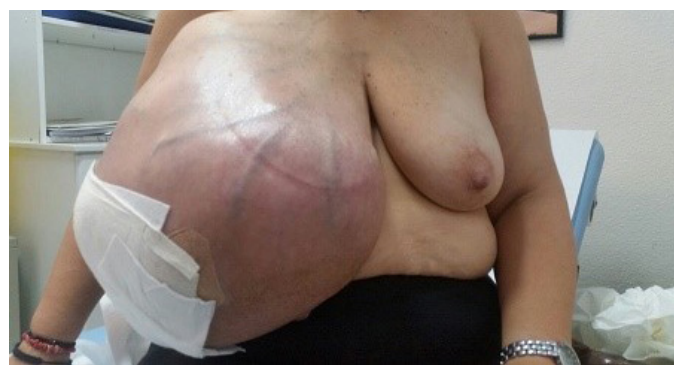

Figura 1

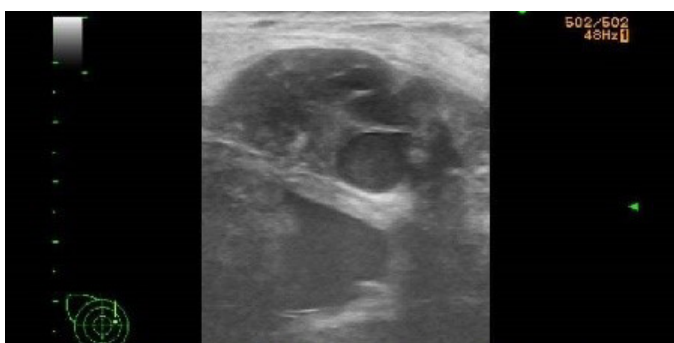


Figura 2

### CP-007. ABDOMEN AGUDO SECUNDARIO A PARASITOSIS.

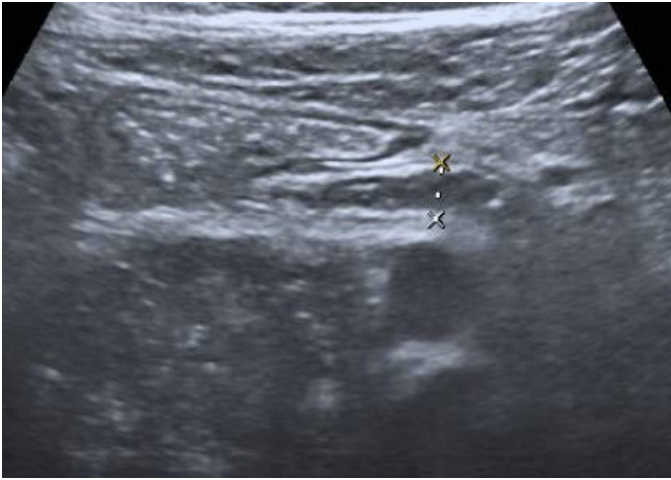
MJ Cuevas López<sup>1</sup>, V Camacho Marente<sup>1</sup>, M Bustos Jiménez<sup>1</sup>, FJ Padillo Ruiz<sup>2</sup>

<sup>1</sup>Sección Cirugía General y Digestiva. Complejo Hospitalario Regional Virgen del Rocío, Sevilla <sup>2</sup>Servicio Cirugía General y Digestiva. Complejo Hospitalario Regional Virgen del Rocío, Sevilla

**Introducción:** la infestación por *Enterobius vermicularis* (lombriz intestinal) es la parasitosis por helmintos más frecuente del mundo, ocurriendo de forma predominante en la población infantil. No obstante, el parásito puede afectar a la población adulta e incluso, en raras ocasiones, manifestarse como un cuadro de abdomen agudo, siendo el más frecuente de ellos, la apendicitis aguda.

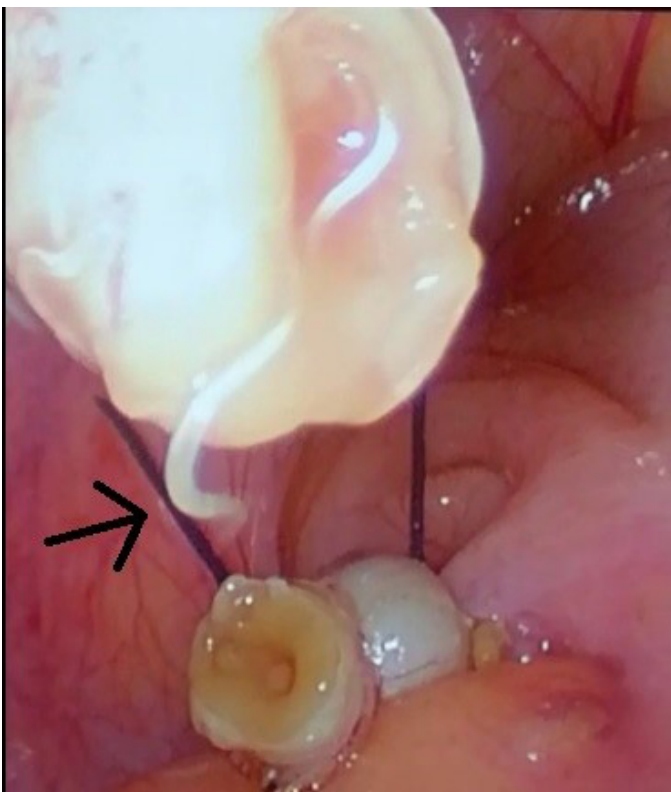
**Caso clínico:** presentamos el caso de una paciente mujer de 32 años que acudía a Urgencias por dolor en el cuadrante inferior derecho del abdomen, de 36 horas de evolución y febrícula. A la exploración encontramos un signo de Blumberg positivo. Se obtuvieron como pruebas complementarias una analítica que sólo mostraba una leve neutrofilia y una ecografía abdominal cuyos resultados no fueron concluyentes (Figura 1). Dada la sospecha de apendicitis aguda, se decidió realizar una laparoscopia exploradora. Durante la intervención únicamente se encontró un apéndice congestivo e inflamado, por lo que se realizó una apendicectomía con técnica habitual. Tras la sección

del apéndice se visualizaron larvas vivas en el muñón apendicular, que se trataban de la especie *Enterobius vermicularis* (Figura 2). El postoperatorio transcurrió sin incidencias, iniciándose tratamiento con mebendazol tanto a ella como a sus convivientes.



**Figura 1**

Imagen ecográfica del apéndice cecal que no se consigue visualizar en toda su extensión.



**Figura 2**

La flecha señala el espécimen vivo de *Enterobius vermicularis* en la superficie de sección del muñón apendicular.

**Discusión:** las infestaciones parasitarias se incluyen dentro del espectro etiológico de la apendicitis aguda y por tanto, deben considerarse durante el diagnóstico diferencial. Tanto durante la intervención como en el análisis histopatológico posterior de los especímenes quirúrgicos se debe prestar especial atención a la existencia de estos parásitos ya que el éxito del tratamiento reside en una adecuada terapia sistémica para el paciente y sus convivientes.

## CP-008. ABSCESO DE PSOAS SECUNDARIO A PERFORACIÓN DE COLON TRAS COLONOSCOPIA.

MP Gutiérrez Delgado<sup>1</sup>, M Pitarch Martínez<sup>1</sup>, FJ León Díaz<sup>1</sup>, C Montiel Casado<sup>1</sup>, FJ Moreno Ruiz<sup>1</sup>, RC Alberto<sup>2</sup>, JL Fernández Aguilar<sup>1</sup>, J Santoyo Santoyo<sup>2</sup>

<sup>1</sup>Servicio Cirugía General y Digestiva. Complejo Hospitalario Regional de Málaga, Málaga <sup>2</sup>Servicio Cirugía General. Complejo Hospitalario Regional de Málaga, Málaga

**Introducción:** el absceso del psoas es una entidad muy infrecuente, cuya etiología habitual es primaria o secundaria a otras patologías infecciosas, siendo muy inusual el origen en patología abdominal. En este último caso la clínica inespecífica como lumbalgia e impotencia funcional puede dificultar el enfoque diagnóstico.

**Caso clínico:** presentamos el caso de un varón de 49 años en estudio por diagnóstico reciente de adenocarcinoma de pulmón T1NxM1B (lesión metastásica suprarrenal derecha única), se realiza colonoscopia con extirpación de pólipo benigno. Tres días después consulta en urgencias por dolor lumbar e impotencia funcional de MII junto a febrícula, con analítica con elevación de reactantes de fase aguda. Durante el ingreso se realiza TC y RM observando masa heterogénea en psoas izquierdo de 9,5x5,6 cm, que genera diagnóstico diferencial entre lesión metastásica vs absceso. Se realiza manejo inicial con antibioterapia iv y drenaje percutáneo. Tras recambio de drenaje sufre empeoramiento clínico con dolor abdominal y aumento de tamaño de MII por lo que se realiza nuevo TC que evidencia líquido libre intraabdominal, neumoperitoneo y absceso en psoas izquierdo que se extiende a musculatura de MII. Se interviene de forma urgente evidenciando peritonitis secundaria a perforación puntiforme yeyunal que se sutura junto a gran absceso retroperitoneal izquierdo con extensión a muslo secundario a perforación milimétrica de colon descendente, precisando intervención de Hartmann y drenaje de retroperitoneo y MII. La evolución postquirúrgica fue favorable, recuperando la funcionalidad del MII.

**Discusión:** existen escasos casos publicados en la literatura de abscesos de psoas secundarios a patología abdominal, como enfermedad inflamatoria intestinal o perforación colónica de diversas etiologías (diverticulitis, cáncer de colon). Para una adecuada orientación diagnóstica es fundamental la alta sospecha clínica que permita evitar retrasos en la instauración del tratamiento más adecuado.

## CP-009. APENDICITIS AGUDA POR CLOSTRIDIUM INNOCUUM, UN GERME INUSUAL.

B González Sierra, V Arteaga Peralta, C García Amador, A López Marciano, A Medina Velasco, D Díaz Candelas, R de la Plaza Llamas, JM García Gil, R Latorre Fragua, A Manuel Vázquez, C Ramiro Pérez, L Diego García, D Cordova García, I Gemio del Rey, J Pato Fernández, JM Ramia Ángel

Servicio Cirugía General y Digestiva. Hospital Universitario de Guadalajara, Guadalajara

**Introducción:** las especies de *Clostridium* son anaerobios grampositivos que son flora normal de la orofaringe y el tracto gastrointestinal. La mayoría de las infecciones por especie *Clostridium*

se deben a *Clostridium perfringens* o *Clostridium septicum*, mientras que *Clostridium innocuum* es una causa más inusual. Presentación de un caso de apendicitis aguda asociada a *Clostridium innocuum*.

**Caso clínico:** mujer de 86 años con antecedentes de HTA, fibrilación auricular y colecistectomía que acude a urgencias por dolor abdominal de inicio en mesogastrio que irradia a fosa iliaca derecha (FID), sin náuseas ni vómitos. A la exploración presenta 37,1°C, abdomen doloroso a la palpación en FID y Blumberg. Análíticamente no presentaba leucocitos ni neutrofilia, con PCR 41 mg/L. Se realiza tomografía computarizada (TC) donde se observa apendicitis aguda con cambios inflamatorios en polo cecal por contigüidad. Se realiza apendicetomía laparoscópica y se toma muestra para cultivo de líquido peritoneal. Se pauta amoxicilina/ácido clavulánico de manera empírica que se sustituye por ciprofloxacino y metronidazol por diarrea al tercer día postoperatorio. En cultivo presenta *Escherichia coli*, *Streptococcus anginosus* y *Clostridium innocuum* sensibles a los antibióticos pautados. Se decide alta a los cinco días postoperatorio en buen estado.

**Discusión:** *Clostridium innocuum* se describió por primera vez en infecciones humanas en 1960. Aunque se pensó que el organismo no era patogénico debido a la falta de producción de toxinas, ya que el efecto citotóxico de *Clostridium innocuum* está mediado por las estructuras de la envoltura de las células bacterianas, se han notificado infecciones, especialmente en inmunocomprometidos. La identificación de *Clostridium innocuum* es a menudo más difícil que otras especies de *Clostridium*. Los síntomas incluyen diarrea y colitis pseudomembranosa, pero el diagnóstico preciso en casos de infección sistémica es primordial, ya que esta especie muestra una mayor resistencia a los antibióticos en comparación con otros *Clostridium*, sobre todo a la vancomicina.

### CP-010. CÁPSULA ENDOSCÓPICA RETENIDA.

**MP Gutiérrez Delgado, D Cabañó Muñoz, JM Aranda Narváez, I Cabrera Serna, A González Sánchez, A Titos García, J Santoyo Santoyo**

*Servicio Cirugía General y Digestiva. Complejo Hospitalario Regional de Málaga, Málaga*

**Introducción:** la cápsula endoscópica ha supuesto un gran avance para el estudio del intestino delgado, consiguiendo diagnosticar algunas lesiones que hasta ahora pasaban desapercibidas. Aún así no está exenta de complicaciones, habiéndose descrito casos de retención de la misma (1-2%).

**Caso clínico:** presentamos el caso de una mujer de 80 años, en estudio por sospecha de EII, a la que se le administró una cápsula endoscópica, sin expulsión de la misma. Acude a Urgencias a los seis meses por dolor abdominal asociado a náuseas y vómitos con tránsito conservado sin leucocitosis y leve elevación de la PCR. Se le realizaron radiografía y TC de abdomen como pruebas complementarias observado proceso inflamatorio en FID en relación con cuerpo extraño de densidad metal localizado en íleon sin objetivar dilatación de asas.

Se intentó manejo conservador con solución evacuante que fue inefectivo por lo que se decidió cirugía. En ella se objetivó perforación contenida de íleon preterminal provocado por una espina de pescado

que había generado dos zonas de estenosis proximales que impedían el paso de la cápsula endoscópica. Se realizó resección intestinal englobando la perforación y las zonas estenóticas. El estudio anatomopatológico confirmó la presencia de la espina de pescado y de la cápsula endoscópica.

**Discusión:** el manejo de la retención de la cápsula endoscópica depende de la clínica del paciente, optando por la vigilancia o tratamiento médico de la causa subyacente si está asintomático u optando por tratamiento endoscópico o quirúrgico si existen síntomas oclusivos. En base a la evidencia científica, en torno a un 60-70% de los casos requieren cirugía para la resolución de los mismos, siendo útil el tratamiento endoscópico en un 10-12%.

### CP-011. CAUSA INFRECUENTE DE LA GANGRENA DE FOURNIER.

**M Alcaide Lucena, P Dabán López, D Rodríguez Morillas, E Calcerrada Alises, I Capitán del Río, B Mirón Pozo**

*Servicio Cirugía General y Digestiva. Hospital San Cecilio, Granada*

**Introducción:** la gangrena de Fournier (GF) es una patología grave que cursa con fascitis necrotizante en región perineal, cuya causa suele ser infección por gérmenes aerobios o anaerobios que complica una enfermedad de localización anorrectal o urológica, en pacientes con factores de riesgo (diabetes, obesidad, alcoholismo e inmunosupresión). Presentamos como causa poco frecuente de GF, un traumatismo repetido y mantenido en la zona perineal en un paciente sin factores de riesgo.

**Caso clínico:** varón de 45 años que acude a Urgencias por dolor y aumento de volumen perineal, acompañado de fiebre y malestar general, con antecedente de carrera en bicicleta de montaña de más de 17 horas de duración. Exploración: proceso inflamatorio extenso con flictenas, que comenzó en zona escrotal, extendiéndose posteriormente hasta región perianal y glútea derecha. Análíticamente: PCR 137 y procalcitonina 1,97.

Se interviene de forma urgente realizando varias incisiones, drenaje y desbridamiento en la zona afecta, con revisiones diarias y curas en el quirófano durante cinco días, tras lo cual el paciente evoluciona de forma favorable con disminución progresiva de la secreción y granulación adecuada del tejido. Cultivo exudado: *Escherichia coli* multisensible. Fue dado de alta a los doce días.

**Discusión:** la GF se define por fascitis necrotizante rápida y progresiva, produciéndose endarteritis obliterativa, destrucción arterial y necrosis tisular. La etiología es generalmente polimicrobiana. La crepitación es un signo patognomónico de anaerobios. En la mayoría existe terreno predisponente, destacando abscesos perianales e isquiorrectales, infecciones genitourinarias y en menor porcentaje lesiones traumáticas como sucedió en nuestro paciente.

El diagnóstico es eminentemente clínico. El tratamiento se basa en estabilización hemodinámica, desbridamiento quirúrgico precoz y antibioterapia amplio espectro. El pronóstico es bueno cuando se instaura en la fase inicial. Aún así, la mortalidad continúa siendo elevada (hasta un 25%), condicionada por los pacientes en que acontece y el retraso en el diagnóstico y tratamiento.

### CP-012. COLECISTODUODENITIS EN TRAUMATISMO ABDOMINAL CERRADO.

**P Dabán López, M Alcaide Lucena, I Cañas García, E Dabán Collado, B Mirón Pozo**

*Servicio Cirugía General y Digestiva. Hospital San Cecilio, Granada*

**Introducción:** el manejo inicial de un traumatismo abdominal es la estabilización hemodinámica del paciente e identificar lesiones que amenacen la vida. La mayoría de los traumatismos abdominales cerrados (BAT) son debidos a accidentes de tráfico y requieren TAC, si la situación del paciente lo permite, para el diagnóstico de lesiones intraabdominales. Por lo inusual de este caso, lo proponemos como ejemplo de BAT que provocó complicaciones abdominales detectadas varios días después del mismo.

**Caso clínico:** varón de 51 años que acude a Urgencias por politraumatismo en accidente de tráfico que tras observación en Urgencias fue dado de alta con TAC abdominal normal. Durante las siguientes dos semanas acudió de nuevo por anorexia y dolor en epigastrio sin signos de peritonismo, con leve leucocitosis y neutrofilia, por lo que se repite TAC apreciando vesícula de tamaño normal con pared engrosada, así como engrosamiento de antro y primera porción duodenal que sugiere proceso inflamatorio secundario a traumatismo abdominal cerrado. Dados los hallazgos clínico-radiológicos y, la estabilidad del paciente se decide ingreso para tratamiento conservador. A los ocho días el paciente es alta hospitalaria asintomático, y con TAC abdominal con mejoría del proceso. Ocho meses después se mantiene asintomático.

**Discusión:** a menudo las lesiones producidas en un BAT pueden estar ocultas, retrasando las manifestaciones clínicas durante horas o días. Está indicada una exploración física exhaustiva, y podemos ayudarnos de pruebas de imagen como la ecografía o el TAC. Los daños producidos en el intestino delgado suelen ser contusiones limitadas a la sero-muscular, difíciles de detectar inicialmente; de ahí la necesidad de observación.

Los BAT para ser susceptibles de tratamiento conservador requieren que el paciente presente estabilidad hemodinámica, bajo riesgo de lesión intraabdominal (clínica y analítica) y ausencia de lesiones graves en TAC.

### CP-013. DIVERTICULITIS YEYUNAL, A PROPÓSITO DE UN CASO.

**S Roldán Ortiz, MC Bazán Hinojo, M Fornell Ariza, D Pérez Gomar, A Bengoechea Trujillo, S Ayllón Gámez, S Cerrato Delgado, J Varela Recio, JM Pacheco García**

*UGC Cirugía General y Digestiva. Hospital Puerta del Mar, Cádiz*

**Introducción:** la diverticulosis de intestino delgado es una entidad infrecuente y poco conocida, que se presenta en múltiples formas clínicas, representa el 1% de la enfermedad diverticular.

**Caso clínico:** varón de 70 años con antecedentes personales de HTA. Intervenido en 2002 por diverticulitis yeyunal perforada mediante resección segmentaria y anastomosis.

Acude al servicio de Urgencias por dolor abdominal en epigastrio y mesogastrio, acompañado de fiebre, sin vómitos ni alteración del tránsito intestinal. Exploración con abdomen blando, depresible, doloroso a la palpación, sin signos de irritación peritoneal. Analíticamente destaca leucocitosis de 15.150/mm, 82% de neutrofilia y PCR de 200,1 mg/L. En TC se evidencia un segmento yeyunal con engrosamiento parietal, signos inflamatorios junto a colección en raíz de meso y formación diverticular de 35 mm en yeyuno. Se decide ingreso y manejo conservador con buena evolución clínica.

En consultas externas se completa estudio, evidenciando en colonoscopia diverticulosis difusa desde sigma hasta ciego, y en enteroRM divertículos en primera y segunda porción duodenal. Se decide manejo conservador y revisiones periódicas.

**Discusión:** la diverticulosis yeyunal es una entidad muy rara, más frecuente en hombres entre la sexta y la séptima década. La incidencia oscila entre 1-2,3%. En 90% de los pacientes los divertículos son múltiples y proximales (80% yeyunales, 15% íleon y 5% mixtos), así como asociación de divertículos en otra localización como: colon, duodeno y vejiga. En nuestro paciente se asocian divertículos en duodeno, yeyuno y colon. Se originan como consecuencia de aumento de presión intraluminal y se localizan en borde mesentérico. Habitualmente son asintomáticos, aunque pueden presentar dolor abdominal crónico inespecífico. Las complicaciones se presentan en 10-20% de los casos, siendo las más frecuentes diverticulitis, malabsorción, perforación y hemorragia. El tratamiento se enfoca según síntomas y complicaciones que curse el paciente. La cirugía indicada sólo en complicaciones como en episodio de perforación de nuestro paciente.

### CP-014. DOLOR ABDOMINAL Y TUMORACIÓN INGUINAL, ¿HERNIA INCARCERADA?

**J Gómez Sánchez, J Ramos Sanfiel, J García Rubio, JA Ubiña Martínez, I Capitán del Rio, M Alcaide Lucena, B Mirón Pozo**

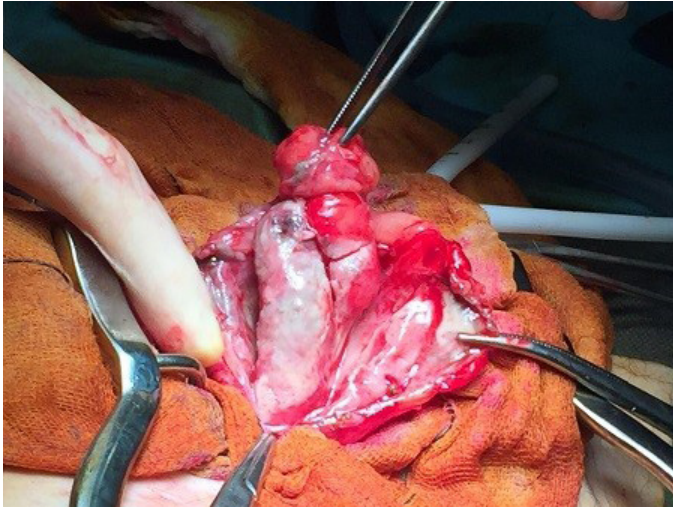
*Servicio Cirugía General y Digestiva. Hospital San Cecilio, Granada*

**Introducción:** las hernias inguinales constituyen una de las patologías más frecuentes en Cirugía. La localización de una apendicitis en el seno de una hernia inguinal se conoce como hernia de Amyand, una patología poco frecuente, en torno al 0,13%. Se presenta un caso de paciente con una hernia inguinal irreductible, cuyo contenido se trataba de una apendicitis, con el objetivo de exponer el diagnóstico, manejo terapéutico y pronóstico del mismo.

**Caso clínico:** paciente de 56 años, que acude al servicio de Urgencias por dolor en hipogastrio y tumoración inguinal irreductible. A la exploración presenta hernia inguinal incarcerada. Analíticamente destaca leucocitosis con neutrofilia, y elevación de PCR. Se completa estudio mediante EcoTAC, donde se observa hernia inguinal indirecta, con apéndice inflamado en su interior, compatible con hernia de Amyand.

Accediendo por vía inguinal, encontramos una tumoración dura, irreductible, compatible con hernia inguinal indirecta. Disecamos su saco, y procedemos a la apertura del mismo, visualizando en él un apéndice de aspecto gangrenoso, así como engrosamiento del mesopendice adherido al saco herniario. Se realiza apendicetomía por este abordaje, con posterior resección y cierre del saco herniario y reducción del mismo a cavidad abdominal. Tras esto, se realiza hernioplastia según Liechtenstein con malla de polipropileno.

En la última revisión, el paciente no ha presentado recidiva herniaria, ni presenta signos de infección en la prótesis de polipropileno.



**Figura 1**  
Hernia de Amyand.

**Discusión:** la hernia de Amyand constituye la suma de dos de las patologías más frecuentes en cirugía simultáneamente, algo poco frecuente. A día de hoy, no existe consenso sobre cuál es la vía de abordaje ideal, ni si la reparación herniaria debe llevar prótesis, o se debe realizar únicamente herniorrafia. En nuestro caso, optamos por realizar apendicetomía por vía inguinal, tras la apertura del saco herniario, con posterior hernioplastia con prótesis dada la ausencia de peritonitis focalizada, con buenos resultados.

### CP-015. EFECTO ADVERSO EN PACIENTES CON CÁNCER TRATADOS CON BEVACIZUMAB: LA PERFORACIÓN.

**M Alcaide Lucena, MT Sánchez Barrón, J Ramos Sanfiel, C Moreno Cortés, MÁ García Martínez, B Mirón Pozo**

*Servicio Cirugía General y Digestiva. Hospital San Cecilio, Granada*

**Introducción:** se ha descrito un aumento de riesgo de perforación gastrointestinal secundaria a bevacizumab. Presentamos el caso de una mujer con carcinoma de mama metastásico en tratamiento con bevacizumab, que cursa con perforación gástrica.

**Caso clínico:** paciente de 35 años con carcinoma ductal infiltrante de mama tratado hace tres años con quimioterapia neoadyuvante, tumorectomía y linfadenectomía axilar, y radioterapia. Permaneció libre de enfermedad hasta febrero de 2018, detectando progresión

con metástasis hepáticas, óseas y ganglionares. Inicia tratamiento con taxol+bevacizumab.

Acude a Urgencias por dolor abdominal sin fiebre. Exploración: epigastralgia sin signos de peritonismo. Analítica: leucocitosis con neutrofilia y PCR 93. TAC abdominal: burbujas aéreas extraluminares en relación con pared gástrica y líquido libre en pelvis. Presenta además hepatomegalia con múltiples lesiones hipocaptantes en ambos lóbulos que han progresado en número y extensión. Se decide intervención quirúrgica urgente: perforación en cara anterior gástrica, prepilórica, con peritonitis difusa, realizando cierre primario+epiploplastia.

**Discusión:** el bevacizumab es un anticuerpo monoclonal que bloquea el factor de crecimiento endotelial vascular (VEGF) reduciendo la vascularización del tumor, y consecuentemente, su crecimiento. Es beneficioso en el tratamiento de diversas neoplasias. La aprobación del esquema de tratamiento taxol+bevacizumab ha incrementado la supervivencia global en pacientes con cáncer de mama metastásico.

Generalmente es bien tolerado, no obstante, se han descrito efectos adversos graves como la perforación, que puede provocar abscesos intraabdominales, peritonitis, sepsis y muerte. Existen diversas revisiones en la literatura que notifican un riesgo dos veces mayor en pacientes que reciben el fármaco con respecto a los controles. El riesgo es dosis dependiente, y aumenta en tumores de localización colorrectal y renal.

El bevacizumab es un fármaco ampliamente usado en el tratamiento del cáncer, resulta de vital importancia reconocer los síntomas que indican perforación, e intervenir de forma rápida para reducir la morbimortalidad.

### CP-016. EFECTO MACKLIN.

**B González Sierra<sup>1</sup>, V Arteaga Peralta<sup>1</sup>, C García Amador<sup>1</sup>, A López Márcano<sup>1</sup>, A Medina Velasco<sup>1</sup>, D Díaz Candelas<sup>1</sup>, R de la Plaza Llamas<sup>1</sup>, C Ramiro Pérez<sup>1</sup>, A Manuel Vázquez<sup>1</sup>, JM García Gil<sup>1</sup>, R Latorre Fragua<sup>1</sup>, L Diego García<sup>1</sup>, I Gemio del Rey<sup>1</sup>, D Cordova García<sup>1</sup>, JM Ramia Ángel<sup>2</sup>**

*<sup>1</sup>Servicio Cirugía General y Digestiva. Hospital Universitario de Guadalajara, Guadalajara <sup>2</sup>Sección Cirugía General y Digestiva. Hospital Universitario de Guadalajara, Guadalajara*

**Introducción:** el neumomediastino es una patología infrecuente (aproximadamente 1/42.000 urgencias) relacionada con traumatismos en la vía aérea, rupturas esofágicas relacionados al vómito (síndrome de Boerhaave) o espontáneo. Presentamos un caso de neumomediastino por acceso de tos, "efecto Macklin".

**Caso clínico:** varón de 18 años sin antecedentes de interés, acude a Urgencias por tos de dos semanas de evolución y desde hace seis horas dolor cervical anterior. A la exploración física TA 112/60 mmHg, FC 88 lpm, Sat. O2 98%, enfisema subcutáneo cervical anterior bilateral. La auscultación pulmonar es normal. Analítica sin alteraciones. En tomografía computarizada (TC) presenta múltiples burbujas de aire que rodea los troncos supraaórticos, cayado-aorta descendente, tráquea, bronquios principales, esófago, mediastino anterosuperior y se extiende cranealmente disecando bilateralmente



los tejidos blandos del tórax superior y cuello hasta el espacio subcutáneo. En ápex pulmonar derecho alcanza el espacio subpleural identificando finos septos entre las hojas pleurales, con una cámara de neumotórax (5 mm). Estos hallazgos y el antecedente de ataques de tos sugieren pensar en barotrauma "efecto Macklin". Durante su ingreso el paciente evoluciona satisfactoriamente con tratamiento médico conservador y es dado de alta al cuarto día con buena tolerancia y con TC de control con contraste oral en donde persiste neumomediastino en significativa menor cuantía, sin evidencia de enfisema cervical. Contraste oral administrado en cámara gástrica, sin contraste extraluminal.

**Discusión:** el "efecto Macklin" consiste en neumomediastino relacionado con aumentos bruscos de la presión de aire en la vía aérea. Puede estar desencadenada por crisis asmáticas, bronco-obstructiva, episodios de tos por catarros, drogas ilícitas por vía inhalatoria o infección aguda por bacterias atípicas. Aunque este cuadro suele evolucionar en forma rápida y benigna, mejorando en pocos días, la observación debe ser meticulosa, por la posibilidad de que se produzca un neumotórax hipertensivo. El tratamiento es sintomático, con reposo, analgesia y apoyo de oxígeno suplementario.

### CP-017. ENFERMEDAD DIVERTICULAR EN APÉNDICE CECAL. REVISIÓN DE NUESTROS CASOS.

S Roldán Ortiz, MC Bazán Hinojo, M Fornell Ariza, C Peña Barturen, S Ayllón Gámez, J Varela Recio, S Cerrato García, MÁ Mayo Ossorio, JM Pacheco García

UGC Cirugía General y Digestiva. Hospital Puerta del Mar, Cádiz

**Introducción:** la diverticulosis apendicular constituye una enfermedad infrecuente, con incidencia entre 0,004-2,1% en piezas de apendicectomía. Por ello, realizamos revisión de casos tratados durante cinco últimos años en nuestro centro.

**Material y métodos:** se realiza estudio retrospectivo, observando que cuatro de los pacientes eran varones. El rango de edad comprendido entre 15-52 años, siendo tres pacientes mayores de 40 años. Tres pacientes presentaban dolor de inicio epigástrico con migración a FID posterior, y dos presentaban dolor abdominal generalizado. Sólo un paciente asoció náuseas y vómitos. Analíticamente, todos presentaron leucocitosis y RFA elevados. En dos casos se realizaron ecografía abdominal y en dos TC que identificaban colección y plastrón en FID, siendo siempre sospecha diagnóstica de proceso apendicular agudo.

**Resultados:** en todos los casos se realizó apendicectomía: dos vía laparoscópica y tres abordaje laparotómico. El diagnóstico anatomopatológico fue en 4 casos de apendicitis asociada a divertículo no complicado (III) y en un caso de diverticulitis asociada a apendicitis.

**Conclusiones:** la enfermedad diverticular en apéndice fue descrita por Kelynack en 1893. Según las características histopatológicas se clasifican en 4 formas diferentes, siendo la tipo I la más frecuente (Tabla 1). Los factores de riesgo descritos son: edad mayor a 30 años, varón, antecedente de fibrosis quística o Hirschsprung. Clínicamente se manifiesta como dolor abdominal insidioso, crónico con ausencia de sintomatología gastrointestinal o como proceso inflamatorio agudo, difícilmente distinguible de apendicitis aguda, siendo el riesgo

de perforación apendicular cuatro veces más frecuente. El empleo de ecografía o TC es inespecífico, y el tratamiento de elección es la apendicectomía, tanto en forma aguda como profiláctica cuando se evidencian divertículos apendiculares durante una intervención quirúrgica. Dupre et al. han demostrado asociación entre diverticulosis apendicular y neoplasias (carcinoides y adenomas mucinosos). Por tanto, el diagnóstico definitivo es histológico.

Clasificación de la enfermedad diverticular del apéndice y su incidencia en este estudio.	
Tipo	Descripción
I	Apéndice normal asociado a diverticulitis.
II	Diverticulitis asociada a apendicitis.
III	Apendicitis asociada a divertículo no inflamado.
IV	Apéndice y divertículo no inflamado (hallazgo incidental)

Figura 1

Clasificación de la enfermedad diverticular del apéndice y su incidencia en este estudio.

### CP-018. ENTEROBIUS VERMICULARIS EN APÉNDICE CECAL EN ADULTOS.

J González Cano<sup>1</sup>, I Mirón Fernández<sup>1</sup>, JD Turiño Luque<sup>1</sup>, L Romacho López<sup>1</sup>, MD Pérez Martínez<sup>2</sup>, P Gutiérrez Delgado<sup>1</sup>, D Cabañó Muñoz<sup>1</sup>, M Pitarch Martínez<sup>1</sup>, JA Blanco Elena<sup>1</sup>, J Santoyo Santoyo<sup>1</sup>

<sup>1</sup>Servicio Cirugía General y Digestiva. Complejo Hospitalario Regional de Málaga, Málaga <sup>2</sup>Servicio Anatomía Patológica. Complejo Hospitalario Regional de Málaga, Málaga

**Introducción:** *Enterobius vermicularis* es un nematodo comúnmente conocido como oxiuro. Causante de la infección parasitaria más frecuente del tracto gastrointestinal, con una incidencia del 28% en niños, a nivel mundial.

La relación causal con la apendicitis es controvertida, se observan oxiuros hasta en un 13% de los apéndices resecaados. Rara vez producen daño tisular sin embargo una masa importante de gusanos puede obstruir la luz del apéndice.

Éste parásito fue el causante de más del 7% de las apendicectomías realizadas en un estudio de Jama Surgery 2015. Es importante tener en cuenta esta etiología para evitar laparotomías en blanco, con la morbimortalidad que suponen. Igualmente, cuando los hallazgos histológicos sugieren apendicitis aguda, se debe realizar un screening de parásitos para instaurar, el tratamiento antiparasitario.

**Caso clínico:** mujer 31 años, sin antecedentes. Consulta por dolor abdominal en fosa ilíaca derecha de 24 horas de evolución, sin vómitos ni fiebre. A la exploración presenta dolor en fosa ilíaca con Blumberg, Psoas, Taloneo y Rovsing positivos. Analíticamente tiene una leucocitosis de 12.000. La ecografía abdominal identifica el apéndice de calibre normal excepto su trayecto más distal aumentado 7 mm además de aumento de ecogenicidad del meso adyacente, sin líquido libre.

Se decide cirugía urgente laparoscópica, se observa engrosamiento de la base descrito, resto del apéndice de características flemonosas. Se lleva a cabo una apendicectomía reglada con sección de base apendicular y mesoapéndice con EndoGIA cargas azul y blanca, respectivamente. El informe histológico identifica parasitación por oxiuros sin otros hallazgos.

**Discusión:** aunque la parasitación por *Enterobius vermicularis* en la población infantil sobre el tracto gastrointestinal es frecuente, es mucho menos prevalente en adultos. Hay que tenerlo en cuenta en el diagnóstico de apendicitis agudas con alto índice de sospecha para instaurar tratamiento antiparasitario de forma precoz y evitar una cirugía innecesaria.

**CP-019. GANGRENA DE FOURNIER CON EXTENSIÓN MASIVA A MIEMBRO INFERIOR, PARED ABDOMINAL Y TORÁCICA.**

JM Hernández González, FJ Pérez Lara, JM Hernández Carmona, T Galeote Quecedo, J Doblas Fernández, H Oehling de los Reyes

*Servicio Cirugía General y Digestiva. Hospital Comarcal de Antequera, Antequera*

**Introducción:** la gangrena de Fournier (GF) se caracteriza por producir una fascitis necrosante de la zona perineal, que conduce a trombosis de los pequeños vasos subcutáneos y como resultado se produce el desarrollo de la gangrena de la piel suprayacente. Precisa desbridamiento inmediato de los tejidos afectados, lo que da lugar a veces a importantes superficies expuestas que requieren diversas técnicas de reconstrucción.

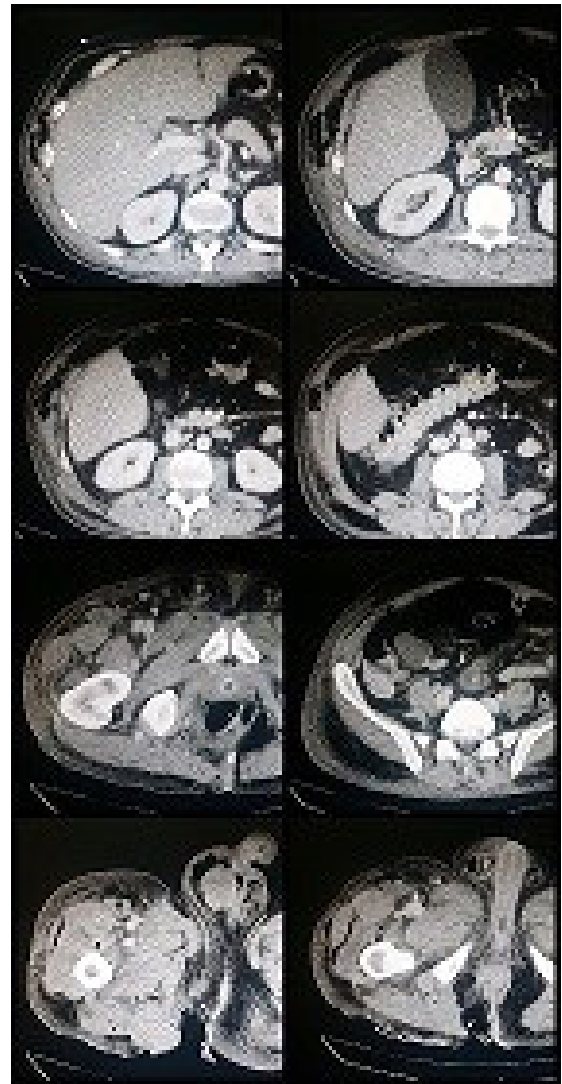
**Caso clínico:** presentamos el caso de un paciente diabético que sufre picadura de escorpión en la zona perineal, consultando por fiebre, dolor e inflamación perineal y en miembro inferior derecho. En el TAC observamos gas en tejidos blandos de zona glútea derecha, periné, pared abdomen y tórax (**Figura 1**).

El paciente se interviene y se le realiza desbridamiento de región perineal, glútea derecha, miembro inferior derecho en toda su extensión posterior hasta el tobillo (**Figura 2**), zona inguinal derecha y pared torácica-abdominal derecha (**Figura 3**).

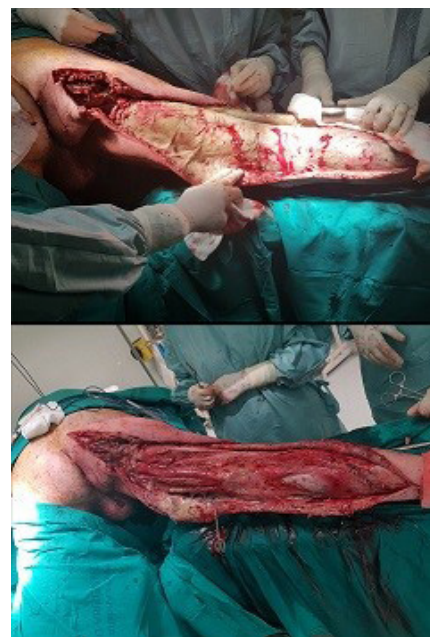Tras dejar una zona expuesta con una superficie total de 1082 centímetros cuadrados (**Figura 4**), fuimos aproximando los colgajos dermograsos mediante tracción continua con grapas y Vaseloop a modo de cordón de zapato, ejerciendo tracción progresiva durante un mes, reduciéndose sustancialmente la zona expuesta (486 cm<sup>2</sup>) (**Figura 5**).

Una vez aproximados los colgajos, quedó expuesta la parte central en la zona poplítea, que reconstruimos en una segunda fase cubriéndola mediante injerto libre de piel (**Figura 6**).

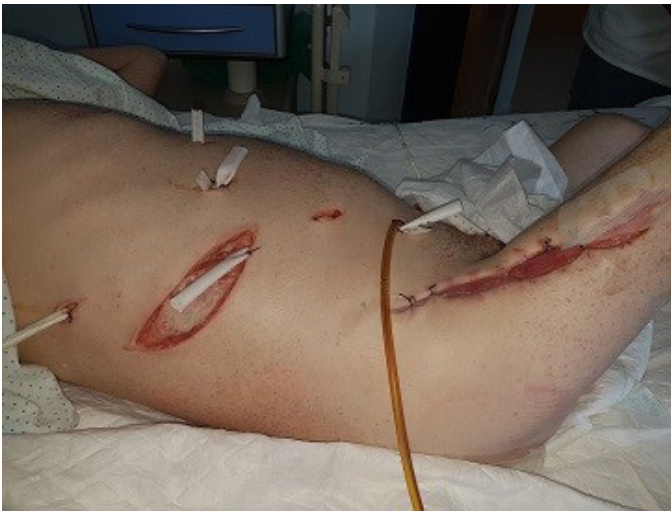**Discusión:** en los pacientes con GF que precisan amplios desbridamientos es importante reducir la cuantía de los tejidos expuestos con los métodos que tengamos al alcance para de esta forma minimizar la cantidad de superficie a injertar. Con la aplicación de esta técnica (grapas y Vaseloop) hemos evitado injertar más de un 50% de los tejidos expuestos.



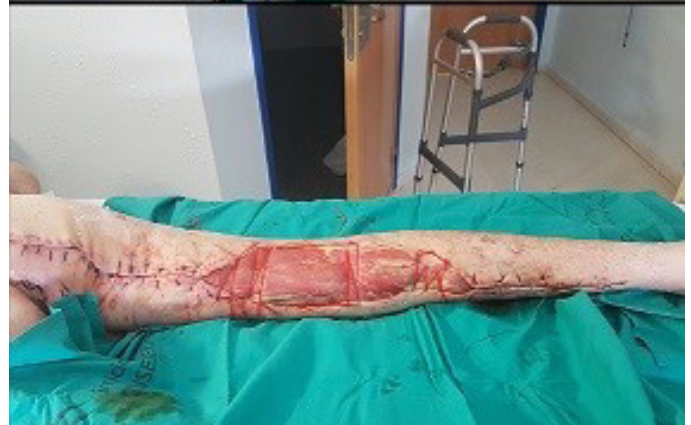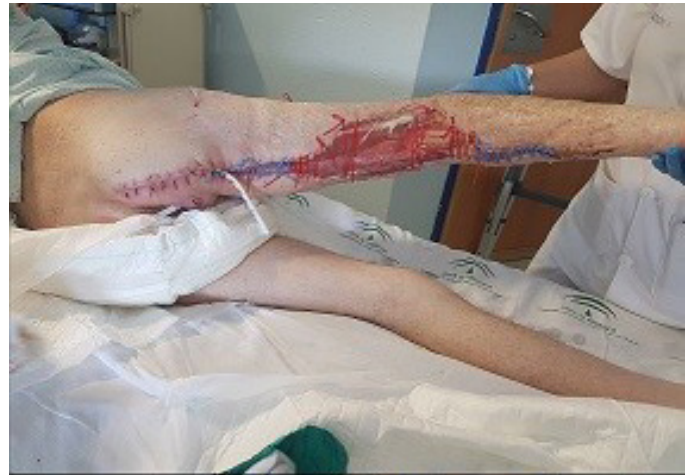**Figura 1** TAC tórax-abdomen-periné.



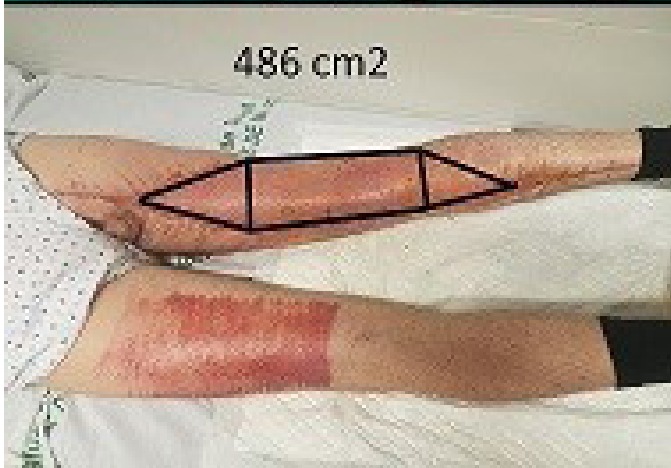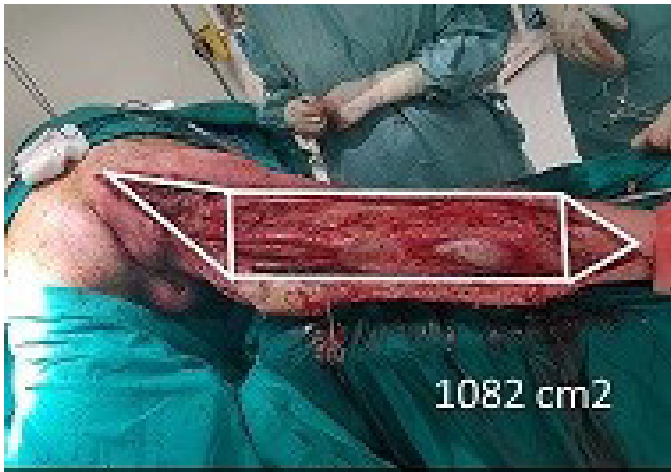**Figura 2** Desbridamiento miembro inferior.



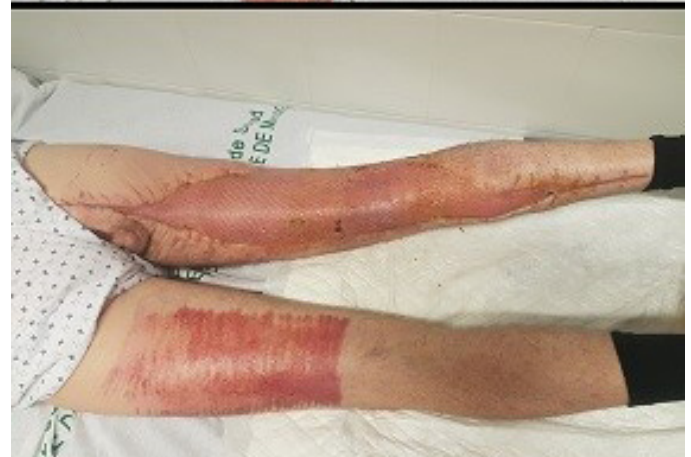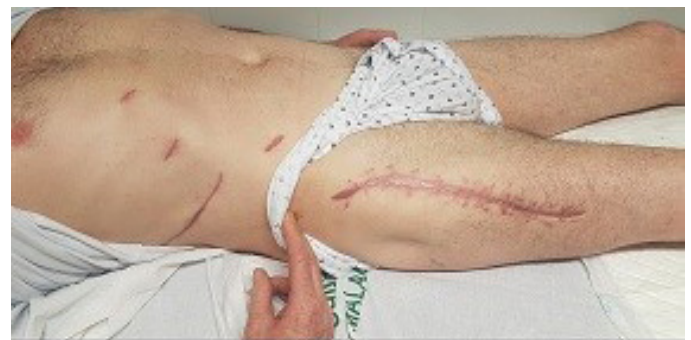**Figura 3**  
Desbridamiento pared torácico-abdominal derecha.



**Figura 5**  
Sistema de tracción. Grapas y Vaseloop.



**Figura 4**  
Reducción de la zona expuesta.



**Figura 6**  
Resultado final.

**CP-020. HEMATOMA SUBCAPSULAR ESPLÉNICO ESPONTÁNEO EN PACIENTE ENÓLICO.**

J Ramos Sanfiel, T Gallart Aragón, MA García Martínez, M Alcaide Lucena, S Delgado Carrasco

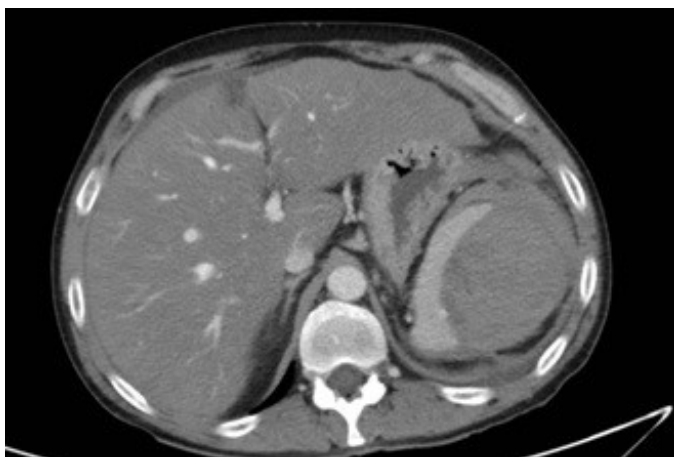*Servicio Cirugía General y Digestiva. Hospital San Cecilio, Granada*

**Introducción:** el hematoma espontáneo de bazo es una de las complicaciones menos frecuentes de la pancreatitis crónica, con una prevalencia aproximada de 0,4%. Se piensa que la etiología es debida a extensión de la inflamación desde la cola del páncreas, como ocurre con los pseudoquistes.

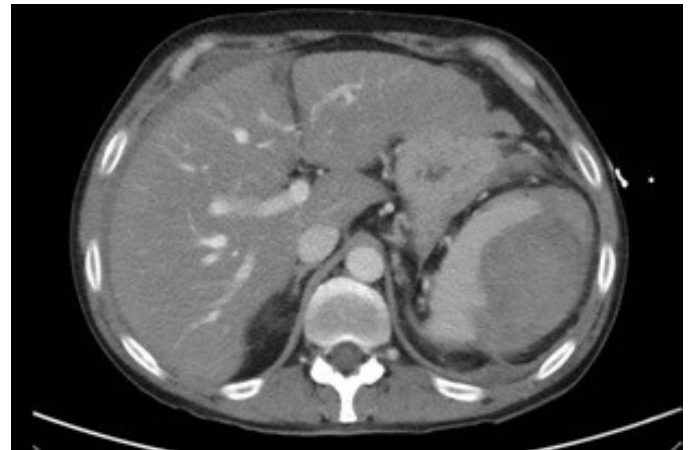
**Caso clínico:** varón de 45 años, con antecedente de miocardiopatía dilatada, portador DAI en modo VVI y pancreatitis crónica de origen enólico. Acude a Urgencias por dolor abdominal de 24 horas de evolución de inicio súbito en hipocondrio izquierdo, postprandial y en reposo, sin antecedente de sobreesfuerzo físico ni traumatismo directo. A la exploración presenta dolor en hipocondrio izquierdo sin signos de peritonismo. Analítica con ligera hipertransaminasemia y amilasemia 122 U/L, Hb 13,8 g/dL. Se realiza TAC abdominal urgente que informa de hematoma esplénico subcapsular de unos 76x73x98 mm, con moderado hemoperitoneo, sin signos de sangrado activo y pancreatitis crónica.

Ingresa a cargo de Cuidados Intensivos, donde presenta en las primeras 48 horas descenso hasta Hb 8,2 g/dL, manteniendo estabilidad clínica y hemodinámica en todo momento. El paciente solicita el alta voluntaria directamente desde la UCI y vuelve a Urgencias a las 48 horas por persistencia del dolor, fiebre de hasta 38,5°C. En el TAC de control se aprecia discreto aumento del hematoma esplénico y disminución del hemoperitoneo, por lo que ingresa a cargo de Cirugía General.

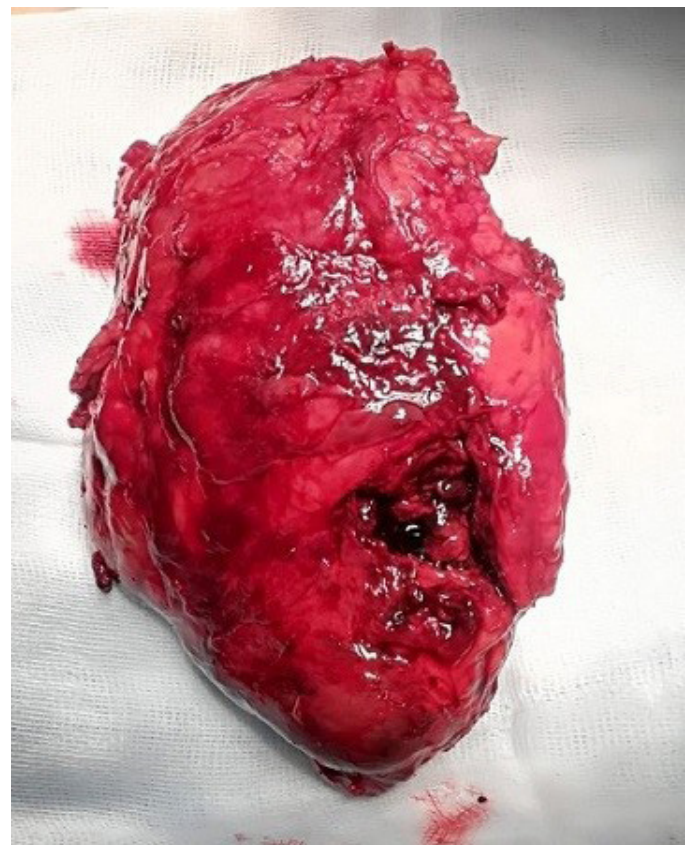
Tras 48 horas de evolución el paciente persiste con manejo dificultoso del dolor y empeoramiento del estado general, por lo que se realiza esplenectomía de urgencias, siendo dado de alta en el quinto día postoperatorio.



**Figura 1** Hematoma subcapsular esplénico.



**Figura 2** Hematoma bazo control.



**Figura 3** Esplenectomía.

**Discusión:** el manejo del hematoma subcapsular esplénico espontáneo secundario a pancreatitis es un tema controvertido. Algunos grupos recomiendan manejo quirúrgico de entrada para evitar la rotura esplénica. Por otra parte, se puede intentar tratamiento conservador (observación vs. drenaje percutáneo) siempre que la estabilidad del paciente lo permita, lo que sin embargo favorece la recidiva.

**CP-021. HEMOCOLECISTO TRAS TRAUMATISMO ABDOMINAL DIRECTO.**

J Ramos Sanfiel, MA García Martínez, J Gómez Sánchez, B Mirón Pozo

*Servicio Cirugía General y Digestiva. Hospital San Cecilio, Granada*

**Introducción:** el hemocolecisto consiste en el sangrado de la vesícula biliar, una patología muy rara y difícil de sospechar que puede ser debida a patología tumoral, hemobilia, alteraciones de la coagulación o tratamiento anticoagulante, colecistitis y traumatismos abdominales, entre otros.

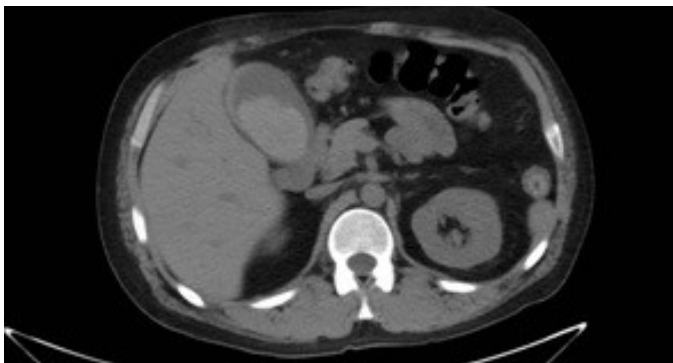
**Caso clínico:** varón de 38 años, con antecedente de resección intestinal por herida de arma blanca en su país de origen, que acude al servicio de Urgencias tras traumatismo abdominal directo por coz de caballo en el epigastrio de unas seis horas de evolución. Refiere dolor en hemiabdomen derecho acompañada de hematemesis. A la exploración presenta dolor a la palpación en hipocondrio derecho sin signos de peritonismo y analíticamente destaca hemoglobina 11,9 y transaminasas elevadas, GOT 156 GPT 70.

Se le realiza ecografía de abdomen que se completa con TC, donde se observa hematoma mural vesicular y contenido hemorrágico organizado intravesicular, con discreto hematoma subcutáneo en pared abdominal derecha, sin líquido libre abdominal, siendo diagnosticado de hemocolecisto.

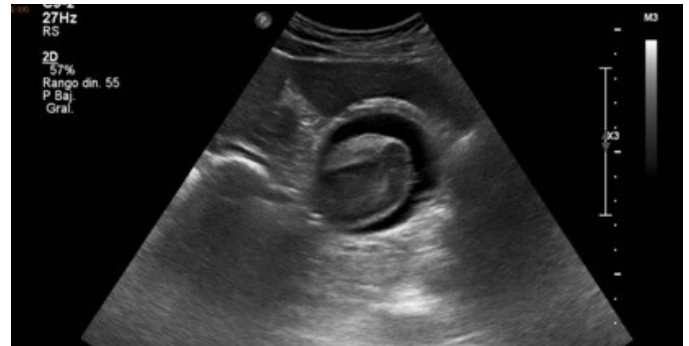Tras permanecer 24 horas monitorizado en observación, manteniendo estabilidad hemodinámica, ingresa a cargo de Cirugía General para tratamiento conservador y actitud expectante. Durante el ingreso, el paciente evoluciona de forma favorable, con mejoría clínica, analítica y en prueba de imagen, siendo dado de alta hospitalaria con revisiones en consulta sin observarse eventos a destacar.

**Discusión:** el hemocolecisto es una patología rara que hay que tener en cuenta en el diagnóstico diferencial del dolor abdominal en el hipocondrio derecho.

Existen distintas opciones terapéuticas según las características del paciente y la causa del mismo. En traumatismos abdominales directos o producidos de forma espontánea por alteraciones de la coagulación, se puede intentar manejo conservador mientras no presente signos de sangrado activo, se encuentre hemodinámicamente estable y sin clínica llamativa.



**Figura 1** TAC abdominopélvica al diagnóstico.



**Figura 2** Ecografía abdominal al diagnóstico.

Está indicada la colecistectomía de urgencias en caso de colecistitis gangrenosa asociada o de forma programada, si se sospecha patología tumoral.

**CP-022. HERNIA DE GARENGEOT: HERNIA CRURAL INCARCERADA QUE CONTIENE APÉNDICE ILEOCECAL. A PROPÓSITO DE UN CASO.**

A Ubiña Martínez, P Dabán López, MS Zurita Saavedra, I Lendínez Romero, B Mirón Pozo

*Servicio Cirugía General y Digestiva. Hospital San Cecilio, Granada*

**Introducción:** la patología herniaria constituye un motivo muy frecuente de consulta Urgencias (75% en la región inguinal; 3% en la crural). El saco herniario puede estar vacío o contener grasa preperitoneal, epiplón, intestino delgado (hernia de Richter); o colon o vejiga en un porcentaje menor de casos. Sin embargo, es mucho más infrecuente que el saco herniario contenga el apéndice ileocecal. La hernia de Garengéot tiene una incidencia aproximada entre 0.8-1% de las hernias crurales, son más frecuentes en mujeres y en el lado derecho. Existe cierta controversia ya que algunos textos consideran Garengéot a toda hernia, inguinal o crural, que contenga el apéndice sin signos de apendicitis aguda.

**Caso clínico:** varón de 64 años que acude a Urgencias por tumoración inguinocrural derecha tras esfuerzo brusco, muy dolorosa e irreductible; sin clínica obstructiva. Analítica sin alteraciones. A la exploración, tumoración en región crural derecha de 5x5 cm muy dolorosa a la palpación, compatible con hernia crural incarcerada.

Se decide intervención quirúrgica urgente abordándose vía crural evidenciándose hernia crural que contiene epiplón mayor y apéndice vermiforme con signos de necrosis, sin signos de infección aguda. Se realiza hernioplastia con plug de polipropileno y revisión mediante abordaje abdominal, añadiendo apendicectomía reglada.

Fue alta al quinto día postoperatorio. Asintomático y sin signos de complicación hasta la actualidad. La anatomía patológica informó de apéndice necrosado sin signos de apendicitis aguda.

**Discusión:** la presencia de una tumoración de reciente aparición en la región inguinal o crural obliga siempre a descartar patología herniaria con sospecha de incarceración/estrangulación, ya que ambos casos

requieren tratamiento quirúrgico urgente, prestando especial atención en pacientes añosos en los que la clínica y/o exploración pueden ser menos evidentes. El tratamiento debe ser la cirugía urgente, pero individualizando la vía de abordaje y la técnica según el caso y las características del paciente.

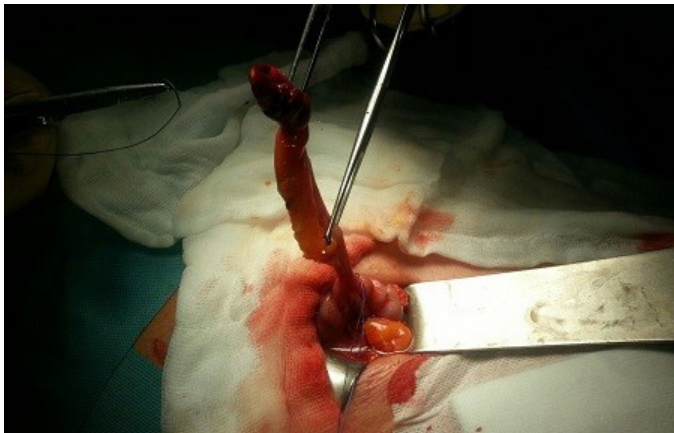


Figura 1

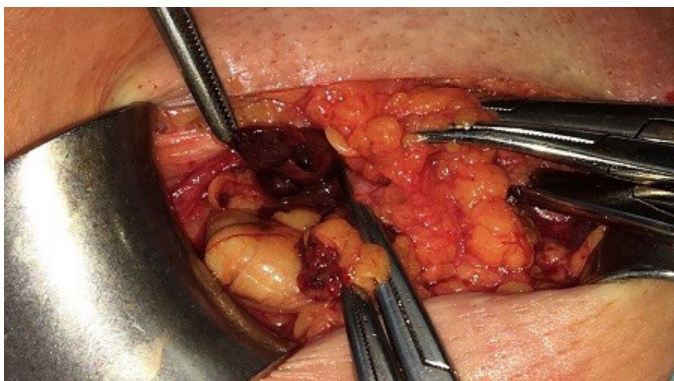


Figura 2

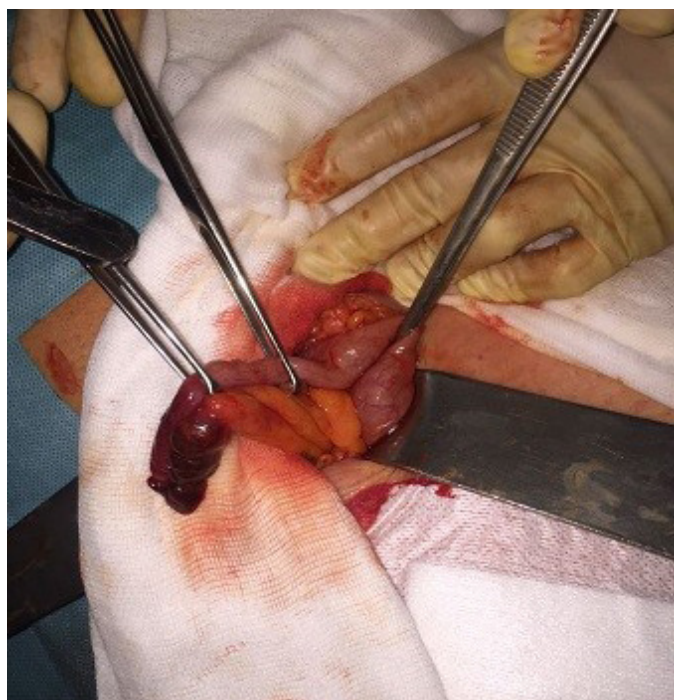


Figura 3

### CP-023. HERNIA INTERNA A TRAVÉS DEL HIATO DE WINSLOW COMO CAUSA DE OBSTRUCCIÓN INTESTINAL.

A García Vico, D Aparicio Sánchez, A Román Rando, MÁ Sánchez Gálvez, P Martínez García

UGC Cirugía General y Digestiva. Complejo Hospitalario de Especialidades Virgen de Valme, Sevilla

**Introducción:** las hernias internas a través del foramen de Winslow suponen un 0,08% de todas las hernias. El retraso en el diagnóstico es el responsable de la alta tasa de mortalidad, del 36-49%.

**Caso clínico:** mujer de 78 años, hipertensa y diabética, sin antecedentes quirúrgicos que acude a urgencias por dolor abdominal de 3 días de evolución asociado a náuseas, vómitos y ausencia de emisión de gases o heces. En la exploración física mostraba un abdomen distendido, doloroso en epigastrio pero sin peritonismo. Analíticamente sin leucocitosis ni acidosis metabólica y con una PCR de 21 U. En la Rx de abdomen (Figura 1) se observa, lo que parecía una importante distensión gástrica por lo que se realiza una TC (Figura 2) evidenciándose vólvulo de ciego y colon ascendente herniado a través del hiato de Winslow (HW).

El diagnóstico se confirmó mediante laparotomía exploradora urgente (Figura 3) en la que encontramos colon ascendente y polo ileocecal distendidos y con necrosis transmural, alojados en transcavidad de los epiplones a través del HW. Se reduce tras descompresión del ciego y se realiza hemicolectomía derecha con anastomosis siendo dada de alta al octavo día postoperatorio sin complicaciones.

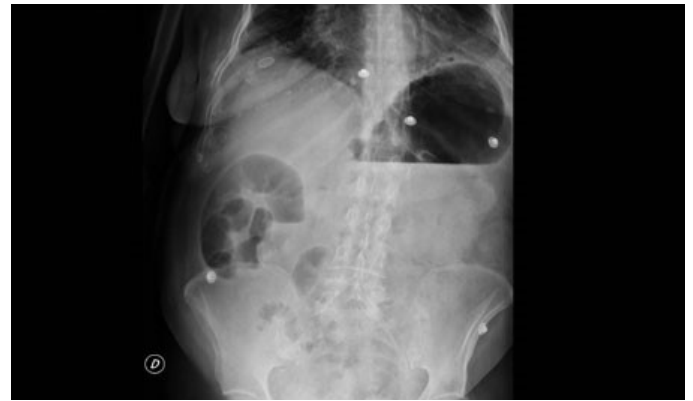

Figura 1

Rx de abdomen, podemos observar lo que parece una importante distensión gástrica.

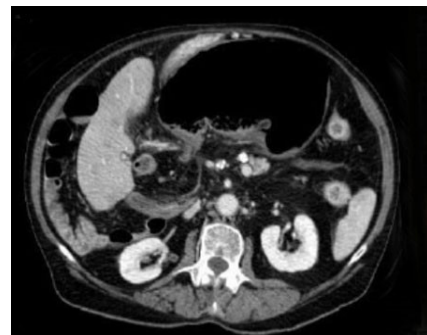
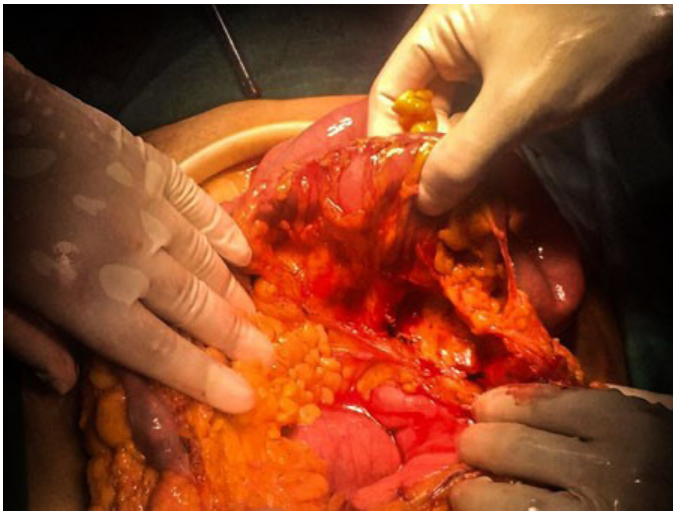
Figura 2

Tc abdominal: vólvulo de ciego.



**Figura 3**

Imagen intraoperatoria: colon ascendente herniado a través de hiato de Winslow.

**Discusión:** el diagnóstico preoperatorio de este tipo de hernias es difícil. Se han descrito menos de 200 casos, la mayoría se presentan como obstrucción intestinal.

No existe consenso en la literatura acerca del manejo quirúrgico de estas hernias cuando el contenido es viable y la decisión se basa en las preferencias del cirujano. En nuestra paciente la necrosis del colon derecho obligó a su resección. Otras opciones cuando el tejido es viable son: reducción de la hernia con o sin cecopexia.

No hay datos de recurrencia de esta patología tras la intervención por lo que no se recomienda el cierre del foramen al existir riesgo de lesión de la arteria hepática, el árbol biliar y la vena porta.

### CP-024. HIDRONEFROSIS: RARA COMPLICACIÓN DE LA APENDICITIS AGUDA.

I Cañas García, MÁ García Martínez, AP Martínez Domínguez, B Mirón Pozo, M López Cantarero Ballesteros

Servicio Cirugía General y Digestiva. Hospital San Cecilio, Granada

**Introducción:** la apendicitis aguda constituye la indicación quirúrgica urgente más frecuente, con una incidencia del 6-8% persona/año. Su etiología es diversa, siendo la causa principal la obstrucción de la luz por un apendicolito. El diagnóstico habitualmente es clínico: dolor en FID asociado a febrícula y anorexia, aunque sólo el 50-60% de los pacientes presentan la sintomatología típica, pudiendo asimismo debutar con alteraciones atípicas del tracto urinario. Se presenta un caso de hidronefrosis secundaria a un plastrón inflamatorio que engloba el uréter derecho.

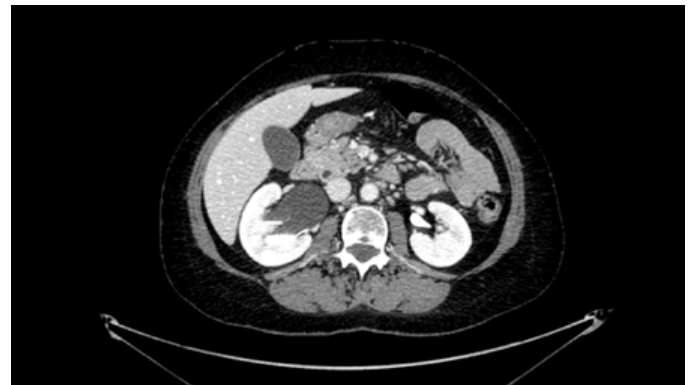**Caso clínico:** paciente de 53 años que acude a urgencias por dolor en FID asociado a fiebre y leucocitosis con neutrofilia y elevación de la PCR. No otra sintomatología asociada. Ante la sospecha de apendicitis aguda se realiza TAC abdominal que informa de hidronefrosis derecha severa secundaria a plastrón inflamatorio que engloba el uréter derecho provocando obstrucción. Se realiza apendicectomía en bloque tras disección del plastrón. La paciente evolucionó de manera

favorable, con resolución del cuadro urinario obstructivo en TC de control.

**Discusión:** la presentación de la apendicitis aguda es muy variada, depende de factores como la localización o la gravedad de la infección.

Cabe destacar la relevancia de las técnicas de imagen, que por un lado apoyan el diagnóstico clínico y por otro alertan de la presencia de posibles complicaciones o presentaciones atípicas de la apendicitis aguda. El TAC CIV tiene una sensibilidad y especificidad del 85% y 90% respectivamente para el diagnóstico de seleccionada patología quirúrgica y urológica.

Tanto cirujanos, como urólogos como médicos de urgencias deben estar alerta de las posibles presentaciones atípicas de la patología apendicular, especialmente ante patología urológica obstructiva sin un origen claro, que aunque infrecuente, suponen una casuística no despreciable de hasta el 4% de todas las AA, según algunas series.



**Figura 1**

Hidronefrosis derecha.

### CP-025. INSUFICIENCIA RESPIRATORIA AGUDA TRAS TRAUMATISMO TORACOABDOMINAL CERRADO.

A García Vico, FJ Jiménez Vega, MÁ Sánchez Gálvez, A Román Rando, P Martínez García

UGC Cirugía General y Digestiva. Complejo Hospitalario de Especialidades Virgen de Valme, Sevilla

**Introducción:** la ruptura diafragmática tras un traumatismo toracoabdominal cerrado de alta energía es poco frecuente, ocurriendo en un 5% de los casos. El diagnóstico precoz es difícil, presentándose la mayoría de pacientes años después del trauma.

**Caso clínico:** varón de 70 años sin antecedentes de interés es traído a Urgencias tras un accidente de tráfico en el que recibe un impacto lateral mientras conducía su vehículo. El paciente se encuentra estable hemodinámicamente, refiere dolor torácico e imposibilidad para el decúbito por disnea intensa. En Rx de tórax (**Figura 1**) se aprecia ocupación del hemitórax izquierdo con borramiento del hemidiafragma. El TC toracoabdominal demostró una hernia diafragmática izquierda con ascenso del ángulo esplénico del colon (**Figura 2**). Se realiza laparotomía exploradora urgente debido a la intensa insuficiencia respiratoria confirmando un gran defecto de unos 15 cm en hemidiafragma izquierdo con migración del estómago, epiplón mayor y ángulo esplénico del colon al tórax. Se reduce el

contenido herniario con facilidad y se realiza cierre primario del defecto con puntos sueltos de seda del 0. En Rx de tórax postoperatoria (Figura 3) se evidencia expansión del pulmón izquierdo con mínimo derrame. En seguimiento posterior no se ha evidenciado recidiva.

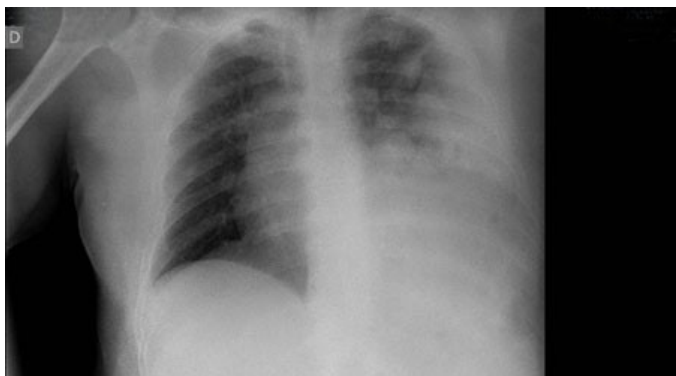

Figura 1

Rx preoperatoria: ocupación del hemidiafragma izquierdo.

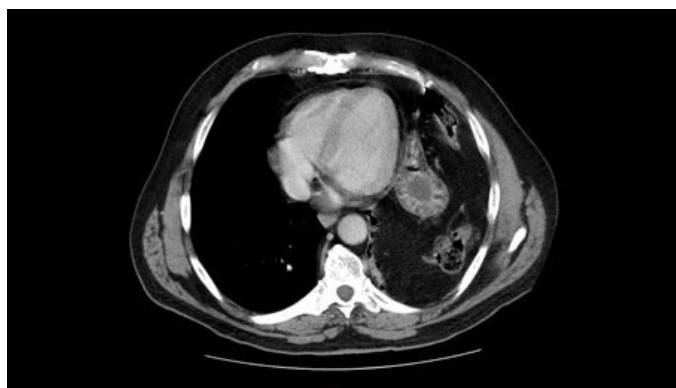


Figura 2

Corte de TC abdominal: hernia diafragmática.

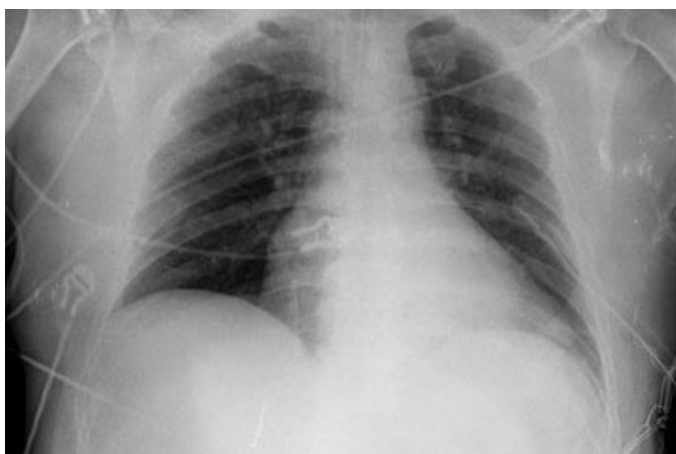

Figura 3

Rx postoperatoria.

**Discusión:** la ruptura diafragmática es una consecuencia poco frecuente de un traumatismo toracoabdominal. El diagnóstico suele retrasarse, los pacientes pueden estar asintomáticos durante años hasta que aparecen complicaciones. La presentación clínica varía desde casos asintomáticos a síntomas severos respiratorios y gastrointestinales.

En nuestro caso el diagnóstico se hizo precozmente debido a la intensa disnea con intolerancia del decúbito y desaturación que fue finalmente la que sentó la indicación de cirugía urgente.

### CP-026. INTUSUSCEPCIÓN INTESTINAL COMO CAUSA ATÍPICA DE ABDOMEN AGUDO EN EL ADULTO.

C Rodríguez Silva, S Mera Velasco, J Carrasco Campos, I González Poveda, M Ruiz López, JA Toval Mata, J Santoyo Santoyo

UGC Cirugía General y Digestiva. Complejo Hospitalario Regional de Málaga, Málaga

**Introducción:** la invaginación intestinal representa menos del 5% de casos de dolor abdominal, siendo en el 90% de casos secundaria a una lesión orgánica (tumores benignos entre los que destacan los pólipos o el divertículo de Meckel y tumores malignos destacando las metástasis, linfomas, sarcomas o melanomas).

**Caso clínico:** mujer de 49 años, sin antecedentes de interés, que consulta en Urgencias por dolor abdominal brusco de doce horas de evolución, asociado a náuseas sin vómitos. Refiere durante la anamnesis que en el último mes había tenido episodios de similares características que cedían parcialmente tras analgesia intravenosa. A la exploración física destaca un abdomen distendido, doloroso a la palpación difusa, con defensa e irritación peritoneal. Se realizó TAC abdominal con contraste IV objetivándose una oclusión intestinal secundaria a una invaginación intestinal íleo-íleal por un probable lipoma intestinal. Dados los hallazgos se decidió laparotomía exploradora urgente, confirmándose los hallazgos, realizándose resección intestinal del segmento invaginado con anastomosis íleo-íleal manual bicapa. El estudio anatomopatológico de la pieza fue informado como invaginación intestinal con isquemia de la pared asociada, secundaria a lipoma submucoso. La evolución postoperatoria fue favorable.

**Discusión:** la invaginación intestinal suele tener una clínica inespecífica, siendo frecuentemente de tipo crónico con dolor abdominal intermitente secundario a una invaginación parcial o que se reduce espontáneamente. Asimismo, puede instaurarse de manera aguda si acontece una obstrucción mecánica completa. El TAC aumenta el rendimiento diagnóstico, siendo la prueba diagnóstica de elección. La localización más frecuente suele ser a nivel de intestino delgado con o sin afectación del colon. Se recomienda la resección en bloque sin reducción previa, dado el riesgo de lesión maligna o de isquemia irreversible en adultos, siendo la cirugía precoz el pilar fundamental del diagnóstico definitivo.

### CP-028. MANEJO DE LA HEMORRAGIA SUPRARRENAL ESPONTÁNEA.

S López Saro, T Alves Conceição, I Blesa Sierra, B Estébanez Ferrero, I Teruel Lillo, J Cano Martín, Á Pareja López, E Vidaña Márquez, Á Reina Duarte

Servicio Cirugía General y Digestiva. Complejo Hospitalario de Especialidades Torrecárdenas, Almería



**Introducción:** el síndrome de Wunderlich o hematoma suprarrenal espontáneo es una entidad poco frecuente caracterizada por la sintomatología de dolor lumbar súbito asociado a shock hipovolémico y tumoración lumbar palpable (tríada de Lenk). Su origen puede ser secundario a múltiples patologías vasculares, neoplásicas o infecciosas.

**Caso clínico:** presentamos el caso de un varón de 59 con antecedentes de DM tipo 2 y mielitis cervical que acude a urgencias con intenso dolor lumbar izquierdo, cortejo vegetativo y signos de inestabilidad hemodinámica. Presenta cifras iniciales de Hb 12,7 g/dL que descienden a 10,3 g/dL en apenas una hora. En este contexto se realiza TC abdominal con contraste iv que muestra colección heterogénea de 12x9 cm y localización suprarrenal izquierda, que desplaza riñón izquierdo, bazo y páncreas, sugerente de hematoma suprarrenal. Se objetiva extravasado de contraste que sugiere la presencia de sangrado activo. La presencia de múltiples adenopatías para-aórticas, en hilio renal izquierdo y mesentéricas plantea la posibilidad de lesión neoplásica subyacente.

Ante estos hallazgos se estabiliza al paciente en Unidad de Cuidados Intensivos y se traslada a una unidad de radiología intervencionista para la realización de embolización selectiva de ramas suprarrenales distales con preservación de la arteria renal polar superior. El paciente evoluciona favorablemente manteniéndose estable y más adelante se procede al alta hospitalaria tras control radiológico sin evidencia de sangrado activo. Se mantiene seguimiento periódico en consulta para controlar la evolución del hematoma retroperitoneal y filiar la etiología causante del proceso.

**Discusión:** el síndrome de Wunderlich es un cuadro grave con una elevada mortalidad asociada, ya que la mayor parte de los hematomas suprarrenales espontáneos se diagnostican post-mortem, siendo el origen más frecuente la causa tumoral. Los avances en técnicas de imagen y radiología intervencionista pueden evitar en casos como éste una intervención quirúrgica urgente con todos los riesgos y complicaciones asociados a este procedimiento.

#### CP-029. MANEJO DE LA HERNIA DE PARED TRAUMÁTICA.

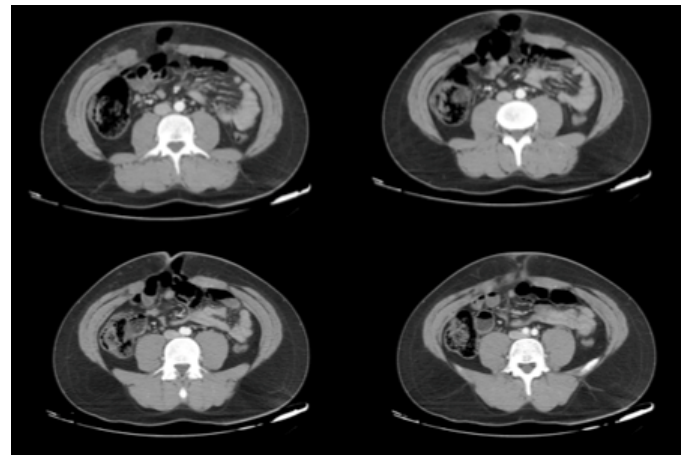
**MÁ Sánchez-Gálvez, R Martín-Balbuena, A García-Vico, A Román-Rando**

*Servicio Cirugía General y Digestiva. Complejo Hospitalario de Especialidades Virgen de Valme, Sevilla*

**Introducción:** las hernias de pared causadas por traumatismos cerrados es una forma infrecuente de hernia. Se trata de una solución de continuidad de la musculatura abdominal o el plano aponeurótico, manteniéndose la piel intacta. Esta entidad sigue suponiendo en ocasiones un reto diagnóstico, sobre todo en pacientes obesos. Su manejo sigue siendo fuente de controversia.

**Caso clínico:** presentamos el caso de un varón de 19 años, sin antecedentes de interés, que acude a Urgencias tras caída mientras montaba en bicicleta, recibiendo un traumatismo abdominal con el manillar de la misma. El paciente se encontraba estable hemodinámicamente y presentaba un abdomen blando y depresible a la palpación, sin peritonismo. Sin embargo se objetivaba un defecto de pared periumbilical sin datos de complicación, y con la piel intacta.

No presentaba otros hallazgos de interés. La analítica fue anodina, y se le realizó un TC de abdomen urgente (**Figura 1**).



**Figura 1**

El paciente permaneció en observación durante 24 horas, estable y con buen estado general, así como sin complicación en la hernia de pared traumática. Tras ello, se fue de alta a domicilio. Reingresó a los tres meses para intervenir de forma electiva, realizándosele una hernioplastia por vía anterior. El paciente evolucionó de forma favorable y fue alta esa misma tarde.

**Discusión:** el manejo de estas lesiones es controvertido. Por lo general, se recomienda la reparación inmediata de la hernia. Sin embargo, las hernias causadas por el traumatismo contra el manillar de bicicleta constituyen una entidad especial, y que ha de ser tratada con diferencia: la evidencia concluye que se pueden tratar de forma conservadora y realizar una reparación en diferido.

#### CP-030. MANEJO DEL PACIENTE CON TRAUMATISMO PÉLVICO COMPLEJO. IMPORTANCIA DE UN CORRECTO USO DEL CINTURÓN PÉLVICO PARA EVITAR COMPLICACIONES GRAVES.

**N García Fernández, V Durán Muñoz-Cruzado, L Tallón Aguilar, ML Reyes Díaz, J Tinoco González, A Sánchez Arteaga, V Camacho Marente, MJ Tamayo López, F de la Portilla de Juan, J Padillo Ruiz, F Pareja Ciuró**

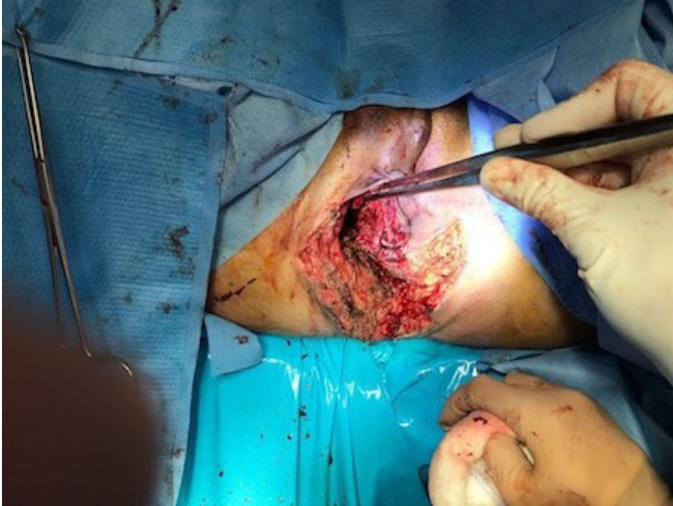*Servicio Cirugía General y Digestiva. Complejo Hospitalario Regional Virgen del Rocío, Sevilla*

**Introducción:** el uso del cinturón pélvico en el manejo inicial del shock hemorrágico secundario a fractura pélvica inestable está ampliamente aceptado. Sin embargo, su empleo no está exento de efectos secundarios, especialmente cuando se mantiene de forma prolongada.

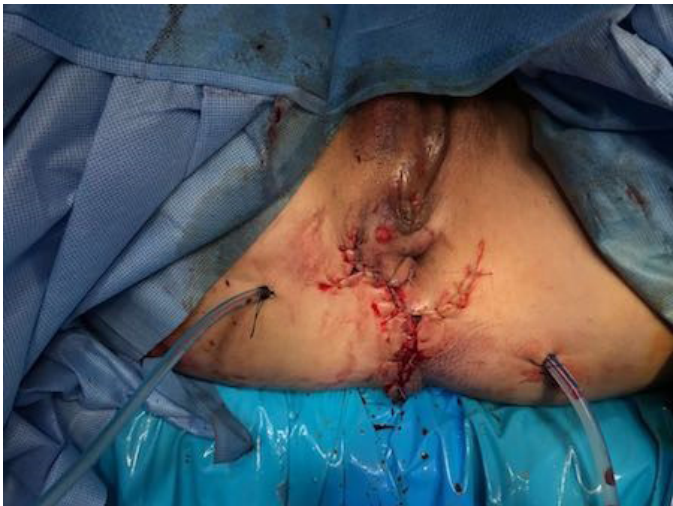**Caso clínico:** mujer de 47 años que sufre impacto camión-bicicleta. En la escena, consciente, con vía aérea permeable, FR 20 rpm, TA 60/40 mmHg, FC 95 lpm y Glasgow 15/15 (trauma score revisado: 10). Herida penetrante en periné con sangrado activo. Se administran 1.500 ml de cristaloides y 1 g de ácido tranexámico. A su llegada al hospital mantiene TA 76/44 mmHg y FC 94 lpm y herida con sangrado activo.

En radiografía de pelvis, fractura de ambas ramas isquiopúbicas. EFAST negativo.

Activamos Protocolo de Transfusión Masiva, realizamos taponamiento de herida y colocación de fijación pélvica. Una vez estabilizada, el body-TC describe fractura pélvica compleja con sangrado activo. La arteriografía confirma sangrado de arteria glútea inferior derecha que se emboliza.



**Figura 1**  
Se muestra herida penetrante en periné de bordes anfractuados, que afecta a canal anal y vagina (traumatismo rectal grado IV).

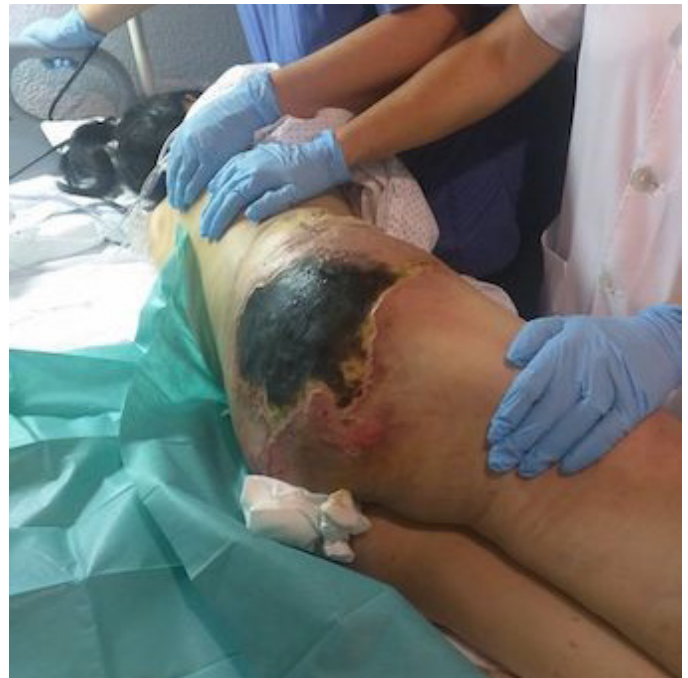

**Figura 2**  
Se muestra la herida en periné tras la reparación quirúrgica, con la presencia de dos drenajes tipo aspirativo.

**Discusión:** en UCI evoluciona lenta y favorablemente. A las 72 horas, realizaron fijación pélvica interna y retirada del cinturón.

El noveno día se objetiva escara necrótica en mitad superior de glúteo derecho de 15x15 cm, de aspecto seco sin signos de sobreinfección, además de úlcera por presión grado II en cresta iliaca ipsilateral.

Tras diez días en UCI, pasa a planta donde evoluciona satisfactoriamente quedando como importante secuela la escara producida por el cinturón que, tras esperar dos semanas para delimitar de forma



**Figura 3**  
Se muestra escara necrótica en mitad superior de zona glútea derecha de 15x15 cm, de aspecto seco, sin material purulento, secundaria al empleo prolongado del cinturón de fijación pélvica.

exacta el tejido afectado, es desbridada y ha precisado de injerto cutáneo para su cobertura.

El uso del cinturón pélvico tiene un papel fundamental en la atención inicial de politraumatizados inestables con fractura pélvica, sin embargo, debe retirarse en las primeras 24 horas, una vez realizada la fijación pélvica en el quirófano, para evitar efectos deletéreos asociados a su uso prolongado.

### CP-031. NEUMOPERITONEO IDIOPÁTICO EN PACIENTE PLURIPATOLÓGICO DE EDAD AVANZADA.

P Dabán López, J Gómez Sánchez, A Ubiña Martínez, I Lendínez Romero, J Ramos Sanfiel, MA García Martínez, I Cañas García, B Mirón Pozo

*Servicio Cirugía General y Digestiva. Hospital San Cecilio, Granada*

**Introducción:** el neumoperitoneo se define como la presencia de aire libre dentro de la cavidad abdominal, proviniendo en la mayoría de los casos de la perforación de una víscera hueca. En ausencia de perforación o cirugía previa que la justifique, hablamos de neumoperitoneo espontáneo, benigno o idiopático.

**Caso clínico:** presentamos varón de 90 años, diagnosticado de carcinoma urotelial izquierdo en abstención terapéutica, que acude a Urgencias por hematuria macroscópica reiterada durante los últimos meses.

Se realiza TAC abdominopélvico de control, que detecta abundante neumoperitoneo de predominio supramesocólico sin evidenciar la causa subyacente. No se visualiza líquido libre intrabdominal,

coleciones ni dilatación de asas de intestino delgado o colon. En tórax tampoco se objetiva posible causa.

Ante estos hallazgos, el paciente es valorado por Cirugía General. Clínicamente se encuentra asintomático, con tensión arterial de 143/74 mmHg, frecuencia cardíaca estable y apirético. Análiticamente no presenta alteraciones relevantes, y la exploración abdominal es rigurosamente normal.

Clínicamente, niega dolor abdominal, aunque sí refiere cierta sensación de distensión abdominal de larga evolución, que le aparece después de la ingesta alimenticia, con buena respuesta a simeticona.

Dada la discordancia clínico-radiológica, la exploración anodina y el estado asintomático del paciente se decide abstención quirúrgica, continuando seguimiento por Urología sin incidencias seis meses después.

**Discusión:** la presencia de neumoperitoneo en una prueba de imagen es habitualmente indicación de cirugía urgente; sin embargo no hay que olvidar que existen casos en los que la presencia del mismo no es secundaria a perforación visceral, pudiendo tratarse de un cuadro de neumoperitoneo espontáneo no quirúrgico.

La importancia de su conocimiento radica en la necesidad de correlacionar los datos clínicos con los radiológicos, y plantear un tratamiento conservador en aquellos casos en los que el paciente se encuentre asintomático y estable hemodinámicamente, evitando así intervenciones innecesarias y las complicaciones derivadas de técnicas invasivas.

### CP-032. OBSTRUCCIÓN INTESTINAL EN PACIENTE CON HERNIA DE RICHTER.

**S Roldán Ortiz, MC Bazán Hinojo, M Fornell Ariza, S Ayllón Gámez, C Peña Barturen, J Varela Recio, S Cerrato Delgado, MÁ Mayo Ossorio, JM Pacheco García**

*Sección Cirugía General y Digestiva. Hospital Puerta del Mar, Cádiz*

**Introducción:** la hernia de Richter es un tipo de hernia que consiste en el pinzamiento del borde antimesentérico del intestino delgado que se encarnera dentro de un saco herniario, causando estrangulación de esta parte de la circunferencia.

**Caso clínico:** varón de 60 años con antecedentes de HTA, EPOC, dislipemia y etilismo crónico. Acude a urgencias por dolor abdominal y en región inguinal izquierda de doce horas de evolución, acompañado de náuseas y vómitos. En la exploración destaca hernia inguino-escrotal izquierda no reductible. Abdomen blando, depresible, doloroso en hipogastrio. En analítica destaca leucocitosis con neutrofilia. En ecografía se visualiza hernia inguino-escrotal con signos de sufrimiento. Se decide intervención quirúrgica, encontrando hernia inguinal indirecta con líquido seroso y presencia de asa de intestino delgado congestiva, parética con áreas de necrosis en borde antimesentérico. Se realiza resección de área afecta con anastomosis mecánica L-L a través de incisión inguinal junto a hernioplastia según Rutkow-Robbins. Presenta postoperatorio favorable y alta al sexto día.

**Discusión:** la hernia de Richter es una patología infrecuente, representando el 1% de todas las hernias de pared abdominal, así como un 14% de las hernias estranguladas. Generalmente, son adquiridas y unilaterales, más frecuentes en región inguinal y crural. El segmento más comúnmente afectado es el íleon terminal. Afectan por igual a ambos sexos, siendo la edad de presentación en mayores de 60 años. La clínica es variable, aunque habitualmente cursa con dolor abdominal y en región herniaria, pudiendo provocar obstrucción intestinal aunque es raro puesto que sólo comprende parte de la circunferencia. El diagnóstico es clínico aunque las pruebas complementarias como ecografía y TC pueden ayudarnos. El tratamiento no debe demorarse y es quirúrgico, comprobando la viabilidad intestinal, con resección intestinal si fuera necesario y anastomosis. debido a que el diagnóstico suele demorarse. Acompañado de herniorrafia o hernioplastia según grado de sepsis del área.

### CP-033. OBSTRUCCIÓN INTESTINAL. TUMOR DE CUARTA PORCIÓN DUODENAL.

**R Domínguez Reinado<sup>1</sup>, E Muñoz Caracuel<sup>2</sup>, S Melero Brenes<sup>2</sup>, M Díaz Otero<sup>2</sup>, E Gutiérrez Cafranga<sup>2</sup>, F Mateo Vallejo<sup>2</sup>, F García Molina<sup>2</sup>**

*<sup>1</sup>Servicio Cirugía General. Hospital de Especialidades de Jerez de la Frontera, Jerez de la Frontera <sup>2</sup>Servicio Cirugía General y Digestiva. Hospital de Especialidades de Jerez de la Frontera, Jerez de la Frontera*

**Introducción:** los tumores del intestino delgado son raros y suelen dar síntomas vagos e inespecíficos. Su diagnóstico suele realizarse en un estadio avanzado cuando las expectativas terapéuticas son más limitadas y el pronóstico más incierto. Es importante, incrementar el índice de sospecha clínica. El retraso en el diagnóstico depende fundamentalmente de una interpretación errónea de los síntomas o de las pruebas diagnósticas por parte del clínico, suponiendo un retraso de 8-12 meses en el diagnóstico.

**Caso clínico:** varón de 75 años, sin antecedentes patológicos salvo HBP y LLC sin actividad, que comienza hace cinco meses con cuadro de pérdida de equilibrio, vómitos y pérdida peso (hasta 10 Kg). Acude en repetidas ocasiones a urgencias donde se diagnostica de FA y se comienza estudio de cuadro constitucional. TAC donde no se objetivan imágenes compatibles con tumoraciones a nivel tubo intestinal. Gastroscopia sin observar alteraciones.

Acude a Urgencias por empeoramiento clínico y vómitos incoercibles a pesar de tratamiento antiemético. En la exploración abdomen muy globuloso, llamando la atención masa a nivel epigástrico. Vómitos de aspecto biliohemático a pesar de SNG. Radiografía de abdomen: imagen compatible con estómago ampliamente distendido.

Se decide laparotomía media exploradora objetivándose estómago extremadamente dilatado, a tensión. Se realiza drenaje del mismo mediante introducción de sonda tipo Foucher (>3 litros de contenido biliohemático). En ángulo de Treitz, a nivel de cuarta porción duodenal, se observa tumoración estenosante que se reseca y se realiza anastomosis terminoterminal parcial.

**Discusión:** no existe ningún método de diagnóstico ideal para el estudio del intestino delgado. Las opciones son radiológicas (TAC, enterocli, tránsito intestinal y RMN) o endoscópicas (cápsula endoscópica, enteroscopia de pulsión y enteroscopia de balón).

La mejor estrategia y secuencia diagnóstica no está todavía establecida.

Cuando existe una sospecha alta se deben realizar como mínimo dos pruebas para poder descartar la existencia de un tumor.

### CP-034. OPCIONES EN REPARACIÓN DE PÉRDIDA DE SUSTANCIA EN PARED TORACOABDOMINAL TRAS TRAUMATISMO POR ARMA DE FUEGO.

**S Nicolás de Cabo<sup>1</sup>, M Pitarch Martínez<sup>1</sup>, C Rodríguez Silva<sup>2</sup>, B Sánchez Pérez<sup>2</sup>, JM Aranda Narváez<sup>2</sup>, AJ González Sánchez<sup>2</sup>, A Titos García<sup>2</sup>, I Cabrera Serna<sup>2</sup>, J Santoyo Santoyo<sup>2</sup>**

<sup>1</sup>UGC Cirugía General y Digestiva. Complejo Hospitalario Regional de Málaga, Málaga <sup>2</sup>Complejo Hospitalario Regional de Málaga, Málaga

**Introducción:** los traumatismos penetrantes pueden ocasionalmente generar una gran pérdida de pared torácica o abdominal, lo cual añade la dificultad extra del cierre/reconstrucción de la pared.

**Caso clínico:** varón de 56 años que sufre traumatismo toracoabdominal por arma de fuego tras intento autolítico, con orificio de entrada en hipocondrio izquierdo de unos 10 cm y orificio de salida en zona dorsal izquierda de 25 cm con evisceración de contenido intraabdominal. A su llegada se realiza resucitación inicial, requiriendo intubación orotraqueal; tras revisión primaria se indica cirugía Urgente. Se evidencian traumatismo esplénico, perforación de colon transversal e izquierdo y rotura diafragmática con herniación de paquete intestinal al tórax, junto a pérdida de sustancia importante a nivel torácico con rotura de las últimas cuatro costillas y musculatura intercostal. Mediante laparotomía media se realiza esplenectomía, colectomía subtotal y sutura de diafragma. Posteriormente se realiza toracotomía lateral izquierda comunicada con orificio de salida, se retiran fragmentos de 9<sup>o</sup>-12<sup>o</sup> arcos costales y restos de musculatura intercostal y se coloca en su lugar malla de polipropileno fijada a 8<sup>o</sup> arco costal y musculatura restante. Por último se realiza cierre muscular liberando dorsal ancho, pectoral, serrato y oblicuos colocando otra malla de polipropileno sobre el plano muscular.

Durante el postoperatorio se produjo infección y necrosis de la herida torácica, inicialmente superficial tratada mediante desbridamiento y terapia de presión negativa, y eventualmente con afectación de plano muscular, por lo que tras mejorar las condiciones locales requirió colgajo de dorsal ancho realizado un mes tras el traumatismo para el cierre definitivo de la pared. Actualmente el paciente se encuentra recuperado y sin secuelas.

**Discusión:** ante una herida traumática compleja de pared se consideran diversas opciones: cierre de abdomen temporal con terapia de presión negativa, sutura exclusivamente cutánea para reparación diferida, separación por componentes, uso de material protésico y colgajos/injertos. La elección de la técnica adecuada en cada momento debe ser individualizada según las condiciones locales y sistémicas.

### CP-035. PERFORACIÓN DE HERNIA DE HIATO GIGANTE COMO ETIOLOGÍA DE MEDIASTINITIS.

**A Molina Raya<sup>1</sup>, MÁ Herrero Torres<sup>1</sup>, J Santoyo Villalba<sup>1</sup>, A García Jiménez<sup>2</sup>, C Ferrer Castro<sup>1</sup>, M Domínguez Bastante<sup>1</sup>, S Delgado Carrasco<sup>1</sup>, JM Villar del Moral<sup>1</sup>**

<sup>1</sup>Servicio Cirugía General y Digestiva. Complejo Hospitalario Regional Virgen de Las Nieves, Granada <sup>2</sup>Complejo Hospitalario Regional Virgen de Las Nieves, Granada

**Introducción:** las hernias diafragmáticas de origen traumático son poco frecuentes con una incidencia desconocida. Originadas en traumatismos cerrados o abiertos, con mayor frecuencia en el diafragma izquierdo. Pueden pasar desapercibidas en el momento agudo.

**Caso clínico:** varón de 75 años, hipertenso, asmático, con fractura de meseta tibial hace 20 años tras accidente de tráfico. Valorado en Urgencias por dolor abdominal mesogástrico irradiado a la espalda de varios días. Ingreso en UCI por insuficiencia respiratoria aguda (saturación: 70%) e hipotensión marcada que precisa altas dosis de noradrenalina.

Análítica: anodina. Gasometría: pH 7,2 y lactato 6. Radiografía de tórax: hernia diafragmática izquierda con contenido intestinal y desplazamiento mediastínico. TC de tórax: "voluminosa hernia de hiato que contiene estómago, con marcada dilatación, sin poder descartar perforación. Neumotórax y derrame pleural izquierdos".

Intervención emergente: gran hernia de hiato que contiene todo el estómago perforado en su cara posterior; contenido alimenticio / purulento en todo el hemitórax izquierdo. Se realiza reducción de la hernia de hiato con cierre primario de la perforación tras Friedrich. Lavado de la cavidad abdominal y torácica. Pilonoplastia y cardioplastia con colocación de malla de Bio-A en el hiato. Colocación de drenajes torácicos, mediastínico y abdominal.

Tratamiento con antibioterapia intravenosa de amplio espectro y antifúngicos.

Postoperatorio tórpido con ingreso en UCI durante 26 días por shock séptico secundario a mediastinitis con empiema pleural y neumotórax, precisando ventilación mecánica con realización de traqueostomía y rehabilitación por polineuropatía.

Posteriormente buena evolución. Alta, con control en consulta con tránsito normal.

**Discusión:** es frecuente la demora o error diagnóstico de esta patología, con riesgo de retraso del diagnóstico y tratamiento.

El TC toraco-abdominal será la prueba diagnóstica de elección.

Su tratamiento es quirúrgico, debido a la alta morbi-mortalidad asociadas, especialmente si hay complicaciones (isquemia/perforación), en cuyo caso debe ser emergente (electiva la vía abierta si inestabilidad).

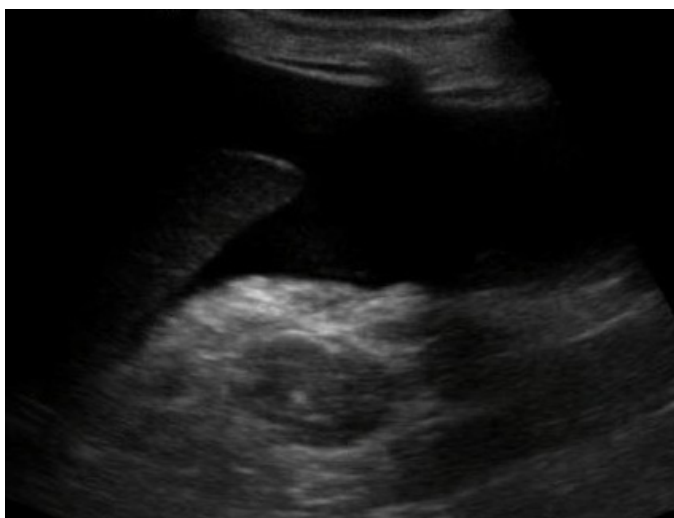
### CP-037. ROTURA ESPLÉNICA TRAS COLONOSCOPIA COMO CAUSA DE INESTABILIDAD HEMODINÁMICA.

MJ Cuevas López<sup>1</sup>, V Durán Muñoz-Cruzado<sup>1</sup>, L Tallón Aguilar<sup>1</sup>, J Toral<sup>2</sup>, A Sánchez Arteaga<sup>1</sup>, V Camacho Marente<sup>1</sup>, J Tinoco González<sup>1</sup>, M Flores Cortés<sup>3</sup>, MJ Tamayo López<sup>1</sup>, A Nevado Infante<sup>1</sup>, FJ Padillo Ruiz<sup>4</sup>

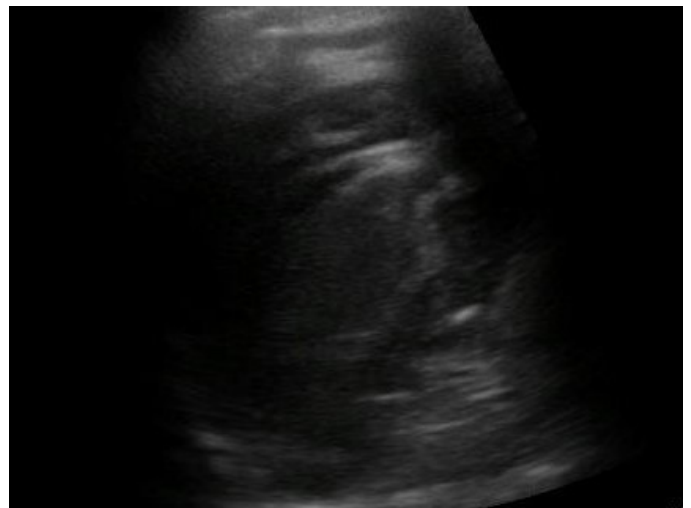<sup>1</sup>Sección Cirugía General y Digestiva. Complejo Hospitalario Regional Virgen del Rocío, Sevilla <sup>2</sup>Servicio Medicina Familiar y Comunitaria. Complejo Hospitalario Regional Virgen del Rocío, Sevilla <sup>3</sup>Sección Cirugía General. Complejo Hospitalario Regional Virgen del Rocío, Sevilla <sup>4</sup>Servicio Cirugía General y Digestiva. Complejo Hospitalario Regional Virgen del Rocío, Sevilla

**Introducción:** la colonoscopia es un procedimiento diagnóstico y terapéutico eficaz y seguro, aunque no exento de complicaciones, siendo las más frecuentes la hemorragia digestiva y la perforación colónica. Se han descrito otras complicaciones mucho más infrecuentes, como la laceración esplénica, que hay que sospechar cuando atendemos a un paciente con el antecedente de colonoscopia reciente.

**Caso clínico:** nuestro caso corresponde a un paciente varón de 73 años, con antecedentes de cardiopatía isquémica, que se realiza una colonoscopia en el contexto de estudio por anemia crónica y test de sangre oculta en heces positivo. Transcurridas 24 horas tras el procedimiento, el paciente acude a Urgencias por dolor abdominal difuso y episodio sincopal asociado a marcada hipotensión (80/40 mmHg), taquicardia (125 lmp) y cortejo vegetativo clásico. Se realiza una gasometría que objetiva una caída de hemoglobina de 2 g/dL en menos de una hora y una FAST (Figuras 1 y 2) que muestra líquido libre en la cavidad abdominal, comprobándose contenido hemático tras punción percutánea del mismo. Dada la inestabilidad hemodinámica secundaria a shock hipovolémico, se decide realizar una laparotomía exploradora urgente. Durante la cirugía se visualiza abundante hemoperitoneo cuyo origen se encuentra en una rotura esplénica, por lo que se procede a la esplenectomía. Tras la intervención, el paciente presenta una evolución favorable por lo que es dado de alta en el séptimo día postoperatorio.



**Figura 1** Líquido libre perihepático visualizado en FAST.



**Figura 2** Líquido libre periesplénico visualizado en FAST.

**Discusión:** existen pocos casos descritos en la literatura de rotura esplénica tras colonoscopia, con un mecanismo patológico no aclarado aunque parece en relación con un exceso de tracción del ligamento esplenocólico durante el procedimiento.

En conclusión, es necesario conocer que la rotura esplénica es una complicación asociada a la colonoscopia y que dada su gravedad es importante tenerla en cuenta, especialmente en el intervalo de 24 a 48 horas tras el procedimiento, para su diagnóstico y tratamiento precoces.

### CP-038. SECCIÓN NERVIOSA TRAS HERIDA PENETRANTE POR ARMA BLANCA.

D Cabañó Muñoz, M Pérez Reyes, J Aranda Narváez, J Rivas Becerra, A Titos García, AJ González Sánchez, I Cabrera Serna, M Pitar Martínez, J Santoyo Santoyo

UGC Cirugía General y Digestiva. Complejo Hospitalario Regional de Málaga, Málaga

**Introducción:** el traumatismo vascular compromete principalmente a las extremidades, siendo la arteria femoral superficial la lesionada con más frecuencia. La mayoría aparecen por traumatismo penetrante.

**Caso clínico:** paciente de 20 años sin antecedentes de interés, acude a Urgencias derivado desde Melilla por herida de arma blanca penetrante en glúteo izquierdo hace dos semanas. A la exploración presenta el glúteo tumefacto con hematoma a tensión e impotencia funcional en el pie. Se realiza angioTC y arteriografía observándose un pseudoaneurisma de la parte posterior del muslo dependiente de una rama de la arteria femoral común izquierda y otro pseudoaneurisma dependiente de la arteria hipogástrica izquierda. Ambos se embolizaron con coils. Ante la sospecha de un síndrome compartimental se decide intervención quirúrgica realizando drenaje del hematoma sin poder visualizar el tronco ciático. En el postoperatorio el paciente continuaba con parálisis del pie izquierdo y ante la duda de una posible sección nerviosa fue intervenido por neurocirugía, evidenciando más de un 50% del componente medial

del tronco ciático. Realizaron una reconstrucción con seis autoinjertos del nervio sural. El postoperatorio cursó sin incidencias.

**Discusión:** las lesiones penetrantes pueden provocar pseudoaneurismas, fistulas arteriovenosas... La mayoría de pseudoaneurismas de arteria glútea superior/inferior se deben a un traumatismo pélvico o por herida penetrante en la región glútea. Es necesario realizar una exploración neurológica para descartar lesiones nerviosas.

Ante un traumatismo, la presencia de signos duros como hemorragia externa pulsátil, soplo, hematoma pulsátil, signos isquémicos o inestabilidad obligan a una intervención quirúrgica urgente. Mientras que la presencia de signos blandos como hematoma estable, lesión cercana a vasos importantes, déficit neurológico, está indicado realizar angioTC y/o arteriografía, pues no demora la cirugía y valora la extensión de la lesión, la circulación colateral y ayuda a planificar la cirugía y/o tratamiento endovascular (éste indicado en casos de lesiones de localización difícil como es la pelvis).

### CP-039. USO DE LA TERAPIA DE PRESIÓN NEGATIVA EN GANGRENA DE FOURNIER.

**P Gutiérrez Delgado, I Mirón Fernández, FJ León Díaz, L Romacho López, I Cabrera Serna, JA Blanco Elena, M Pérez Reyes, A Titos García, J Santoyo Santoyo**

*Servicio Cirugía General y Digestiva. Complejo Hospitalario Regional de Málaga, Málaga*

**Introducción:** los sistemas de terapia con presión negativa (TPN) han demostrado su eficacia en el manejo del cierre temporal del abdomen en casos de trauma grave, síndrome compartimental y sepsis. En la práctica clínica también se aplica su uso en el proceso de curación de heridas con gran carga infecciosa para acelerar su curación disminuyendo el débito del exudado. La gangrena perineal se define como una fulminante y progresiva infección de la región perineal, y/o genital. Su importancia radica en la elevada mortalidad que alcanza entre un 3% a 67%.

Exponemos un caso de uso de la TPN en un paciente con una gangrena de Fournier (GF).

**Caso clínico:** varón de 65 años, hipertenso, diabético, arteriopatía periférica crónica. Consulta por dolor anal y fiebre de 39º de varios días de evolución. A la exploración presenta defecto a las once horas en posición de litotomía por drenaje espontáneo de absceso perianal, importante celulitis y empastamiento. Analíticamente leucocitosis 21.700 con importante neutrofilia, PCR 227, glucosa 343. Se decide exploración bajo anestesia con hallazgo de celulitis perianal con necrosis que se extiende por ambas fosas isquiorectales, se realiza necrosectomía de toda la circunferencia anal. Se realizan varias curas en el quirófano, decidiéndose la realización de una colostomía temporal dada la severa afectación esfinteriana y la colocación de sistema de TPN. Se realizan varias curas con esta terapia acelerando la resolución de la infección. Tras 44 días de ingreso, el paciente es dado de alta pendiente de reconstrucción del tránsito.

**Discusión:** el uso de la TPN para la GF parece disminuir el uso de antibioterapia, la estancia hospitalaria y acelerar la cura de heridas de

alta complejidad por dicha patología, por tanto, es interesante tenerlo en cuenta para mejorar nuestra práctica diaria.

### CP-040. BOCIO MULTINODULAR. A PROPÓSITO DE UN CASO.

**JL Esteban Ramos, S Martín Arroyo, E Muñoz Caracuel, G Salguero Seguí, S Melero Brenes**

*UGC Cirugía General y Digestiva. Hospital de Especialidades de Jerez de la Frontera, Jerez de la Frontera*

**Caso clínico:** paciente de 45 años, refiere notar molestias en región antero-cervical desde hace unos meses. No disfagia ni dolor cervical. Se deriva desde atención primaria a ORL, que no encuentra patología, y posteriormente a Endocrino para estudio por bocio multinodular.

Exploración y pruebas complementarias:

- Exploración física: se palpa en región anterior cervical bocio no doloroso.

- Analítica: TSH Normal.

- Ecografía cervical: glándula con morfología normal y parénquima homogéneo y tamaño levemente aumentado. El lóbulo izquierdo aumentado de tamaño. Presenta dos imágenes redondeadas. Una en istmo, de 9 mm, hipoeoica y bien delimitada. La otra, también hipoeoica de 10,5 mm, presenta un aumento de la captación señal Doppler color difusa. El lóbulo derecho presenta una imagen anecoica, ovalada y bien delimitada de 13 mm. No vemos adenopatías cervicales. Resumen: Estudio compatible con bocio multinodular. En el lóbulo izquierdo vemos una imagen compatible con nódulo tiroideo que presenta un aumento de vascularización difusa.

- PAAF: categoría V Bethesda, sospecha Cáncer papilar.

Juicio clínico: bocio multinodular no funcionante. Carcinoma papilar de tiroides.

Tratamiento y evolución: tiroidectomía total, con buena evolución. Presenta una calcemia de 8 mg/dl en las primeras 24 horas, siendo dado de alta con calcio oral.

**Discusión:** un nódulo tiroideo es un crecimiento focal que tiene lugar en la glándula tiroides. Pueden ser únicos o, con más frecuencia, múltiples, conformando un bocio multinodular.

La prevalencia de los nódulos en el tiroides es muy elevada. Se calcula como un 10% menor de la edad que presenta el paciente. Así, por ejemplo, un paciente de 60 años tiene una probabilidad del 50% de presentar un nódulo.

Los nódulos tiroideos pueden:

- Presentar un contenido líquido, en cuyo caso se denominan quistes.

- Estar formados por tejido predominantemente celular, en cuyo caso se dice que presentan una estructura sólida.

- Mostrar una estructura mixta: sólida y quística.

### CP-041. CÁNCER ANAPLÁSICO DE TIROIDES: PRESENTACIÓN DE UN CASO CLÍNICO.

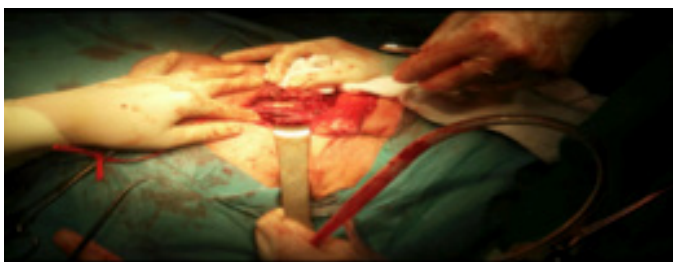S Melero Brenes, E Muñoz Caracuel, M Díaz Otero, S Martín Arroyo, E Gutiérrez Cafranga, F García Molina

*Servicio Cirugía General y Digestiva. Hospital de Especialidades de Jerez de la Frontera, Jerez de la Frontera*

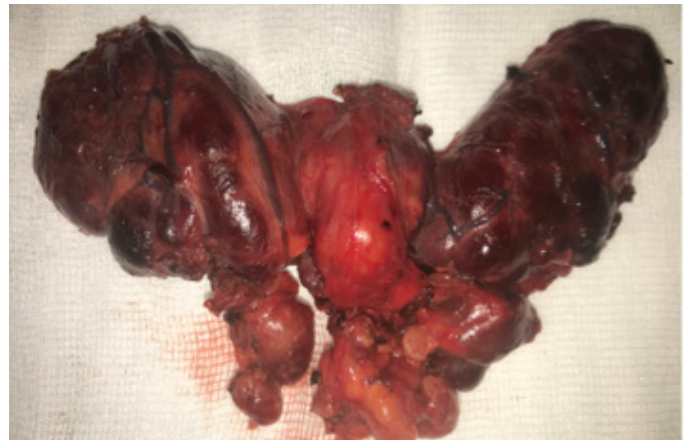**Introducción:** el carcinoma anaplásico de tiroides es poco frecuente, ocurriendo en torno al 1% de todos los cánceres de tiroides. Dentro de los carcinomas no diferenciados de tiroides, el anaplásico es el más indiferenciado. Suele ocurrir por encima de los 60 años con una mayor afectación en mujeres y según las bases biológicas, suelen presentarse en pacientes con patología tiroidea previa o con cáncer bien diferenciado que tras varias recidivas, se vuelve más agresivo. Suelen estar localmente avanzados al diagnóstico y ser muy invasivos dando clínica de disfagia, disfonía, disnea por crecimiento rápido y generalmente tiene ya metástasis a distancia, las más frecuentes las pulmonares. El tratamiento ideal combina cirugía con quimioterapia y radioterapia.

**Caso clínico:** varón de 74 años que tras clínica de disfagia es estudiado y diagnosticado de sospecha de neoplasia de origen digestivo posiblemente esofágica, con indicación de radioterapia. En una reevaluación y con mayor sospecha de neoplasia de tiroides con infiltración esofágica se indica cirugía del mismo, realizándose tiroidectomía total. En dicha intervención se evidencia infiltración esofágica y del nervio recurrente izquierdo. Tras la cirugía, fistula traqueoesofágica que obliga a traqueostomía y nutrición parenteral durante casi un mes hasta conseguir colocar sonda nasogástrica permanente por endoscopia.

**Discusión:** el cáncer anaplásico es muy poco frecuente, siendo el tumor maligno de tiroides más agresivo y uno de los más agresivos de los cánceres en general. Hay que tenerlo en cuenta cuando estemos ante un tumor de crecimiento rápido e infiltración de estructuras vecinas sobre todo en pacientes mayores 60 años. A pesar de la cirugía, radioterapia y quimioterapia el pronóstico es desfavorable siendo la tasa de supervivencia entorno a un 6-7% a los cinco años con una media que varía entre tres y seis meses. Es primordial su diagnóstico precoz.



**Figura 1** Tiroidectomía.



**Figura 2** Pieza quirúrgica.

### CP-042. CRISIS HIPERCALCÉMICA COMO DEBUT DE ADENOMA PARATIROIDEO.

SM López Saro, T Alves Conceição, B Estébanez Ferrero, J Martín Cano, R Torres Fernández, N Espínola Cortés, S Ortega Ruiz, Á Reina Duarte

*Servicio Cirugía General y Digestiva. Complejo Hospitalario de Especialidades Torrecárdenas, Almería*

**Introducción:** el diagnóstico de hiperparatiroidismo primario engloba la presencia de hipercalcemia con PTH elevada o en ocasiones normal. Es más frecuente en el sexo femenino y la incidencia es aproximadamente del 1%. La causa más común es el adenoma paratiroideo hasta en un 85% de los casos. La mitad de los casos cursan de forma asintomática por lo que es fundamental solicitar los niveles de calcio ante la sospecha clínica. La crisis paratiroidea es una rara forma de presentación del hiperparatiroidismo primario, se calcula entre un 1,6% a un 6%.

**Caso clínico:** paciente de 78 años con antecedentes de HTA y DM tipo 2 que acude por deterioro del estado general desde hace dos meses con escasa ingesta tolerando solo líquidos con síndrome emético. Sufre caídas frecuentes, episodios de desorientación y temblor de reposo así como imposibilidad para la deambulación. Evoluciona con desconexión del medio y pausas de apnea y en el electroencefalograma muestra trazado severamente patológico indicativo de una encefalopatía terminal. Las cifras de calcio se elevan hasta 18,6 mg/dL y la PTH es de 2.218.

Se realiza el diagnóstico ecográfico de adenoma paratiroideo izquierdo de 10 x 20 mm con hipercalcemia severa, alcalosis metabólica y deshidratación que condiciona crisis hipercalcémica.

El paciente se trata con hemodiálisis y quelantes de calcio (zolendronato) hasta la normalización de los parámetros analíticos que permite la exploración quirúrgica bilateral de las glándulas paratiroides con extirpación de adenoma paratiroideo inferior izquierdo y confirmación anatomopatológica intraoperatoria. Se verifica el descenso de PTH intraoperatorio según criterios de Miami.

**Discusión:** el hiperparatiroidismo primario cursa generalmente de forma asintomática o inespecífica y representa un gran reto diagnóstico, por este motivo sería recomendable tener en cuenta la calcemia ante síntomas gastrointestinales y neurológicos. La crisis hipercalcémica es una forma de presentación rara pero extremadamente grave que requiere tratamiento inmediato por su elevada mortalidad.

### CP-043. DIAGNÓSTICO INCIDENTAL DE CARCINOMA DE PARATIROIDES EN HIPERPARATIROIDISMO PRIMARIO.

**S Nicolás de Cabo, C Rodríguez Silva, C Jiménez Mazure, I Pulido Roa, J Turiño López, I Mirón, J Santoyo Santoyo**

*UGC Cirugía General y Digestiva. Complejo Hospitalario Regional de Málaga, Málaga*

**Introducción:** el cáncer de paratiroides es una entidad rara con una escasa incidencia, presentándose en <1-5% de los pacientes con hiperparatiroidismo primario. El diagnóstico temprano es esencial, puesto que la hipercalcemia mantenida produce insuficiencia renal, nefrolitiasis y enfermedad ósea entre otras.

**Caso clínico:** varón de 50 años, estudiado por crisis de HTA y cólicos renales de repetición. Es diagnosticado de bocio multinodular con hallazgos analíticos de PTH 326 y calcio corregido 13,3. En la ecografía y gammagrafía tiroidea TC99m se objetivan BMN con nódulo ístmico (PAAF Bethesda II) e imagen nodular en lóbulo tiroideo derecho de 5x3 cm. Se realiza SPECT-TC compatible con adenoma paratiroideo. Con diagnóstico de Hiperparatiroidismo primario por probable adenoma inferior derecho y BMN se realiza tiroidectomía total y exéresis del adenoma mencionado, (masa de 3x2x1,5 cm, indurada, sin infiltración macroscópica de estructuras adyacentes). Monitorización intraoperatoria de PTH (basal 375 y a los 10 minutos tras exéresis 67).

El análisis anatomopatológico informó de BMN y Carcinoma paratiroideo de 2,7 cm que infiltra focalmente el tiroides con márgenes libres.

**Discusión:** a pesar de su baja incidencia, el cáncer de paratiroides presenta una importante morbilidad y mortalidad asociada a la hipercalcemia maligna dependiente de PTH. Como ocurre en nuestro caso, su sintomatología es poco diferenciable del hiperparatiroidismo primario, por lo que es esencial un alto índice de sospecha ante cuadros con hipercalcemia agresiva (PTH x3, afectación renal, ósea), antecedentes familiares de enfermedad paratiroidea y masas palpables >3 cm. Son útiles la ecografía (calcificaciones), Gammagrafía- MIBI y SPECT-TC tanto en el diagnóstico como en la planificación quirúrgica.

Sólo el tratamiento quirúrgico radical presenta tasas aceptables de curación siendo necesaria la exéresis en bloque. El Tratamiento médico hipocalcemiante no ha demostrado beneficios a largo plazo. El Estudio genético familiar debe ser considerado en estos pacientes puesto que ciertas mutaciones (CDC73/HRPT2) aparecen en >15% de los casos.

### CP-044. HIPERPARATIROIDISMO RECURRENTE: PARATIROMATOSIS.

**Y Lara Fernández, B López Durán, C Sacristán Pérez, MM Díaz Rodríguez, C Marín Velarde, F Oliva Mompeán**

*UGC Cirugía General y Digestiva. Hospitales Universitarios Virgen Macarena - Virgen del Rocío, Sevilla*

**Introducción:** definimos paratiromatosis como la presencia de pequeños nódulos de tejido paratiroideo hiperfuncionante disperso en los tejidos blandos del cuello y/o mediastino. El objetivo es exponer nuestra experiencia en el manejo de la paratiromatosis como causa de hiperparatiroidismo recurrente tras la cirugía por hiperparatiroidismo primario.

**Caso clínico:** varón de 37 años con diagnóstico de hiperparatiroidismo primario con PTH 642 pg/mL y calcio sérico de 14,5 mg/dL, con ecografía y gammagrafía compatibles con adenoma paratiroideo inferior izquierdo. Por sospechar carcinoma, se interviene en enero de 2013: exéresis de dicha paratiroides + loboistmectomía izquierda + linfadenectomía (área VI), con descenso de PTH a 123 pg/mL, sin malignidad en anatomía patológica. Se reinterviene en junio de 2016 por PTH persistentemente elevada y captación gammagráfica nueva en área teórica de hemitiroides izquierdo, con resultado intraoperatorio de tejido linfoide; por ellos, se realiza linfadenectomía (áreas III-IV). En marzo de 2017 se realiza la tercera intervención por persistir PTH elevada, mediante cirugía radioguiada tras gammagrafía captante en la misma localización y PAAF con PTH de lavado de 24.640 pg/mL. El resultado anatomopatológico se corresponde con paratiroides. La PTH desciende a 40 pg/mL post-extracción.

Mujer de 32 años intervenida en febrero de 2010 por hiperparatiroidismo primario por adenoma de paratiroides superior derecha, positivo en ecografía y gammagrafía, confirmando el diagnóstico postoperatorio mediante anatomía patológica. Se reinterviene en abril de 2018 por hiperparatiroidismo recurrente con gammagrafía hipercaptante en la misma localización. En acto quirúrgico, en región premuscular, encontramos tejido compatible con tejido paratiroideo, confirmándose intraoperatoriamente, obteniendo un descenso de PTH post-inducción 70 pg/mL a 63 pg/mL post-extirpación. Revisamos los cuatro cuadrantes, sin hallar paratiroides superior derecha, y el resto sin alteraciones.

Tras dos semanas de seguimiento en ambos casos, los pacientes permanecieron asintomáticos, con PTH y calcio sérico normales.

**Discusión:** una técnica quirúrgica meticulosa para la escisión de los adenomas paratiroideos es de suma importancia. Debemos perseguir extirpar la glándula afecta evitando la ruptura capsular. La cirugía radioguiada se debe tener en cuenta en casos de hiperparatiroidismo recurrente.



### CP-045. IMPORTANCIA QUIRÚRGICA DEL ADENOMA PARATIROIDEO INTRATIROIDEO.

I Pulido Roa, C Jiménez Mazure, C Rodríguez Silva, M Pérez Reyes, M Ribeiro González, J Santoyo Santoyo

Sección Cirugía General y Digestiva. Complejo Hospitalario Regional de Málaga, Málaga

**Introducción:** el adenoma paratiroideo intratiroideo es la segunda causa de hiperparatiroidismo persistente. Su incidencia es del 3-4% y la localización más frecuente es derecha. El diagnóstico preoperatorio es complejo.

**Caso clínico:** varón de 36 años derivado a Servicio de Urgencias por hipercalcemia. En sus antecedentes destacan cólicos renoureterales de repetición, dolor lumbar y dificultad para la marcha progresiva, hipertransaminemia, estreñimiento y astenia.

Las pruebas realizadas durante el ingreso fueron:

- 1) Analítica: elevación significativa de la PTH (5.085 pg/mL) asociado a hipercalcemia (14,34), hipofosforemia (2,2) e hipovitaminosis D3 (3,5).
- 2) La ecografía objetivo en el polo inferior del LTI un nódulo de 26 mm, bien delimitado y con vascularización periférica.
- 3) La gammagrafía (MIBI) obtuvo un depósito patológico persistente en el estudio tardío en la base del lóbulo izquierdo.

Con el diagnóstico de hiperparatiroidismo primario secundario a adenoma paratiroideo izquierdo, sumado al difícil manejo médico y la afectación general del paciente, se decidió tratamiento quirúrgico.

**Acto quirúrgico:** a través de una incisión de Kocher izquierda, se realizó una exploración del compartimento central izquierdo objetivando un tiroides de aspecto macroscópico normal con un aumento del polo inferior sin objetivar glándulas paratiroideas patológicas. En base a la coherencia respecto a la lateralidad de ambas pruebas de imagen y la sospecha de localización ecográfica, se decidió realizar una hemitiroidectomía izquierda con control de PTH intraoperatoria. Tras la hemitiroidectomía, se objetivó una disminución significativa de la PTH (PTH basal >2.500 versus PTH post-exéresis: 41).

Tras la intervención quirúrgica el paciente presentó una evolución favorable siendo dado de alta el segundo día postoperatorio con normocalcemia (9,4).

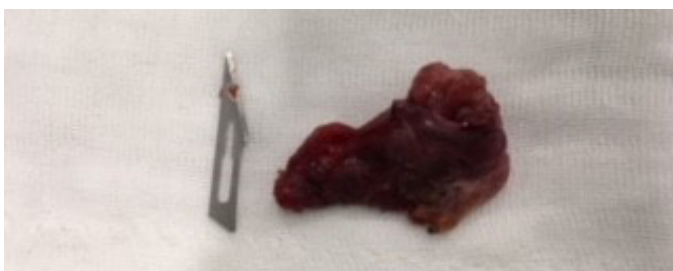

Figura 1  
Pieza quirúrgica.

**Discusión:** el adenoma paratiroideo intratiroideo es una entidad infrecuente con un diagnóstico preoperatorio excepcional. La sospecha clínica que justifique la hemitiroidectomía debe fundamentarse en las pruebas de imagen y los hallazgos intraoperatorios. La ecografía y la PTH intraoperatoria son herramientas útiles.

### CP-046. PARÁLISIS RECURRENCIAL EN EL POSTOPERATORIO TARDÍO DE TIROIDECTOMÍA TOTAL POR CÁNCER DE TIROIDES.

S Melero Brenes, E Muñoz Caracuel, R Domínguez Reinado, G Salguero Segui, E Gutiérrez Cafranga, F García Molina

Servicio Cirugía General y Digestiva. Hospital de Especialidades de Jerez de la Frontera, Jerez de la Frontera

**Introducción:** el cáncer de tiroides es poco frecuente, siendo aproximadamente el 1% de todos los tumores. El más frecuente es el cáncer papilar.

La parálisis recurrencial suele darse en torno al 1-3% de todas las tiroidectomías y puede ser transitoria o definitiva. Clínicamente se manifiesta de diferentes formas en relación con la posición en la que quede paralizada la cuerda vocal que van desde la disfonía menor o grave con ronquera hasta afonía total, estridor y asfixia. Su recuperación en caso de ser transitoria puede durar hasta un año, aunque la mayoría ocurren entre el primer y segundo mes.

**Caso clínico:** paciente de 36 años que nota tumoración laterocervical que obliga a estudio mediante ecografía y TAC cervical que ponen de manifiesto que la tumoración es una adenopatía de aspecto patológico junto a nódulo tiroideo sospechoso de malignidad. PAAF confirma la sospecha de cáncer papilar de tiroides con metástasis ganglionar. Sometido a cirugía mediante tiroidectomía y vaciamiento cervical y dado de alta a los tres días postoperatorios. 27 días tras la intervención acude a urgencias por disnea progresiva y empeoramiento importante de la voz hasta disfonía grave, requiriendo traqueostomía urgente. TAC control visualiza adenopatías residuales de aspecto sospechoso que obligan a reintervención. Se mantiene al paciente con corticoides a altas dosis y traqueostomía en la actualidad (mes y medio desde la primera intervención).

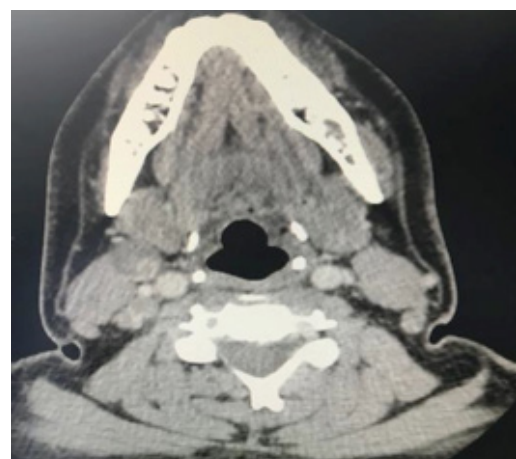

Figura 1  
TAC cervicocraneal.

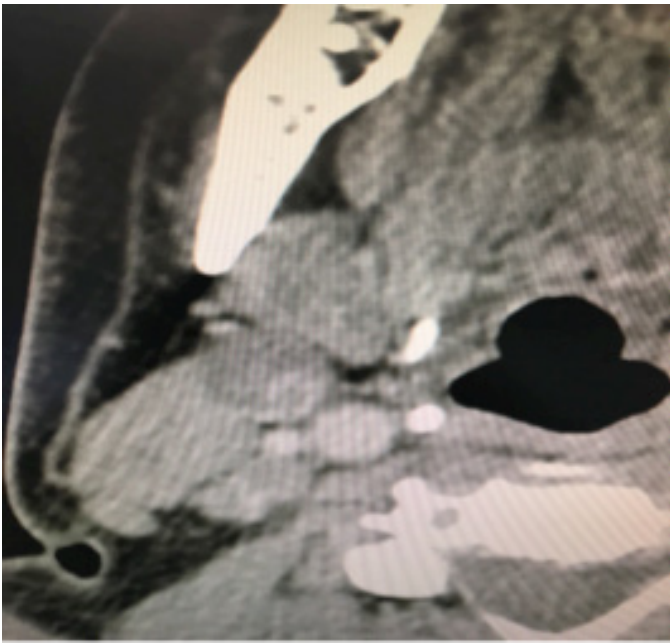


Figura 2

TAC cervicocraneal.

**Discusión:** la cirugía tiroidea, aún más la oncológica, son un factor de riesgo muy importante para la lesión recurrential. Aunque la lesión transitoria es mucho más frecuente que la definitiva, su recuperación puede durar hasta un año. Su manifestación clínica más frecuente es la disfonía por lesión unilateral en aducción o disfonía más grave o voz bitonal si la parálisis es en abducción. El tiempo de presentación suele ser precoz, en postoperatorio inmediato y su manejo conservador suele ser suficiente.

#### CP-047. COMPLICACIÓN TRAS SEPARACIÓN POR COMPONENTES: A PROPÓSITO DE UN CASO.

JD Turiño-Luque, J Rivas Becerra, M Pérez Reyes, A Cabello Burgos, C Rodríguez Silva, A Martínez Feriz, J Santoyo Santoyo

UGC Cirugía General y Digestiva. Complejo Hospitalario Regional de Málaga, Málaga

**Introducción:** el manejo de la hernia incisional dispone de diferentes técnicas quirúrgicas encaminadas a disminuir la tensión del cierre, permitiendo colocar el material protésico en distintos espacios, con el objetivo de conseguir una recuperación funcional de la pared abdominal.

**Caso clínico:** varón, 67 años, HTA, DM, DL, FA, miocardiopatía dilatada, HBP, esquizofrenia. Intervenciones: apendicectomía, hernioplastia inguinal, laparotomía por peritonitis (1989), malla intraperitoneal por traumatismo (2012). Derivado por dolor y distensión abdominal solicitándose TAC (Figura 1). Intervención 07/2017, evidenciándose lateralización musculatura abdominal anterior junto a saco herniario craneal a malla previa. Apertura de aponeurosis de rectos anteriores con disección bilateral hasta alcanzar línea semilunar y musculatura oblicua y transversa abdominal (Carbonell). Colocación de malla bicapa fijada con puntos sueltos cardinales a aponeurosis posterior. Alta en el séptimo día postoperatorio. Revisión al mes con integridad de pared y tránsito normal. Febrero/2018 catarro, dolor abdominal

y suboclusiones, solicitándose TAC (Figura 2) e interviniéndose nuevamente. Hallazgos: línea media normal, malla integrada en músculos rectos. Gran saco herniario posterior a malla (entre transverso y oblicuo menor) con peritoneo roto (Figura 3), unido por adherencia firme entre transversos, provocando hernia interna (Figura 4). Disecamos espacios de Retzius y Bogros, reducimos gran lipoma herniario, cierre en línea media colocando malla monocapa entre saco y músculos rectos (Figuras 5 y 6). Dado de alta al quinto día, sin incidencias posteriores.

**Discusión:** para evitar dehiscencia del cierre aponeurótico, las mallas bicapa deberían fijarse en su periferia a musculatura transversa bilateralmente, pues la capa visceral no se integra en musculatura y una apertura de la línea media podría generar una hernia interna. En mallas monocapa (polipropileno-integración rápida) bastaría con fijación cardinal.

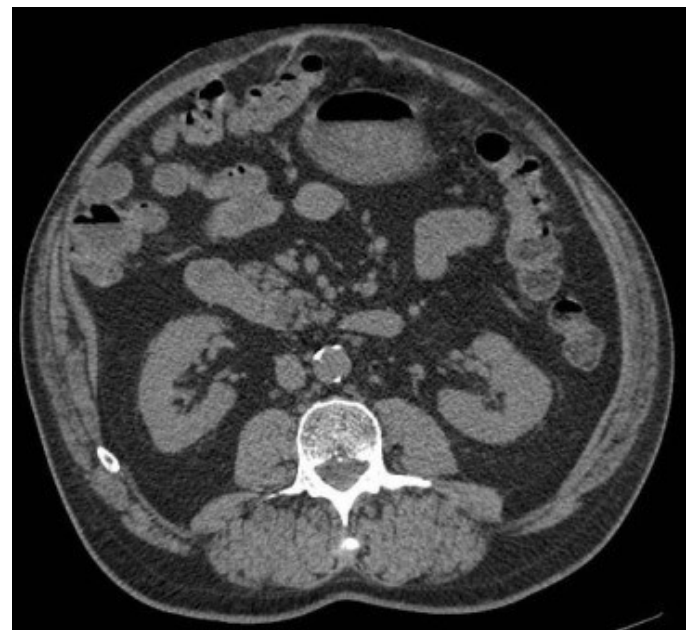

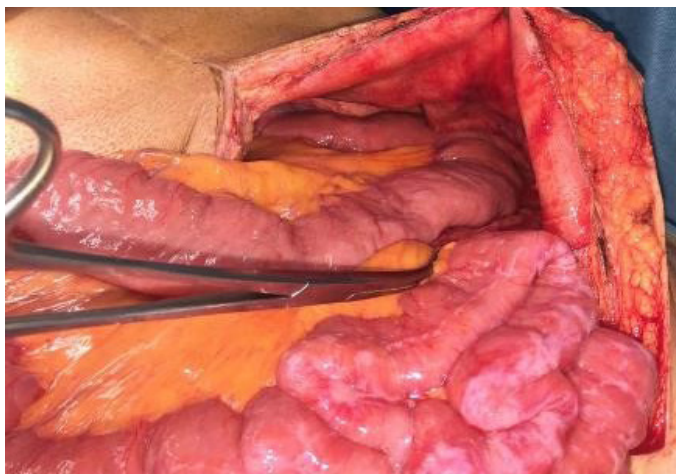
Figura 1

Diástasis de rectos.

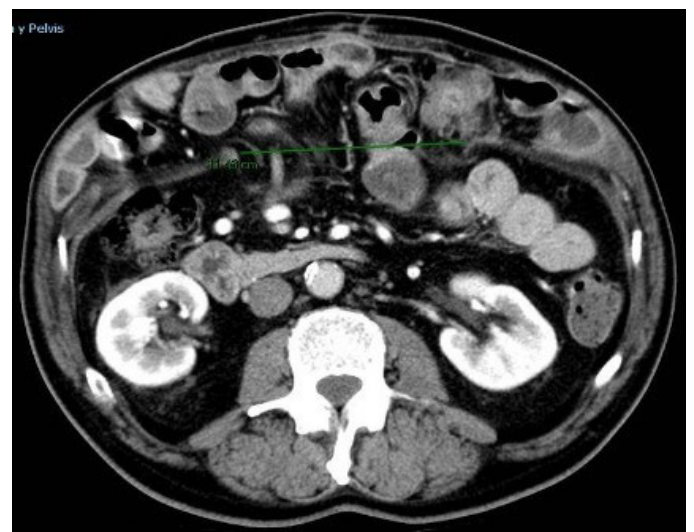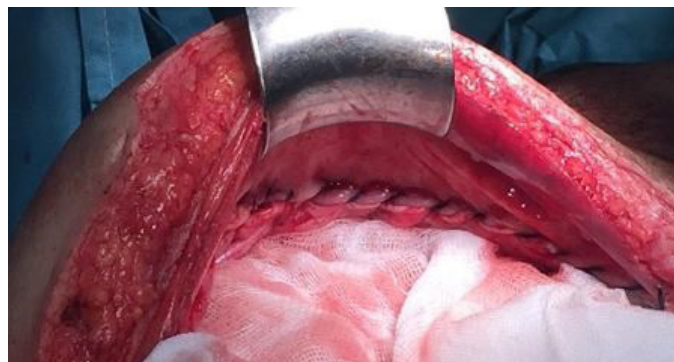


Figura 2

Hernia interna.



**Figura 3**  
Saco herniario entre cara ventral malla y músculo transverso.



**Figura 6**  
Cierre del músculo transverso.

**CP-048. EVENTROPLASTIA CON DOBLE MALLA Y ANCLAJE COMÚN EN EVENTRACIÓN LATERAL MAGNA.**

Y Lara Fernández, B Bascuas Rodrigo, JR Naranjo Fernández, A Curado Soriano, Z Varela Sánchez, R Jurado Marchena, E Navarrete de Cárcer, F Oliva Mompeán

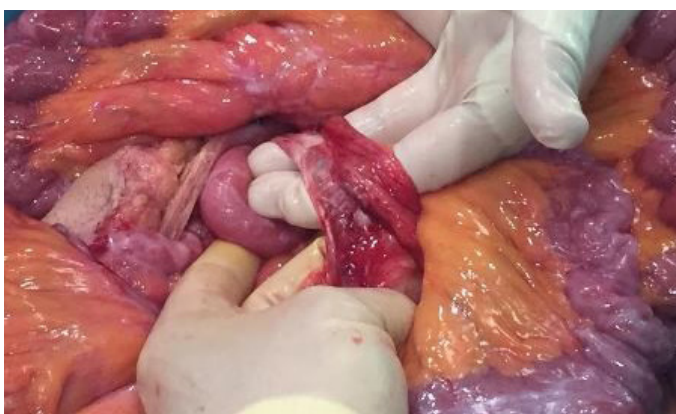UGC Cirugía General y Digestiva. Hospitales Universitarios Virgen Macarena - Virgen del Rocío, Sevilla

**Introducción:** las eventraciones laterales con defecto mayor de 10 cm precisan de reparaciones complejas caracterizándose por la afectación muscular con atrofia y denervación del transverso y oblicuos laterales abdominales. Presentamos nuestro caso clínico, consistente en una eventroplastia con doble malla tipo sándwich y anclaje perimetral común en una eventración magna lateral desde subcostal hasta región inguinal derecha, L1-3W3.

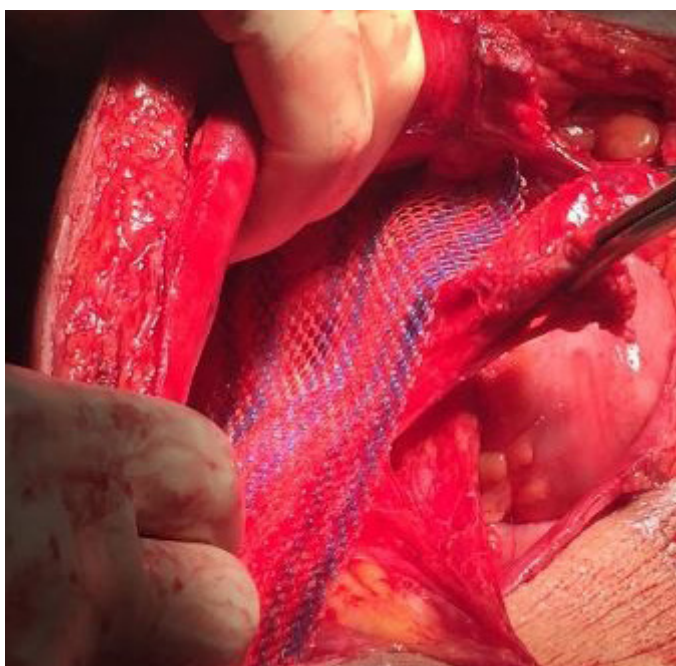
**Caso clínico:** varón de 55 años trasladado desde otro hospital, tras cirugía de urgencias con incisión lateral derecha y ampliación por perforación de colon que precisó hemicolectomía derecha, posteriormente dehiscencia de sutura y reintervenciones, presentando evisceración tratada con terapia asistida por vacío granulando sobre asas e injerto dérmico libre. Remitido a los dos años con defecto L1-3W3 e incarceration crónica de asas, realizamos eventroplastia con disección de músculos laterales, implante de malla compuesta IPOM con anclaje perimetral y cierre en bloque de peritoneo con musculatura transversa-oblicuo menor sobre la malla e implante de otra malla inlay, de polipropileno, que se fija con los cabos del anclaje de la primera malla mediante fijación común transfascial de ambas de tal modo que soporta la presión abdominal. Cierre de la aponeurosis del oblicuo mayor con necesidad de sutura puente central.

La evolución fue favorable, con alta al cuarto día, y control a los tres meses con pared continente sin incidencias.

**Discusión:** las eventraciones no mediales como patología compleja de pared no tienen una técnica establecida, su reparación debe ser individualizada según la localización, extensión y afectación de la musculatura. En defectos amplios con gran separación y denervación de la musculatura, la reparación tipo sándwich como doble malla IPOM e inlay y anclaje tipo andamio común es una técnica fundamental para la reparación de estas hernias incisionales.



**Figura 4**  
Banda peritoneal entre músculos transversos.



**Figura 5**  
Colocación malla polipropileno entre músculo transverso y cara ventral malla previa.

### CP-049. HERNIA CRURAL DERECHA INCARCERADA COMO CAUSA DE OBSTRUCCIÓN INTESTINAL.

S Melero Brenes, S Martín Arroyo, JL Esteban Ramos, E Muñoz Caracuel, F Cárdenas Cauqui, F García Molina

*Servicio Cirugía General y Digestiva. Hospital de Especialidades de Jerez de la Frontera, Jerez de la Frontera*

**Introducción:** las hernias de la región inguinocrural son una patología frecuente con una prevalencia de en torno al 5%.

Su cirugía es una de las más practicadas en la actualidad; siendo en los hombres más frecuente la hernia inguinal y en las mujeres la crural.

Su exploración dirigida suele ser suficiente para su diagnóstico, no obstante las crurales, sobre todo en obesas, pueden precisar alguna prueba de imagen por ser más difíciles de explorar.

Su presentación en forma de encarcelación o estrangulación obliga a cirugía urgente que habitualmente consiste en la reparación protésica.

**Caso clínico:** mujer de 84 años con demencia senil e intervenida hace dos años por hernia crural encarcelada, que acude a Urgencias por estreñimiento y dolor abdominal de 48 horas de evolución acompañado de vómitos. A la exploración: obesidad, abdomen distendido, doloroso sobre todo en FID-hipogastrio. Tras 24 horas de observación sin mejoría clínica ni radiológica con protocolo de gastrografía se solicita TAC. En TAC se aprecia hernia crural derecha que determina obstrucción de intestino delgado. Esto, junto con la escasa mejoría y el débito intestinal por SNG, se decide intervención quirúrgica urgente con acceso a través de incisión parainguinal derecha, identificando hernia crural encarcelada con desplazamiento de la malla tapón colocada en la cirugía previa. Tras revisión se considera el asa viable y se reduce. La paciente evoluciona favorablemente una vez resuelto el cuadro obstructivo, comenzando tolerancia oral sin incidencias el día después de la intervención.

**Discusión:** la hernia crural constituye aproximadamente el 10% de la cirugía de pared abdominal. Suele darse principalmente en mujeres ancianas y su forma de presentación más frecuente es encarcelada determinando la mayoría de las veces un cuadro de obstrucción intestinal. La cirugía urgente mediante hernioplastia con o sin resección intestinal suele ser el tratamiento de elección.

### CP-051. LOCALIZACIÓN METASTÁSICA INFRECUENTE DE CÁNCER DE CÉLULAS RENALES.

S Nicolás de Cabo, M Pérez Reyes, C Rodríguez Silva, JD Turiño Luque, J Rivas Becerra, A Cabello Burgos, A Martínez Ferriz, A Bayón Muñoz, J González Cano, J Santoyo Santoyo

*UGC Cirugía General y Digestiva. Complejo Hospitalario Regional de Málaga, Málaga*

**Introducción:** el cáncer de células renales es responsable de un 2-3% de todos los tumores malignos en el adulto. Aproximadamente un 30% de los pacientes se presentan como enfermedad diseminada en el momento del diagnóstico y un tercio de los restantes desarrollan

metástasis durante el seguimiento. La localización más frecuente de las metástasis es en los pulmones.

**Caso clínico:** paciente de 63 años intervenido en 2011 de nefrectomía radical derecha laparoscópica por cáncer de células renales estadio II con grado de Furhmann 2-3. Se deriva a consulta de Cirugía por hallazgo incidental en TAC abdominal de control, una lesión compatible con tumor desmoide de 3 cm en recto abdominal derecho. A la exploración se palpaba nodulación en pared abdominal, dolorosa a la palpación. Se interviene de forma programada, realizándose exéresis de dicha lesión, localizada en el espesor del vientre muscular del recto anterior derecho sin evidenciar infiltración de las vainas aponeuróticas de forma macroscópica. La anatomía patológica fue informada como metástasis de carcinoma de células renales con RCC+, CD10+ y Fuhrmann 3-4. El postoperatorio evolucionó sin incidencias.

**Discusión:** las metástasis del carcinoma de células renales son, por orden de frecuencia, a pulmones, hueso, hígado, suprarrenales y cerebro, pudiendo ser sincrónicas o metacrónicas. Pero debido a su diseminación linfática, arterial y venosa puede localizarse en regiones atípicas. El carcinoma de células renales metastásico tiene una amplia variabilidad en cuanto a localización, clínica, momento de presentación, evolución y pronóstico. El diagnóstico suele aparecer como hallazgo incidental durante el seguimiento del cáncer renal, y éste puede aparecer 20 años después del diagnóstico. Es importante contemplar la posibilidad de localización atípica en pacientes con antecedentes de carcinoma de células renales, ya que podrá influir en un diagnóstico y tratamiento precoz y con ello modificar el curso evolutivo de la enfermedad. El manejo debe ser individualizado.

### CP-052. MANEJO DE LAS EVENTRACIONES GIGANTES. A PROPÓSITO DE UN CASO.

S Martín Arroyo, JL Esteban Ramos, S Melero Brenes, G Salguero Seguí, E Muñoz Caracuel, L Carrasco Fernández

*UGC Cirugía General y Digestiva. Hospital de Especialidades de Jerez de la Frontera, Jerez de la Frontera*

**Introducción:** los pacientes con hernias gigantes con pérdida de domicilio suelen tener una gran comorbilidad, por lo que precisan una planificación adecuada del procedimiento quirúrgico a emplear. La técnica descrita por Goñi Moreno, que consiste en un neumoperitoneo progresivo preoperatorio, permite una adaptación más fisiológica del paciente y de la cavidad abdominal al reintroducir las vísceras en el abdomen. El objetivo es analizar nuestra experiencia en el tratamiento de este tipo de hernias.

**Caso clínico:** paciente de 68 años, HTA, intervenido hace varios años de un tumor renal izquierdo. Posteriormente desarrolla una eventración gigante con pérdida de domicilio a nivel de la lumbotomía. El paciente se sometió a la técnica Goñi Moreno, con colocación del catéter en el quirófano y posteriormente en un periodo de tres semanas se introdujo un total de seis litros de aire ambiente, con una media de 0,5 litros en cada sesión.

Posteriormente se sometió al paciente a la reparación quirúrgica con colocación de malla de polipropileno en posición preaponeurótica y asociándose técnica de separación de componentes.

- Exploración física: abdomen; eventración gigante con pérdida de domicilio.
- Pruebas complementarias: TAC Abdomen; eventración gigante con asas de intestino delgado y grueso en su interior sin signos de complicación.
- Juicio clínico: eventración abdominal gigante.
- Diagnóstico diferencial: hernia de Spiegel, tumores de pared abdominal.

**Discusión:** la técnica de Goñi Moreno es segura y eficaz en la disminución de la morbilidad secundaria a la hiperpresión abdominal provocada por la reparación de la pared abdominal en los pacientes con hernias gigantes con pérdida de domicilio. Esta técnica puede complementar las técnicas de eventroplastia complejas como la separación de componentes.

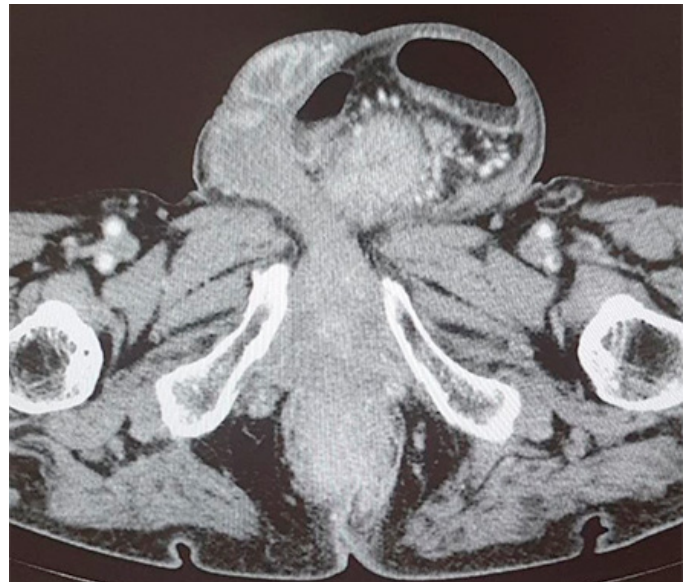### CP-053. OBSTRUCCIÓN INTESTINAL SECUNDARIA A HERNIA INGUINAL INCARCERADA CON NEOPLASIA SIGMOIDEA EN SU INTERIOR.

C Viyuela García<sup>1</sup>, M Torres Lorite<sup>1</sup>, MT Robles Quesada<sup>2</sup>, JC Izquierdo Reina<sup>1</sup>, D Merlo Moreno<sup>1</sup>, M Ibáñez Rubio<sup>1</sup>, R Barrios Campal<sup>1</sup>, J Briceño Delgado<sup>1</sup>

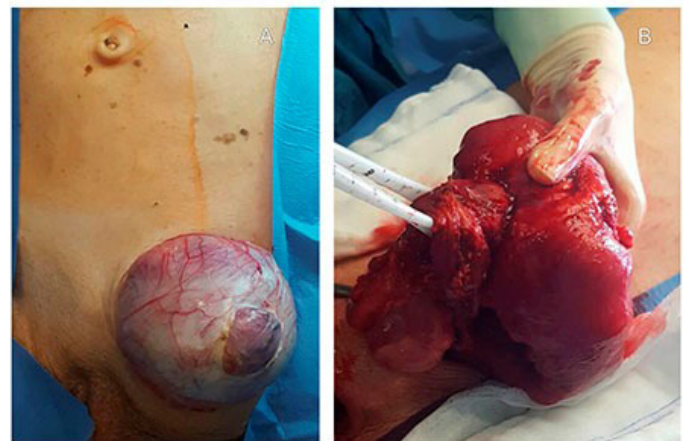
<sup>1</sup>Servicio Cirugía General y Digestiva. Complejo Hospitalario Regional Reina Sofía, Córdoba <sup>2</sup>Servicio Cirugía General y Digestiva. Hospital Comarcal Infanta Margarita, Cabra, Córdoba

**Introducción:** presentamos un caso de dos entidades frecuentes que aparecen de forma combinada muy raramente, existiendo pocos casos descritos en la literatura. Las hernias inguinales con neoplasias primarias en su interior son un diagnóstico infrecuente (<0,5%), y se presentan más habitualmente en pacientes de edad avanzada y con predominio izquierdo, siendo el sigma el segmento más frecuentemente incluido.

**Caso clínico:** varón de 79 años en estudio desde hace dos meses por anorexia y anemia, que consulta por dolor abdominal y estreñimiento de seis días de evolución. En la exploración presenta abdomen distendido y timpánico, con una hernia inguinoescrotal izquierda parcialmente reductible con pérdida de derecho a domicilio, empastamiento testicular asociado y restos hemáticos en tacto rectal. Se realiza TC objetivando obstrucción intestinal con dilatación retrógrada del marco cólico, con válvula ileocecal competente, secundaria a hernia inguinal incarcerada con sigma en su interior (**Figura 1**). Sufrir una rectorragia, realizándose rectosigmoidoscopia urgente que muestra una gran lesión polipoide en sigma irreseccable endoscópicamente. Se indica cirugía urgente, evidenciando una hernia inguinoescrotal indirecta incarcerada que contiene tumoración estenosante sigmoidea que infiltra cordón espermático (**Figura 2**). Se realiza intervención de Hartmann con orquiectomía izquierda y hernioplastia inguinal (técnica de Lichtenstein), mediante laparotomía



**Figura 1** Imagen axial de tomografía computerizada con hernia de inguinoescrotal indirecta izquierda con sigma y mesocolon en su interior, que condiciona dilatación retrógrada de marco cólico.



**Figura 2** Hallazgos intraoperatorios: A) Saco herniario (hernia inguinal indirecta incarcerada). B) Contenido herniario: neoplasia estenosante de sigma adherida a cordón espermático izquierdo.

media y parainguinal izquierda. El postoperatorio transcurre sin incidencias, siendo dado de alta al sexto día. La anatomía patológica confirmó la existencia de adenocarcinoma infiltrante T3bN0 con abscesificación y granuloma testicular, sin infiltración neoplásica.

**Discusión:** la hernia inguinal con neoplasia de colon asociada debe ser un diagnóstico a tener en cuenta en pacientes de edad avanzada con una tumoración inguinal irreductible y con historia de síndrome constitucional o rectorragia. Puede pasar desapercibido en pruebas de imagen si no se incluye la totalidad del contenido herniario en los cortes de TC. El tratamiento de elección es la cirugía, aunque existe controversia en cuanto a la vía de abordaje.

### CP-054. PANCREATITIS AGUDA REACTIVA. UNA COMPLICACIÓN INUSUAL DEL SEROMA CRÓNICO POSTQUIRÚRGICO.

SM López Saro<sup>1</sup>, B Estébanez Ferrero<sup>2</sup>, J Martín Cano<sup>2</sup>, N Espínola Cortés<sup>2</sup>, R Torres Fernández<sup>2</sup>, S Ortega Ruiz<sup>2</sup>, E Vidaña Márquez<sup>2</sup>, Á Reina Duarte<sup>2</sup>

<sup>1</sup>Servicio Cirugía General y Digestiva. Sanatorio Virgen del Mar, Almería <sup>2</sup>Servicio Cirugía General y Digestiva. Complejo Hospitalario de Especialidades Torrecárdenas, Almería

**Introducción:** en casos de defectos de la pared abdominal de gran tamaño con una disección amplia el riesgo de seroma es considerable. La formación de seromas relacionados con la utilización de malla se debe a reacción a cuerpo extraño y al espacio muerto entre la malla y los tejidos. La incidencia se calcula entre el 1-10% y el riesgo se reduce evitando el contacto del material protésico con el tejido subcutáneo.

**Caso clínico:** paciente varón de 64 años con antecedentes quirúrgicos de múltiples intervenciones de eventración recidivada, portador de malla abdominal desde hace tres años. Acude a urgencias con dolor epigástrico opresivo. En la analítica destaca elevación de amilasa y perfil biliar normal. En la exploración impresiona gran tumoración mesogástrica. El paciente ingresa con diagnóstico de pancreatitis aguda y en este contexto se realiza TC que muestra una colección encapsulada de 20x15 cm anterior a malla abdominal, sin signos de herniación. Se describen signos radiológicos de pancreatitis aguda en cola de páncreas, sin otros signos de complicación.

Se decide realizar drenaje descompresivo con evolución favorable y resolución del cuadro de pancreatitis por compresión. Posteriormente se programa la exéresis del serohematoma cronicado con evacuación de 2 litros de material hemático solidificado y resección de la cápsula. Presenta malla de Goretex de doble cara supraponeurótica fijada con tackers metálicos incluida en la aponeurosis sin signos de infección.

**Discusión:** hay factores que influyen negativamente en la aparición de complicaciones tras la reparación de defectos de pared abdominal; la colocación de la malla supraaponeurótica en contacto con el tejido adiposo, la utilización de malla microporosa y la fijación con helicostura se asocian con la aparición de complicaciones postquirúrgicas. Es excepcional que el seroma crónico alcance un volumen que condicione la aparición de un cuadro de pancreatitis aguda reactiva y en el tratamiento es imprescindible la descompresión y evacuación del seroma.

### CP-055. QUISTE DE NUCK.

MC Bazán Hinojo, S Roldán Ortiz, M Fornell Ariza, D Pérez Gomar, S Ayllón Gámez, C Peña Barturen, J Varela Recio, S Cerrato Delgado, MÁ Mayo Ossorio, JM Pacheco García

UGC Cirugía General y Digestiva. Hospital Puerta del Mar, Cádiz

**Introducción:** el quiste de Nuck consiste en la persistencia del proceso peritoneovaginal en la mujer adulta, es infrecuente, porque generalmente se oblitera en el primer año de vida. No obstante, debe tenerse en cuenta en el diagnóstico diferencial de la hernia inguino-crural de la mujer.

**Caso clínico:** mujer de 48 años con antecedentes de asma y hernia de hiato. Acude a consulta por nódulo en región inguino-crural derecha de meses de evolución, refiere en ocasiones inflamación de la zona sin otra sintomatología. En exploración se palpa tumoración no reductible sin cambios con maniobras de Valsalva. Se solicita ecografía que informa de lesión nodular, hipoeoica, próxima a labio mayor con probable diagnóstico de quiste de Nuck y en RMN informa de lesión quística en canal inguinal compatible con quiste de Nuck. Se decide cirugía programada encontrando lesión quística inguinal que se extirpa y reparación según Rutkow-Robbins. Cursa postoperatorio favorable y alta en régimen de CMA. En anatomía patológica informa de quiste mesotelial compatible con quiste de Nuck.

**Discusión:** el quiste de conducto de Nuck (QN) o hidrocele femenina, es una evaginación del peritoneo parietal que acompaña al ligamento redondo en el canal inguinal, desde la base de las trompas de Falopio hasta el labio mayor. Raramente aparece en edad adulta, cursando de forma asintomática, aunque puede confundirse con hernia incarcerada. En 80% de los casos se localizan en el lado derecho. En diagnóstico, cabe destacar que no hay modificación con Valsalva y la transluminación es positiva, pero es raro poder diagnosticarlo sólo con hallazgos clínicos. Por ello, se recomienda realización de ecografía o RMN. El tratamiento de elección es quirúrgico con resección del quiste y ligadura del cuello del proceso vaginalis, asociada o no de hernioplastia, ya que, la hernia inguinal coexiste con QN en un 30-40%.

### CP-056. ADENOCARCINOMA DE RECTO DE CÉLULAS ANILLO DE SELLO, UNA RARA ENTIDAD.

MC Bazán Hinojo<sup>1</sup>, S Roldán Ortiz<sup>1</sup>, D Pérez Gomar<sup>1</sup>, M Fornell Ariza<sup>1</sup>, A Pérez Luque<sup>2</sup>, J Varela Recio<sup>1</sup>, S Ayllón Gámez<sup>1</sup>, C Peña Barturen<sup>1</sup>, S Cerrato Delgado<sup>1</sup>, K Tello Collantes<sup>2</sup>, MÁ Mayo Ossorio<sup>1</sup>, JM Pacheco García<sup>1</sup>

<sup>1</sup>UGC Cirugía General y Digestiva. Hospital Puerta del Mar, Cádiz <sup>2</sup>UGC Anatomía Patológica. Hospital Puerta del Mar, Cádiz

**Introducción:** el subtipo de adenocarcinoma con células en anillo de sello representa una incidencia del 0,1-2,4% y se caracteriza por una pobre diferenciación histológica y mal pronóstico debido al diagnóstico tardío.

**Caso clínico:** Mujer de 78 años con antecedentes personales de HTA. Acude a consulta por dolor abdominal difuso, rectorragia y hábito intestinal estreñido. Exploración abdominal sin alteraciones, en tacto rectal se palpa una lesión mamelonada a 7 cm de MAE. En estudio de extensión: hemoglobina de 10,8 g/dL, CEA 2,98 ng/mL, Ca 19,9 0,6 U/mL, colonoscopia con una tumoración estenosante y ulcerada a 8 cm con biopsia de adenocarcinoma con células anillo de sello. Enema opaco con neoplasia en recto medio-superior a 8 cm de MAE y longitud de 5 cm. En TC no se objetiva enfermedad a distancia y la RM informa de lesión rectal T3dN2a.

Recibe neoadyuvancia e intervención quirúrgica posterior con RAB y biopsia de LOE hepática. Tiene buena evolución postoperatoria y alta al octavo día. El informe histológico confirma diagnóstico de adenocarcinoma intestinal pobremente diferenciado de recto medio-superior con células en anillo de sello con metástasis hepática de adenocarcinoma intestinal pT3N0M1.

Actualmente, la paciente continúa con tratamiento adyuvante doce meses tras cirugía.

**Discusión:** el carcinoma de células en anillo de sello colorrectal fue descrito por Laufmann en 1951, denominándolo, por ser infiltrativo y difuso, como linitis plástica. Es una variedad rara que representa el 1% de los tumores colorrectales. Se presenta preferentemente en varones entre la quinta y sexta década de la vida. Localizado más frecuentemente en estómago (95%), colon, recto, vesícula y páncreas. Suelen dar clínica en estadios avanzados mediante obstrucción intestinal o rectorragia, siendo el diagnóstico histológico, con al menos un 50% de patrón de células en anillo de sello. Es habitual, infiltración intramural difusa y extensión rápida por contigüidad, peritoneal y linfática, siendo menos frecuente las metástasis hepáticas. Suelen ser diagnosticados en estadios avanzados.

### CP-057. COMPLICACIÓN MECÁNICA DE ILEOSTOMÍA DE PROTECCIÓN.

**B González Sierra, V Arteaga Peralta, C García Amador, A López Marcano, A Medina Velasco, D Díaz Candelas, R de la Plaza Llamas, R Latorre Fragua, A Manuel Vázquez, C Ramiro Pérez, JM García Gil, L Diego García, I Gemio del Rey, J Pato Fernández, D Cordova García, JM Ramia Ángel**

*Servicio Cirugía General y Digestiva. Hospital Universitario de Guadalajara, Guadalajara*

**Introducción:** el estoma intestinal (EI) forma parte del manejo quirúrgico de las enfermedades graves que afectan al tracto gastrointestinal y puede ser temporal o definitivo. Al menos la mitad de los pacientes portadores de EI van a tener complicaciones derivadas de la ostomía.

**Caso clínico:** varón de 40 años con antecedentes de obesidad, factor V Leyden. Se programa para cirugía por colitis ulcerosa (CU) refractaria a tratamiento médico. Se realiza panproctocolectomía laparoscópica con reservorio íleoanal e ileostomía de protección sobre varilla. A las 48 horas del postoperatorio (PO) presenta dolor abdominal y empeoramiento analítico, con exploración abdominal normal. Se realiza tomografía computarizada (TC) que no presenta hallazgos patológicos. 24 horas posteriores ante empeoramiento clínico y analítico se decide laparotomía exploradora, encontrando sección completa del intestino por la varilla de la ileostomía con salida de material entero-purulento por orificio EI hacia flanco derecho con infiltración preperitoneal hasta el retroperitoneo, muslo derecho, raíz del pene y celulitis. Revisión del resto de ID y del pouch con buen aspecto, líquido purulento en gotiera derecha. Se realiza nueva ileostomía, lavado de cavidad y retroperitoneo, drenaje y lavado por contra incisiones de la celulitis del flanco derecho. Ingresa en UCI con cuadro de shock séptico y durante su estancia precisó curas diarias en el quirófano. El 27 día postoperatorio es dado de alta de UCI. Se decide alta hospitalaria 45 días postoperatorios.

**Discusión:** las complicaciones de EI están relacionadas con la edad, enfermedad inflamatoria, obesos, diabetes, ASA, o cirugía de urgencia. Los pacientes con CU tienen un riesgo de complicaciones PO del 17,4% y se relacionan más con la actividad inflamatoria. No obstante, es fundamental considerar las complicaciones relacionadas con la técnica quirúrgica. A pesar de que la lesión mecánica de ileostomía

por la varilla es una complicación postoperatoria muy infrecuente debe tenerse en cuenta.

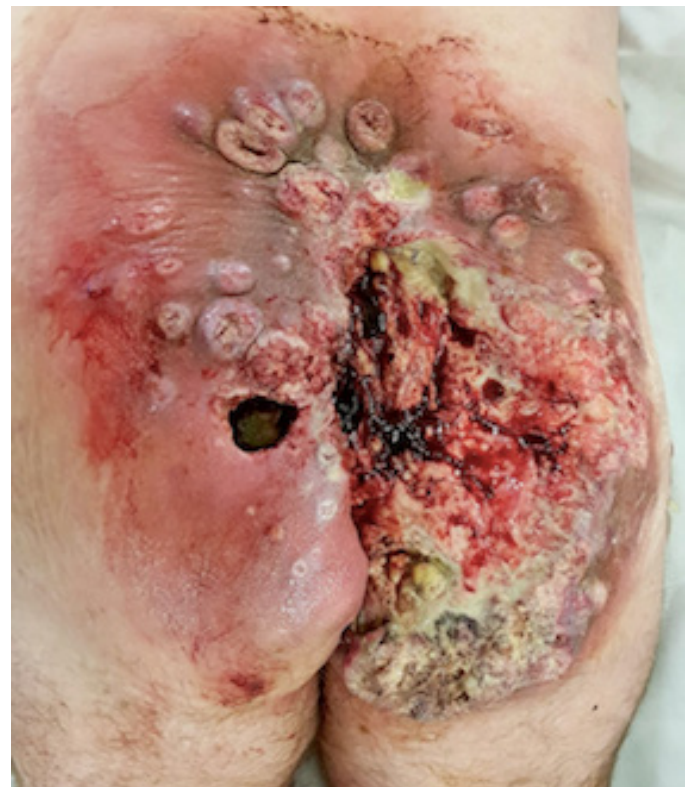### CP-058. DEGENERACIÓN MALIGNA DE SINUS PILONIDAL: CUANDO LO INFRECUENTE SE CONVIERTE EN AMARGA REALIDAD.

**I Cañas García, M Alcaide Lucena, B Mirón Pozo, P Dabán López, C González Puga, C Garde Lecumberri, M López Canterero Ballesteros**

*Servicio Cirugía General y Digestiva. Hospital San Cecilio, Granada*

**Introducción:** el sinus pilonidal es una patología frecuente cuya complicación más común es la sobreinfección. La malignización es un proceso raro que ocurre en menos del 0,1% de los casos, y ocurre generalmente en sinus de larga evolución o que no han sido tratados. Se asocia a un peor pronóstico comparado con los carcinomas epidermoides de distinto origen.

**Caso clínico:** varón de 49 años con antecedentes personales de sinus pilonidal de años de evolución que requirió drenaje en múltiples ocasiones. En 2002 se realiza escisión en bloque, con nueva escisión en 2016 tras recidiva, evidenciando bordes engrosados y dos trayectos fistulosos desde glúteo hacia región perianal posterior. El resultado anatomopatológico informó de carcinoma escamoso bien diferenciado que infiltraba límites, por lo que prosiguió tratamiento adyuvante con quimio y radioterapia. La evolución fue tórpida, presentó radiodermatitis secundaria a la radioterapia y recidiva local de la enfermedad. Se realizan dos nuevas escisiones de tejido infiltrado y necrótico que no controlan la fatal evolución. Sobreviene exitus en abril de 2018.



**Figura 1**

Paciente durante unas de las múltiples curas en el quirófano.

**Discusión:** la malignización como complicación de un sinus pilonidal es un proceso infrecuente que ocurre en torno al 0,1% de los casos. A día de hoy, se asume que su fisiopatología radica en la inflamación crónica y la consecuente alteración en los mecanismos de reparación del ADN secundaria al estrés oxidativo acumulado.

Se hace necesario el examen anatomopatológico de las muestras de escisión de sinus pilonidal para descartar degeneración maligna. La recidiva local es lo más habitual, aunque debe descartarse la presencia de metástasis a distancia mediante TAC y/o PET.

La única opción curativa es quirúrgica, siendo la escisión en bloque con cierre por segunda intención la técnica de elección a día de hoy. A pesar de la cirugía, se describe una tasa de recurrencias en torno al 50% y un mal pronóstico asociado.

### CP-059. FIBROMATOSIS MESENTÉRICA COMO DIAGNÓSTICO DIFERENCIAL EN SOSPECHA DE RECIDIVA LOCAL DE CÁNCER DE RECTO.

**D Cabañó Muñoz<sup>1</sup>, M Pitarch Martínez<sup>2</sup>, M Ruiz López<sup>2</sup>, J Carrasco Campos<sup>2</sup>, I González Poveda<sup>2</sup>, S Mera Velasco<sup>2</sup>, M Pérez Reyes<sup>2</sup>, J Santoyo Santoyo<sup>2</sup>**

<sup>1</sup>UGC Cirugía General y Digestiva. Complejo Hospitalario Regional de Málaga, Málaga <sup>2</sup>Complejo Hospitalario Regional de Málaga, Málaga

**Introducción:** la recurrencia local del cáncer de recto puede ser detectada mediante elevación de marcadores tumorales y diversas pruebas de imagen; en este sentido es destacable el papel del PET/TC para diferenciar las lesiones benignas de malignas, considerando la posibilidad de falsos negativos. El tratamiento de la recurrencia local es complejo; debería ser la resección quirúrgica cuando sea posible.

**Caso clínico:** mujer de 72 años diagnosticada dos años antes de adenocarcinoma de recto medio tratado con quimio-radioterapia neoadyuvante y posterior resección anterior baja robótica con ileostomía de protección e histerectomía asociada por mioma (AP=pT2N0). Posteriormente inició quimioterapia adyuvante que fue interrumpida por desarrollo de fístula besico-vaginal, la cual requirió cirugía realizándose reimplante ureteral derecho junto a reconstrucción del tránsito.

La paciente continuó seguimiento por Oncología evidenciando 20 meses tras la cirugía una masa mesentérica en fosa iliaca derecha de 14 mm de nueva aparición en TC que en PET-TC muestra SUV max=3,3; en un nuevo PET-TC a los 3 meses se evidencia aumento de tamaño a 25 mm y SUV max=3,9, por lo que ante sospecha de recidiva de cáncer rectal se decide en Comité multidisciplinar exéresis quirúrgica. En la cirugía se evidencia un único nódulo en mesenterio de intestino delgado de 5 cm que se reseca. El postoperatorio cursó sin incidencias. En el estudio anatomopatológico se evidenció fibromatosis mesentérica. Actualmente continúa seguimiento libre de enfermedad.

**Discusión:** los fibromas son tumores desmoides poco habituales (<1%) cuya localización intraabdominal más frecuente es el mesenterio. Dado que no poseen características diferenciales en las pruebas de imagen existen diversos casos publicados de fibromas que imitan recidivas tumorales. Por ello la resección quirúrgica debe ser el

tratamiento ante la aparición de una masa intraabdominal existiendo posibilidad de recurrencia de cáncer colorrectal.

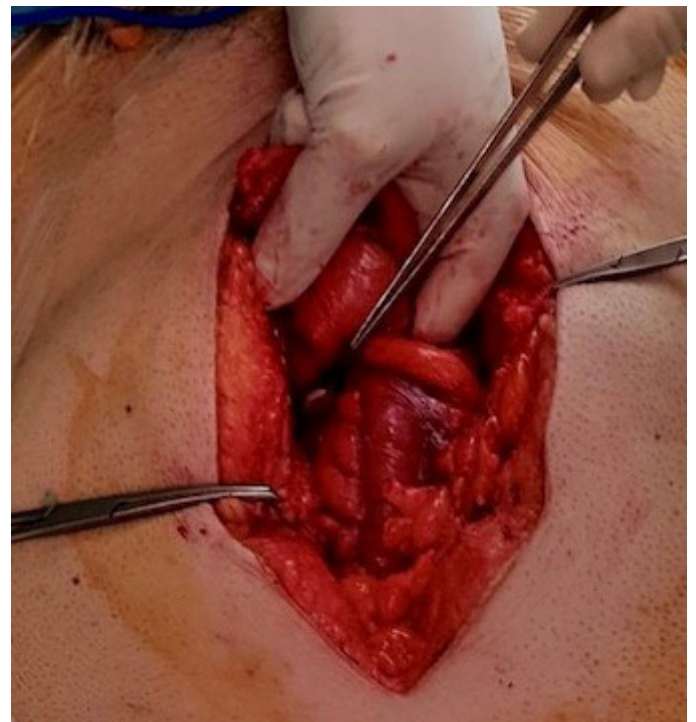### CP-060. FÍSTULA COLO-VESICAL EN PACIENTE CON MELANOMA METASTÁSICO.

**I Cañas García, M Alcaide Lucena, MS Zurita Saavedra, P Dabán López, B Mirón Pozo, M López Canterero Ballesteros**

*Servicio Cirugía General y Digestiva. Hospital San Cecilio, Granada*

**Introducción:** la diverticulitis aguda es una infección intraabdominal muy frecuente, cuyas complicaciones son variadas. Una de ellas es la fístula colo-vesical secundaria a la perforación de un divertículo. Son varios los factores de riesgo asociados al paciente que pueden hacer de una diverticulitis leve, una infección complicada, entre los que destaca la inmunosupresión. Se presenta un caso de diverticulitis complicada con fístula colo-vesical en un paciente inmunodeprimido y en tratamiento paliativo por enfermedad metastásica.

**Caso clínico:** paciente de 53 años con antecedentes de un melanoma en estadio IV con metástasis óseas y pulmonares, en tratamiento paliativo con inmunomoduladores y corticoides. Asimismo, había sido diagnosticado de diverticulitis de sigma con fístula colo-vesical asociada, que hasta el momento había sido paucisintomática. Presentado en comité oncológico se descartó en principio actitud quirúrgica. En este contexto, acude a urgencias por dolor abdominal, fiebre y fecaluria de varios días de evolución que mermaban la calidad de vida del paciente. A pesar de haber descartado en principio cualquier actitud invasiva, se replantea tratamiento quirúrgico y se decide realizar intervención de Hartmann. Buena evolución tras intervención, siendo dado de alta al décimo día.



**Figura 1** Intervención de Hartmann con finalidad paliativa. Se visualiza fístula colo-vesical.



**Discusión:** según algunas series, de todos los pacientes que presentan un episodio de diverticulitis aguda, se estima que solo el 10-20% requieren una cirugía urgente. La cirugía es una opción en pacientes en diverticulitis complicadas (estadios III y IV de Hinchey modificada), ante signos de sepsis o el empeoramiento clínico a pesar del tratamiento conservador. El tratamiento quirúrgico de pacientes en situación terminal es controvertido. Conviene estudiar e individualizar cada caso, teniendo en cuenta el pronóstico a corto y medio plazo de estos pacientes y en el impacto en la calidad de vida que tiene la intervención vs. no intervención.

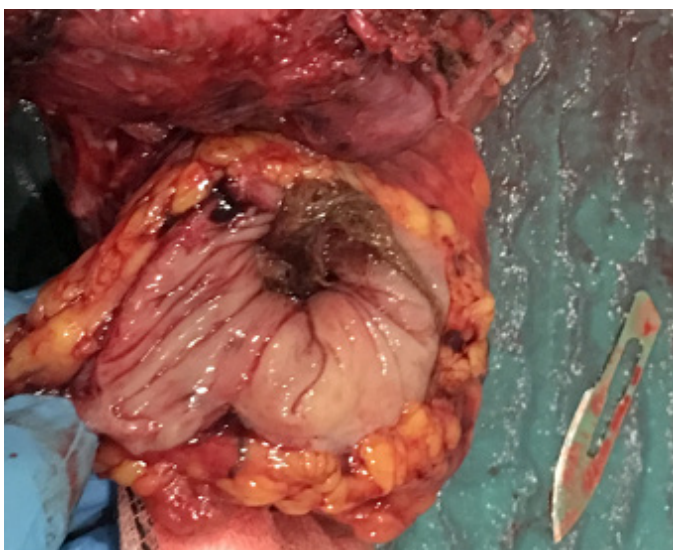
### CP-061. FÍSTULA ENTRE TERATOMA QUÍSTICO OVÁRICO Y RECTO: A PROPÓSITO DE UN CASO.

J González Cano, M Pitarch Martínez, J Carrasco Campos, JC Vilches Jiménez, I González Poveda, S Mera Velasco, JA Toval Mata, M Ruiz López, D Cabañó Muñoz, J Santoyo Santoyo

UGC Cirugía General y Digestiva. Complejo Hospitalario Regional de Málaga, Málaga

**Introducción:** los teratomas quísticos maduros son los tumores ováricos más frecuentes. La fistulización a órganos vecinos es una complicación excepcional. Presentamos a una paciente con un teratoma quístico maduro que fistulizó a recto.

**Caso clínico:** mujer de 39 años con diagnóstico radiológico de masa ovárica derecha de aproximadamente 7 cm filiada como posible teratoma con gas en su interior, muy cercana a sigma y recto sin poder establecer su relación. La colonoscopia reveló lesiones polipoides e imágenes compatibles con hipertricosis en recto. Ante la sospecha de teratoma infiltrante se realiza una laparotomía exploradora que muestra una gran masa pélvica que implica a anejos, útero, sigma, recto superior y medio. Se realizó una exanteración pélvica posterior con conservación de vagina junto a resección ileocecal. Se evidenció al seccionar longitudinalmente el recto contenido de pelo en su interior (Figura 1). La anatomía patológica describió teratoma quístico maduro sin signos de malignización y con fistulización a recto debido a un proceso inflamatorio.



**Figura 1** Corte longitudinal de recto con pelo en su interior.

**Discusión:** tanto la malignización como la formación de fistulas son complicaciones excepcionales de los teratomas quísticos maduros. Se ha descrito la malignización como mecanismo infrecuente de formación de fistulas, el cual parece estar relacionado fundamentalmente con procesos inflamatorios.

### CP-062. LINFOMA GASTROINTESTINAL PRIMARIO: DOS RARAS FORMAS DE PRESENTACIÓN CLÍNICA.

S Melero Brenes<sup>1</sup>, R Escalera Pérez<sup>2</sup>, S Martín Arroyo<sup>1</sup>, F Cardenas Cauqui<sup>1</sup>, E Gutiérrez Cafranga<sup>2</sup>, F García Molina<sup>1</sup>

<sup>1</sup>UGC Cirugía General. Hospital de Especialidades de Jerez de la Frontera, Jerez de la Frontera <sup>2</sup>UGC Cirugía General y Digestiva. Hospital de Especialidades de Jerez de la Frontera, Jerez de la Frontera

**Introducción:** el tracto gastrointestinal es el lugar más frecuente de afectación extra-ganglionar de los linfomas no-Hodking. Casi el 90% corresponden a linfomas de células B, siendo los más agresivos el linfoma B difuso de células grandes y el linfoma de Burkitt entre otros. Suelen presentarse con dolor abdominal, vómitos, pérdida de peso y raramente como obstrucción, intususcepción, perforación (5-15%), hemorragia digestiva o diarrea.

**Caso clínico:** mujer de 54 años Ingresada por HDA. TAC abdomen: asas de duodeno y yeyuno con paredes muy engrosadas e invaginaciones enteroentéricas con múltiples adenopatías mesentéricas. Tras múltiples transfusiones y sin control endoscópico se decide laparotomía urgente identificándose múltiples masas intestinales desde el duodeno hasta parte del íleon proximal. Se resecaron las dos más próximas al duodeno. AP: linfoma Burkitt intestinal. Actualmente en tratamiento con Burkimab-13 y sin nuevos episodios de sangrado.

Varón de 56 años con fiebre, pérdida de peso de más de 7 Kg, sensación de plenitud gástrica, astenia, diarrea y recorte de diuresis. TAC abdomen: tumoración centro-abdominal de 17,2x7,7x7,5 cm con importante componente hidroaéreo, engrosamiento mural marcado e irregular, contactando con asas de intestino delgado, sugestivo de GIST complicado. Laparotomía urgente: se identificó una cloaca centro-abdominal. A dicha cloaca vertían su contenido varias asas intestinales que estaban completamente abiertas. Resección en bloque con reconstrucción del tránsito. AP: linfoma B difuso de Células grandes. Tras una semana en UCI, el paciente fue alta al doceavo día.

**Discusión:** debemos sospechar la presencia de linfomas intestinales ante masas abdominales, asociadas a anorexia, pérdida de peso y fiebre. No suelen presentar ni afectación ganglionar ni elevación de la serie blanca. La cirugía quedará reservada para las complicaciones que se vayan derivando. Ante la sospecha de un linfoma es preferible extirpar sólo la lesión complicada antes de realizar cirugías más agresivas que no van a mejorar el pronóstico ya que la base del tratamiento es médica.

### CP-063. LINFOMA NO HODGKIN MARGINAL ILEOCECAL. PRESENTACIÓN DE UN CASO Y REVISIÓN DE LA LITERATURA.

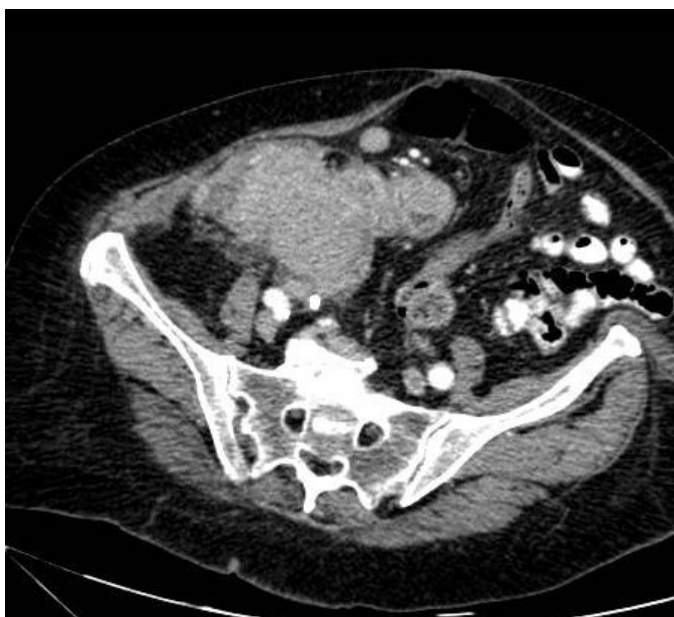EA Buendía Peña, R Soler Humanes, F Ramos Muñoz, L Lobato Bancalero, C Monje Salazar, E Corrales Valero, N Martos Rojas, L Pico Sánchez

*Servicio Cirugía General y Digestiva. Complejo Hospitalario de Especialidades Virgen de la Victoria, Málaga*

**Introducción:** los linfomas intestinales representan del 1% al 4% de los tumores malignos del tracto gastrointestinal (TGI). A nivel colorrectal es poco frecuente, representando el 0,2% de todas las neoplasias malignas de intestino grueso. Dado que su manejo difiere del adenocarcinoma, es importante tenerlo presente en el diagnóstico diferencial. Presentamos un caso de linfoma intestinal no-Hodgkin y revisamos la literatura actual al respecto.

**Caso clínico:** mujer de 78 años, con antecedentes de dos carcinomas basocelulares, hipertensión arterial y Diabetes Mellitus bien controladas. Consulta por síndrome constitucional asociado a dolor abdominal intermitente. Se realiza analítica donde se detecta anemia y test de sangre oculta en heces positivo, por lo que se amplía estudio con colonoscopia observándose una neoformación vegetante cecal con afectación de íleon terminal cuya anatomía patológica es compatible con denso infiltrado linfoplasmocitario con polimorfonucleares, sugestivo de proceso inflamatorio crónico. Se realiza TC de abdomen y se haya masa a nivel de ciego de 90x65 mm con presencia de gran cantidad de adenopatías, con ureteronefrosis derecha secundaria.

Tras valoración en comité multidisciplinar se decide intervención quirúrgica realizándose hemicolectomía derecha y salpingooferectomía derecha. El resultado anatomopatológico final es de Linfoma NH tipo B de la zona marginal sin presencia de invasión anexial, con infiltración pedículo vascular.



**Figura 1** TC de abdomen apreciándose tumoración a nivel ileocecal.

**Discusión:** el linfoma colorrectal es una entidad poco frecuente, que suele aparecer en edades avanzadas y parece tener más prevalencia en pacientes inmunodeprimidos. El ciego es la localización más frecuente de aparición, seguida del recto. La sintomatología suele ser dolor abdominal, pérdida de peso o cambios del hábito intestinal. Algunos autores exponen que el diagnóstico precoz y el empleo de quimioterapia, beneficia al paciente y puede evitar la cirugía. Sin embargo, debido a la escasez de ensayos aleatorizados, el manejo no está protocolizado. Actualmente la cirugía sigue siendo la opción más utilizada independientemente del estadio.

### CP-065. MELANOMA DE MUCOSA RECTAL.

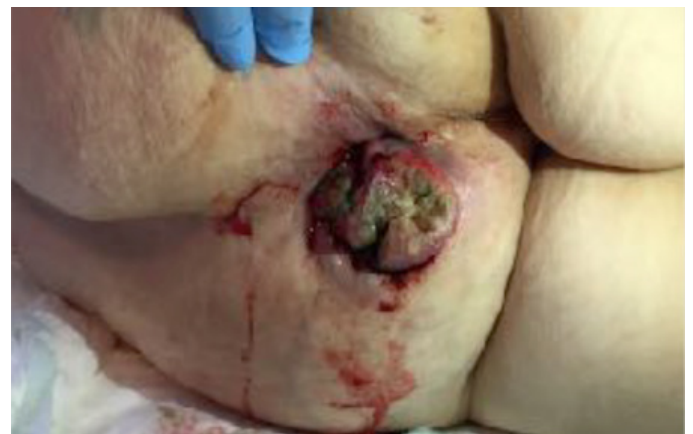MÁ Sánchez-Gálvez, J Cañete-Gómez, A García-Vico, A Román-Rando, R Martín-Balbuena, ME Cáceres-Fábregas, O Mulet-Zayas

*Servicio Cirugía General y Digestiva. Complejo Hospitalario de Especialidades Virgen de Valme, Sevilla*

**Introducción:** el melanoma maligno de localización anorrectal es una patología muy infrecuente (incidencia en EE.UU. de 0,4/ millón de habitantes/año). Constituye menos del 1% de los tumores anorrectales, y suele diagnosticarse de forma tardía (localmente avanzados), a menudo debido a que se suelen confundir con prolapsos hemorroidales.

**Caso clínico:** AP: mujer, 64 años. HTA y gonartrosis. Anamnesis: acude a urgencias por tumoración perianal de 5 meses de evolución, sangrante, catalogada de hemorroide. Pérdida de peso de 7 Kg. Sin alteraciones en el tránsito intestinal.

**Exploración:** tumoración dura en margen izquierdo perianal, friable y sin sangrado activo. Tacto rectal: masa pétreo infiltrativa en cara anterior de canal anal con afectación del tabique rectovaginal, que abarca hasta unos 7 cm en profundidad. Esfínter normotónico (Figura 1). Analítica: sin leucocitosis, Hb 11,8 g/dL, coagulación normal. Evolución: se envió a consulta de forma muy preferente para realizar RM pélvica (Figura 2) y programar biopsia ante la sospecha de neoplasia maligna. Se realizó biopsia con resultado de melanoma maligno de la mucosa rectal. Sangrado intermitente durante el p.o. que precisó transfusiones. Tras la negativa de posibilidad de tratamiento por parte oncología, se intentó realizar exéresis paliativa de tejido sangrante tumoral (Figura 3), paliando parcialmente la sintomatología. Finalmente la paciente se derivó a cuidados paliativos.



**Figura 1**

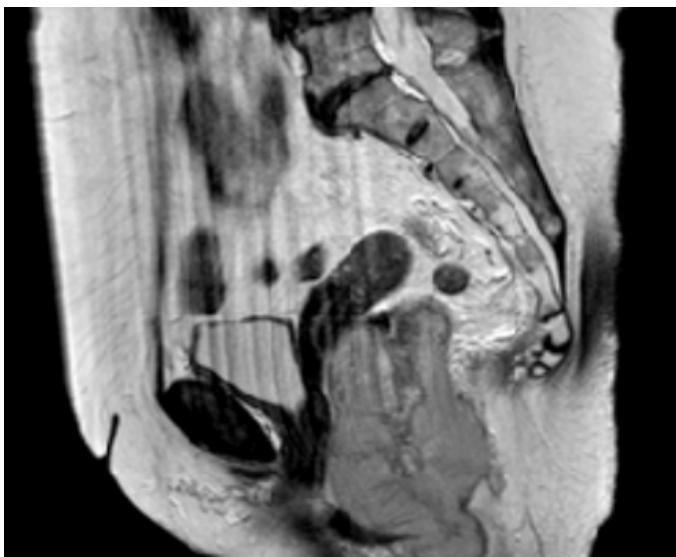


Figura 2

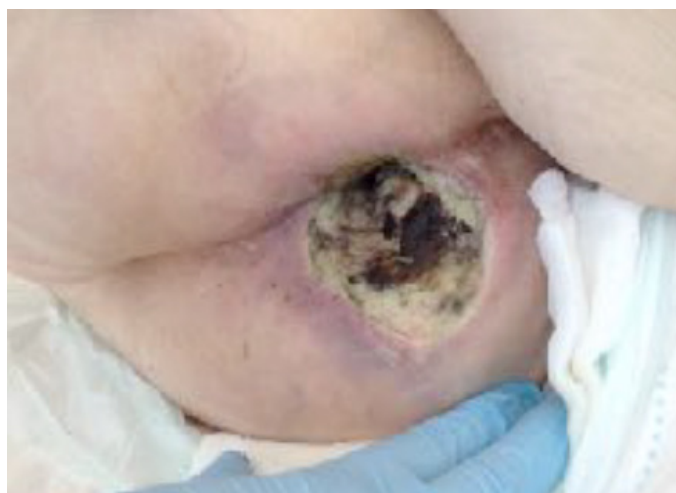


Figura 3

**Caso clínico:** mujer de 31 años que acude a Urgencias por cuadro de rectorragia autolimitada, tratándolo como trombosis hemorroidal con rotura parcial de lesión. Los datos analíticos en el acto urgente: hemoglobina 10,3 g/dl, sin leucocitosis ni neutrofilia; aparte de la anemia normocítica solamente se evidencia proteína C reactiva de 134. Ante la persistencia del cuadro, la paciente es valorada nuevamente en servicio de Urgencias donde inter consultan con Cirugía General. Se solicita colonoscopia con biopsia de la lesión que confirma el diagnóstico anatomopatológico de melanoma grado IV con invasión vascular. Se realiza escisión local de la lesión bajo anestesia raquídea. La paciente es dada de alta al segundo día postoperatorio. Actualmente en seguimiento por el servicio de Cirugía General y Dermatología. El ganglio centinela realizado por Dermatología se ha confirmado como negativo. El estudio de extensión con TAC toracoabdominal no objetiva lesiones a distancia.

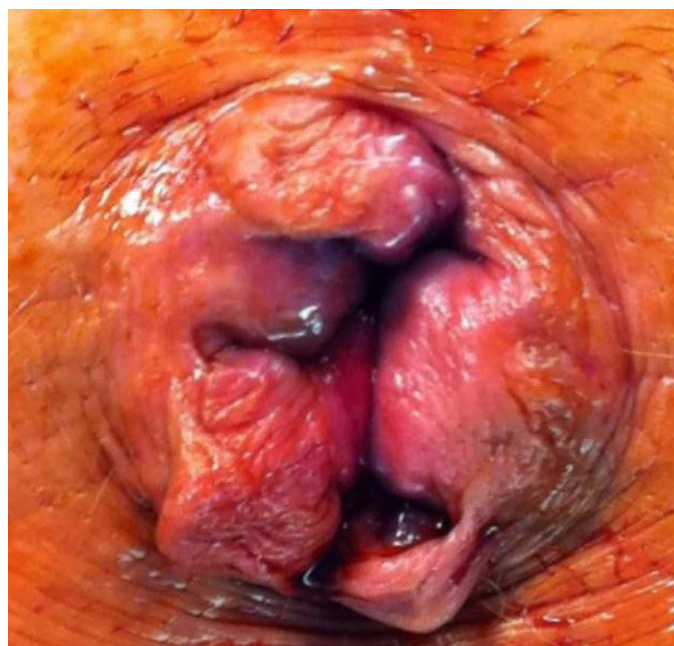


Figura 1

**Discusión:** en la actualidad, no hay evidencia que demuestre la superioridad de la escisión local tumoral vs la amputación abdominoperineal. La quimioterapia no ha demostrado tampoco aumentar la supervivencia de estos pacientes, por lo que parece sensato intentar paliar a este tipo de pacientes con el mínimo gesto posible.

**Discusión:** según la bibliografía revisada, no parece haber diferencias en la supervivencia global ni en el intervalo libre de enfermedad entre los grupos intervenidos con APR o LE siendo el estudio de extensión negativo. Sin embargo, la amputación parece garantizar mayor control local de la enfermedad. Dado que las recidivas locales después de LE pueden ser controladas con cirugía de rescate, la minimización de la morbilidad y el garantizar una mayor calidad de vida, deberían ser aspectos a tener en cuenta en el tratamiento de esta patología siempre que se pueda garantizar un seguimiento estrecho.

### CP-066. MELANOMA PERIANAL.

P Dabán López<sup>1</sup>, T Gallart Aragón<sup>1</sup>, C Pérez Sánchez<sup>1</sup>, B Mirón Pozo<sup>2</sup>

<sup>1</sup>Servicio Cirugía General y Digestiva. Hospital San Cecilio, Granada

<sup>2</sup>Servicio Cirugía General. Hospital San Cecilio, Granada

**Introducción:** el melanoma anorrectal es un tumor maligno con pobre pronóstico. Los síntomas típicos como sangrado, dolor o tumoración perianal son característicos también de las hemorroides, lo que puede llegar a retrasar el diagnóstico. La cirugía es el único tratamiento efectivo pero no existen datos suficientes que aporten qué opción quirúrgica es la adecuada: amputación abdominoperineal (APR) o escisión local (LE).

### CP-067. METÁSTASIS CUTÁNEA EN PACIENTE CON ADENOCARCINOMA DE SIGMA.

E Gutiérrez Cafranga, S Martín Arroyo, R Estepa Cabello, E Muñoz Caracuel, W Sánchez Bautista, F García Molina

Servicio Cirugía General y Digestiva. Hospital de Especialidades de Jerez de la Frontera, Jerez de la Frontera

**Introducción:** menos del 4% de los pacientes con carcinomas colorrectales (CCR) presentan metástasis cutáneas. Esta localización

poco frecuente, corresponde al 10% de las metástasis de neoplasias malignas. Tradicionalmente, existen dos subgrupos dentro de las metástasis cutáneas en CCR; estando nuestro caso al margen de estos subgrupos descritos:

- CCR diagnosticados en estadios avanzados con metástasis cutáneas y en otras localizaciones.
- CCR tratados con intención curativa que desarrollan metástasis cutáneas durante el seguimiento postquirúrgico.

**Caso clínico:** mujer de 74 años, con AP de HTA que acude a consulta de cirugía tras ser valorada por Comité Multidisciplinario de Tumores Digestivos para valoración quirúrgica de neoplasia maligna de sigma. La colonoscopia y estudio AP son diagnósticos de adenocarcinoma infiltrante de tipo intestinal a 20 cm del margen anal. El estudio de extensión (TAC toraco-abdominal y RNM pélvica) estadificaron el tumor como T3bN2. Se programa sigmoidectomía durante la cual se objetiva nódulo perianal derecho de 15 mm, verrugoso-excrecente que se biopsia y con resultado de metástasis cutánea de adenocarcinoma intestinal. Dicho hallazgo modifica intención quirúrgica inicial, realizándose intervención Hartmann. La paciente evoluciona favorablemente, siendo alta al octavo día postoperatorio. Actualmente se encuentra en tratamiento quimioterápico (XELOX) con controles oncológicos normales (TAC control).

**Discusión:** las metástasis cutáneas en el CCR son un hallazgo importante, tanto por su escasa incidencia como por las implicaciones pronósticas que tienen. Este caso plantea la recomendación de incluir el despistaje de lesiones cutáneas recientes en la anamnesis preoperatoria de estos pacientes. Aunque pronóstico del CCR ha mejorado, gracias a un diagnóstico más precoz y en casos de metástasis (pulmonares y hepáticas) a la quimioterapia. Sin embargo estos datos no se pueden extrapolar a este tipo de metástasis debido a la escasa incidencia y la ausencia de protocolo de tratamiento en estos casos.

### CP-068. METÁSTASIS PENEANA POR ADENOCARCINOMA DE RECTO.

S Roldán Ortiz<sup>1</sup>, MC Bazán Hinojo<sup>1</sup>, A Bengoechea Trujillo<sup>1</sup>, A Pérez Luque<sup>2</sup>, M Fornell Ariza<sup>1</sup>, S Ayllón Gámez<sup>1</sup>, J Varela Recio<sup>1</sup>, C Peña Barturen<sup>1</sup>, S Cerrato García<sup>1</sup>, D Pérez Gomar<sup>1</sup>, JM Pacheco García<sup>1</sup>

<sup>1</sup>UGC Cirugía General y Digestiva. Hospital Puerta del Mar, Cádiz

<sup>2</sup>Servicio Anatomía Patológica. Hospital Puerta del Mar, Cádiz

**Introducción:** presentamos un caso de metástasis peneana en un paciente con antecedente de adenocarcinoma rectal, por ser una localización excepcional a tener en cuenta, en el contexto de enfermedad oncológica avanzada.

**Caso clínico:** varón de 71 años con antecedentes de FA y diabetes. Intervenido 54 meses antes de resección anterior baja por adenocarcinoma de recto bien diferenciado, con bordes quirúrgicos libres de tumor y 3 de 17 ganglios positivos, pT3N1bMx (tras neoadyuvancia) con terapia adyuvante posterior. En seguimiento, se diagnostica de metástasis única hepática y se remite a Urología por úlcera en glándula no dolorosa. En analítica presenta CEA

7,7 ng/ml y Ca 19,9 15,0 U/mL. La eco Doppler identifica tumescencia peneana grado I y se realiza biopsia con diagnóstico histológico de metástasis de adenocarcinoma colorrectal (CK20+, CK7- y CDX2+). Se decide penectomía parcial, pero por evolución tórpida se convierte a penectomía total. El paciente fallece cuatro meses después por progresión de la enfermedad.

**Discusión:** las metástasis en pene son muy raras e indicativas de mal pronóstico. Existen unos trescientos casos publicados en la literatura, siendo los tumores que con más frecuencia metastatizan en pene: los de vejiga y próstata (70%), colon-recto (16%) y riñón (7%). También ocasionalmente, pueden ser causados por pulmón, hígado, estómago, melanoma y linfoma. La localización más frecuente es en cuerpos cavernosos (70%), glándula (10%), prepucio y cuerpo esponjoso. Por ello, la presentación clínica más frecuente es priapismo, seguida de úlceras, tumefacción difusa, dolor o retención urinaria. El diagnóstico, se basa en sospecha clínica por antecedentes personales, exploración física y confirmación histológica mediante biopsia. El tratamiento es controvertido, depende de la localización, estado general del paciente y clínica. El pronóstico es malo, con una supervivencia media, tras su aparición, de 5 a 22 meses para tumores primarios colorrectales.

### CP-069. OBSTRUCCIÓN INTESTINAL POR CUERPOS EXTRAÑOS EN EL RECTO: ¿CUÁNDO INTERVENIR?

I Cañas García, T Gallart Aragón, P Dabán López, MÁ García Martínez, B Mirón Pozo, M López- Cantarero Ballesteros

Servicio Cirugía General y Digestiva. Hospital San Cecilio, Granada

**Introducción:** la obstrucción por cuerpos extraños en recto es un hecho relativamente frecuente, aunque se desconocen datos epidemiológicos reales. El diagnóstico y tratamiento pueden suponer un desafío. El objetivo es identificar el objeto y sus características, así como la localización exacta del mismo, para plantear la mejor opción de tratamiento y evitar las posibles complicaciones derivadas, que aunque infrecuentes, pueden ser graves.

**Caso clínico:** paciente de 54 años acude a urgencias por dolor abdominal tras introducirse un cuerpo extraño a través del ano. A la exploración el paciente se encontraba estable, dolor abdominal generalizado sin signos de peritonismo. Se realizó TAC, que apreciaba cuerpo extraño en recto-sigma de 15x6 cm, que condiciona una distensión de la pared rectal en relación con neumatosis, sin evidencia de perforación. Tras varios intentos fallidos de extracción endoanal instrumentada, se realizó laparotomía infraumbilical, evidenciando cuerpo extraño alojado a nivel de curvatura sacra, por encima del plano de los elevadores del ano, que tras maniobras de compresión sobre recto, se extrajo a través del ano, presentando leve hemorragia rectal que cedió con hemostático local. Buena evolución postoperatoria.

**Discusión:** la mayoría de los cuerpos extraños pueden extraerse vía endoanal bajo anestesia. Una pequeña proporción requerirá laparotomía urgente, bien dada la dificultad técnica o complicaciones como perforaciones o peritonitis.

En caso de extracción endoanal exitosa, es necesaria una rectoscopia para asegurar la completa extracción y descartar la presencia de complicaciones.

Cabe destacar la importancia de identificar la naturaleza del objeto para determinar si la extracción puede completarse con seguridad vía endoanal, o se debe contemplar el abordaje laparotómico. Para ello es imprescindible la realización de una RX abdominal, así como un TAC abdomino-pélvico en casos de larga evolución en los que no pueda descartarse sufrimiento de la pared intestinal o perforación.

**CP-070. PÓLIPO RECTAL GIGANTE COMO CAUSA DE MASA ENDOANAL IRREDUCTIBLE.**

**S Ercoreca Tejada, M Domínguez Bastante, M Mogollón González, T Torres Alcalá, JM Villar del Moral**

*Servicio Cirugía General y Digestiva. Complejo Hospitalario Regional Virgen de Las Nieves, Granada*

**Introducción:** las tumoraciones a nivel rectal son una patología frecuente en la práctica clínica. Los pólipos son uno de los problemas más comunes que afectan a colon y recto, se presentan en el 15% a 20% de la población adulta. Aunque la mayoría de los pólipos son benignos, se ha logrado establecer la relación de ciertos pólipos con el cáncer.

**Caso clínico:** varón de 83 años con antecedentes personales de fractura de húmero no intervenida, insuficiencia respiratoria crónica, hemorroidectomía y perforación gástrica intervenida hace años que acude a urgencias por prolapso de masa rectal tras esfuerzo defecatorio asociado a rectorragia sin repercusión hemodinámica ni en pruebas complementarias. A la exploración, lesión excrecente pediculada de unos 10 cm en margen anal derecho con signos congestivos, sangrante e irreductible. Ante la clínica del paciente, se decide exploración bajo anestesia locorregional (epidural) de forma urgente. Se realiza rectoscopia en el quirófano observándose pedículo fibrovascular sin otras masas adyacentes. Se lleva a cabo resección del pólipo con GIA y hemostasia cuidadosa.

Tras la intervención no presentó sangrado ni infección local aunque se descompasó desde el punto de vista respiratorio siendo dado de alta a los ocho días con buen estado general.

La AP de la pieza mostró adenoma serrado con displasia adenomatosa de bajo grado focal.

Fue revisado en consulta a los seis meses con realización de colonoscopia que no mostró otras lesiones.

**Discusión:** ante una lesión rectal se debe establecer un diagnóstico diferencial entre hemorroides, prolapso, pólipo rectal, carcinoma de ano/recto, realizar un estudio adecuado y precoz en el caso de sospecha de tumoración maligna. En casos en los que aparezca sangrado o propaso irreductible valorar intervención urgente con extirpación y estudio de la pieza.

**CP-071. PROCTALGIA Y RECTORRAGIA PERSISTENTE EN UNA GESTANTE DE 29 AÑOS.**

**A García Vico, J Cañete Gómez, MÁ Sánchez Gálvez, A Román Rando, P Martínez García**

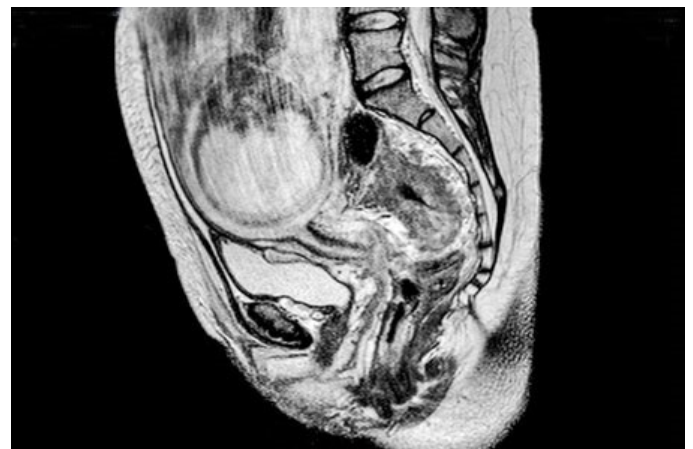UGC Cirugía General y Digestiva. Complejo Hospitalario de Especialidades Virgen de Valme, Sevilla

**Introducción:** el cáncer colorrectal en mujeres <40 años es infrecuente y durante el embarazo tiene una incidencia del 0,02% al 0,1%. La edad media de presentación es de 31 años y la mayoría se encuentra en un estadio avanzado al diagnóstico.

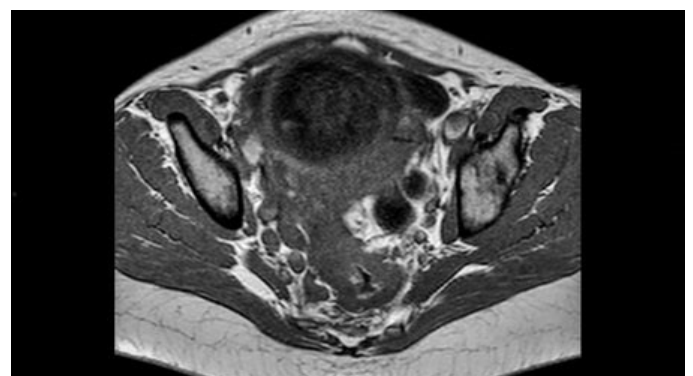
**Caso clínico:** gestante de 29 años que refiere proctalgia y rectorragia con las deposiciones desde la semana once de gestación. Dada la clínica compatible con fisura y la presencia de hipertonia esfinteriana a la exploración, se comienza con tratamiento conservador. Por persistencia de los síntomas se realiza rectoscopia en la semana veinte con hallazgo de lesión estenosante que se biopsia con resultado de adenocarcinoma rectal infiltrante. Se realiza RNM pélvica encontrando engrosamiento de las paredes del recto, asociado a nódulos satélite en mesorrecto.

Se presenta el caso en comité multidisciplinar. Se decide adelantar el parto a la semana 32 tras maduración pulmonar fetal e iniciar tratamiento con quimioterapia + radioterapia neoadyuvante y cirugía radical. Tras la cesárea se realiza un TC de estadiaje donde se observan múltiples metástasis hepáticas.

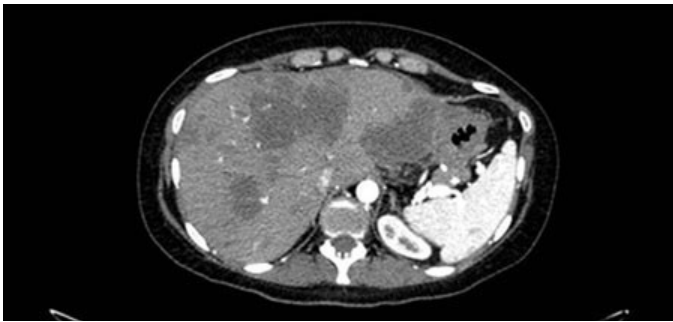
Por mal control del dolor se adelanta tratamiento quirúrgico tras RT de ciclo corto. Se realiza resección anterior baja. Dada de alta al octavo día sin incidencias. Se inicia posteriormente QT de primera línea a las dos semanas.



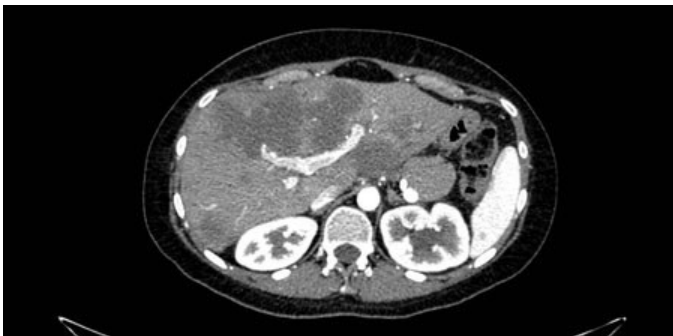**Figura 1** RNM pélvica.



**Figura 2** RNM pélvica.



**Figura 3**  
TC abdominal: LOES hepáticas.



**Figura 4**  
TC abdominal.

**Discusión:** los signos y síntomas del embarazo pueden enmascarar los de un CCR lo que lleva a un diagnóstico tardío. En este caso, se alcanzó el diagnóstico definitivo en el tercer trimestre, momento en el cual está indicado QT+RT neoadyuvante y cirugía radical. No se pudo emplear este esquema por mal control del dolor que requirió adelantar la intervención.

En conclusión el CCR rara vez es diagnosticado en embarazadas, aunque es una patología poco frecuente en este grupo poblacional, debemos evaluar con cuidado los síntomas fisiológicos asociados y realizar pruebas diagnósticas especialmente si son síntomas persistentes o de intensidad creciente.

### CP-072. PSEUDOMIXOMA EXTRAPERITONEAL: UN RARO CASO DE ABSCESOS PÉLVICOS DE REPETICIÓN.

MP Gutiérrez Delgado, L Romacho López, I González Poveda, M Ruiz López, S Mera Velasco, J Carrasco Campos, JA Toval Mata, J Santoyo Santoyo

*Servicio Cirugía General y Digestiva. Complejo Hospitalario Regional de Málaga, Málaga*

**Introducción:** el pseudomixoma retroperitoneal es una entidad muy infrecuente, cuya etiología habitual es secundaria a crecimiento de implantes mucinosos a nivel retroperitoneal sin implicación intraperitoneal.

**Caso clínico:** presentamos el caso de un varón de 51 años parapléjico con síndrome medular transversal completo inferior a T10, secundario a accidente de tráfico por el que preció múltiples intervenciones

abdominales, incluyendo amputación abdomino-perineal con necesidad de plastia perineal de muslo. Ingresos frecuentes por absceso pélvico asociado a síndrome febril y tumoración perineal, diagnosticado por TC donde se objetiva lesión quística de 12x7,5x7,6 cm, con septos y calcificaciones en su interior de localización presacra. Se realiza manejo inicial con antibioterapia IV y drenaje percutáneo, sin objetivar cambios significativos en el tamaño de la lesión, por lo que se decide exploración quirúrgica para toma de biopsias. Los resultados de anatomía patológica revelaron un adenocarcinoma mucinoso de bajo grado (pseudomixoma extraperitoneal) positivo a K20, CDX2, MUC2. Se realiza RM para estadificación observado posible infiltración del trigono vesical vs próstata. Se interviene de forma conjunta con urología evidenciando gran masa quística que ocupaba toda la pelvis infiltrando asa intestinal y desplazaba anterior vejiga y próstata, sin plano de clivaje. Preciso resección en bloque de la masa englobando asa intestinal, vejiga y próstata por doble vía de abordaje, así como resección ileocecal por deserosamiento de ciego, con posterior anastomosis LL y confección de Bricker con uréter derecho.

**Discusión:** existen escasos casos publicados en la literatura de pseudomixomas extraperitoneales, la mayoría de ellos secundarios a ruptura de mucocelos apendiculares en los tejidos extraperitoneales. Para una adecuada resección es fundamental la extirpación completa sin ruptura de la cápsula tumoral.

### CP-073. QUISTE HIDATÍDICO EN PACIENTE ASINTOMÁTICA SIN FACTORES DE RIESGO.

S Martín Arroyo, F Cárdenas Cauqui, S Melero Brenes, E Muñoz Caracuel, R Estepa Cabello, E Gutiérrez Cafranga, F García Molina

*Servicio Cirugía General y Digestiva. Hospital de Especialidades de Jerez de la Frontera, Jerez de la Frontera*

**Introducción:** la hidatidosis es una zoonosis producida por las larvas del parásito Echinococcus, endémica en muchos países del Mediterráneo. La hidatidosis puede afectar a cualquier localización anatómica ya que la diseminación es por vía hematogena. Las localizaciones más frecuentes son: el hígado (70%) y el pulmón (20%).

La hidatidosis extrapulmonar y extrahepática es muy rara, representando el 10% de la hidatidosis en general. Puede aparecer de forma primaria, concomitante a quiste hidatídico hepático o como siembra peritoneal secundaria a ruptura de quiste hidatídico hepático.

La evolución de la enfermedad es lenta y la sintomatología depende de la localización anatómica (dolor abdominal, vómitos, por compresión).

**Caso clínico:** paciente mujer de 59 años con AP de osteoporosis, estudiada por hematología por neutropenia asintomática. En este contexto, se realiza TAC, que evidencia lesión circunscrita, de 52 x 56 x 55 mm, en la grasa de hipogastrio-fosa ilíaca derecha, compatible con teratoma. Ante esta sospecha, la paciente es derivada a ginecología, que descarta dependencia de anejos y nos la deriva a consultas. Tras comentar el caso en sesión clínica, se decide exéresis de la lesión. Intraoperatoriamente se aprecia lesión quística en meso yeyunal de unos 5-6 cm que obliga a resección intestinal. El postoperatorio transcurrió sin incidencias, siendo dada de alta al cuarto día.

**Discusión:** las indicaciones quirúrgicas y terapéuticas de la hidatidosis extrapulmonar y extrahepática no están todavía muy definidas, debido a la escasez de casos. Por ello, el tratamiento se adapta a las características del quiste, el órgano afectado y las preferencias del paciente. Se plantea incluir el quiste hidatídico entre los posibles diagnósticos diferenciales ante masa intraabdominal de origen desconocido.

**CP-074. RESECCIÓN KRASKE LESIÓN PRESACRA RECIDIVADA.**

**J González Cano, M Pérez Reyes, S Mera Velasco, JA Toval Mata, I González Poveda, M Ruiz López, J Carrasco López, L Romacho López, I Mirón Fernández, J Santoyo Santoyo**

*UGC Cirugía General y Digestiva. Complejo Hospitalario Regional de Málaga, Málaga*

**Introducción:** las lesiones del espacio presacro, poco frecuentes, plantean un amplio diagnóstico diferencial, como son causas tumorales, entidades de origen inflamatorio y alteraciones del desarrollo embrionario. Éstas últimas suponen un 40% del total.

**Caso clínico:** mujer de 22 años con antecedentes quirúrgicos de exéresis de masa presacra benigna a los 18 años. Presentaba molestias en región perianal. En el tacto rectal se palpa lesión elástica a 3 cm del músculo puborrectal, de 6 cm de diámetro. Solicitamos analítica de sangre con marcadores tumorales que fueron negativos y RMN pélvica visualizando lesión quística que improntaba el recto, de 5,5 cm de diámetro mayor, de características proteináceas, sin poder descartar lesión endometriósica.

Se decidió intervención quirúrgica programada de la recidiva, realizando resección transsacra (Kraske). Con resultado anatomopatológico de tejido conectivo presacro con inflamación crónica xantogranulomatosa, sin evidencia de neoplasia.

El postoperatorio cursó sin complicaciones, fue dada de alta al sexto día postoperatorio. Actualmente se encuentra asintomática.

**Discusión:** las lesiones presacras normalmente son asintomáticas o bien pueden presentarse con clínica inespecífica, que dependerá del tamaño y localización del tumor: dolor abdominal, distensión abdominal, masa palpable o síntomas secundarios a la compresión de estructuras vecinas. El diagnóstico se basa en la exploración, siendo obligatorio el tacto rectal, y técnicas de imagen como el TC y la RM pélvica. La biopsia sólo está indicada en lesiones con alta sospecha de irresecabilidad, dado que existe un riesgo elevado de diseminación tumoral a través del trayecto de la punción y de infección. El tratamiento es quirúrgico por su potencial de malignidad y debido al riesgo de infección. La vía de abordaje depende de la altura del tumor. Las recidivas locales se suelen dar en los primeros cinco años tras la cirugía.

**CP-075. SÍNDROME DE LYNCH. DIAGNÓSTICO MOLECULAR Y CRIBADO EN PACIENTES DE RIESGO.**

**M Maes Carballo, IM Muñoz Núñez, I Plata Pérez, B Cantarero Jiménez, SF Calzado Baeza, F Herrera Fernández**

*Servicio Cirugía General y Digestiva. Hospital Comarcal Santa Ana de Motril, Motril*

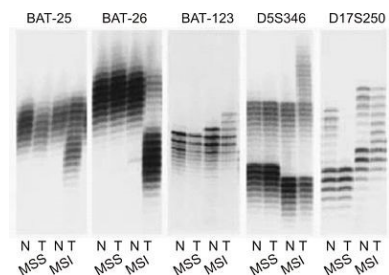
**Introducción:** el Síndrome de Lynch es la forma más común de Cáncer Colorrectal (CCR) hereditario. El diagnóstico se realizará mediante la utilización de criterios clínicos, técnicas moleculares (inestabilidad de microsatélites (IMS) e inmunohistoquímica (IHQ)) o la combinación de ambas. A continuación analizaremos un caso que cumple estos criterios.

**Caso clínico:** mujer de 49 años con antecedentes de adenocarcinoma ovárico (anexectomía derecha), que acude a Urgencias por dolor abdominal generalizado, distensión y estreñimiento. Antecedentes familiares: padre y tío paterno con CCR ( edad diagnóstica: 55 y 51 años). Exploración: mal estado general, abdomen distendido y doloroso. No peritonismo. TC Abdominal: estenosis a nivel de colon transversal con dilatación de colon derecho y válvula ileocecal competente. No adenopatías. Se realiza hemicolectomía derecha ampliada con ileostomía de protección. Se diagnostica de adenocarcinoma infiltrante con mutación de MLH1, MSH2.

**Discusión:** los criterios clínicos (Ámsterdam y Bethesda) permiten identificar pacientes en los que realizar el estudio molecular del tumor para identificar marcadores de IMS del ADN (aparición de mutaciones en la línea germinal de genes encargados del mantenimiento de la estabilidad genómica (MSH2, MLH1, MSH6, PMS2, etc.) o pérdida de la expresión de la proteína correspondiente al gen mutado por IHQ (Figura 1).

Los tumores con alta frecuencia de IMS constituyen el 15% de los CCR. Se localizan predominantemente en el colon proximal, presentan características histopatológicas únicas y un desarrollo clínico menos agresivo.

Actualmente, se recomienda seguimiento estrecho en los pacientes con Lynch a partir de los 20-25 años mediante colonoscopia cada 1-2 años. En pacientes con criterios clínicos pero con IMS e IHQ negativos se recomienda seguimiento menos intensivo mediante colonoscopia cada 3-5 años a partir de los 45 años o bien 5-10 años antes de la edad del diagnóstico de CCR familiar más joven.



**Figura 1** Cánceres colorrectales con alta frecuencia de inestabilidad (MSI) y estabilidad en microsatélites (MSS).

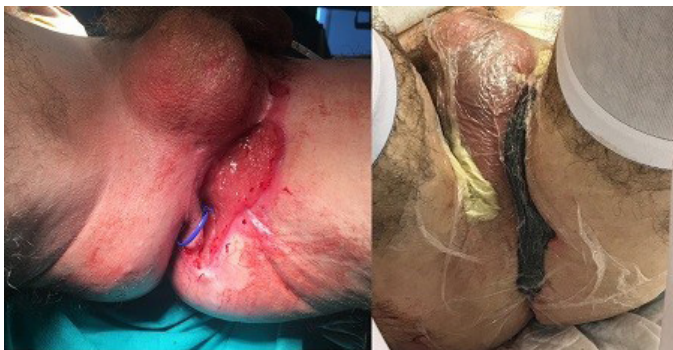## CP-076. TERAPIA DE PRESIÓN NEGATIVA EN LA HERIDA PERINEAL COMPLEJA TRAS AMPUTACIÓN ABDOMINOPERINEAL.

MP Gutiérrez Delgado<sup>1</sup>, M Pitarch Martínez<sup>2</sup>, M Ruiz López<sup>2</sup>, JA Toval Mata<sup>2</sup>, I González Poveda<sup>2</sup>, J Carrasco Campos<sup>2</sup>, S Mera Velasco<sup>2</sup>, L Romacho López<sup>2</sup>, J Santoyo Santoyo<sup>2</sup>

<sup>1</sup>Cirugía General y Digestiva. Complejo Hospitalario Regional de Málaga, Málaga <sup>2</sup>Complejo Hospitalario Regional de Málaga, Málaga

**Introducción:** la afectación perianal ocurre en alrededor del 20% de los afectados por enfermedad de Crohn. Su manejo es complejo, llegando a precisar estomas derivativos o incluso una amputación abdominoperineal. En este último caso, el manejo de la herida perineal en el postoperatorio es de elevada dificultad; el uso de terapia de presión negativa podría aportar ventajas.

**Caso clínico:** varón de 21 años con enfermedad de Crohn con afectación colónica con patrón fistulizante y afectación perianal; dada la refractariedad a tratamiento precisó colectomía total con ileostomía terminal y colocación de sedal laxo perianal. La marcada severidad de la enfermedad perianal, con trayectos y cavidades hacia espacios isquiorrectales, periné, región inguinal izquierda y región sacrococcígea, finalmente requirió completar amputación abdominoperineal con exéresis y desbridamiento de trayectos junto a colocación de malla Proceed perineal y reperitonización pélvica para evitar hernia, dejando herida abierta con un importante defecto tisular. La elevada complejidad y profundidad de la herida planteaba un reto a nivel de curas (**Figura 1**). Finalmente se optó por colocar sistema con presión negativa, cuyo uso permitió acelerar una evolución de la herida muy favorable con cierre primario diferido parcial de la misma a los veinte días, quedando un defecto de pequeño tamaño a nivel perineal que finalmente requirió colgajo VY de avance de glúteo para su cobertura.



**Figura 1**

A la izquierda, herida perineal previa a cirugía. A la derecha, curas con TPN.

**Discusión:** el uso de terapia de presión negativa en la infección de heridas complejas ha permitido mejorar las condiciones y acelerar la cicatrización de las mismas. A nivel perineal su uso ha sido descrito sobre todo en gangrena de Fournier, sin embargo por la anatomía de la zona existe una dificultad añadida para el acoplamiento del

dispositivo sin pérdida del adecuado funcionamiento. Además se debe asegurar el correcto aislamiento de la cavidad intraabdominal para evitar complicaciones como la fístula enteroatmosférica.

## CP-077. TRATAMIENTO CONSERVADOR DE LA DEHISCENCIA MUCOCUTÁNEA DE COLOSTOMÍA TERMINAL PARA EVITAR REINTERVENCIÓN QUIRÚRGICA.

R Domínguez Reinado, S Martín Arroyo, M Díaz Oteros, F Mateo Vallejo, E Muñoz Caracuel, E Gutiérrez Cafranga, F García Molina

Servicio Cirugía General y Digestiva. Hospital de Especialidades de Jerez de la Frontera, Jerez de la Frontera

**Introducción:** de una manera global, se considera que al menos la mitad de los pacientes portadores de un estoma intestinal van a tener complicaciones, aunque la tasa varía según los autores y los diferentes tipos de complicaciones. La incidencia de dehiscencia mucocutánea de estoma se encuentra entre el 7 y el 25% de los pacientes y está dentro de las complicaciones precoces.

El riesgo de complicaciones de un estoma puede estar relacionado con la edad, la comorbilidad (Diabetes, EEI, etc.), el IMC, el riesgo anestésico ASA, la falta de cuidados preoperatorios por parte de estomaterapeuta o la cirugía de urgencia.

**Caso clínico:** paciente con obesidad grado 2 de 75 años que porta colostomía terminal en flanco izquierdo tras diverticulitis complicada. A la exploración: abdomen globuloso, blando y depresible. Eventración de gran tamaño en línea media supra-infraumbilical, sin datos de complicación. Colostomía estenótica en flanco izquierdo, con extremo de aspecto fibroso que apenas deja visualizar la mucosa colónica.

Debido a esta estenosis, el paciente precisó intervención para plastia del estoma. En el postoperatorio se observó desprendimiento parcial, sin hundimiento, por lo que se trató de forma conservadora.

Fueron necesarios varios dispositivos, alguno de los cuales se desecharon y otros se usaron hasta el final del tratamiento.

El paciente actualmente continúa en seguimiento por estomaterapeuta del hospital con buena evolución y no ha necesitado reintervención gracias a los cuidados de enfermería.

**Discusión:** las dehiscencias de estomas son preocupantes porque pueden dar lugar a vertido de contenido intestinal intraabdominal, o a abscesos de pared abdominal.

En las dehiscencias en las que no se produce hundimiento, unos cuidados de enfermería adecuados ahorran al paciente el tener que someterse a una nueva cirugía, y ayudan a mantenerlo libre de graves complicaciones.

Pensamos que para la correcta evolución de estos pacientes hace falta un estomaterapeuta formado y comprometido con los pacientes.



### CP-078. TUMOR DE GLOBET APENDICULAR.

S López Saro, B Estébanez Ferrero, Á Pareja López, R Torres Fernández, N Espínola Cortés, M Ferrer Márquez, R Belda Lozano, Á Reina Duarte

*Servicio Cirugía General y Digestiva. Complejo Hospitalario de Especialidades Torrecárdenas, Almería*

**Introducción:** el tumor de células de Globet (también llamado tumor carcinoide de células de Globet o de células calcifomes) es un tumor poco frecuente que se presenta casi exclusivamente en el apéndice cecal. Constituye un 5% de las neoplasias primarias apendiculares. La presentación clínica más común es la apendicitis aguda, seguida de dolor abdominal y masa palpable.

**Caso clínico:** presentamos el caso de un paciente varón de 51 años, con infección VIH estadio C3 estable y hepatopatía crónica VHC G1. Fumador de unos 15 cigarros al día.

Ingresa por abdomen agudo y tras el diagnóstico ecográfico y clínico de apendicitis aguda se le realiza una apendicectomía laparoscópica con resultado de anatomía patológica de tumor neuroendocrino con células Globet perforado, con absceso mesoapendicular y apendicitis aguda asociada. El margen de resección proximal está libre de neoplasia con infiltración concéntrica de la pared apendicular, penetración en serosa visceral y extensión transmural a grasa periapendicular.

Se le realiza estudio de extensión con TC de tórax y abdomen sin hallazgos patológicos y se expone el caso en sesión oncológica donde se decide ampliar la resección con una hemicolectomía laparoscópica derecha. El paciente presenta un postoperatorio favorable y se va de alta al octavo día. La anatomía patológica de la pieza quirúrgica no presenta recurrencia de tumor neuroendocrino.

**Discusión:** el comportamiento del tumor de Globet se asemeja más al adenocarcinoma que al tumor carcinoide y hasta un 50% de las pacientes debutan con metástasis ováricas asociadas. La hemicolectomía derecha está indicada cuando existe perforación o márgenes afectados, unida a ooforectomía si es posible.

El estadiaje es el factor pronóstico más importante. Las cifras de supervivencia a cinco años se suceden desde un 100% en el estadio I hasta un 14% en el estadio IV. La agresividad tumoral también se relaciona con el índice mitótico tumoral (Ki 67).

### CP-079. TUMOR KRUKEMBERG EN EL DIAGNÓSTICO DIFERENCIAL DE LAS MASAS OVÁRICAS.

J Ramos Sanfiel, M Alcaide Lucena, M Zurita Saavedra, C González Puga, MA García Martínez, B Mirón Pozo

*Servicio Cirugía General y Digestiva. Hospital San Cecilio, Granada*

**Introducción:** el tumor de Krukenberg corresponde a aquellas metástasis ováricas que contienen abundantes células en anillo de sello con producción intracelular de mucina. Generalmente provienen de estómago y colon.

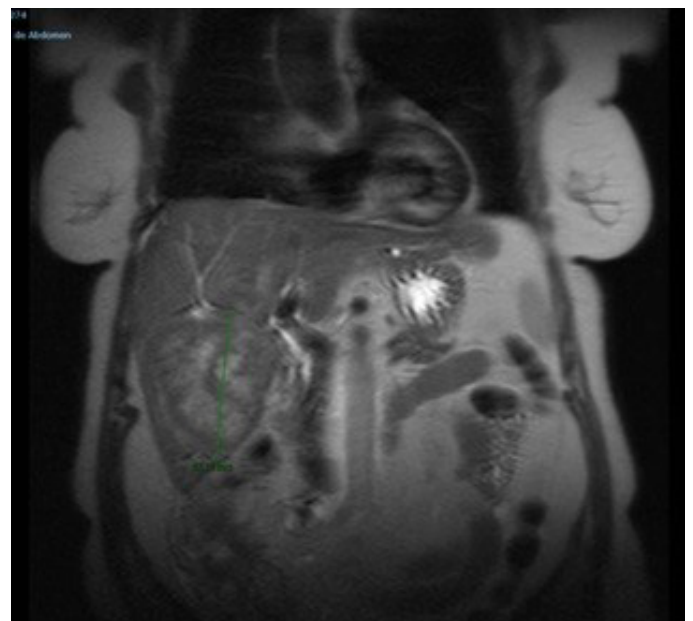
**Caso clínico:** mujer de 72 años diagnosticada de Alzheimer, que presenta anemia acompañada de dolor y distensión abdominal progresiva, por lo que se realiza colonoscopia evidenciando tumoración ulcerada en ciego de la que se toman biopsias que informan de adenocarcinoma moderadamente diferenciado. En el estudio de extensión se aprecia gran LOE hepática hipocaptante en segmentos VIII y V que provoca dilatación de la vía biliar derecha, moderada cantidad de líquido libre, masa heterogénea en pelvis, predominantemente sólida y partes quísticas que mide 10x10x8,2 cm y puede tener origen anexial (cistoadenocarcinoma ovárico vs. tumor de Krukemberg); engrosamiento de pared de ciego con adenopatías en vecindad.

Se comenta el caso en Comité Multidisciplinar oncológico decidiendo quimioterapia paliativa. Antes de iniciar el tratamiento, la paciente presenta dolor abdominal tipo cólico diario, con vómitos e intolerancia alimentaria, por lo que se decide replantear el caso en el comité, decidiendo intervención quirúrgica urgente paliativa.

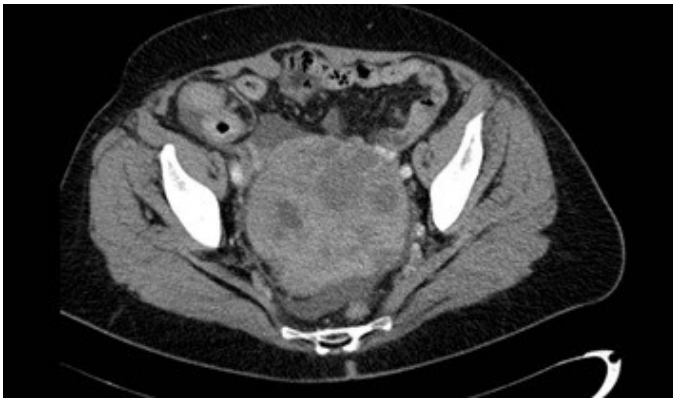Intraoperatoriamente se aprecia gran LOE hepática que ocupa todo el hígado derecho, implantes diseminados en peritoneo y epiplón, así como una neoplasia de ciego obstructiva y una tumoración que parece depender de ovario izquierdo de unos 15x20 cm. Se realiza anexectomía izquierda con exéresis en bloque de masa ovárica, omentectomía y resección 1,5 m de íleon terminal y hemicolectomía derecha.

La anatomía patológica informa de adenocarcinoma de ciego T4N2 con múltiples implantes peritoneales y las pruebas cito histoquímicas confirman metástasis colónica en ovario izquierdo. La presencia de células en anillo de sello productoras de mucina confirman el diagnóstico de Tumor de Krukenberg.

**Discusión:** el tumor de Krukenberg es un tumor infrecuente pero que posee una alta morbilidad, por lo que es importante incluirlo en el diagnóstico diferencial de masas ováricas.



**Figura 1** Metástasis hepática.



**Figura 2**  
Masa pélvica.

### CP-080. TUMORES COLORRECTALES SINCRÓNICOS DE BAJA INCIDENCIA: A PROPÓSITO DE UN CASO.

M Alcaide Lucena<sup>1</sup>, MÁ García Martínez<sup>1</sup>, J Rubio López<sup>2</sup>, J Ramos Sanfiel<sup>1</sup>, B Mirón Pozo<sup>1</sup>

<sup>1</sup>Servicio Cirugía General y Digestiva. Hospital San Cecilio, Granada

<sup>2</sup>Servicio Cirugía General y Digestiva. Complejo Hospitalario de Jaén, Jaén

**Introducción:** los tumores del estroma gastrointestinal (GIST) de localización rectal son poco frecuentes (7-11%), y su asociación sincrónica a adenocarcinoma colorrectal, los hace aún más inusuales. Presentamos el caso de GIST rectal sincrónico a adenocarcinoma de sigma.

**Caso clínico:** paciente de 81 años derivado por rectorragia, proctalga y estreñimiento. Tacto rectal: masa lisa con mucosa intacta en pared anterior. Colonoscopia: neoformación a 30 cm (adenocarcinoma) y masa polipoidea a 6 cm (GIST de bajo grado). RM: lesión en pared anterior a 5 cm, submucosa (5x6 cm), sólida y bien delimitada. Intervención quirúrgica: resección anterior baja más resección endoanal de lesión rectal.

AP: adenocarcinoma moderadamente diferenciado (pT1N0) y GIST de bajo grado, CD117 y CD34+, con índice de mitosis menor 5 por 50 CGA. Por la edad y riesgo intermedio del tumor, se desestima el tratamiento con imatinib adyuvante. En el seguimiento no muestra recidiva locorregional ni metástasis a distancia.

**Discusión:** los GIST están asociados a un elevado índice de recaída y son refractarios a los tratamientos de radioterapia y quimioterapia habituales. Tienen buena respuesta a imatinib (inhibidor de la tirosínkinasa). Expresan el marcador CD-117 (c-KIT) en 95%, y CD-34 en 70%.

La resección quirúrgica completa es el tratamiento de elección con márgenes histológicos negativos e integridad de la pseudocápsula. Solamente en tumores <2 cm se puede aceptar la enucleación o resección endoscópica. Los grandes márgenes de resección y la linfadenectomía no parecen necesarios, pues estos tumores raramente metastatizan vía linfática. Es aconsejable realizar

peritonectomía local en las zonas que contacta con el tumor, si es posible, por la frecuencia de diseminación peritoneal.

En nuestro paciente, según las guías publicadas estaba indicado realizar amputación abdominoperineal por su tamaño. Sin embargo, por la edad, el riesgo intermedio del tumor y las comorbilidades de esta intervención, el paciente optó por una resección local.

### CP-081. A PROPÓSITO DE UN CASO: ANGIOMA ESPLÉNICO DE CÉLULAS LITORALES.

MP Gutiérrez Delgado, M Pérez Reyes, A Rodríguez Cañete, C Rodríguez Silva, C Montiel Casado, FJ Moreno Ruiz, B Romero Madrid, I Mirón Fernández, J Santoyo Santoyo

UGC Cirugía General y Digestiva. Complejo Hospitalario Regional de Málaga, Málaga

**Introducción:** los tumores vasculares son las neoplasias primarias más frecuentes del bazo, siendo los hemangiomas los más prevalentes. El angioma de células litorales es una neoplasia vascular benigna poco frecuente que afecta de forma típica al bazo. La incidencia es del 0,001 al 0,13%.

**Caso clínico:** varón de 60 años sin antecedentes de interés, remitido a consulta tras hallazgo de tumoración en antro y cuerpo gástricos sugestiva de tumor del estroma gastrointestinal (GIST) asociada a LOES esplénicas evidenciadas en estudios radiológicos. Tras ser presentado en comité oncológico multidisciplinar se decidió tratamiento quirúrgico, realizándose gastrectomía atípica y esplenectomía. El abordaje fue por vía abierta, dada la sospecha de lesiones metastásicas. El postoperatorio cursó de forma favorable y sin incidencias a reseñar.

Los resultados anatomopatológicos informaron de GIST de subtipo mixto con índice proliferativo Ki67 <1% y bajo grado histológico. Las lesiones esplénicas correspondían a múltiples focos de aspecto esponjoso hemático, correspondiente en el análisis microscópico con angioma de células litorales, confirmándose mediante técnicas de inmunohistoquímica mediante marcadores histiocíticos CD68 y marcadores vasculares FVIII, típicos del mismo.

**Discusión:** el angioma de células litorales puede manifestarse de forma inespecífica con síntomas constitucionales, signos de hiperesplenismo, como anemia y trombocitopenia, esplenomegalia o como hallazgo incidental durante una intervención quirúrgica reglada o en estudios de imagen. El TC es la prueba de imagen de elección, presentándose como lesiones hipodensas. En el diagnóstico diferencial se incluyen linfomas, linfangiomas, procesos inflamatorios y metástasis. Asimismo, esta lesión se caracteriza por la expresión de marcadores endoteliales e histiocitarios, siendo el diagnóstico definitivo de carácter inmunohistoquímico, por lo que la cirugía constituye un procedimiento con doble finalidad: diagnóstica y terapéutica.

Se han observado varios casos de asociación con neoplasias de órganos internos, sin conocer aún si existe relación directa o si se trata de hallazgos incidentales.

**CP-082. DIAGNÓSTICO INCIDENTAL DE TUMOR GLÓMICO GÁSTRICO.**

S Melero Brenes, S Martín Arroyo, C Medina Achirica, G Salguero Seguí, R Domínguez Reinado, F García Molina

Servicio Cirugía General y Digestiva. Hospital de Especialidades de Jerez de la Frontera, Jerez de la Frontera

**Introducción:** los tumores glómicos son tumores de origen vascular, benignos, que surgen del glomus (regulador sensitivo del flujo sanguíneo formado por anastomosis arteriovenosas y rodeado de células musculares lisas). Son poco frecuentes y predominan en mujeres. Suelen ser pequeños y únicos. El tratamiento quirúrgico es de elección.

**Caso clínico:** paciente de 68 años de edad al que durante estudio por insuficiencia renal se le detecta lesión antropilórica asintomática. Tras ecografía, TAC, ecoendoscopia y RNM, se aprecia tumoración submucosa de 35x33 mm, bordes especulados y zonas necrosis. Se realiza PAAF, que muestra células linfoides y estromales. Como primera opción diagnóstica, GIST. Se somete a intervención quirúrgica realizándose antrectomía laparoscópica con reconstrucción en Y de Roux. El resultado del estudio anatomopatológico de la pieza es tumor glómico. El paciente fue dado de alta a los siete días con estudio gastroduodenal de control normal y sin complicaciones postoperatorias.

**Discusión:** los principales DD de lesiones malignas gástricas son adenocarcinoma, linfoma no Hodgkin y GIST. Y como lesiones benignas, el leiomioma. Los tumores glómicos en cualquier localización, en general, son poco frecuentes. En caso de aparecer, la principal localización es a nivel subungueal y de carótida. Al ser una lesión benigna, la cirugía es curativa y el pronóstico bueno.

**CP-083. ESOFAGOPLASTIA POR VÍA SUBCUTÁNEA: UNA TÉCNICA INFRECUENTE.**

M Maes Carballo<sup>1</sup>, A Selfa Muñoz<sup>2</sup>, S Calzado Baeza<sup>1</sup>, I Plata Pérez<sup>1</sup>, B Cantarero Jiménez<sup>1</sup>, M Martín Díaz<sup>1</sup>

<sup>1</sup>Servicio Cirugía General y Digestiva. Hospital Comarcal Santa Ana de Motril, Motril <sup>2</sup>Servicio Aparato Digestivo. Hospital Comarcal Santa Ana de Motril, Motril

**Introducción:** la ingesta de cáusticos es responsable de gran número de intoxicaciones. La principal causa en adultos suele ser intentos autolíticos. El grado de lesión del tracto gastrointestinal depende del agente, de la cantidad ingerida, la concentración y la duración de la exposición. Para restablecer el tránsito existen diversos procedimientos quirúrgicos posibles siendo la técnica más empleada es la esófago-coloplastia retroesternal o en mediastino posterior. Presentamos un caso peculiar de esofagoplastia por vía subcutánea.

**Caso clínico:** mujer de 38 años con disfagia para sólidos de larga evolución y antecedente de esofagoplastia con interposición de colon por vía subcutánea debido a una estenosis cáustica hace 15 años. Actualmente solo tolera líquidos.

Endoscopia esofagogastroduodenal (Figura 1): "estenosis en tercio superior de esófago con dilatación preestenótica y paso de contraste de forma pasiva hacia estómago". TAC con CIV (Figuras 2 y 3): "anastomosis colo-gástrica con externalización tubular y reentrada abdominal término-terminal". Gastroscopia: "Cuello con colon aireado subcutáneo".

En la actualidad, está a la espera de resección de esófago subcutáneo y realización de neoesófago con estómago.

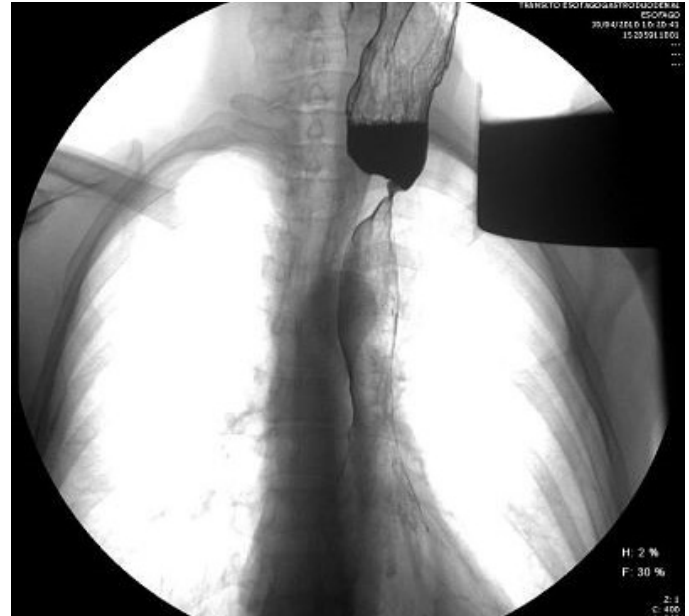


Figura 1 Tránsito con Bario.

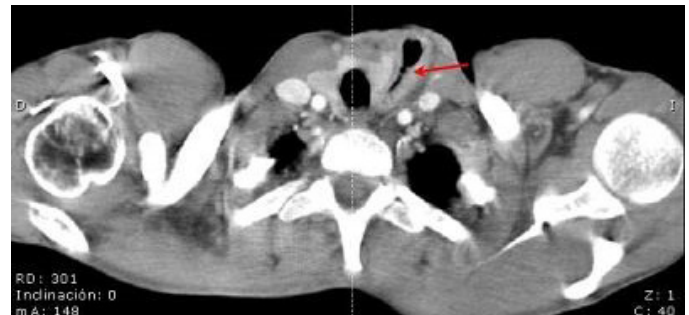

Figura 2

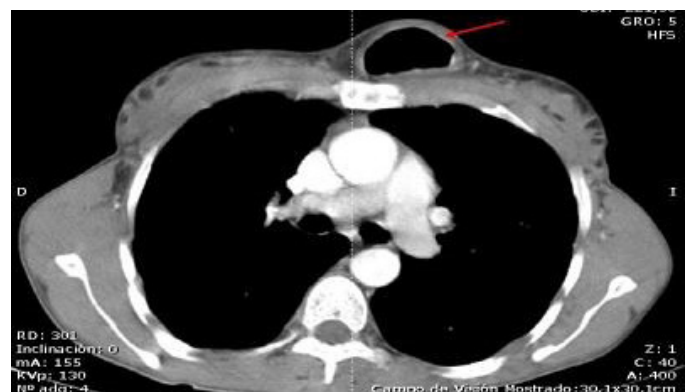

Figura 3

**Discusión:** el tratamiento inicial debe ser médico (stent intraesofágico, dilataciones, etc.) y, si fracasa, quirúrgico. El mejor abordaje es el que trata de conservar el esófago ya que los conductos realizados con estómago o intestino no cumplen la misma función.

La técnica quirúrgica más empleada en la actualidad es la esofagocoloplastia con transposición de un segmento colónico a nivel retroesternal o en mediastino posterior.

La esofagoplastia subcutánea se trata de una técnica en desuso y sobre la que hay escasas referencias en la literatura. No hemos encontrado bibliografía al respecto en pacientes jóvenes sin neoplasia asociada.

#### CP-084. GESTACIÓN PRECOZ INADVERTIDA EN PACIENTE INTERVENIDA DE CIRUGÍA BARIÁTRICA CON FUGA POSTOPERATORIA.

**MA Mayo Ossorio, JM Pacheco García, J Varela Recio, A Bengoechea Trujillo, M Fornell Ariza, C Peña Barturen, S Ayllón Gámez, MC Bazán Hinojo, D Pérez Gomar**

*UGC Cirugía General y Digestiva. Hospital Puerta del Mar, Cádiz*

**Introducción:** presentamos el caso de una gestación inadvertida en el postoperatorio complicado con una fuga de una paciente intervenida mediante gastrectomía vertical (GV) por obesidad mórbida (OM).

**Caso clínico:** paciente de 37 años de edad, sin antecedentes familiares de obesidad y sin comorbilidades, con síndrome de ovario poliquístico y OM IMC 44,8. Tras ser valorada se decide según protocolo realizar GV laparoscópica según técnica habitual tutorizada con sonda de Fouchet de 34 Fr con endograpadora de 60 mm protegida con Seamguard, sin incidencias. Tras el alta al tercer día postoperatoria reingresa con diagnóstico de fuga y se maneja de forma conservadora mediante drenaje percutáneo y Stent con buena evolución. A los seis meses del alta en revisión se evidencia que no ha perdido peso y en estudio gastroduodenal se visualiza imagen de posible gestación que se confirma con ecografía. Tras finalizar la misma la paciente ha presentado adecuada pérdida ponderal, tolerancia y la gastroplastia tras estudio endoscopio y baritado está normal, y no ha habido complicaciones materno-fetales

**Discusión:** el embarazo tras cirugía bariátrica debe considerarse de alto riesgo y requiere un seguimiento estrecho multidisciplinar en Unidades de Cirugía, Obstetricia y Nutrición. Es importante la planificación de estas gestaciones y mantener anticoncepción al menos 18 meses tras la cirugía bariátrica y esperar a que la pérdida de peso se estabilice y se corrijan las deficiencias nutricionales. En nuestro caso la presencia de una complicación postoperatoria hizo que la gestación pasara inadvertida para la paciente hasta el sexto mes de la cirugía y se evidenció por la ausencia de pérdida de peso sin otra sintomatología.

#### CP-085. LIPOMA GÁSTRICO: UNA RARA CAUSA DE HEMORRAGIA DIGESTIVA ALTA RECURRENTE.

**S Ercoreca Tejada, J Triguero Cabrera, AB Vico Arias, M Mogollón González, B Espadas Padial, MJ Álvarez Martín, JM Villar del Moral**

*Servicio Cirugía General y Digestiva. Complejo Hospitalario Regional Virgen de Las Nieves, Granada*

**Introducción:** la causa más frecuente de hemorragia digestiva alta es la úlcera péptica gástrica o duodenal (50%), varices esofágicas, esofagitis y patología tumoral gástrica maligna o raramente benigna. El lipoma gástrico es un tumor benigno raro en esta localización, representando <3% de todas las neoplasias benignas gástricas. Suele ser asintomático, pero si es grande, puede ocasionar obstrucción o sangrado.

**Caso clínico:** presentamos el caso de un varón de 78 años, antecedentes de hipertensión arterial y fibrilación auricular anticoagulada con Sintrom. Ingresó por melenas de larga data con anemia progresiva. Se realizó endoscopia digestiva alta (EDA): lesión submucosa de 5 cm, ulcerada, con coágulo adherido sospechoso de tumor del estroma gastrointestinal. Se completó el estudio con TAC de abdomen con contraste con hallazgo de tumoración gástrica definida, localizada en fundus de 5x4x3,5 cm, sospechosa de lipoma.

Ante la recidiva de la clínica y la necesidad de transfusiones periódicas, se decidió extirpación quirúrgica de la lesión, realizándose gastrostomía anterior con resección completa a nivel de la submucosa. Posteriormente, cierre de la mucosa de la cara posterior y anterior gástrica mediante sutura continúa reabsorbible.

El paciente presentó buena evolución, siendo dado de alta al segundo día postoperatorio.

El informe anatomopatológico concluyó como tumoración compatible con lipoma submucoso.

**Discusión:** ante un cuadro de hematemesis la primera sospecha diagnóstica es la úlcera péptica, siendo lo más importante la estabilización hemodinámica del paciente. El lipoma gástrico como causa es anecdótico, existiendo pocos casos publicados en la literatura. El diagnóstico se realiza mediante EDA y la presencia en el TAC de atenuación grasa. Si la lesión es asintomática, se puede optar por seguimiento. En casos en los que produzca alguna complicación, como el sangrado en nuestro caso, es preciso resección endoscópica o quirúrgica, según el tamaño que presente. La transformación maligna es extremadamente rara.

#### CP-086. OBESIDAD MÓRBIDA Y TUMORES NEUROENDOCRINOS GÁSTRICOS. TRATAMIENTO MEDIANTE GASTRECTOMÍA TOTAL LAPAROSCÓPICA.

**MA Mayo Ossorio<sup>1</sup>, JM Pacheco García<sup>1</sup>, A Bengoechea Trujillo<sup>1</sup>, J Varela Recio<sup>1</sup>, M Fornell Ariza<sup>1</sup>, S Cerrato Delgado<sup>1</sup>, S Ayllón Gámez<sup>1</sup>, S Roldán Ortiz<sup>1</sup>, D Pérez Gomar<sup>2</sup>**

<sup>1</sup>UGC Cirugía General y Digestiva. Hospital Puerta del Mar, Cádiz <sup>2</sup>UGC Cirugía General y Digestiva. Hospital San Rafael, Cádiz

**Introducción:** los tumores neuroendocrinos gástricos son neoplasias raras. Presentamos el caso de una paciente con obesidad mórbida (OM) que en el estudio preoperatorio se identificaron tumores neuroendocrinos múltiples y a la que se le realizó gastrectomía total laparoscópica con modificación de longitud asa alimentaria por su obesidad.

**Caso clínico:** mujer de 46 años con OM (IMC 45,7), que en el estudio preoperatorio de la cirugía bariátrica es diagnosticada de tumores neuroendocrinos múltiples gástricos. AP: DM tipo, hipotiroidismo primario autoinmune, fibromialgia. fumadora. Se realizó TAC abdominal (normal), Octeoscan (captación patológica en estómago múltiple), EDA (varios pólipos gástricos) y ecoendoscopia (múltiples lesiones submucosas gástricas compatibles con tumor neuroendocrino y pequeñas adenopatías perigástricas). Analítica: colinesterasa 9.337, gastrina basal 1.000, cromogranina 1.209,7 y ácido-5hidroxiindolacético 5,2. Se realiza gastrectomía total laparoscópica asistida (asa alimentaria de 120 cc y biliopancreática a 70 cm). La evolución fue favorable y fue dada de alta al séptimo día postoperatorio con adecuada tolerancia oral. AP de la pieza: tumores neuroendocrinos múltiples con metástasis en 1 de 35 ganglios extirpados.

**Discusión:** el tumor carcinoide gástrico representa el 1% de los tumores gástricos. Los tipos 1 y 2 suelen ser múltiples y están asociados con hiperglucemia y con un menor riesgo de metástasis linfáticas. Nuestra paciente es un tipo 2 y múltiple por lo que se optó por una gastrectomía total. Al ser obesa en la reconstrucción optamos por un asa alimentaria de 120 cc y añadimos un componente metabólico de asa biliopancreática a 75 cm del ángulo de Treitz con buenos resultados postoperatorios.

### CP-087. TUMORACIÓN EN INTESTINO DELGADO EN PACIENTE CON MELANOMA MALIGNO.

**M Alcaide Lucena, J Ramos Sanfiel, D Rodríguez Morillas, AL Romera López, MÁ García Martínez, B Mirón Pozo**

*Servicio Cirugía General y Digestiva. Hospital San Cecilio, Granada*

**Introducción:** las metástasis del melanoma maligno (MM) pueden afectar a cualquier órgano, siendo las localizaciones más frecuentes el pulmón, sistema linfático y SNC. El tracto gastrointestinal es el octavo lugar en frecuencia, produciéndose en el 1% al 8% de los casos

**Caso clínico:** mujer de 56 años con antecedente de melanoma maligno en miembro inferior izquierdo intervenido (Breslow 3,5 mm, Clark IV). Se realiza BSGC inguinal izquierdo positivo. Se realiza linfadenectomía inguinal con resultado de metástasis(2/12). Se detecta en PET-TC captación en primer asa de yeyuno de 8x5 cm, compatible con metástasis de melanoma.

Se realiza intervención quirúrgica con hallazgo intraoperatorio de tumoración a nivel del ángulo de Treitz que compromete al mesenterio y a los primeros 15 cm de yeyuno. Se realiza resección en bloque de la lesión y segmento afecto de yeyuno, anastomosis término-terminal manual, quedando la misma a 2 cm del ángulo de Treitz.

La AP informa infiltración mural por melanoma con límites quirúrgicos libres.

**Discusión:** el tracto gastrointestinal es el octavo lugar en frecuencia (1-8%) de enfermedad metastásica del MM, con predilección por el intestino delgado (ID) en el 71%. Las metástasis al ID son más

frecuentes que los tumores primarios, y de ellos el melanoma es el tumor más frecuente.

El tipo histológico de melanoma superficial es el que genera metástasis con mayor frecuencia al ID. Cuando las metástasis afectan al ID el tumor primario suele localizarse en tronco y extremidades.

El tratamiento quirúrgico ha demostrado beneficio en la supervivencia global, si bien no existe una técnica estandarizada, se recomienda la resección en bloque del tumor y del segmento intestinal afectado.

En el caso presentado, el antecedente de melanoma cutáneo en miembro inferior cuatro años antes, los síntomas gastrointestinales así como los hallazgos radiológicos, permitieron incluir la enfermedad metastásica de MM como principal diagnóstico diferencial.

### CP-088. ÚLCERA GÁSTRICA PENETRADA A PÁNCREAS.

**S Ercoreca Tejada, AB Vico Arias, J Triguero Cabrera, MJ Álvarez Martín, JM Villar del Moral**

*Servicio Cirugía General y Digestiva. Complejo Hospitalario Regional Virgen de Las Nieves, Granada*

**Introducción:** las úlceras pépticas generalmente se sitúan en duodeno proximal y con menor frecuencia en estómago Las complicaciones graves incluyen: hemorragia, perforación y obstrucción de la salida gástrica. La penetración a páncreas de una úlcera gástrica es excepcional.

**Caso clínico:** varón de 60 años, antecedentes de pancreatitis aguda enólica, neurofibromatosis, fumador y bebedor activo. Acudió a urgencias por hematemesis y melenas con anemia y inestabilidad hemodinámica. Tras estabilizar al paciente, se realizó endoscopia digestiva alta (EDA) con hallazgo de gran nicho ulceroso en curvatura mayor gástrica sin sangrado activo y a través del cual se visualizaba tejido pancreático. Se completó estudio con TC que informó de extensa erosión en curvatura menor gástrica de 4,5 cm contenida por la transición cuerpo-cola del páncreas sugerente de úlcera.

Dada la anemia progresiva y la necesidad de politransfusión, se decidió intervención quirúrgica electiva realizando gastrectomía subtotal con reconstrucción en Y de Roux.

La anatomía patológica informó de hiperplasia foveolar con cambios atípicos regenerativos focales en relación con proceso ulceroso. Presencia de metaplasia intestinal en mucosa adyacente.

El paciente fue dado de alta al sexto día postoperatorio sin complicaciones.

**Discusión:** ante un paciente con hemorragia digestiva alta, inestabilidad hemodinámica y melenas hay que sospechar en primer lugar la presencia de una úlcera péptica complicada. En nuestro caso, el gran tamaño de la úlcera (aunque contenida por el páncreas) y el sangrado crónico no controlable por EDA, precisó un abordaje quirúrgico. Siempre que se logre estabilizar al paciente, será de elección optar por una cirugía programada, ya que tiene mejores resultados.

### CP-089. UTILIDAD DEL CIANOCRILATO EN EL REFUERZO DE LA SUTURA EN LA GASTRECTOMÍA VERTICAL LAPAROSCÓPICA. UNA NUEVA APLICACIÓN.

A Gila Bohórquez<sup>1</sup>, E Domínguez-Adame Lanuza<sup>2</sup>, J Gómez Menchero<sup>1</sup>

<sup>1</sup>UGC Cirugía General y Digestiva. Hospital Comarcal de Riotinto, Minas de Riotinto <sup>2</sup>UGC Cirugía General y Digestiva. Complejo Hospitalario Regional Virgen Macarena, Sevilla

**Introducción:** medición de días de ingreso y estancia en URP, así como tiempo quirúrgico necesario, complicaciones intraoperatorias, estancia hospitalaria, índice de conversiones, reingreso en menos de un mes de la cirugía y análisis estadístico de los resultados y comparación de los mismos con los resultados expuestos en la literatura en pacientes sometidos a gastrectomía vertical laparoscópica (GVL) con endograpadora convencional y membrana bioabsorbible comparado con aquellos sometidos a GVL con endograpadora convencional y cianocrilato.

**Material y métodos:** mostramos los resultados preliminares de un estudio prospectivo randomizado de casos y controles en los que se compararon 19 controles de GVL con endograpadora convencional y membrana bioabsorbible con 19 casos sometidos a GVL con endograpadora convencional y cianocrilato.

**Resultados:** una vez aplicado el análisis estadístico para cada una de las variables, en los resultados preliminares a corto plazo (evaluación intraoperatoria y evolución postoperatoria a un mes), no hubo significancia estadística en ninguna de ellas ( $p < 0,05$ ).

**Conclusiones:** ante tales hallazgos, podemos concluir que no existe diferencia estadísticamente significativa entre ambos grupos en relación a las variables anteriormente nombradas, si bien, el estudio pretende ampliar el tiempo de evaluación postoperatoria para medir la evolución a largo de plazo de dichos pacientes.

### CP-090. VARIACIÓN TÉCNICA DE LA GASTRECTOMÍA VERTICAL EN OBESO MÓRBIDO POR HERNIA UMBILICAL GIGANTE PRIMARIA.

MA Mayo Ossorio, JM Pacheco García, A Bengoechea Trujillo, M Fornell Ariza, J Varela Recio, C Peña Barturen, S Cerrato Delgado, S Ayllón Gámez, S Roldán Ortiz, MC Bazán Hinojo, D Pérez Gomar

UGC Cirugía General y Digestiva. Hospital Puerta del Mar, Cádiz

**Introducción:** no existe en el momento actual consenso sobre el manejo de la hernia ventral durante la cirugía bariátrica laparoscópica. Presentamos el caso de un paciente intervenido de obesidad mórbida mediante gastrectomía vertical al que se le realizó reparación concomitante de hernia umbilical gigante primaria.

**Caso clínico:** obeso mórbido de 39 años con hernia umbilical gigante primaria. Como comorbilidades presenta HTA. IMC de 50. Se decide Gastrectomía vertical laparoscópica y reparación concomitante de la Hernia. Dadas las características del paciente se realiza modificación de la técnica habitual en la colocación de los trocares y se inicia la gastrectomía liberando la curvatura mayor gástrica desde el lado izquierdo del paciente hacia el píloro y posteriormente se retoma

la técnica habitual (posición francesa) para liberación del estómago hasta el ángulo de Hiss y realización de gastroplastia. Tras realización de la gastrectomía vertical, se intenta reducción de la hernia por laparoscópica sin éxito por contener todo el paquete intestinal y colon transversal en el saco herniario. Se realiza incisión sobre el saco y hernioplastia con malla de polipropileno preperitoneal. El paciente evoluciona de forma favorable y sin complicaciones siendo dado de alta al quinto día postoperatorio.

**Discusión:** la hernia ventral primaria no es infrecuente en los pacientes candidatos a cirugía bariátrica. La reparación de la hernia ventral durante la cirugía bariátrica incrementa la morbilidad de la cirugía de estos pacientes, no obstante los casos deben individualizarse. En el caso de nuestro paciente no se presentaron complicaciones y la evolución es favorable a los cinco meses de la cirugía, con adecuada pérdida ponderal y pérdida de peso y sin complicaciones.

### CP-091. COLANGIOPCARINOMA INTRAHEPÁTICO QUE SE PRESENTA COMO ABSCESO HEPÁTICO RECIDIVANTE.

C Peña Barturen, MD Casado Maestre, A Valverde, J Varela Recio, S Ayllón Gámez, S Cerrato Delgado, JM Pacheco García

UGC Cirugía General y Digestiva. Hospital Puerta del Mar, Cádiz

**Introducción:** el colangiocarcinoma es el segundo tumor maligno hepático primario más frecuente tras el hepatocarcinoma. El diagnóstico diferencial entre ambos es difícil ya que el comportamiento del colangiocarcinoma intrahepático es más parecido a los tumores hepáticos primitivos que a los tumores de vías extrahepáticas.

**Caso clínico:** mujer de 59 años con absceso hepático recidivante que requirió drenaje del mismo en el TAC abdominal se observaba una lesión sólido-quística a nivel del segmento octavo hepático de 3,3x3 cm. Se realiza drenaje percutáneo, extrayéndose 200 ml de pus resultando el cultivo microbiológico negativo. Análisis citológico: escasa celularidad inflamatoria sin evidencia de células tumorales.

Se realizó TAC control donde se observaba que la colección persistía y había aumentado de tamaño (5,1x4 cm), resto del parénquima hepático sin LOES. La vía biliar intra/extrahepáticas normales. RMN hepática: lesión parenquimatosa hepática abscesificada vs necrótica con apertura a espacio subfrénico con reaparición de colección drenada y lesiones nodulares sólidas periféricas.

Se procede a punción percutánea extrayéndose pus y PAAF. La biopsia confirma carcinoma adenoescamoso, sugestivo de colangiocarcinoma, sin poder descartar otra procedencia.

Se realizó estudio de extensión. En el PET-TAC: proceso neofornativo en segmento VIII, sin diseminación tumoral a distancia.

Ante sospecha de colangiocarcinoma intrahepático se procede a IQ. Intraoperatoriamente, se observa gran tumoración abscesificada en segmento VIII hepático que infiltra diafragma y base pulmonar derecha. Se realizó hepatectomía derecha con resección parcial en bloque de hemidiafragma derecho y resección atípica de base pulmonar derecha. El defecto diafragmático se solventó con malla de PTFEe.

**Discusión:** ante una masa hepática hacer diagnóstico diferencial entre los procesos frecuentes: abscesos hepáticos, hepatocarcinoma y colangiocarcinoma. Algunos presentan características radiológicas específicas. El colangiocarcinoma marcado hipercaptación tumoral en fase de equilibrio.

El único tratamiento curativo es la resección quirúrgica. En este caso, se pudo diagnosticar tempranamente gracias a su inusual forma de presentación.

### CP-093. HIDATIDOSIS HEPÁTICA: MANEJO DE UNA ENTIDAD ENDÉMICA.

M Maes Carballo, IM Muñoz Núñez, B Cantarero Jiménez, I Plata Pérez, F Herrera Fernández

Servicio Cirugía General y Digestiva. Hospital Comarcal Santa Ana de Motril, Motril

**Introducción:** la hidatidosis es una zoonosis en la que el hombre actúa como huésped intermediario. Puede ser un hallazgo inesperado y su localización más frecuente suele ser hepática. A continuación se presenta el caso de una paciente de 50 años con hallazgo incidental de hidatidosis hepática.

**Caso clínico:** mujer de 50 años sin antecedentes de interés que en el estudio de colelitiasis sintomática, se observa mediante TC abdominopélvico un quiste hepático en segmento VI de 8 cm con finos septos en su interior sugestivo de quiste hidatídico. A la exploración, se observa abdomen blando, depresible, no doloroso y sin signos de rebote peritoneal. La serología descarta la presencia de *Echinococcus* (Ac (IgE) negativo). Dado que la paciente se encuentra asintomática y no parece haber presencia parasitaria activa, se decide seguimiento mediante ecografía abdominal para valorar evolución; descartando en la actualidad, intervención quirúrgica.

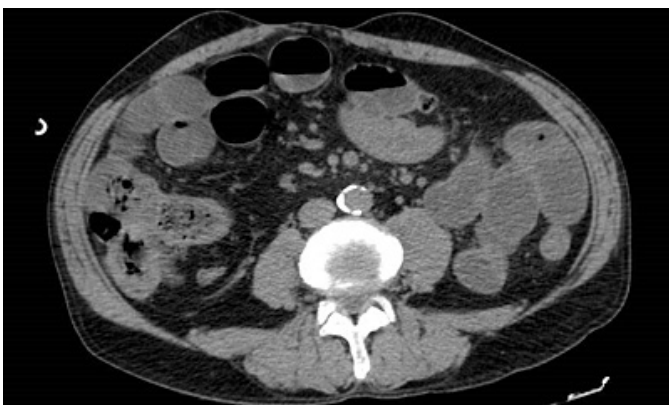

Figura 1  
TC con quiste hidatídico tabicado.

**Discusión:** la hidatidosis es una zoonosis causada por cestodos del género *Echinococcus*, siendo el más frecuente el *E. granulosus*. Su principal localización es hepática (60-70% de los casos). Aproximadamente el 75% de los casos son asintomáticos y su hallazgo es incidental. Puede dar síntomas como infección y rotura quística con riesgo de anafilaxia. Existe una mayor incidencia en áreas rurales. El gold standard diagnóstico es la ecografía abdominal

(sensibilidad: 90%) y la serología. La TC puede utilizarse para descartar complicaciones. La aspiración percutánea o la biopsia para el diagnóstico debe ser evitada por el riesgo de anafilaxia o extensión secundaria. El tratamiento de elección combina el tratamiento farmacológico (abendazol y praziquantel) junto con el quirúrgico. Lo quistes asintomáticos pueden seguir un manejo conservador con controles ecográficos. El manejo de los quistes sintomáticos debe ser individualizado: quistoperiquistectomía, hepatectomía, marsupialización o quistectomía dependiendo del caso a tratar.

### CP-094. LESIÓN QUÍSTICA COMPLEJA EN PACIENTE JOVEN.

J Gómez Sánchez<sup>1</sup>, P Daban López<sup>1</sup>, E Calcerrada Alises<sup>2</sup>, N Sarabia Valverde<sup>1</sup>, P Ramírez Romero<sup>1</sup>, MA García Martínez<sup>1</sup>, F Navarro Freire<sup>1</sup>, B Mirón Pozo<sup>1</sup>

<sup>1</sup>Servicio Cirugía General y Digestiva. Hospital San Cecilio, Granada  
<sup>2</sup>Servicio Cirugía General y Digestiva. Complejo Hospitalario de Granada, Granada

**Introducción:** las lesiones quísticas hepáticas constituyen un grupo heterogéneo de enfermedades. Dentro de ellas las neoplasias primarias quísticas son entidades raras, destacando los cistoadenomas hepatobiliares, los cistoadenocarcinomas, los hamartomas y los teratomas.

A continuación presentamos el caso de una paciente con cistoadenoma biliar para exponer sus manifestaciones clínicas y tratamiento.

**Caso clínico:** mujer de 25 años, sin antecedentes de interés ni consumo de anticonceptivos, derivada de atención primaria por tumoración en hipocondrio derecho de crecimiento progresivo acompañado de dolor crónico.

Se le realiza ecografía que informa de masa hepática inespecífica, que se completa mediante Colangio-RMN, evidenciándose masa quística de 67x64x51 mm, en segmento IV hepático, cuyo juicio diagnóstico es de quiste hepático complicado, cistoadenoma o hidatidosis.

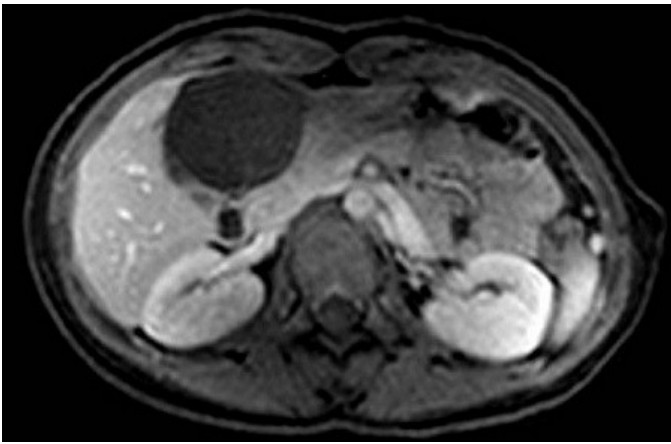
Serológicamente presenta negatividad para *Equinococcus*.

Ante la sospecha de quiste hepático complicado, mediante abordaje laparoscópico, se aspira el contenido quístico y se extirpa parcialmente la pared quística, preservando la porción incluida en parénquima hepático.

La anatomía patológica informa de Cistoadenoma biliar por lo que ante este hallazgo se decide la reintervención quirúrgica para realizar una lobectomía izquierda reglada.

**Discusión:** los cistoadenomas hepatobiliares representan el 5% de las lesiones quísticas hepáticas. Aparece en mujeres de mediana edad como una masa palpable, acompañada o no de dolor abdominal y en ocasiones con síntomas secundarios a la compresión de la vía biliar, como ictericia o colangitis. Su diagnóstico diferencial incluye el resto de las lesiones quísticas, y en especial el quiste hidatídico.

Presentan un potencial maligno, hallando ocasionalmente focos de atipia y displasia, similares a los cistoadenocarcinomas, de ahí que el tratamiento recomendado sea la resección completa del quiste.



**Figura 1**  
Cistoadenoma biliar en RMN.

En nuestro medio, ante una serología hidatídica negativa, el cistoadenoma debe ser el primer diagnóstico de presunción, evitándose el drenaje o destechamiento de la lesión, que conlleva altas probabilidades de recidiva o que evidencia una lesión maligna tras el estudio histológico completo.

### CP-095. QUISTE HIDATÍDICO GIGANTE CON COMPROMISO DE LA VÍA BILIAR, UNA LESIÓN A TENER EN CUENTA EN EL DIAGNÓSTICO DIFERENCIAL DE LOS ABSCESOS HEPÁTICOS

JM Hernández González<sup>1</sup>, FJ Pérez Lara<sup>1</sup>, M Macías Benítez<sup>2</sup>, A del Rey Moreno<sup>1</sup>, R Marín Moya<sup>1</sup>, H Oehling de los Reyes<sup>1</sup>

<sup>1</sup>Servicio Cirugía General y Digestiva. Hospital Comarcal de Antequera, Antequera <sup>2</sup>Servicio Radiodiagnóstico. Hospital Comarcal de Antequera, Antequera

**Introducción:** el quiste hidatídico constituye hoy día en España una rareza en el diagnóstico diferencial de las lesiones quísticas hepáticas, presentándose habitualmente de manera incidental en el curso de exploraciones abdominales por otras causas.

Entre sus complicaciones está la formación de un absceso hepático, pudiendo comprometer a las vías biliares y derivar en un cuadro de ictericia o colangitis.

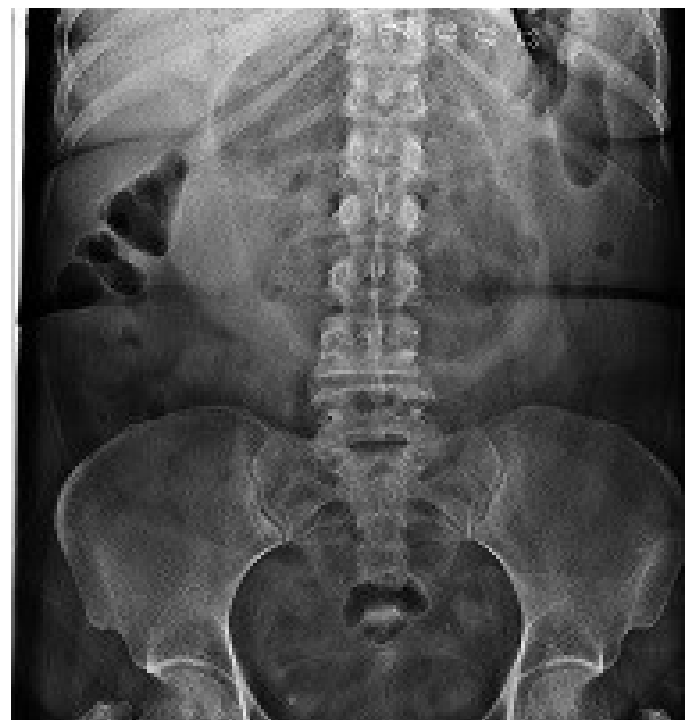**Caso clínico:** mujer de 60 años acude a urgencias por dolor abdominal de semanas de evolución, fiebre y sensación de masa epigástrica. En la analítica destacan elevación de bilirrubina a expensas de directa, así como de los reactantes de fase aguda y en TAC de abdomen se objetiva gran colección con nivel hidroaéreo y patrón en "miga de pan" que parece relacionarse con el lóbulo hepático izquierdo, además de gas en la vía biliar (**Figuras 1-3**).

Se realiza drenaje bajo control ecográfico, extrayéndose material biliopurulento, en el cual se aísla *E. granulosus* (**Figura 4**). Mediante CPRE se comprueba fistulización del quiste al hepático izquierdo, realizándose esfinterotomía biliar, con disminución progresiva del débito de los drenajes hasta su retirada, previo TAC de control (**Figura 5**).

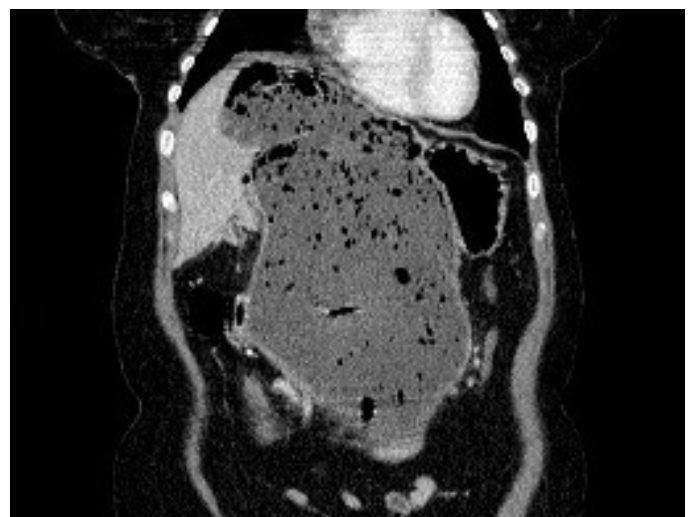
La paciente es dada de alta a la espera de ser intervenida en el hospital de referencia, manteniéndose el tratamiento con albendazol iniciado durante el ingreso.

**Discusión:** aunque la principal técnica percutánea para el tratamiento del quiste hidatídico es la PAIR (punción, aspiración e inyección de un agente protoscolicida), esta se contraindica en caso de comunicación del quiste con la vía biliar y en lesiones calcificadas o inactivas. Es por ello que en nuestra paciente se procedió a una simple cateterización del quiste combinada con una esfinterotomía endoscópica, ante la persistencia del drenado biliar.

El drenaje no se retira hasta la resolución de la fístula y se recomienda asociar albendazol desde cuatro horas antes de cualquier procedimiento percutáneo hasta un mes después.



**Figura 1**  
Radiografía simple de abdomen.



**Figura 2**  
TAC de abdomen. Proyección coronal.



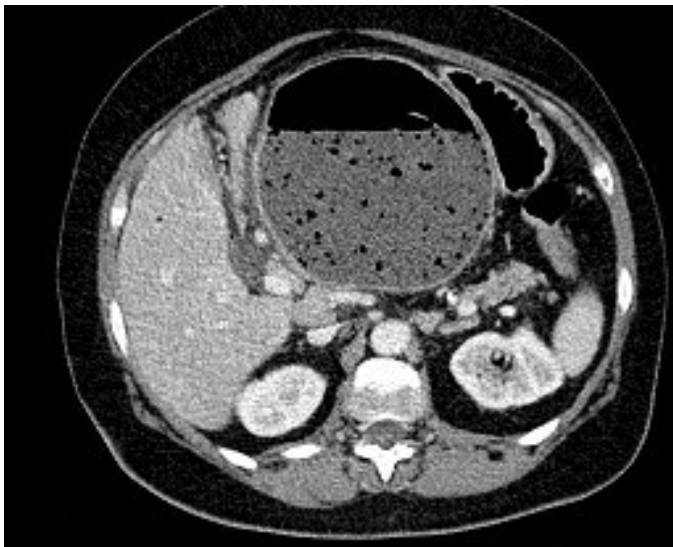


Figura 3

TAC de abdomen. Proyección axial.

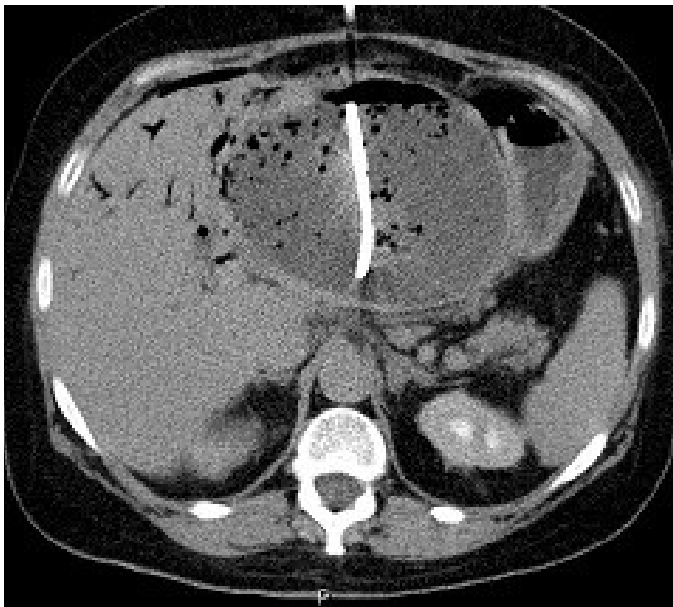


Figura 4

TAC. Colocación de drenaje.

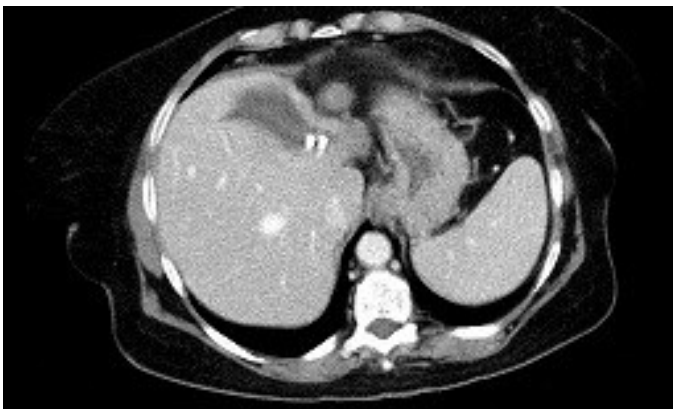

Figura 5

TAC de control. Resolución.

## CP-096. QUISTE HIDATÍDICO GIGANTE.

MÁ Sánchez-Gálvez, JM Lorente-Herce, A Román-Rando, A García-Vico

Servicio Cirugía General y Digestiva. Complejo Hospitalario de Especialidades Virgen de Valme, Sevilla

**Introducción:** la equinococosis quística hepática, infección causada por el parásito *Equinococcus granulosus*, suele ser un diagnóstico incidental en pruebas de imagen o tras estudio por tumoración abdominal palpable en quistes de gran tamaño.

**Caso clínico:** varón de 53 años, procedente de un entorno rural y bebedor de 70 gramos de alcohol/día aprox. que acude a urgencias por distensión abdominal progresiva de siete meses de evolución, con pérdida de peso de 8 Kg.

Análiticamente destaca una Hb de 10,8 g/dL, y una PCR de 235 mg/L. En el TC abdominal urgente se observó gran tumoración de aspecto quístico con calcificaciones en su pared y que desplaza diafragma, hígado, estómago y páncreas (Figuras 1 y 2).

Ante la sospecha de pseudoquiste pancreático se realizó un drenaje transgástrico guiado por ecoendoscopia. La realización de un TC de control (Figura 3) mostró la presencia de signos compatibles con quiste hidatídico que fueron confirmados mediante serología. Se practicó una hepatectomía izquierda y periquistectomía. Posteriormente se irrigó la cavidad abdominal con suero salino hipertónico para prevenir la siembra peritoneal. El postoperatorio cursó sin complicaciones, los síntomas remitieron y el paciente continuó con abendazol durante cuatro semanas.

**Discusión:** el diagnóstico de la hidatidosis es relativamente complejo a través de las pruebas de imagen cuando aparecen signos atípicos propios de otras patologías. En nuestro caso, los antecedentes y los hallazgos radiológicos hicieron pensar en un pseudoquiste pancreático inicialmente. La realización de un drenaje transgástrico mediante ecoendoscopia permitió llegar al diagnóstico definitivo.

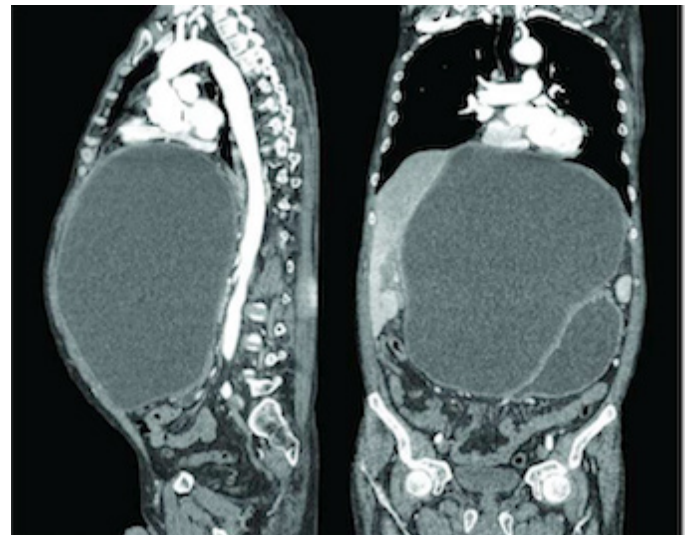


Figura 1

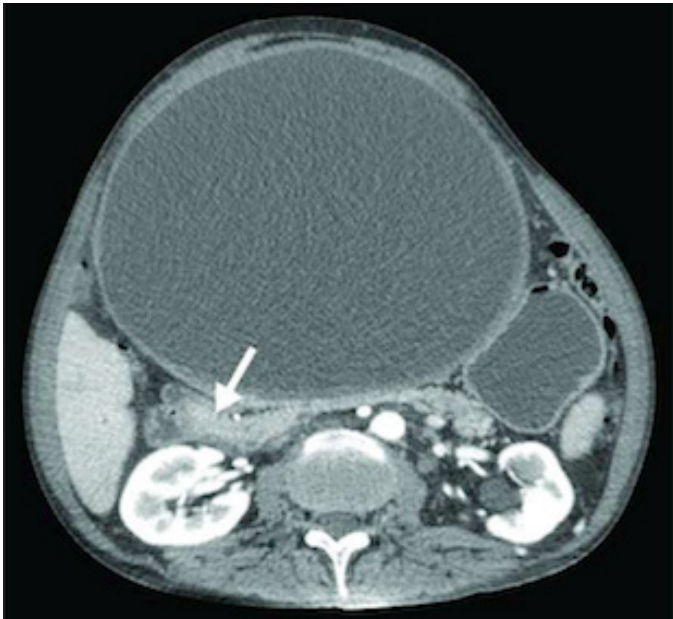


Figura 2

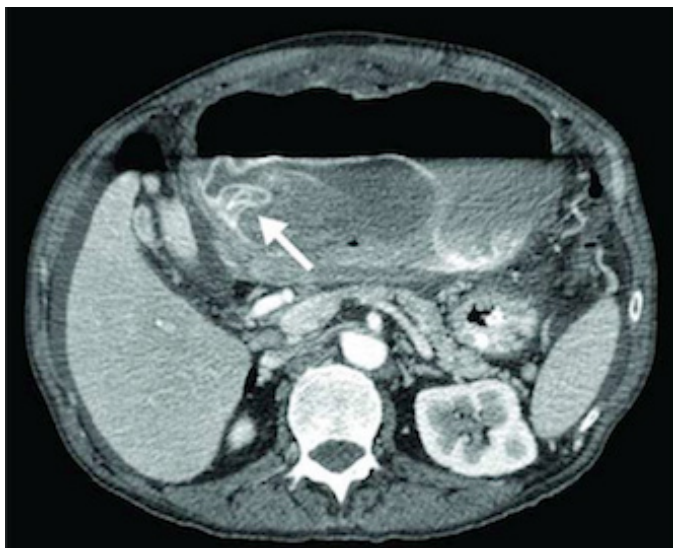


Figura 3

### CP-097. RESCATE QUIRÚRGICO DE CÁNCER DE PÁNCREAS METASTÁSICO TRAS RESPUESTA COMPLETA DE ENFERMEDAD A DISTANCIA CON QUIMIOTERAPIA.

J González Cano<sup>1</sup>, M Pitarch Martínez<sup>1</sup>, B Sánchez Pérez<sup>2</sup>, JA Pérez Daga<sup>2</sup>, FJ León Díaz<sup>2</sup>, D Cabañó Muñoz<sup>2</sup>, J Santoyo Santoyo<sup>2</sup>

<sup>1</sup>UGC Cirugía General y Digestiva. Complejo Hospitalario Regional de Málaga, Málaga <sup>2</sup>Complejo Hospitalario Regional de Málaga, Málaga

**Introducción:** la resección quirúrgica es el único tratamiento curativo del adenocarcinoma pancreático; sin embargo, hasta en un 80% es diagnosticado en estadios avanzados, y aún en casos reseccables el pronóstico es malo.

**Caso clínico:** varón de 62 años diagnosticado hace año y medio de adenocarcinoma de cola pancreática estadio IV con metástasis

hepática única y carcinomatosis peritoneal. Recibe quimioterapia con tres ciclos de nabpaclitaxel-gemcitabina seguido de doce ciclos de FOLFOX modificado. En TC de reevaluación se evidencia desaparición de lesión hepática e implantes peritoneales, persistiendo masa de 2,8 cm en cola pancreática que contacta con glándula suprarrenal izquierda, con trombosis de vena esplénica sin afectación arterial. Un PET-TC confirma ausencia de captación hipermetabólica a otros niveles. Además, presenta marcadores tumorales normales. Se realiza laparoscopia exploradora en la que no se evidencian implantes peritoneales ni metástasis hepáticas, con biopsia intraoperatoria de zonas fibróticas de epiplón negativa para células neoplásicas, por lo que se decide conversión a vía abierta para cirugía de tumor primario. Se realiza pancreatocetomía corporocaudal con esplenectomía e inclusión de glándula suprarrenal izquierda en bloque. El paciente es dado de alta al 8º día postoperatorio sin complicaciones. En AP definitiva se evidencia ausencia de neoplasia en muestras de epiplón, peritoneo diafragmático, ligamento falciforme y tejido periarterial de tronco celíaco y arteria mesentérica superior. En la pieza quirúrgica se halla adenocarcinoma ductal pancreático moderadamente diferenciado (pT2). En comité multidisciplinar se decide seguimiento ante cirugía R0 sin evidencia de enfermedad a otros niveles.

**Discusión:** aunque nuevas líneas de quimioterapia en diversos ensayos clínicos parecen aumentar la supervivencia del cáncer de páncreas metastásico, la respuesta completa de enfermedad a distancia es excepcional. El caso clínico muestra una respuesta excelente a quimioterapia en un cáncer de páncreas metastásico que ha permitido rescate quirúrgico; será preciso seguimiento estrecho para valorar la ausencia de recurrencia y el impacto en la supervivencia.

### CP-098. TRAUMATISMOS OPERATORIOS DE LA VÍA BILIAR PRINCIPAL.

FJ del Rio Lafuente<sup>1</sup>, P Fernández Zamora<sup>1</sup>, F del Rio Marco<sup>2</sup>

<sup>1</sup>Departamento Cirugía General y Digestiva. Complejo Hospitalario Regional Virgen Macarena, Sevilla <sup>2</sup>Departamento Cirugía General. Hospital Universitario Miguel Servet, Zaragoza

**Introducción:** todo traumatismo de la vía biliar principal provocado por el cirujano de manera involuntaria cualquiera que sea el tipo de intervención y cualquiera que sea el órgano operado. La vía biliar principal comprende las dos ramas de origen, el canal hepático común y el colédoco. Hemos excluido la papila lo que excluye todos los traumatismos debido a la esfinterotomía.

**Material y métodos:** presentamos un estudio retrospectivo de diez casos de traumatismos quirúrgicos de la vía biliar principal. Se trata de dos varones y ocho mujeres, con una edad media de 61 años, con extremos de 33 y 76 años. Cinco de estos traumatismos fueron diagnosticados durante la realización de una colecistectomía laparoscópica, tres durante colecistectomía abierta y dos pacientes ingresaron procedente de otro hospital.

La conversión inmediata en cirugía abierta fue necesaria en todos los casos. La reparación de la lesión se realizó mediante hepático-yeyunostomía sobre asa en Y de Roux en siete casos, un caso mediante sutura transversal asociada a tubo de Kehr y en dos casos mediante anastomosis colédoco-duodenal.

**Resultados:** la morbilidad fue de una fístula biliar que no precisó tratamiento quirúrgico y de una infección de la herida operatoria. No tuvimos que lamentar ningún fallecimiento.

**Conclusiones:** la causa fundamental de las lesiones quirúrgicas de la vía biliar principal es la colecistectomía. El diagnóstico de la lesión operatoria puede realizarse en el momento de producirse, en el periodo postoperatorio precoz o varios meses después de la operación. La situación más afortunada, dentro de lo indeseable de la complicación, se da cuando el diagnóstico es inmediato. La realización de una colangiografía permite reconocer la mayoría de las lesiones. La elección de la técnica de reconstrucción biliar tendrá en cuenta el tipo de lesión.

### CP-099. VENTAJAS DE LA TECNOLOGÍA 3D EN LA CIRUGÍA DE LAS LESIONES HEPÁTICAS.

IM Cornejo Jurado, JA Bellido Luque, I Sánchez- Matamoros Martín, Á Nogales Muñoz, F Oliva Mompeán

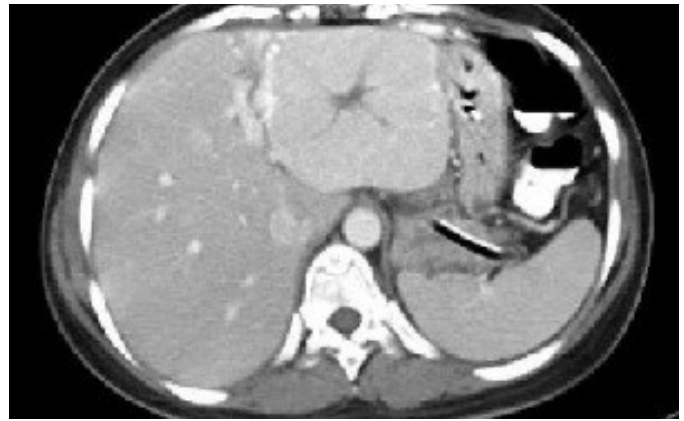*Servicio Cirugía General y Digestiva. Complejo Hospitalario Regional Virgen Macarena, Sevilla*

**Introducción:** la tecnología 3D en la cirugía hepática está ganando fuerza en los últimos años debido a que permite un diagnóstico de mayor precisión de las lesiones y es de gran ayuda en la planificación de la cirugía. Las resecciones hepáticas suponen un reto debido a la complejidad de la anatomía y vascularización hepática. Con modelos 3D disponemos de una nueva herramienta que nos permite una mejor identificación de estructuras vasculares, vía biliar, segmentación y extensión precisa de las lesiones.

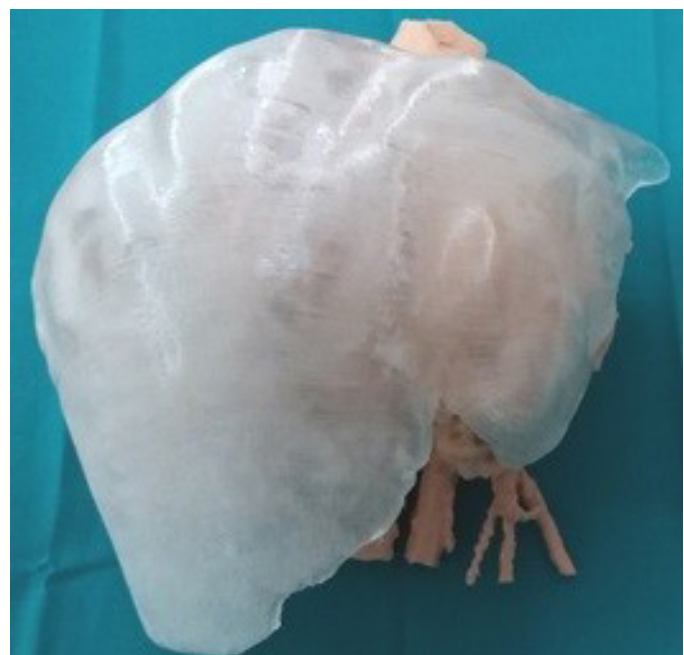**Caso clínico:** mujer de 31 años remitida desde consultas de Digestivo por LOE hepática. Antecedentes personales médicos no refiere, amigdalectomizada. A la exploración presenta abdomen blando y depresible sin peritonismo, con masa palpable dolorosa en hipocondrio derecho. En TAC se aprecia lesión de 51x60x66 mm con estructuras vasculares y cicatriz central sugestiva de hiperplasia nodular focal en segmento III hepático. Se realiza impresión del modelo en 3D para planificar la cirugía donde se aprecia lesión cercana a la rama portal izquierda y arteria aberrante. Se realiza segmentectomía del segmento III mediante resección con CUSA y control vascular selectivo de la arteria aberrante. La paciente evoluciona favorablemente y es dada de alta a los tres días.

**Discusión:** la hiperplasia nodular focal es una lesión benigna infrecuente, afecta más a niños y mujeres jóvenes. En un 80% es única y el 20% se relaciona con hemangioma. Se diagnostica mediante ecografía, TAC, RMN, PET o biopsia. En cuanto al tratamiento, si es asintomático solo requiere seguimiento y sólo cuando es sintomático o por deseo del paciente, se realiza cirugía.

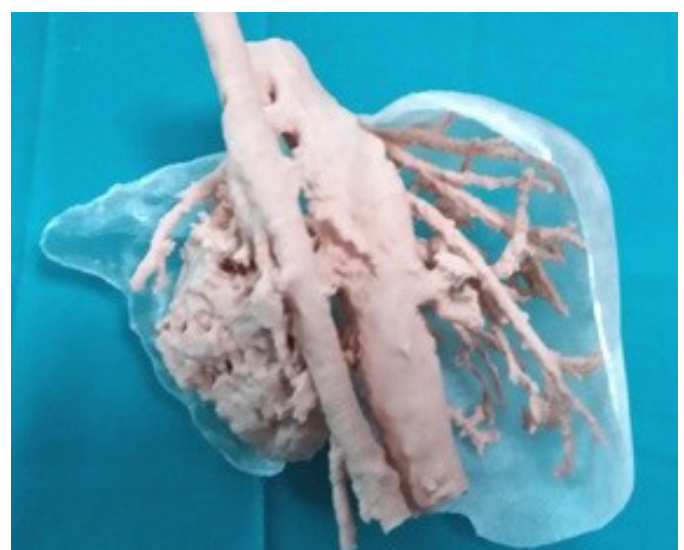
Por otro lado, en cuanto a la cirugía, la obtención de modelos 3D nos permite conocer de manera más exhaustiva la anatomía y localización de las lesiones de un paciente en particular, pudiendo planificar la cirugía antes de llevarla a cabo y así poder además prevenir complicaciones.



**Figura 1**  
TAC: hiperplasia nodular focal.



**Figura 2**  
Modelo 3D.



**Figura 3**  
Modelo 3D.

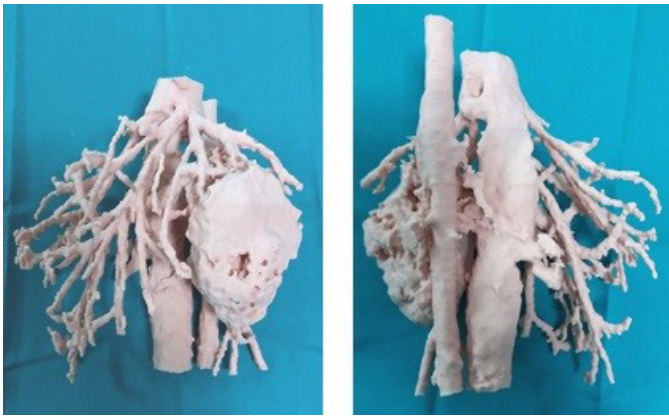


Figura 4

Modelo 3D.

### CP-100. AGENESIA DE VESÍCULA BILIAR: CASO CLÍNICO Y REVISIÓN DE LA LITERATURA.

C Rodríguez Silva, RB José, TL Jesús, AJ Cabello Burgos, A Bayón Muñiz, A Martínez Ferriz, J Santoyo Santoyo

UGC Cirugía General y Digestiva. Complejo Hospitalario Regional de Málaga, Málaga

**Introducción:** la agenesia de la vesícula biliar sin atresia biliar extrahepática asociada es una anomalía congénita reconocida aunque extremadamente rara.

**Caso clínico:** varón de 45 años, sin antecedentes de interés consulta por clínica de dolor abdominal cólico con las comidas. Aporta ecografía abdominal realizada en centro externo informada como vesícula muy contraída con colelitiasis múltiple. Se realiza laparoscopia donde únicamente se objetiva estructura tubular que se dirige desde hígado a duodeno, compatible con el colédoco, sin objetivar vesícula biliar. Postoperatorio sin incidencias.

**Discusión:** la agenesia de vesícula biliar (13-65 casos por 100.000) suele ser diagnosticada durante la cirugía, predominando en el sexo femenino (3:1), siendo la edad de presentación entre los 36-46 años. La mayoría de los casos suelen ser pacientes sintomáticos, pudiendo ser secundarios a patología biliar concomitante (coledocolitiasis, discinesia biliar) o bien pueden estar relacionados con otras patologías (gastritis, duodenitis, esofagitis y colon irritable). Pese a la elevada precisión de la ecografía y otras pruebas de imagen, el diagnóstico preoperatorio de la agenesia de vesícula biliar se considera extremadamente dificultoso y la mayoría de los diagnósticos se realizan durante la exploración quirúrgica debido a que la sensibilidad de la ecografía es operador-dependiente, debido a una mala interpretación de imágenes que probablemente correspondan con colédocolitiasis o dilatación de vías biliares. Los hallazgos más frecuentemente objetivados en ecografía de pacientes con agenesia de vesícula son: vesícula escleroatrófica, contraída o con signos de colecistitis crónica, por ello frente a esto se propone la utilización de la colangiografía como estudio complementario en casos de sospecha. La agenesia de vesícula biliar es una rara patología que plantea un dilema ya que suele ser diagnosticada habitualmente durante una laparoscopia. Por ello, el diagnóstico preoperatorio es mandatorio exigiendo mantener un elevado nivel de sospecha, unido a la realización de una colangiografía preoperatoria con el fin de evitar cirugías innecesarias.

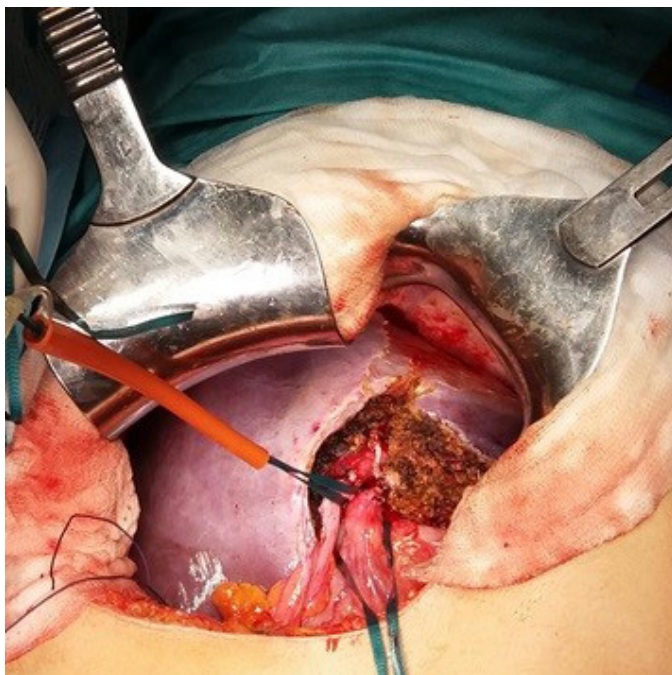


Figura 5

Segmentectomía: resección con CUSA y control vascular selectivo de arteria aberrante.

### CP-101. CISTOADENOFIBROMA SEROSO GIGANTE.

CM Ruiz Marín<sup>1</sup>, A Reguera Teba<sup>1</sup>, ÁX Argote Camacho<sup>1</sup>, A Pérez Alonso<sup>1</sup>, JL Díez Vigil<sup>2</sup>, MA Amador Marchante<sup>1</sup>, JM Capitán Vallvey<sup>1</sup>

<sup>1</sup>UGC Cirugía General y Digestiva. Complejo Hospitalario de Jaén, Jaén

<sup>2</sup>UGC Cirugía General y Digestiva. Complejo Hospitalario Regional Virgen de Las Nieves, Granada

**Introducción:** los cistoadenofibromas serosos (CSO) comprenden el 25%-30% de todos los tumores ováricos. Tienen la característica común de alcanzar grandes tamaños, de hecho los tumores más grandes reportados en la literatura pertenecen a este grupo. La mayor parte de los tumores ováricos son asintomáticos y dadas

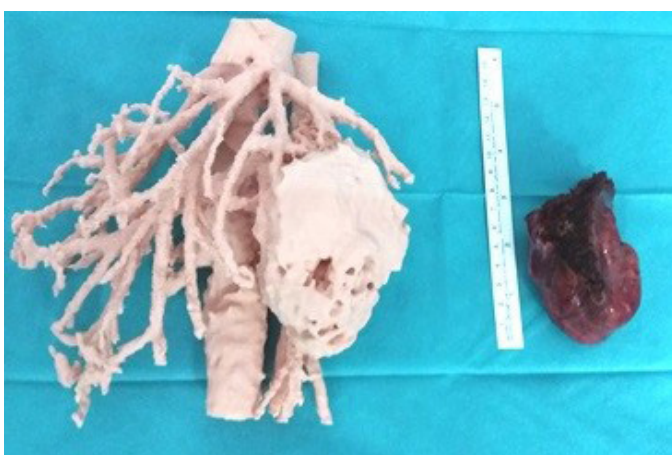


Figura 6

Segmentectomía con la lesión.

las características se debe realizar diagnóstico diferencial con otras masas abdominales.

**Caso clínico:** mujer de 35 años remitida al servicio de Ginecología por distensión abdominal y ecografía que informa de imagen quística de gran tamaño (excede los 20 cm) con pared fina lisa de posible origen ovárico. Se amplía el estudio con RMN donde se evidencia formación quística intraperitoneal de aprox. 23x10,5x26 cm con varios focos en su interior, compatible como posibilidades: pseudoquiste de inclusión peritoneal; quiste de origen linfático o mesotelial; quiste paraovárico. Dados los hallazgos, se deriva al servicio de Cirugía donde se le propone laparotomía diagnóstica, siendo intervenida por nuestro servicio y evidenciándose una gran formación quística de contenido líquido que ocupa toda la cavidad abdominal y que depende de anejo derecho, no se halla ninguna otra lesión, se contacta con ginecología que realiza anexectomía por pérdida estructural de anejo derecho.

El estudio anatómico-patológico de la pieza informa: cistoadenofibroma seroso ovárico gigante. La intervención y el postoperatorio cursaron sin complicaciones. Actualmente la paciente se encuentra en seguimiento por Ginecología.

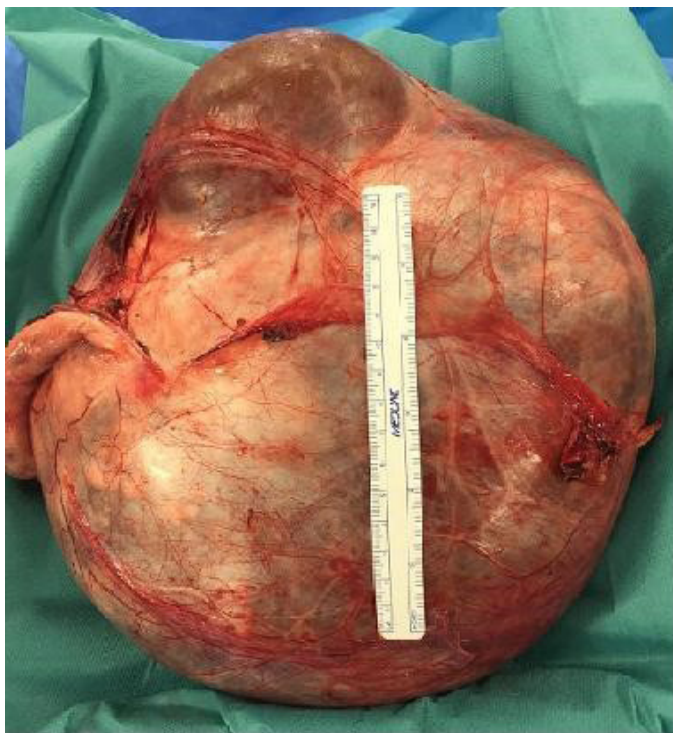

Figura 1

**Discusión:** los tumores de ovario constituyen la neoplasia ginecológica más común en mujeres jóvenes, siendo la gran mayoría de origen benigno. Los síntomas de presentación más frecuentes son dolor y distensión abdominal. El 85% de los CSO son benignos. El enfoque terapéutico en pacientes en edad reproductiva sin paridad cumplida como en nuestro caso, debe ser la conservación de la fertilidad y está justificada la preservación del útero y anexo contralateral, siendo la ooforectomía el procedimiento realizado en la mayoría de las pacientes.

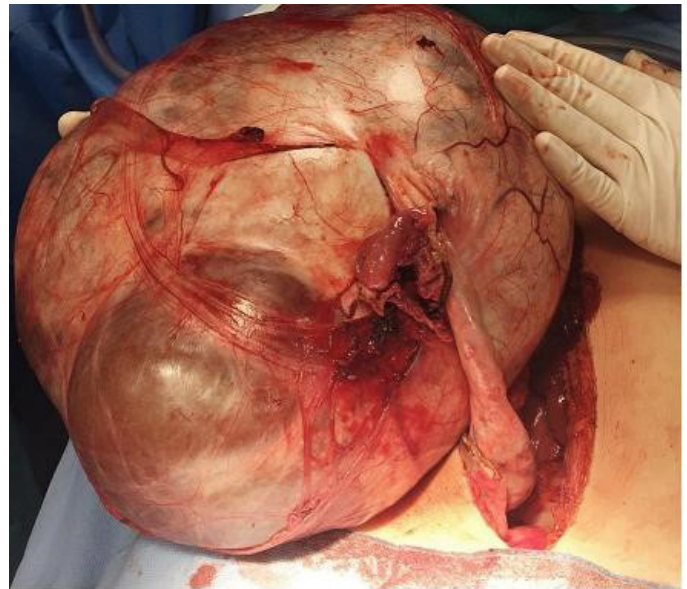


Figura 2

## CP-102. ENDOMETRIOSIS ILEOCECAL OBSTRUCTIVA.

SM López Saro, B Estébanez Ferrero, Á Pareja López, N Espínola Cortés, R Torres Fernández, L García Balart

Servicio Cirugía General y Digestiva. Complejo Hospitalario de Especialidades Torrecárdenas, Almería

**Introducción:** hasta el 10% de mujeres en periodo reproductivo padecen endometriosis con un comportamiento estrógeno-dependiente. Es posible la propagación directa apareciendo incluso focos endometriósicos en las cicatrices tras la intervención quirúrgica. Los focos distales se explican por migración linfática o vascular y se caracterizan por la proliferación benigna y tipo metastásica. Se asocia con la mutación del Cr. 10q262 y el Cr. 7p15.23 y su patogenia se explica por la teoría de la menstruación retrógrada unido a un sistema inmunitario deficiente que no es capaz de eliminar las células implantadas.

**Caso clínico:** presentamos el caso de una paciente de 46 años con antecedentes de endometriosis, intervenida de un quiste endometriósico en ovario derecho por vía laparoscópica catorce años antes, con una cesárea previa.

La sintomatología consiste en plenitud gástrica con distensión y vómitos ocasionales. Refiere pérdida de 8 Kg en los últimos meses. Entre las pruebas diagnósticas se emplea TC abdominal que informa de posible obstrucción de íleon distal en asa cerrada. En este contexto se practica una hemicolectomía derecha urgente con postoperatorio favorable. En la pieza quirúrgica se reconoce una lesión polipoidea de 2,5 cm a 3,5 cm de la válvula ileocecal, que afecta el 60% de la circunferencia intestinal ocluyendo la luz. La histología es de endometriosis ileocecal transmural con afectación del orificio apendicular y extensión al apéndice.

Se realiza seguimiento conjunto en consulta con Ginecología con tratamiento por su parte con DIU hormonal y estudio de extensión negativo.

**Discusión:** el 1% de los endometriomas pueden sufrir procesos de malignización. La cesárea es el procedimiento quirúrgico más frecuentemente asociado a endometriosis extrapélvica, con una frecuencia estimada del 0,03-1%. El tratamiento de elección es la escisión completa de la lesión con bordes libres.

### CP-103. HERNIA DE AMYAND COMO CAUSA DE ABDOMEN AGUDO.

S Cerrato Delgado, MA Mayo Ossorio, C Peña Barturen, S Ayllón Gámez, J Varela Recio, M Fornell Ariza, A Bengoechea Trujillo, D Pérez Gomar, S Roldán Ortiz, MC Bazán Hinojo, JM Pacheco Garcí

UGC Cirugía General y Digestiva. Hospital Puerta del Mar, Cádiz

**Introducción:** la hernia de Amyand se define como la presencia del apéndice cecal en el interior del saco de una hernia inguinal. Es patología infrecuente de difícil diagnóstico preoperatorio, y en la mayoría de las ocasiones es un hallazgo intraoperatorio. Presentamos el caso de un paciente intervenido de urgencias que presentaba hernia inguinal derecha incarcerada con apendicitis aguda.

**Caso clínico:** paciente de 73 años de edad con antecedentes de hipotiroidismo y HTA que acude a urgencias por hernia inguinal derecha incarcerada y dolor abdominal con irritación peritoneal, acompañada de fiebre y elevación de reactantes de fase aguda. Se decide cirugía urgente y se aborda por vía inguinal derecha. Se identifica el saco herniario de hernia inguinal indirecta, que contiene apéndice cecal con signos inflamatorios y líquido libre. Se realiza apendicetomía, cierre de saco herniario y hernioplastia inguinal según técnica de Lichtenstein. El resultado de la AP: apendicitis aguda. El paciente fue dado de alta a las 48 horas de la cirugía sin complicaciones.

**Discusión:** la prevalencia de la hernia de Amyand varía, es del 0,19% y el 1,7%. Es una patología infrecuente, sobre todo en la edad adulta. La prevalencia de apendicitis en el saco de la hernia inguinal es aún menor (0,07 % y el 0,13% del). La mayoría de los autores coinciden en no extirpar el apéndice si esta es normal y solo se realiza apendicetomía en caso de apendicitis aguda. El caso de nuestro paciente es infrecuente por la edad y se realizó apendicetomía al evidenciarse proceso apendicular agudo.

### CP-104. HIBERNOMA: REVISIÓN BIBLIOGRÁFICA A PROPÓSITO DE DOS CASOS.

F Grasa González<sup>1</sup>, F Alonso Calvo<sup>2</sup>, D Palomo Torrero<sup>1</sup>, L Bollici Martínez<sup>1</sup>, S Antúnez Martos<sup>1</sup>, F Serratosa Gutiérrez<sup>1</sup>, A Gómez García<sup>1</sup>, M Pradas Caravaca<sup>1</sup>

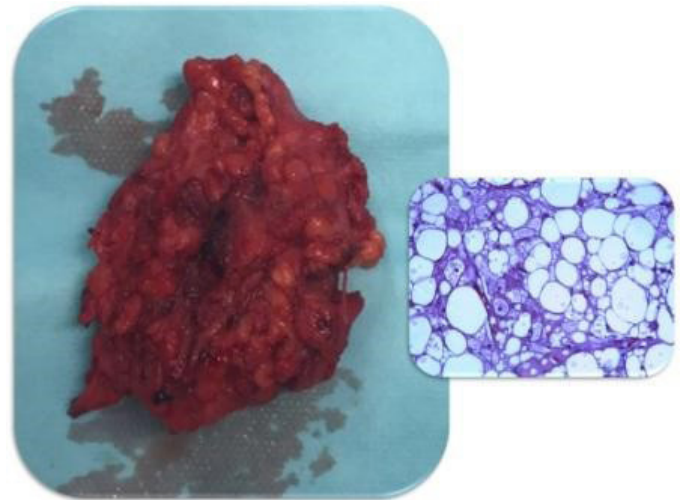
<sup>1</sup>Servicio Cirugía General y Digestiva. Hospital Comarcal de la Serranía, Ronda <sup>2</sup>Servicio Cirugía General. Hospital Comarcal de la Serranía, Ronda

**Introducción:** el hibernoma o tumor de grasa parda es un tumor benigno derivado de la grasa parda, poco frecuente más frecuente en mujeres en la tercera o cuarta década de la vida.

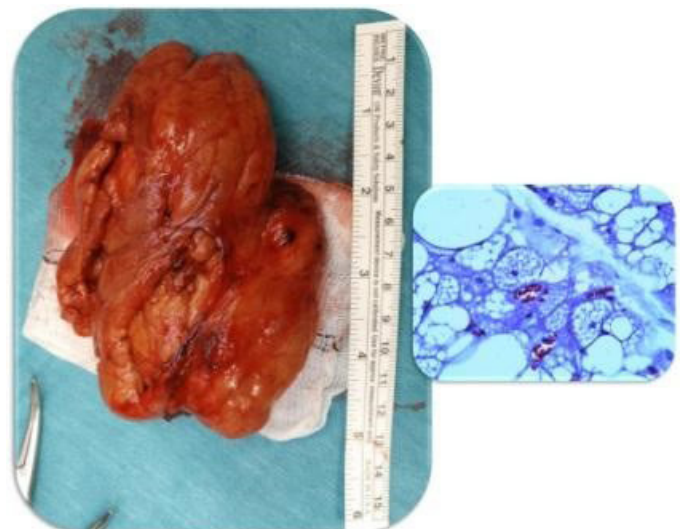
**Caso clínico:** caso 1. Servicio Traumatología: Varón de 54 años.

NAMC, exfumador, trabajador del esparto. Prótesis cadera derecha recambiada en dos ocasiones. Tras dos años de la última cirugía protésica, presenta tumoración indolora en cara medial del muslo, sin traumatismo previo ni signos externos de infección. Se piensa que pueda tener relación con el cerclaje protésico por proximidad.

Caso 2. Servicio Cirugía General y Ap. Digestivo. Varón 62 años. NAMC, HTA, DL, fumador de 10 cigarros/día. Trabajador de la construcción. RMN: masa bien delimitada de 10x2,7x4,8 cm con señal hiperintensa en T1 y T2, discretamente inferior a la grasa circundante. No se realza con contraste. Tumoración en región anteromedial de muslo izquierdo. No dolorosa a la palpación y parece adherida a planos musculares adyacentes. Se sospecha de lipoma vs. liposarcoma.



**Figura 1** Caso 1: traumatología.



**Figura 2** Caso 1: Cirugía General y Aparato Digestivo.

**Discusión:** tumor poco frecuente (500 casos) desde su descripción 1906 por Merkel, con predominio en mujeres en la tercera o cuarta década de la vida. Tumor benigno derivado de la grasa parda, considerado como una variedad de lipoma. La función del tejido

pardo es desconocida en el humano (regulación del metabolismo y en la termogénesis). Más frecuente en área interescapular, cuello, mediastino y retroperitoneo. Clínica: masa indolora, consistencia firme y móvil de crecimiento lento. Diagnóstico: anamnesis, exploración física, ecografía, RM y anatomía patológica. Obligatorio diagnóstico diferencial con liposarcoma. Tratamiento: exéresis es el tratamiento curativo.

### CP-105. LACERACIÓN ESPLÉNICA POR MONONUCLEOSIS INFECCIOSA.

J Ramos Sanfiel, J Gómez Sánchez, MA García Martínez

Servicio Cirugía General y Digestiva. Hospital San Cecilio, Granada

**Introducción:** la rotura espontánea del bazo es una complicación rara de algunas enfermedades infecciosas, siendo el paludismo y la mononucleosis infecciosa las más frecuentes. Es importante su diagnóstico precoz ya que presenta una considerable morbilidad y mortalidad en caso de pasar inadvertida.

**Caso clínico:** varón de 22 años, fumador moderado y sin antecedentes de interés, que hace una semana presentó cuadro de astenia, diarreas aisladas, acompañado de rinoresaca y síndrome catarral. Acude a Urgencias porque en las últimas 48 horas ha presentado dolor abdominal generalizado de tipo punzante sobre todo en hemiabdomen izquierdo que ha ido en aumento en las últimas horas. Niega síndrome febril, sobreesfuerzos físicos o traumatismo directo. A la exploración destaca dolor en flanco e hipocondrio izquierdo, con molestias a la descompresión brusca, y amigdalitis pultácea paucisintomática. Analíticamente destaca mínima hipertransaminasemia (GOT 78 y GPT 88), con linfocitosis en el hemograma.

Ante estos hallazgos se realiza ecografía abdominal que se completa con TAC, informando de esplenomegalia de 13 cm con lesión hipodensa e hipocaptante de 15 mm de eje mayor y morfología triangular, localizada en el margen externo del bazo, que impresiona de pequeña laceración esplénica. Pequeño hematoma periesplénico y hemoperitoneo leve.

Dada la estabilidad hemodinámica y clínica el paciente, se ingresa para tratamiento conservador. Se solicita serología, que es positiva IgG e IgM para virus Epstein-Barr, confirmando el diagnóstico de mononucleosis infecciosa.

Al séptimo día del ingreso, se le realiza prueba de imagen de control que informa de disminución del hemoperitoneo y hematoma esplénico, siendo dado de alta para reposo domiciliario y seguimiento en consultas externas de Medicina Interna.

**Discusión:** el diagnóstico y manejo de esta patología requiere un enfoque multidisciplinario. Tradicionalmente se ha tratado realizando una esplenectomía urgente, sin embargo en los últimos años la tendencia es a preservar el bazo mientras el paciente se encuentre hemodinámico y clínicamente estable.

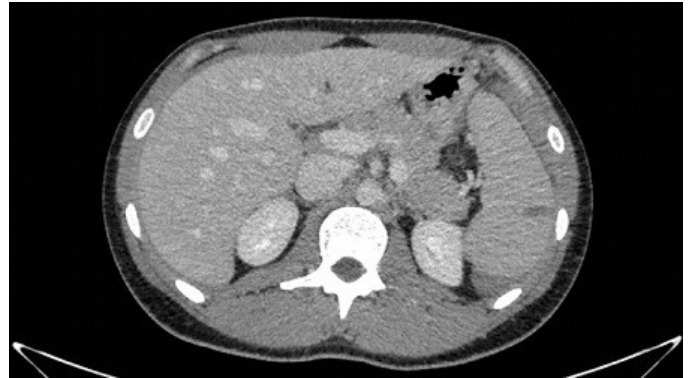

Figura 1

Laceración esplénica.

### CP-106. LINFOMA NO-HODGKING: ESPLENECTOMÍA COMO HERRAMIENTA DIAGNÓSTICA.

R Ortega Higuero, Á Argote Camacho, C Ruiz Marín, A Amador Marchante, R Cobos Cuesta, A Pérez Alonso, JM Capitán Vallvey

UGC Cirugía General y Digestiva. Complejo Hospitalario de Jaén, Jaén

**Introducción:** los linfomas no-Hodgking destacan por una clínica conocida como síntomas B que se caracteriza por fiebre prolongada, sudores nocturnos y pérdida de peso, pero el síntoma más común es la aparición de ganglios linfáticos superficiales indoloros. En otros casos, la enfermedad es asintomática. El diagnóstico suele realizarse con una biopsia del tejido sospechoso y necesariamente la realización de pruebas inmunohistoquímicas para definir el tipo de linfocito involucrado. La esplenectomía constituye una estrategia no solo para el diagnóstico, sino también para el tratamiento del linfoma de localización esplénica.

**Caso clínico:** interconsultan al servicio de cirugía para valorar a paciente de 41 años ingresado en servicio de Infecciosos por cuadro clínico de meses de fiebre, dolor, ictericia y hepatoesplenomegalia; a quién se le han realizado múltiples estudios, entre ellos ecografía, TC, aspirado bronquial, punción y aspiración de médula ósea y biopsia hepática sin hallazgos significativos. Ante el empeoramiento progresivo de su estado clínico, y asociado a trastornos de la coagulación, se decide esplenectomía diagnóstico-terapéutica. Entre los hallazgos destaca hepatomegalia congestiva y esplenomegalia de 23 cm. Paciente pasa a planta al quinto día y durante su ingreso hospitalario presenta quilotórax, necesitando toracocentesis evacuadoras e infección de herida quirúrgica que se trata con sistema VAC. AP: linfoma no-Hodgking B difuso de células grandes.

Se decide traslado a servicio de hematología donde inicia tratamiento quimioterápico R-CHOP siendo dado de alta tras dos meses desde su ingreso, con mejoría clínica en su domicilio.

**Discusión:** las esplenectomías pueden ser una herramienta diagnóstica efectiva cuando otras pruebas diagnósticas no son concluyentes, sobre todo en patología linfoproliferativa, como se comenta en este caso.

### CP-107. MALROTACIÓN INTESTINAL COMO CAUSA DE ABDOMEN AGUDO INTERMITENTE.

**MA Mayo Ossorio, S Cerrato Delgado, C Peña Barturen, S Ayllón Gámez, J Varela Recio, A Bengoechea Trujillo, M Fornell Ariza, JM Pacheco García**

*UGC Cirugía General y Digestiva. Hospital Puerta del Mar, Cádiz*

**Introducción:** la malrotación intestinal en el adulto tiene una incidencia del 0,2%, siendo de difícil diagnóstico y con clínica inespecífica. Presentamos el caso de una paciente de 46 años de edad con dolores abdominales crónicos postprandiales sin otra sintomatología que se intervino realizándose una hemicolectomía derecha ampliada con buenos resultados postoperatorios.

**Caso clínico:** mujer de 46 años con clínica de dolores abdominales postprandiales y cuadros suboclusivos de repetición. Tránsito intestinal y TAC abdominal diagnósticos de síndrome de malrotación intestinal. Se realiza laparotomía media y se identifica: una malrotación de 180° con el ángulo de Treitz a la derecha de la columna vertebral. El ciego libre en el hipocondrio derecho y el colon ascendente pegado al retroperitoneo frente al duodeno. La raíz del mesenterio corta y el ciego y el colon ascendente estaban volvulados junto con la totalidad del intestino delgado. Colon transversal en guirnalda volvulado. Se realiza hemicolectomía derecha ampliada tras identificación de vasos mesentéricos y anastomosis ileocólica con buenos resultados postoperatorios. La paciente es dada de alta al quinto día y tras siete meses de seguimiento ya no refiere clínica de dolor postprandial ni otra sintomatología.

**Discusión:** la malrotación intestinal en adultos presenta una baja incidencia y sintomatología inespecífica. Las pruebas de imagen confirman el diagnóstico. El tratamiento es quirúrgico siendo el procedimiento estándar y modificado de Ladd la intervención quirúrgica más aceptada. En nuestra paciente al tener un colon transversal en guirnalda y colon derecho volvulados se decidió realizar una hemicolectomía derecha ampliada con buenos resultados.

### CP-108. MERKELOMA EPICONDILEO.

**R Escalera Pérez<sup>1</sup>, S Martín Arroyo<sup>1</sup>, R Domínguez Reinado<sup>1</sup>, G Salguero Seguí<sup>1</sup>, E Muñoz Caracuel<sup>1</sup>, E Gutiérrez Cafranga<sup>2</sup>, F García Molina<sup>1</sup>**

*<sup>1</sup>UGC Cirugía General y Digestiva. Hospital de Especialidades de Jerez de la Frontera, Jerez de la Frontera <sup>2</sup>UGC Cirugía General. Hospital de Especialidades de Jerez de la Frontera, Jerez de la Frontera*

**Introducción:** el carcinoma de células de Merkel (CCM), Merkeloma o carcinoma neuroendocrino cutáneo es un tumor maligno, infrecuente, primario de la piel, aunque puede aparecer sobre mucosas. Se da en pacientes de unos 70 años inmunodeprimidos. Presenta un curso clínico extremadamente agresivo, con alta tendencia a la recidiva local y a la aparición de metástasis.

**Caso clínico:** paciente de 71 años diabético, hipertenso, bebedor ocasional y obeso. Acudió a urgencias en varias ocasiones por un nódulo de varios centímetros, bien delimitado, no doloroso, de meses de evolución en región epicóndilea izquierda. Tras un crecimiento

brusco en el último mes, acudió por sangrado. Se realizó una biopsia de piel diagnosticándose de Carcinoma de células de Merkel.

TAC: a nivel axilar izquierdo se identificó complejos adenopáticos de gran tamaño, confluyentes que presentaban un diámetro global de unos 12,5x11,2x10,5 cm con dudosa infiltración de la vena axilar.

Se decidió cirugía programada conjuntamente con Cirugía Plástica en apenas un mes, y a lesión aumentó hasta los 11 cm de diámetro, adquirió un aspecto carnosos donde se realizó tumorectomía con injerto libre de piel parcial mallado más linfadenectomía axilar izquierda de gran tamaño (pieza 750 gr).

Es estudio anatomopatológico confirmó el diagnóstico. Linfadenectomía con 15 ganglios todos afectados con extensión extracapsular e intensa afectación de partes blandas. Se indicó radioterapia adyuvante.

**Discusión:** la rareza del tumor y la agresividad del mismo hacen el caso interesante para su presentación. La aparición de tumoraciones de crecimiento rápido, indoloro, en zonas fotoexpuestas debe hacernos pensar en el tumor de Merkel entre otros diagnósticos diferenciales de neoplasias dermatológicas. (epidermoides, basocelulares, Bowen, metástasis cutáneas). El diagnóstico definitivo lo aportará la inmunohistoquímica. El Merkeloma es un tumor infrecuente, con alta agresividad y gran tendencia a la recidiva local, que exige realizar un diagnóstico y tratamiento precoces, ya que su pronóstico es muy malo.

### CP-109. NEUMOMEDIASTINO ESPONTÁNEO EN PACIENTE SANO.

**R Domínguez Reinado<sup>1</sup>, S Martín Arroyo<sup>2</sup>, S Melero Brenes<sup>1</sup>, F Mateo Vallejo<sup>1</sup>, E Muñoz Caracuel<sup>1</sup>, F García Molina<sup>1</sup>**

*<sup>1</sup>Servicio Cirugía General y Digestiva. Hospital de Especialidades de Jerez de la Frontera, Jerez de la Frontera <sup>2</sup>Servicio Cirugía General. Hospital de Especialidades de Jerez de la Frontera, Jerez de la Frontera*

**Introducción:** el síndrome de Hamman o neumomediastino espontáneo (NE) se define como la presencia de aire libre en el mediastino que ocurre sin relación con trauma torácico, procedimientos traqueobronquiales o esofágicos, ventilación mecánica, cateterización cardíaca o cirugía torácica.

Se han descrito factores desencadenantes de la rotura alveolar que llevarían al neumomediastino, por aumento de la presión endopulmonar; como las crisis asmáticas, los vómitos, las maniobras de Valsalva o la inhalación de drogas ilícitas.

Es una enfermedad poco frecuente (se diagnostica en 1/7.000-1/44.000 ingresos hospitalarios) y suele ocurrir en hombres jóvenes sin comorbilidad. Frecuentemente aparece como dolor torácico, disnea y enfisema subcutáneo. Un signo característico pero infrecuente es el "Signo de Hamman". Es una enfermedad de evolución generalmente benigna, cuyo tratamiento es conservador.

**Caso clínico:** varón de 19 años, sin AP, que acude a Urgencias por dolor torácico y cervical de inicio súbito. A la exploración, se objetiva enfisema subcutáneo cervical y dolor a la palpación. Se realiza



analítica (leucocitosis y neutrofilia) y Rx tórax con dudosos signos de neumomediastino, por lo que se realiza TAC, que confirma el diagnóstico. Posteriormente se realiza esofagograma con contraste hidrosoluble y se repite TAC para descartar fuga de contraste oral. El paciente ingresa en cirugía con tratamiento analgésico, oxigenoterapia y reposo. A las 24 horas se traslada a centro de referencia para ser valorado por unidad de Cirugía esofagogástrica, siendo dado de alta al tercer día.

**Discusión:** probablemente el NE sea una entidad subdiagnosticada, ya que se conoce poco, sus síntomas son inespecíficos y tiene signos radiológicos difíciles de identificar. Es vital realizar un diagnóstico diferencial para identificar otras causas de dolor torácico que comprometen la vida como la perforación esofágica espontánea (Sd. Boerhaave), el neumotórax espontáneo o la mediastinitis.

**CP-110. QUISTE ABDOMINAL GIGANTE COMO COMPLICACIÓN DE DERIVACIÓN VENTRICULOPERITONEAL.**

J Ramos Sanfiel, E Calcerrada Alises, MA García Martínez, B Mirón Pozo

Servicio Cirugía General y Digestiva. Hospital San Cecilio, Granada

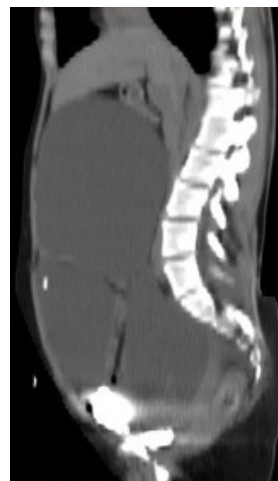**Introducción:** en pacientes con hidrocefalia, la cavidad abdominal puede ser utilizada para la absorción del LCR. Sin embargo, este es un procedimiento que no está exento de complicaciones, como la formación de pseudoquistes abdominales, perforación de víscera hueca, migración a cavidad torácica, etc.

**Caso clínico:** mujer de 25 años con antecedentes de mielomeningocele y válvula de derivación ventriculoperitoneal desde el nacimiento. Intervenido hace dos semanas por perforación vesical debido a autosondaje, se le realizó reconstrucción con neovejiga a partir de intestino. Acude a Urgencias por dolor abdominal continuo desde que se operó y que se ha acrecentado en los últimos días. Sin clínica neurológica y afebril en todo momento. Analíticamente estable con mínima alteración de la PCR. A la exploración destaca abdomen distendido y doloroso a la palpación por lo que se solicita CistoTAC urgente que informa de colección intraperitoneal de 26 cm con el extremo distal del catéter en la colección junto a dilatación vía urinaria derecha.

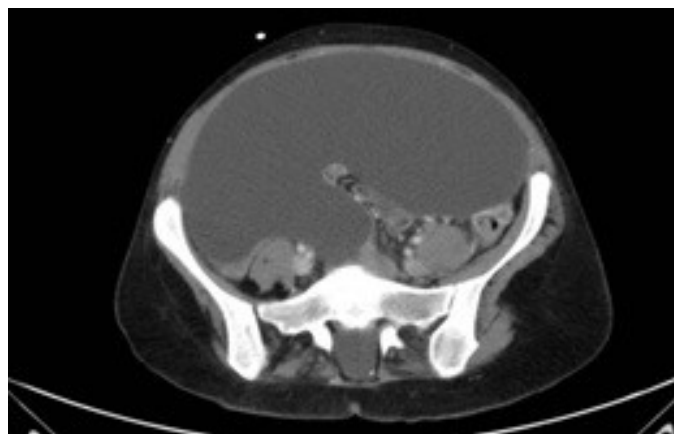
Urología intenta sin éxito pielografía ascendente junto a cateterismo ureteral derecho. Valorada por Neurocirugía, deciden externalización de la válvula a nivel clavicular derecho evidenciando salida de unos 1400 cc de líquido claro (Cr: 1, Urea: 56, Na: 141, K: 4, Proteína: 706), descartando origen urinario y LCR.

Ante el empeoramiento del dolor, se realiza laparotomía exploratoria apreciándose gran tumoración quística a tensión que afecta a toda la cavidad, con contenido seroso claro.

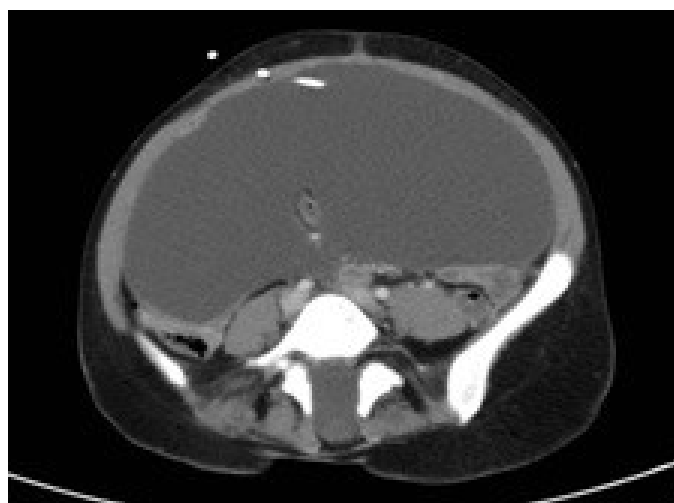La anatomía patológica informa de quiste fibroso con abundante tejido de granulación e hiperplasia mesotelial reactiva intensa con ausencia de tejido nervioso. La paciente es dada de alta hospitalaria el quinto postoperatorio asintomática.



**Figura 1** Quiste abdominal.



**Figura 2** Quiste abdominal.



**Figura 3** Quiste abdominal.

**Discusión:** la incidencia de pseudoquistes secundaria a catéter de derivación ventriculoperitoneal es 0,7-4,1%. En la mayoría de los casos el tratamiento debe ser quirúrgico; sin embargo, se puede intentar el manejo conservador, como la aspiración y paracentesis. En caso de infección o disfunción, está indicada la retirada y recolocación del sistema de derivación de forma urgente.

**CP-111. RECIDIVA MELANOMA BRAF POSITIVO.**

**B Estébanez Ferrero<sup>1</sup>, E Linares Recatalá<sup>2</sup>, Á Pareja López<sup>1</sup>, VE Castellón Rubio<sup>3</sup>, S López Saro<sup>1</sup>, R Torres Fernández<sup>1</sup>, N Espínola Cortes<sup>1</sup>, S Ortega Ruiz<sup>1</sup>, M Lorenzo Campos<sup>1</sup>**

<sup>1</sup>Servicio Cirugía General y Digestiva. Complejo Hospitalario de Especialidades Torrecárdenas, Almería <sup>2</sup>Sección Cirugía General. Complejo Hospitalario de Especialidades Torrecárdenas, Almería <sup>3</sup>Servicio Oncología Médica. Complejo Hospitalario de Especialidades Torrecárdenas, Almería

**Introducción:** la incidencia del melanoma continúa aumentando de forma llamativa. Su evolución depende del estadio en el momento del diagnóstico. La probabilidad de enfermedad ganglionar aumenta con el espesor del tumor primario. La supervivencia a largo plazo de los pacientes con metástasis a distancia es menor del 10%. La recidiva de la enfermedad puede presentarse en forma localizada o en tránsito (25% de casos), en forma de enfermedad regional (25% de casos) o a distancia (50% de casos). Los métodos más eficaces para detectar la enfermedad recurrente son la realización de la historia clínica y el examen físico. La resección amplia y la técnica del ganglio centinela son las partes más importantes del tratamiento inicial.

**Caso clínico:** presentamos el caso de una paciente de 48 años, diagnosticada y tratada de un melanoma en región dorsal en 2003, BRAF negativo, mediante exéresis e interferón.

En 2017 acude de nuevo presentando una tumoración en región dorsolumbar de unos 8x10 cm. A la palpación, se encuentra a nivel subcutáneo, mal delimitada y aparentemente, fija a planos profundos. Se realiza ecografía, PET-TC, para descartar la presencia de otras lesiones metastásicas a distancia, y BAG, donde se confirma la naturaleza metastásica de la lesión a nivel lumbar izquierdo. En esta ocasión, la lesión resultó ser BRAF positiva.

Una vez descartada la lesión a distancia, se planteó la opción quirúrgica en el Comité de Melanomas nuestro centro.

Se procedió a su exéresis mediante una incisión fusiforme de unos 9,5x18 cm.

La herida quirúrgica no presentó complicaciones, siendo la paciente dada de alta para la realización de tratamiento inmunomodulador ambulatorio (nivolumab).

**Discusión:** el tratamiento quirúrgico de las metástasis únicas y el tratamiento específico con inmunomoduladores en melanomas con mutación del gen BRAF ha demostrado aumentar la supervivencia de estos pacientes. La mutación del gen BRAF debe ser determinada en todo caso de recidivas de melanomas.

**CP-112. SHOCK SÉPTICO POR VARIANTE DEL SÍNDROME DE LEMIERRE.**

**F Grasa González, D Palomo Torrero, L Bollici Martínez, S Antúnez Martos, F Serratosa Gutiérrez, A Gómez García, M Pradas Caravaca**

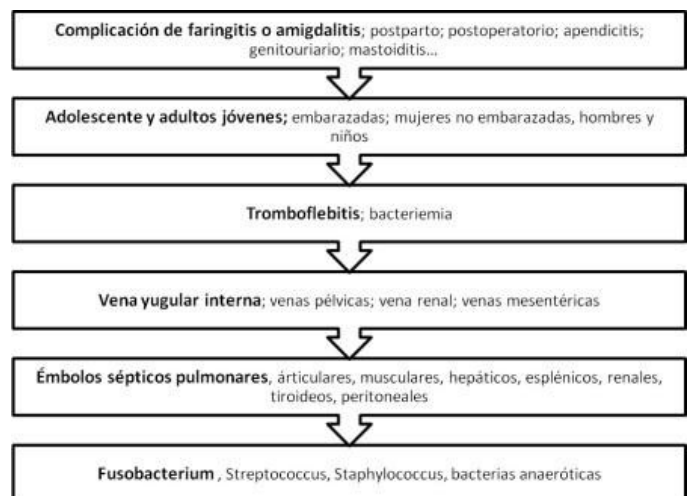
Servicio Cirugía General y Digestiva. Hospital Comarcal de la Serranía, Ronda

**Introducción:** el espectro clínico de las infecciones por Fusobacterium spp. es muy amplio, conocidas como "necrobacilosis" destaca el Síndrome de Lemierre (SL). La causa más frecuente del SL (>85%) es una infección por Fusobacterium necrophorum (FN) que provoca un absceso amigdalino o periamigdalino con afectación de la vena yugular interna o de la vena facial. Afecta a adultos jóvenes o adolescentes sin clara preferencia entre sexos.

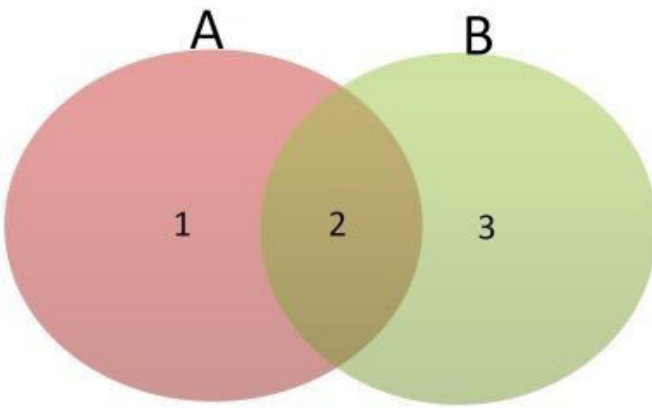
**Caso clínico:** mujer de 52 años con cuadro febril de cuatro días de evolución, dolor abdominal difuso y signos de hipoperfusión periférica con hipotensión y taquicardia. Analítica al ingreso con leucopenia, fallo renal agudo y aumento reactantes fase aguda. TAC con líquido libre y adenopatías locorregionales inflamatorias sin signos de neumoperitoneo ni colecciones. Tras soporte hemodinámico y antibiótico se realiza cirugía urgente objetivándose peritonitis purulenta sin apreciarse lesiones de vísceras huecas ni órganos sólidos. Los cultivos evidenciaron infección por FN.

**Discusión:** el SL conlleva al menos cuatro síntomas principales: infección primaria orofaríngea, septicemia, evidencia clínica-radiológica de trombosis yugular interna y al menos un foco embolígeno séptico. El patógeno más frecuente es el FN y muchos estudios, han tratado de correlacionarlo como una causa sine qua non para el SL, pero la evidencia es inconclusa. Además, hasta en el 60% de los casos se aíslan otros microorganismos **Tabla 1.**

Las infecciones por FN se caracterizan por provocar septicemias severas conocidas como necrobacilosis, sepsis postanginal o síndrome de Lemierre. Artículos como el de Riordan y col. señalaron estos tres términos se superponen (**Figura 2**).



**Figura 1** Síndrome de Lemierre (negrita) y variaciones reconocidas en la publicación de André Lemierre en 1936.



Círculo A (rojo): Sepsis postamigdalitis con trombosis vena yugular interna y émbolos sépticos.  
 Círculo B (verde): Necrobacilosis.  
 1: Síndrome Lemierre clásico pero no se detecta *Fusobacterium necrophorum*.  
 2: Síndrome Lemierre clásico con sepsis postamigdalitis producido por *Fusobacterium necrophorum*.  
 3: Necrobacilosis de otra causa y con manifestaciones "atípicas".

**Figura 2**

Términos en SL. A) Sepsis postamigdalitis con trombosis vena yugular interna y émbolos sépticos. B) Necrobacilosis. 1: SL clínico sin FN; 2: SL por FN; 3: Necrobacilosis atípica.

**Tabla 1. Microorganismos etiológicos más frecuentes.**

<i>Fusobacterium necrophorum</i>
<i>Fusobacterium nucleatum</i>
<i>Staphylococcus aureus</i> , epidermittis
<i>Streptococcus intermedius</i> , <i>constellatus</i> , grupo A (GAS), beta-hemolítico
<i>Arcanocacterium haemolyticum</i>
<i>Prevotella sp</i>
<i>Prophyromonas asaccharolytica</i>
<i>Klebsiella pneumoniae</i>
<i>Eikenella corrodens</i>
<i>Enterococcus sp</i>
<i>Proteus mirabilis</i>
<i>Bacterioides sp</i>
Virus Epstein-Barr
Infecciones polimicrobianas representan 10-30%

**Tabla 1**

Microorganismos etiológicos de las necrobacilosis y el síndrome de Lemierre.

La mortalidad en el SL ha descendido del 90% a 5%, debido al empleo de antibióticos dirigidos. El pronóstico de las infecciones por FN es inconstante en función de los órganos afectados y al retraso en el diagnóstico y tratamiento. El papel de la cirugía es fundamental para el control del foco séptico.

**CP-113. SÍNDROME ALLEN-MASTER COMO CAUSA DE DOLOR ABDOMINAL CRÓNICO Y ABDOMEN AGUDO POR OBSTRUCCIÓN INTESTINAL.**

F Grasa González, D Palomo Torrero, S Antúnez Martos, L Bollici Martínez, F Serratos Martos, A Gómez García, M Pradas Caravaca

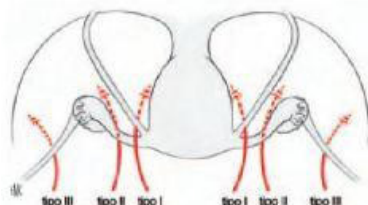
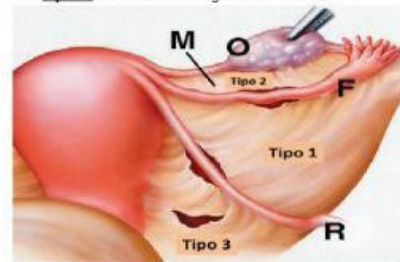
Servicio Cirugía General y Digestiva. Hospital Comarcal de la Serranía, Ronda

**Introducción:** el síndrome de Allen-Masters (SAM) se basa en la rotura o laceración del ligamento ancho que resulta en una movilidad excesiva del cérvix junto con elongación o desinserción de los ligamentos uterosacos y produce dolor pélvico crónico, dispareunia, trastornos menstruales y dolor de espalda.

**Caso clínico:** mujer 42 años con dolor crónico abdominal que presenta cuadro obstructivo agudo con dolor intenso en fosa iliaca derecha. No asocia antecedentes quirúrgicos o personales. Los estudios radiológicos señalan dilatación de asas de intestino y sospecha de hernia interna. Intraoperatoriamente se aprecia un asa de intestino delgado herniada a través de un defecto en el ligamento ancho derecho, sin signos de necrosis, por lo que se realiza reducción de la hernia y se cierra el defecto del ligamento ancho con sutura continua.

**Clasificación de Gilley :**

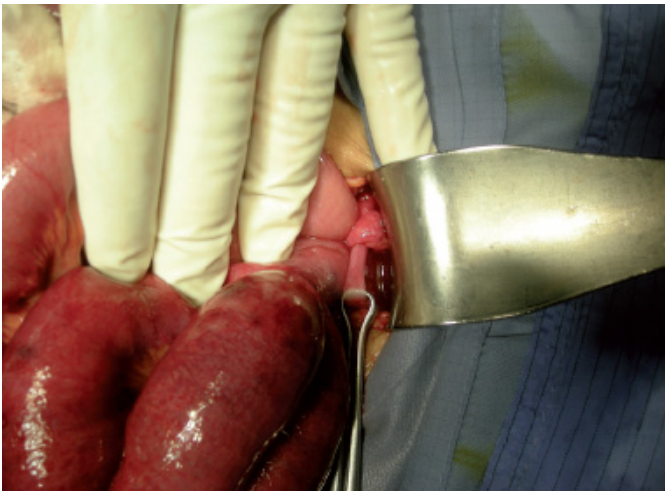
- Tipo 1:** En la zona más amplia del ligamento ancho
- Tipo 2:** A través del mesosalpinx y el mesovario
- Tipo 3:** En el meso del ligamento redondo



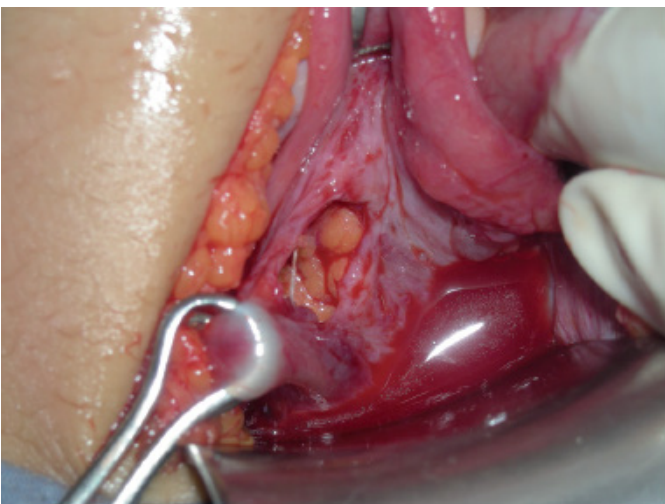
Anatomía del ligamento ancho con los tres defectos esquematizados. F= Trompa de Falopio, M= Mesosalpinx, O= Ovario, R= Ligamento redondo.

**Figura 1**

Clasificación Gilley.



**Figura 2**  
Asas dilatadas de intestino delgado.



**Figura 3**  
Defecto herniario en ligamento redondo.

**Discusión:** el SAM se caracteriza por dolor pélvico, dismenorrea, metrorragia, dispareunia y dolor lumbar asociado. En raras ocasiones (0,2-0,9%) puede debutar como cuadro obstructivo agudo debido a hernia interna a través del defecto del ligamento ancho. La causa congénita más importante es una ruptura de un quiste en el ligamento ancho, que es un remanente embriológico de los conductos müllerianos. Las causas adquiridas incluyen lesiones iatrogénicas, enfermedad pélvica inflamatoria, endometriosis (70%) o lesiones traumáticas (multiparidad (80%), cesáreas, etc.). El tratamiento es siempre quirúrgico mediante cierre simple o la sección del defecto. Aunque es un cuadro clínico poco común, es importante conocerlo y tenerlo presente en el diagnóstico diferencial del dolor abdominal en el hemiabdomen inferior de mujeres, acompañado o no de cuadro obstructivo.

### CP-114. A PROPÓSITO DE UN CASO: ANGIOSARCOMA MAMARIO.

A Vega Recio, R Martínez Mojarro, MD Becerra, J Salas Murillo, J Rodríguez Rodríguez, FJ Rebollo López, R Balongo García

*Unidad intercentros Cirugía General y Digestiva. Complejo Hospitalario de Especialidades Juan Ramón Jiménez, Huelva*

**Introducción:** el angiosarcoma es una neoplasia maligna relativamente infrecuente a nivel mamario constituyendo menos del 0,05% de los tumores primarios de la mama, si bien es uno de los sarcomas más frecuentes en esta localización. Se trata de una neoplasia muy agresiva en relación directa con el grado de diferenciación celular.

**Caso clínico:** presentamos el caso de una mujer de 36 años que consulta por tumoración mamaria derecha de reciente aparición. Se realiza ecografía mamaria que la clasifica como BIRADS 3, por lo que se biopsia informándose como neoplasia vascular (sospecha de angiosarcoma). Se realiza mastectomía subtotal y la paciente es dada de alta al segundo día sin complicaciones. El informe anatomopatológico definitivo revela que se trata de angiosarcoma grado II (pT1b No Mx), por lo que la paciente es derivada a la unidad de sarcomas del HUVR donde recibe tratamiento quimioterápico (tres ciclos de epirubicina+ifosfamida y posteriormente cuatro ciclos gemcitabina+docetaxel).

Tras su finalización, es remitida para completar mastectomía simple derecha y reconstrucción en el mismo tiempo quirúrgico, presentando buena evolución postoperatoria. Se descarta en comité tumoral la administración de radioterapia adyuvante.

**Discusión:** debería sospecharse angiosarcoma en aquellas lesiones de mama que debutan clínicamente con un nódulo cutáneo azulado de crecimiento relativamente rápido, sobre todo en aquellos casos en que existe antecedente de radioterapia previa debido al grado de asociación entre ésta y la lesión tumoral.

El estudio histológico determinará el grado y el pronóstico de la lesión. La mastectomía es el tratamiento de elección acompañada o no de quimioterapia adyuvante.

Se trata de una enfermedad tremendamente agresiva que requiere necesariamente un diagnóstico precoz. Su incidencia está incrementándose paralelamente a la tendencia conservadora del tratamiento del cáncer mamario en la actualidad.

### CP-116. CIRUGÍA POR CÁNCER DE MAMA EN PACIENTES MENORES DE 50 AÑOS: ¿SE DEBE AMPLIAR LA EDAD DE CRIBADO?

N Martos Rojas, N Ávila García, FJ Fernández García, R Gómez Pérez, L Pico Sánchez, V Scholz Gutiérrez, S Mansilla Díaz, R de Luna Díaz

*UGC Cirugía General y Digestiva. Complejo Hospitalario de Especialidades Virgen de la Victoria, Málaga*

**Introducción:** el cáncer de mama es el tumor más frecuente en las mujeres españolas y el cuarto más frecuente entre la población. Presenta, así mismo, una mortalidad elevada.

El principal objetivo del cribado poblacional es disminuir la mortalidad mediante la detección precoz del cáncer de mama.

**Material y métodos:** en nuestro centro hemos observado que entre las pacientes intervenidas de cáncer de mama, se encuentra un número importante de mujeres entre 40 y 49 años, por lo que analizamos nuestros datos durante cinco años.

**Resultados:** entre 2013 y 2017, hemos intervenido por cáncer de mama a 1.497 pacientes. Entre 40-49 años se encontraban 320 pacientes; entre 50-59, 388; entre 60-69, 356, y entre 70-79, 234 pacientes.

Un 21,88% del total de pacientes entre 40-49 años habían recibido neoadyuvancia, siendo esta proporción menor en otros grupos (entre 50-59, recibieron neoadyuvancia el 15,46%; y el porcentaje es aún menor en el resto de los grupos).

El número de mastectomías con respecto a la cirugía conservadora también ha sido mayor entre las pacientes más jóvenes (27,87%) en comparación con las mujeres incluidas en el cribado (17,29%). Lo mismo ocurre con los vaciamientos axilares (22,54% vs. 17,03%).

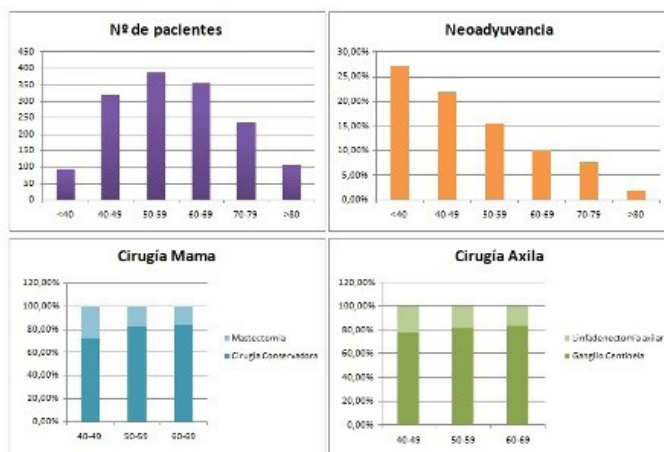


Figura 1

Resultados.

**Conclusiones:** la extensión del cribado a mujeres más jóvenes genera controversia, dado que los ensayos clínicos que sentaron las bases del cribado poblacional no demostraron una reducción significativa de la mortalidad en dichas edades. Estudios recientes sugieren que también es efectivo entre los 40-49 años. El debate se centra también en la relación coste-riesgo-beneficio, ya que la incidencia del cáncer en las pacientes jóvenes es menor, los tumores de crecimiento más rápido y la densidad mamaria mayor, disminuyendo la sensibilidad y especificidad de la mamografía. Ante nuestros resultados, pensamos que se debería plantear la idoneidad de incluir a las pacientes más jóvenes en los programas de detección precoz del cáncer de mama.

**CP-117. ENFERMEDAD DE MONDOR MAMARIA, UNA ENTIDAD POCO FRECUENTE.**

R Cobos Cuesta, J Navarro Cecilia, B Sánchez Andújar, JJ Jiménez Anula

UGC Cirugía General y Digestiva. Complejo Hospitalario de Jaén, Jaén

**Introducción:** la enfermedad de Mondor de la mama es una entidad clínica benigna y rara, caracterizada por la tromboflebitis de las venas superficiales toracoepigástricas y de la pared anterolateral del tórax y que afecta preferentemente a la mujer, afectando a la piel de la mama y simulando por tanto patología mamaria.

**Caso clínico:** mujer 59 años, hipertensa. Sin otros antecedentes médico-quirúrgicos de interés. Consulta tras evidenciar en autoexploración mamaria sensación de cordón fibroso no doloroso en mama izquierda, de dos semanas de evolución. No fiebre. Niega traumatismo.

Mama izquierda: lesión subcutánea a modo de cordón fibroso que se extiende desde región periareolar a axila. Retrae piel. No signos inflamatorios. Mama derecha: sin hallazgos patológicos. Mamografía: mama izquierda: nódulos circunscritos benignos. BIRADS 2

**Discusión:** la incidencia de la Enfermedad de Mondor mamaria, oscila entre 0,5-1%, aunque probablemente sea más prevalente. La edad media de aparición es 35 años. Su etiología es desconocida, pero puede relacionarse en algunos casos con traumatismo local, esfuerzo muscular, procedimientos quirúrgicos, cáncer, y otros. Se presenta como un cordón fibroso de 3 a 5 mm de diámetro, palpable en el tejido subcutáneo, que se hace más evidente con la tracción, la elevación de la mama o la abducción del brazo ipsilateral y que sigue la distribución de las venas torácica lateral, gástrica superior o toracoepigástrica. Puede ser asintomática o presentar síntomas como dolor localizado, hipersensibilidad, eritema o inflamación de la piel adyacente.

La mamografía está indicada en todos los casos, aunque la exploración clínica sea negativa, para descartar etiología tumoral. La biopsia no se requiere, salvo que haya una lesión sospechosa en la mamografía o la lesión no se resuelva según lo esperado. Habitualmente es autolimitada y evoluciona hacia la curación espontánea en un período comprendido entre 6 semanas y 6 meses, sin un tratamiento específico.

**CP-118. MASTITIS GRANULOMATOSA: UNA ENTIDAD RARA.**

JL Guerrero Ramírez, M Fernández Ramos, P Muñoz García, JM de León Carrillo, JM Sousa Vaquero, C Chacón Aguilar, JC Lorenzo García, MÁ Fernández Venegas

UGC Cirugía General y Digestiva. Complejo Hospitalario Regional Virgen del Rocío, Sevilla

**Introducción:** la mastitis granulomatosa tuberculosa es una entidad inusual y suele haber antecedente de proceso pulmonar. Su incidencia en nuestro medio es baja, aunque ha aumentado por movimientos migratorios, marginación social, VIH y viajes a países subdesarrollados donde la incidencia es elevada. Es más frecuente en mujeres.

**Caso clínico:** varón de 82 años con antecedente de pleuritis por tuberculosis en la juventud. Presenta aumento progresivo del tamaño de la mama izquierda de 6 meses de evolución con edema, eritema y aumento de la temperatura sin dolor. Presenta también una

adenopatía axilar y prurito generalizado. No ha presentado fiebre, astenia ni pérdida de peso.

Se realiza mamografía que evidencia calcificaciones en la mama izquierda. En ecografía se evidencia un nódulo sólido irregular de 4,5 cm de alta sospecha de carcinoma. Se realiza biopsia que visualiza infiltrado inflamatorio y abscesificación. La adenopatía no presenta metástasis de neoplasia.

Se decide realización de biopsia incisional. La anatomía patológica es informada como mastitis granulomatosa necrotizante. Se tiñe la muestra con Zielh-Nielsen y Grocott, y se realiza PCR para *Mycobacterium tuberculosis*, con resultados negativos.

El paciente es derivado a consultas de Enfermedades Infecciosas que toma muestras tanto de la lesión mamaria como de la adenopatía. Se instaura tratamiento con rifampicina, isoniazida, pirazinamida y etambutol.

Los signos inflamatorios de la mama han disminuido, así como el prurito. Como incidencia, el paciente presenta náuseas, vómitos y una elevación de transaminasas con colestasis disociada.

**Discusión:** la mastitis granulomatosa por *Mycobacterium tuberculosis* es de difícil diagnóstico por la baja frecuencia, la inespecificidad de pruebas de imagen y la negatividad de pruebas microbiológicas.

Tiene una tasa de curación del 90% con tratamiento antituberculoso. La recidiva es baja. La presencia de abscesos, úlceras o trayectos fistulosos, o la ausencia de respuesta al tratamiento médico puede requerir cirugía. La necesidad de mastectomía es excepcional.

### CP-119. OSTEOSARCOMA EXTRA-ESQUELÉTICO DE LA MAMA, UNA RARA ENTIDAD.

**B Bascuas Rodrigo<sup>1</sup>, Y Lara Fernández<sup>1</sup>, P Fernández Zamora<sup>1</sup>, A Cordon Gámiz<sup>1</sup>, J Novo Cabrera<sup>2</sup>, R Albalat Fernández<sup>2</sup>, F del Río Lafuente<sup>1</sup>, F Oliva Mompeán<sup>1</sup>**

<sup>1</sup>UGC Cirugía General y Digestiva. Complejo Hospitalario Regional Virgen Macarena, Sevilla <sup>2</sup>UGC Cirugía General. Complejo Hospitalario Regional Virgen Macarena, Sevilla

**Introducción:** los osteosarcomas extra-esqueléticos de la mama son tumores muy infrecuentes que representan el 0,5% de todos los tumores malignos mamarios.

Suelen aparecer en pacientes entre 50-70 años y su respuesta a tratamiento y pronóstico es peor que en los osteosarcomas primarios, con una supervivencia a cinco años entre el 10-46% y un índice de recurrencia del 50%.

Esta neoplasia se considera de alta agresividad, asociándose a recurrencia temprana y tendencia a la diseminación hematogena con formación de metástasis pulmonares.

**Caso clínico:** mujer de 63 años intervenida en agosto 2015 de carcinoma intraductal in situ de alto grado con necrosis, de mama izquierda, mediante tumorectomía y BSGC negativa, con tratamiento radioterápico posterior. En marzo de 2016 se comenzó tratamiento

con hormonoterapia suspendido por mala tolerancia. Durante el seguimiento en consultas, en octubre de 2017 la paciente refiere crecimiento de tumoración próxima a cicatriz de intervención previa, que, tras mamografía y BAG, se filia de neoplasia maligna invasiva con diferenciación osteocartilaginosa (osteosarcoma), por lo que se propone mastectomía de mama izquierda en enero de 2018. El estudio anatomopatológico descarta la afectación de bordes y propone como probable origen tumor radioinducido. Tras dos meses de seguimiento, la paciente se encuentra asintomática, con TC de tórax y abdomen negativo.

**Discusión:** el osteosarcoma de mama es una neoplasia infrecuente de difícil diagnóstico preoperatorio que suele afectar a mujeres de edad avanzada. El traumatismo previo y la radiación se han considerado factores predisponentes.

Esta entidad debe ser tenida en cuenta en el diagnóstico diferencial de los tumores de mama que presenten signos mamográficos de calcificación, especialmente con antecedentes de traumatismo o irradiación. El diagnóstico definitivo precisa de técnicas de inmunohistoquímica.

La cirugía resectiva con márgenes amplios de 2-3 cm se considera actualmente el tratamiento de elección.

### CP-120. PATOLOGÍA BENIGNA DE LA MAMA: MASTOPATÍA DIABÉTICA. A PROPÓSITO DE UN CASO.

**S Martín Cortés, EA Buendía Peña, R Gómez Pérez, FJ Fernández García, N Martos Rojas, V Scholz Gutiérrez, F Ramos Muñoz, L Pico Sánchez, R de Luna Díaz**

*Servicio Cirugía General y Digestiva. Complejo Hospitalario de Especialidades Virgen de la Victoria, Málaga*

**Introducción:** la mastopatía diabética es una entidad infrecuente que entra dentro de las lesiones benignas de la mama que debido a su forma de presentación clínica y radiológica puede simular una lesión maligna, siendo necesario el estudio anatomopatológico para su diagnóstico. La presencia de una tumoración en la mama con un patrón mamográfico denso en mujeres premenopáusicas afectas de Diabetes Mellitus tipo 1 de larga evolución es su principal forma de presentación.

**Caso clínico:** paciente mujer de 45 años con antecedente de Diabetes Mellitus insulino dependiente que consulta por tumoración palpable en mama izquierda. A la exploración se objetiva nódulo en CSE (cuadrante superoexterno) doloroso a la palpación. Se realiza mamografía con hallazgo de asimetría de densidad a favor de mama izquierda y posterior ecografía que describe área hipoecoica de 40 mm en unión de cuadrantes superiores de la mama izquierda, hallazgos compatibles con lesión BI-RADS 4B. Se procede a BAG de la lesión que se describe como tejido mamario con aéreas de inflamación periductal y perivascular de predominio linfocitario y cambios en la densidad de colágeno estromal sugestivo de mastopatía diabética.

Se informa a la paciente de la benignidad del proceso y se ofrece intervención quirúrgica que se desestima por negativa de la paciente. En una segunda visita, se decide intervención quirúrgica realizándose tumorectomía.

**Discusión:** la mastopatía diabética es una patología poco conocida que a primera instancia puede simular una lesión maligna. Es obligado un correcto estudio de la lesión para una correcta clasificación ya que su diagnóstico es histológico. Su tratamiento es en primera instancia conservador con revisiones periódicas aunque la exéresis está indicada ante la imposibilidad de descartar patología maligna o ansiedad de la paciente.

**CP-121. PATOLOGÍA MAMARIA EN EL EMBARAZO. DIAGNÓSTICO DIFERENCIAL Y PRESENTACIÓN DE UN CASO DE ADENOMA DE LA LACTANCIA.**

S Martín Cortés, EA Buendía Peña, R Gómez Pérez, F Ramos Muñoz, L Pico Sánchez, FJ Fernández García, S Mansilla Díaz, R de Luna Díaz

Servicio Cirugía General y Digestiva. Complejo Hospitalario de Especialidades Virgen de la Victoria, Málaga

**Introducción:** los cambios fisiológicos que se producen en la mama durante el embarazo y la lactancia hacen difícil su exploración clínica y radiológica. Las lesiones de nueva aparición y crecimiento rápido en mujeres en estos periodos deben ser estudiadas y seguidas de forma exhaustiva.

**Caso clínico:** mujer gestante de 32 años que consulta por nódulo palpable en cuadrante ínfero-externo de la mama derecha que ecográficamente se corresponde con una lesión heterogénea (BIRADS 3) que tras finalizar la gestación ha aumentado de tamaño hasta alcanzar los 4 cm. Se procede la biopsia con aguja gruesa advirtiendo la posibilidad de fistula láctea tras la punción. Sin adenopatías axilares sospechosas. La biopsia es informada como adenoma de la lactancia.

**Discusión:** el adenoma de la lactancia es una lesión benigna de la mama, que se presenta en el embarazo y la lactancia como un nódulo palpable doloroso, bien delimitado, no móvil. La prueba de elección en la mujer embarazada y lactante es la ecografía. El diagnóstico diferencial es amplio. La ecografía con BAG es la prueba de elección en estos casos, para evitar la radiación en embarazadas y por la difícil interpretación de las imágenes con la lactancia. Los adenomas de la lactancia suelen tener características de benignidad a la ecografía: bordes bien definidos, diámetro longitudinal mayor que el transversal, homogéneo y a veces con pseudocápsula, pero algunas veces son más heterogéneos con bordes mal definidos y sombra acústica posterior. Si se trata de una lesión sólida es necesaria la biopsia con aguja gruesa para su tipificación.

La evolución natural es la involución clínica y ecográficamente de la lesión tras el cese de la lactancia. Si esto no ocurriese o aumentase, la exéresis quirúrgica podría estar indicada.

**CP-123. PRIMER AÑO DEL PROGRAMA DE CIRUGÍA MAYOR AMBULATORIA EN PACIENTES CON CÁNCER DE MAMA.**

NS Ávila García, R Gómez Pérez, S Mansilla Díaz, EA Buendía Peña, L Pico Sánchez, FJ Fernández García, V Scholz Gutiérrez

UGC Cirugía General y Digestiva. Complejo Hospitalario de Especialidades Virgen de la Victoria, Málaga

**Introducción:** la Cirugía Mayor Ambulatoria (CMA) en el cáncer de mama es segura y aporta muchos beneficios para las pacientes y nuestro sistema público de salud. Presentamos los datos de nuestro primer año aplicando el régimen de CMA en cáncer de mama.

**Material y métodos:** criterios de inclusión para CMA: mayoría de edad, cirugía conservadora (CC), domicilio a menos de 60 minutos, buen soporte familiar y que aceptasen este régimen. Se excluyeron pacientes que no cumplieran dichas condiciones o por criterio del cirujano o el anestésista, sin tener en cuenta la edad puesto que hay pacientes añosas con buen ECOG performance status y soporte familiar que se benefician de las ventajas de la cirugía ambulatoria.

**Resultados:** hemos intervenido 383 cánceres de mama; 255 (66,5%) cirugías conservadoras. Analizamos en dos grupos: CC en régimen de CMA (111 pacientes) y Corta Estancia (146 pacientes).

La mediana de edad ha sido de 58 años (38-81 años) en CMA y 59 años (30-91 años) en Corta Estancia. Con características demográficas como edad, ASA (la mayoría ASA II, 54% en grupo de CMA y 59,6% en Corta Estancia) y tipo de cirugía (78,3% de tumorectomía ampliadas con ganglio centinela en CMA vs. un 87% en el grupo de CE) sin diferencias en ambos grupos.

La mortalidad ha sido nula. Dos pacientes (1,8%) reintervenidas por sangrado en el grupo CMA (Clavien IIIb). Ningún reingreso. Tasa de conversión de CMA a Corta estancia del 8.26 % por problemas médicos (náuseas, vómitos, dolor, ortostatismo, broncoespasmo en cirugía). En cuanto a seromas y complicaciones de herida no ha habido diferencias entre los grupos.

**Conclusiones:** La cirugía conservadora en el cáncer de mama en régimen de CMA se puede llevar a cabo de forma factible y segura para las pacientes, mejorando el aprovechamiento de los recursos sanitarios.

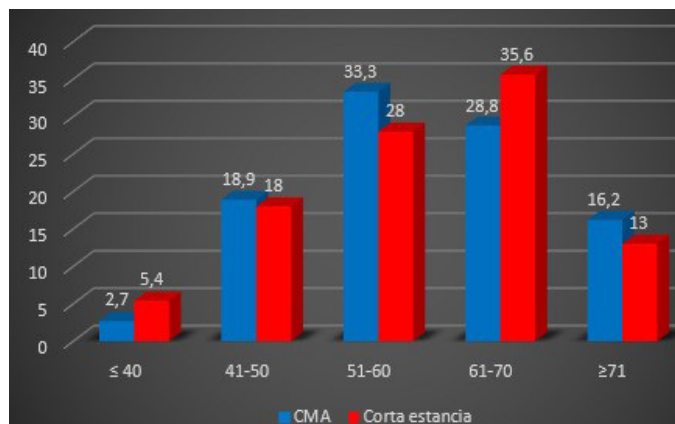
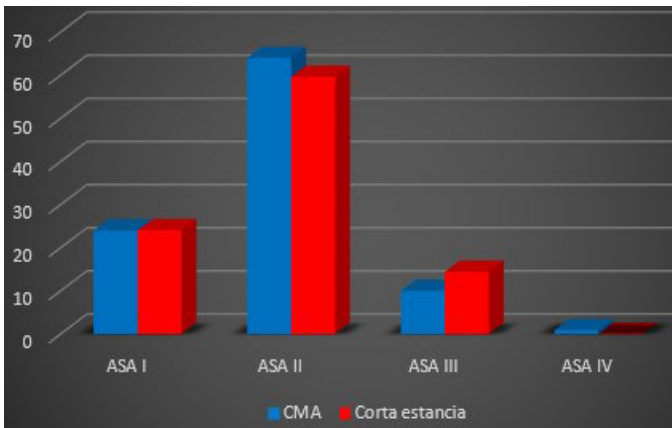
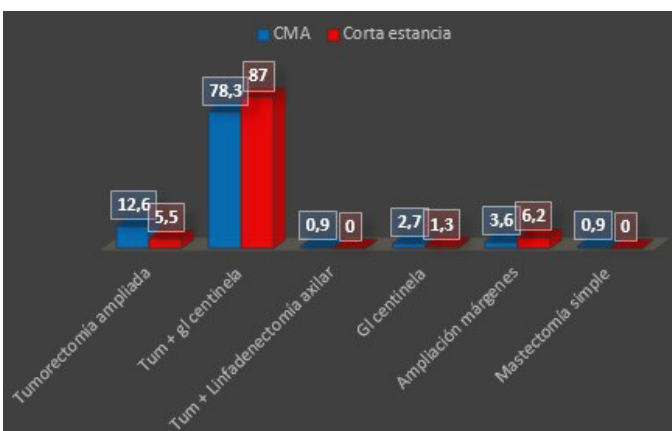


Figura 1 Comparación de grupos de edad.



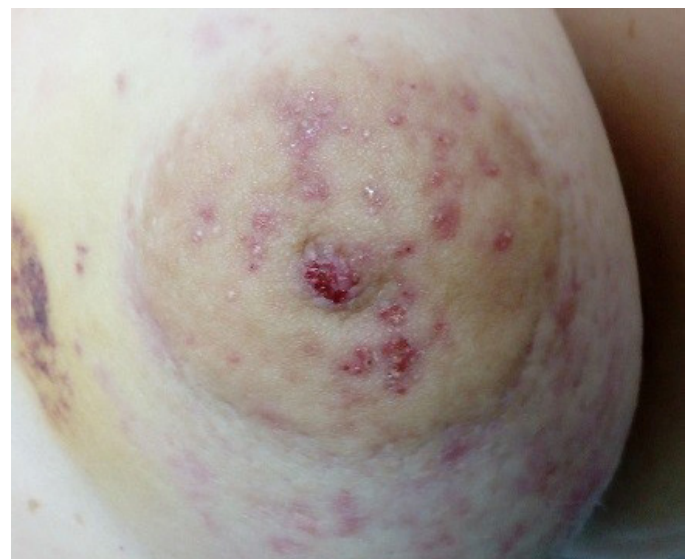**Figura 2**  
Comparación riesgo anestésico.



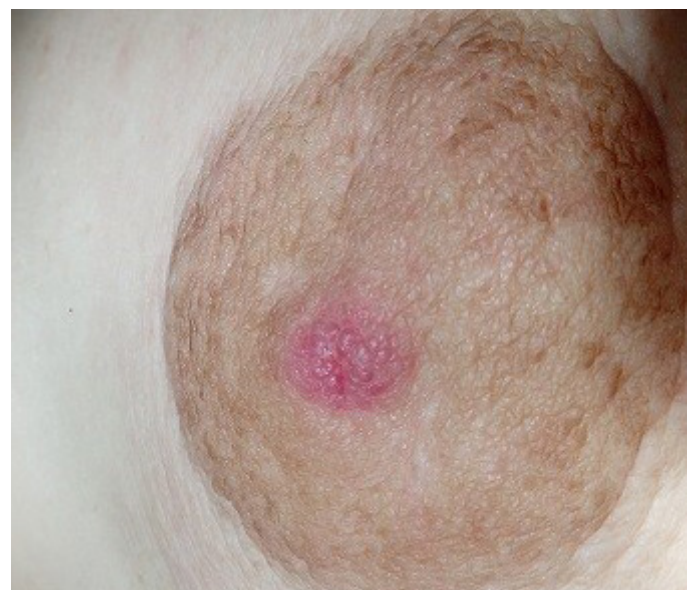**Figura 3**  
Comparación intervenciones quirúrgicas.

retroareolar y cuadrante superointerno (BIRADS 4), se biopsia con resultado de carcinoma ductal invasor no especial (ductal-NOS), grado histológico 3, sin invasión vascular, receptores hormonales negativos, herceptest positivo y Ki67 de 70%. En punch cutáneo se objetiva infiltración dérmica sin afectación epidérmica. No se evidencia enfermedad axilar ni a distancia.

En comité multidisciplinar se decide QTNA (taxanos+pertuzumab+trastuzumab) con mastectomía y biopsia selectiva ganglio centinela (BSGC) izquierdos sin reconstrucción. Tras no migración del coloide en linfogammagrafía ni azul patente intraoperatorio se realiza linfadenectomía axilar izquierda por posible bloqueo linfático metastásico. Resultado final de anatomía patológica es carcinoma invasor residual de 9x5 mm, con 40% de células tumorales en lecho, sin afectación cutánea ni invasión vascular. Sin metástasis en 14 ganglios aislados.



**Figura 1**  
Imagen previa a inicio con tratamiento quimioterápico neoadyuvante.



**Figura 2**  
Imagen tras tratamiento quimioterápico neoadyuvante, momento previo a cirugía.

### CP-124. RESPUESTA DEL CARCINOMA LOCALMENTE AVANZADO DE MAMA A LA QUIMIOTERAPIA NEOADYUVANTE. PRESENTACIÓN DE UN CASO Y REVISIÓN DE LA LITERATURA.

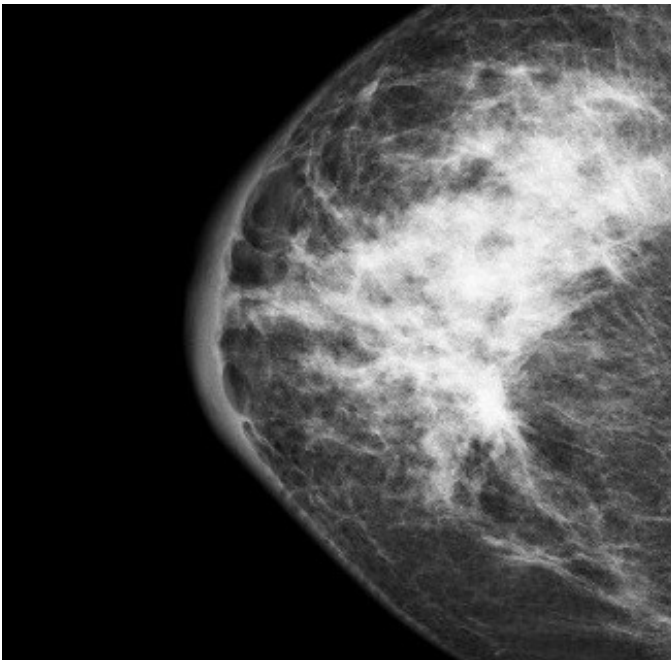
EA Buendía Peña, R Gómez Pérez, FJ Fernández García, V Scholz Gutiérrez, S Martín Cortés, S Mansilla Díaz, N Ávila García, R de Luna Díaz

Servicio Cirugía General y Digestiva. Complejo Hospitalario de Especialidades Virgen de la Victoria, Málaga

**Introducción:** el cáncer de mama es el tumor maligno más frecuente y con mayor mortalidad en la mujer. Una de cada ocho mujeres que alcancen los 85 años desarrollará un cáncer de mama. La incidencia está aumentando un 2-3% anualmente. El carcinoma localmente avanzado de mama (CLAM) o Estadio III representa un 8-9% de los nuevos casos. El manejo multidisciplinar del CLAM es fundamental desde el diagnóstico, destacando la quimioterapia neoadyuvante (QTNA) seguido de cirugía y radioterapia.

**Caso clínico:** mujer de 45 años, consulta por tumoración pétreo palpable retroareolar en mama izquierda con afectación cutánea e inversión del pezón. En mamografía y ecografía mamaria se objetiva engrosamiento cutáneo con área hipoecoica ocupando región





**Figura 3**  
Mamografía mamaria izquierda en proyección cráneo-caudal.

**Discusión:** las ventajas de la QTNA son numerosas. Entre ellas, manejo precoz de las micrometástasis sistémicas. La respuesta a QTNA proporciona información pronóstica relevante en los tratamientos individualizados dirigidos, encontrando con mayor frecuencia respuestas patológicas completas. Ofrece la posibilidad de testar en vivo los resultados de la respuesta tumoral y monitorizar la eficacia del tratamiento. No olvidar el principal objetivo por el que se implementó la QTNA en el carcinoma mamario, convertir en operables tumores inicialmente inoperables.

### CP-125. TUMOR NEUROENDOCRINO PRIMARIO DE MAMA: A PROPÓSITO DE UN CASO.

JL Guerrero Ramírez<sup>1</sup>, M Fernández Ramos<sup>1</sup>, A Marchal Santiago<sup>1</sup>, MÁ Fernández Venegas<sup>2</sup>, JM Sousa Vaquero<sup>1</sup>, C Chacón Aguilar<sup>1</sup>, JC Lorenzo García<sup>1</sup>, JM de León Carrillo<sup>1</sup>

<sup>1</sup>UGC Cirugía General y Digestiva. Complejo Hospitalario Regional Virgen del Rocío, Sevilla <sup>2</sup>UGC Cirugía General. Complejo Hospitalario Regional Virgen del Rocío, Sevilla

**Introducción:** los tumores neuroendocrinos (TNE) de mama son un conjunto de tumores poco frecuentes (<2% de tumores mamarios) similares a los gastrointestinales y pulmonares, sin positividad específica mínima a marcadores neuroendocrinos. Se clasifican en tumores bien diferenciados, células pequeñas y carcinomas invasivos con diferenciación neuroendocrina. No poseen características clínicas ni radiológicas específicas.

**Caso clínico:** mujer de 45 años con nódulo en cuadrante superointerno de mama derecha de dos centímetros. En la mamografía se evidencia masa espiculada de 2,6 cm. En resonancia se evidencia tumoración de 31 mm sin metástasis axilares. Se realiza biopsia con resultado de carcinoma infiltrante Luminal A (RH+, HER2-, Ki67 10% y CK19+).

Se realiza tumorectomía con biopsia de ganglio centinela. Se evidencia cercanía con el margen inferointerno, se amplía la resección y se manda a estudio diferido. En el ganglio centinela se evidencia una macrometástasis con 14.000 copias.

El estudio anatomopatológico definitivo evidencia carcinoma infiltrante con características neuroendocrinas grado III de 3,3 cm. En el margen ampliado se evidencia otro foco tumoral de 1,6 cm de las mismas características que contacta con el margen. Presentan positividad para cromogranina A y sinaptofisina, así como RH+, HER2- y Ki67 50-60%.

Se realiza TC de tórax y abdomen que resulta ser normal, por lo que queda descartado otro foco primario.

Se realiza mastectomía simple. En el análisis de la pieza quirúrgica no se evidencia foco de carcinoma. La paciente recibirá tratamiento adyuvante por parte de Oncología.

**Discusión:** la implicación clínica de identificar diferenciación neuroendocrina en carcinomas de mama invasivos es incierta, pudiendo tener peor o mejor pronóstico, o incluso no tener implicación. Esto se debe a que en este grupo están incluidos tumores casi indolentes y carcinomas agresivos de alto grado. Se debe por lo tanto individualizar los casos y manejarlos en un comité multidisciplinar.

### CP-126. APENDICITIS AGUDA SUBHEPÁTICA EN CASO DE ROTACIÓN INCOMPLETA INTESTINAL Y CIEGO NO DESCENDIDO.

E Corrales Valero, S Martín Cortés, NS Ávila García, EA Buendía Peña, S Mansilla Díaz, M Ramos Fernández, LT Ocaña Wilhelmi, R de Luna Díaz

Servicio Cirugía General y Digestiva. Complejo Hospitalario de Especialidades Virgen de la Victoria, Málaga

**Introducción:** una falta de elongación del colon durante el desarrollo embrionario produce como resultado que el ciego no descienda a la fosa ílica derecha, produciendo por tanto un ciego no descendido y móvil. Hasta un 6% de la población presenta un ciego no descendido y de localización subhepática. Esto hace posible que exista la torsión apendicular como entidad clínica y además dificulta el diagnóstico clínico de apendicitis y torsión apendicular debido al dolor de localización atípica.

**Caso clínico:** presentamos una paciente de 37 años que acude a urgencias por dolor abdominal de cuatro días de evolución que se acompaña de fiebre, náuseas y malestar general. Como antecedente personal había sido ingresada hacía cuatro años por cuadro séptico que requirió ingreso en UCI; con pruebas de imagen no concluyentes y sospecha de colangitis dado la presencia de líquido perihepático y dolor a la palpación en HCD con sensación a la palpación de hepatomegalia dolorosa. Tras mejoría con antibioterapia fue dada de alta sin diagnóstico definitivo. En esta ocasión se solicita ecografía de abdomen en la cual presenta signos de apendicitis aguda por lo que se decide intervención con abordaje laparoscópico. En la laparoscopia se aprecia ciego de localización alta en HCD sugestivo de rotación incompleta de colon. Presentando íleon terminal fijo a parietocólico

derecho, y la base apendicular subhepática, no adyacente a la válvula de Bauhin.

**Discusión:** existen anomalías anatómicas que pueden complicar el diagnóstico de apendicitis aguda. La cirugía laparoscópica puede ayudar tanto al diagnóstico como a la cirugía dado la accesibilidad a toda la cavidad abdominal. En un paciente joven con cuadro séptico de origen abdominal, siempre hay que sospechar apendicitis aguda como posible origen del cuadro.

### CP-127. DIAGNÓSTICO DIFERENCIAL DE LA APENDICITIS AGUDA: SÍNDROME DEL CASCANUECES. CASO CLÍNICO.

**F Moreno Suero, V Durán Muñoz-Cruzado, L Tallón Aguilar, J Tinoco González, A Sánchez Arteaga, V Camacho Marente, M Flores Cortés, A Nevado Infante, F Pareja Ciuró, FJ Padillo Ruíz**

*Servicio Cirugía General y Digestiva. Complejo Hospitalario Regional Virgen del Rocío, Sevilla*

**Introducción:** el síndrome del cascanueces es un trastorno poco frecuente que puede manifestarse con dolor en fosa ilíaca derecha por lo que entre en el diagnóstico diferencial de la apendicitis aguda.

**Caso clínico:** mujer de 24 años sin antecedentes médicos que acude por dolor abdominal en fosa ilíaca derecha de dos días de evolución acompañado de náuseas y vómitos. No ha presentado fiebre, síntomas urinarios ni ginecológicos.

A la exploración está estable con dolor a la palpación en FID sin signos de irritación peritoneal. La analítica es normal. El test de Alvarado es de 5. Se realiza una ecografía donde no se aprecian hallazgos patológicos sin identificar el apéndice cecal.

Se realiza una TC donde se aprecia una reducción del ángulo entre la aorta y la mesentérica superior de 27º que compromete el retorno de la vena renal izquierda provocando una congestión venosa pélvica con varices uterinas importantes.

La paciente permaneció ingresada para control del dolor y fue derivada a Cirugía Vascular.

**Discusión:** el síndrome del cascanueces es un trastorno poco frecuente donde se produce la compresión de la vena renal entre la aorta y la arteria mesentérica superior. Suele afectar a pacientes jóvenes y mujeres. La manifestación más común es la hematuria asintomática pero también puede ser causa de dolor abdominal similar en ocasiones al que se produce en la apendicitis aguda.

La apendicitis aguda es la causa más frecuente de dolor abdominal que requiere intervención quirúrgica urgente por lo que se hace necesario realizar un adecuado diagnóstico diferencial. Aunque los hallazgos clínicos y analíticos, así como el Alvarado son útiles en su diagnóstico, en caso de duda es necesario la utilización de pruebas de imagen para descartar o confirmar dicha sospecha.

### CP-128. DIVERTICULITIS YEYUNAL PERFORADA COMO CAUSA DE ABDOMEN AGUDO.

**R Pérez Quintero<sup>1</sup>, P Rodríguez González<sup>1</sup>, D Bejarano González-Serna<sup>2</sup>, M Reyes Moreno<sup>1</sup>, G Morales Martín<sup>3</sup>, P Beltrán Miranda<sup>1</sup>, MP González Benjumea<sup>1</sup>, R Balongo García<sup>2</sup>**

*<sup>1</sup>Servicio Cirugía General y Digestiva. Complejo Hospitalario de Especialidades Juan Ramón Jiménez, Huelva <sup>2</sup>Servicio Cirugía General. Complejo Hospitalario de Especialidades Juan Ramón Jiménez, Huelva <sup>3</sup>Servicio Cirugía General y Digestiva. Hospital Comarcal Infanta Elena, Huelva*

**Introducción:** la diverticulosis de intestino delgado y en particular de yeyuno es una entidad clínica infrecuente y generalmente asintomática. Sin embargo, puede causar síntomas inespecíficos crónicos y rara vez da lugar a una presentación aguda. La prevalencia de la diverticulosis yeyunal en la población general es aproximadamente del 1-2%.

**Caso clínico:** paciente de 47 años obesa y fumadora sin otros AP de interés. Cuadro de dolor abdominal intermitente en FII de 20 días de evolución, estreñimiento y náuseas esporádicas. Afebril. Exploración: masa palpable en región infraumbilical sin signos de peritonismo. Analítica normal. TC abdomen: apelotonamiento de asas de yeyuno a nivel de FII con rarefacción de la grasa adyacente junto con gas extra luminal en relación con perforación, en el momento actual contenida, posiblemente por cuerpo extraño no visualizado o divertículo yeyunal como diagnósticos más probables. No líquido libre. Ante los hallazgos del TC se decide tratamiento quirúrgico urgente. Se realiza laparotomía media suprainfraumbilical visualizando plastrón de asas de yeyuno con perforación contenida y absceso circundante. Resección intestinal de segmento afecto y anastomosis manual primaria. Posoperatorio sin incidencias siendo alta hospitalaria al quinto día postoperatorio. AP: divertículo yeyunal perforado.

**Discusión:** los divertículos de intestino delgado son falsos divertículos, constituidos por mucosa, submucosa y serosa, con exclusión de la capa muscular. La localización más frecuente es el yeyuno proximal (75%), yeyuno distal (20%) y el íleon (5%). Pueden estar presentes divertículos simultáneamente en colon, duodeno, esófago, estómago y vejiga urinaria.

Patología clínicamente silente hasta que se presentan las complicaciones. El tratamiento de elección de la diverticulitis yeyunal perforada es la resección del segmento afectado con anastomosis primaria. Las hojas mesentéricas contribuyen a contener la contaminación peritoneal, lo que condiciona un retraso diagnóstico. La mortalidad global es del 24%, reducida al 14% cuando se lleva a cabo resección intestinal.

### CP-129. DOLOR ABDOMINAL EN PACIENTE INMUNODEPRIMIDO.

**R Martínez Mojarro, P Rodríguez González, R Martín García-Arbolea, Á Rodríguez Padilla, M Alba Valmorisco, D Bejarano González-Serna, M Reyes Moreno, R Balongo García**

*Servicio Cirugía General y Digestiva. Complejo Hospitalario de Especialidades Juan Ramón Jiménez, Huelva*

**Introducción:** la enterocolitis neutropénica es una complicación potencialmente letal que ocurre en enfermos inmunodeprimidos. Su incidencia ha aumentado en los últimos años debido al uso de protocolos citotóxicos mieloablativos, trasplantes de tejidos y nuevas moléculas emergentes.

Suele producirse entre la primera y segunda semana tras la quimioterapia. La etiología exacta y progresión son desconocidas; la neutropenia profunda parece ser el denominador común. Las opciones de tratamiento pueden ir desde manejo conservador, en la mayoría de los casos con mal pronóstico, hasta la cirugía.

**Caso clínico:** mujer de 50 años intervenida por carcinoma lobulillar infiltrante mama izquierda con afectación ganglionar (Estadio IIIC: pT2N3aM0) realizándose mastectomía radical que recibe tratamiento quimioterápico adyuvante TEC (taxotere-epirrubicina-ciclofosfamida). Acude a urgencias 15 días después del primer ciclo por mal estado general, síndrome diarreico, dolor abdominal y fiebre.

A la exploración distensión abdominal y peritonismo. Analítica con importante neutropenia y TC donde se visualiza engrosamiento y neumatoses parietal con signos de micro perforación. Se indica cirugía urgente objetivando isquemia del colon derecho hasta ángulo hepático sin peritonitis fecaloidea, realizándose hemicolectomía derecha con anastomosis.

El informe anatomopatológico informa de necrosis hemorrágica. Alta a los seis días y reingreso posterior por fiebre vespertina, aumento de PCR y TC que informa de colección intrabdominal que se trata mediante drenaje percutáneo, resolviéndose el cuadro a los 10 días y presentando buena evolución posterior. Oncología retira esquema TEC y pauta tamoxifeno durante cinco años.

**Discusión:** la presentación habitual suele ser inespecífica y estar enmascarada por la sintomatología de la enfermedad maligna primaria y toxicidad de la quimioterapia. En definitiva, deberíamos sospechar la existencia de enterocolitis necrotizante en enfermos tratados con docetaxel que presentan mal estado general, fiebre y dolor abdominal con hallazgos sospechosos en pruebas de imagen para así instaurar el tratamiento adecuado rápidamente con el fin de evitar la importante morbimortalidad asociada.

### CP-130. EL MANEJO AVANZADO DEL POLITRAUMATIZADO TAMBIÉN ES POSIBLE EN UN HOSPITAL COMARCAL.

**A Gila Bohórquez, J Gómez Menchero, JM Suárez Grau, JL García Moreno**

*UGC Cirugía General y Digestiva. Hospital Comarcal de Riotinto, Minas de Riotinto*

**Introducción:** el manejo del paciente politraumatizado, por su gravedad, parece estar, inicialmente, encaminado a hospitales regionales. Por infraestructuras y medios, así como por formación de sus profesionales, los hospitales comarcales estarían relegados a un paso intermedio de estabilización del paciente y posterior traslado a un centro de referencia.

**Caso clínico:** presentamos el caso clínico de cuatro pacientes varones jóvenes los cuales sufren una colisión múltiple. Se activó el protocolo de actuación al politraumatizado una vez fue dada la llamada desde el servicio móvil de atención sanitaria practicándose el triage.

Al paciente más inestable, una ecografía "fast" la cual demostró líquido libre en cavidad abdominal e inestabilización, por lo que se derivó a quirófano para laparotomía exploradora. El segundo se realizó tomografía computarizada de abdomen (con laceración grado 2 esplénico y hematoma en la vaina de los rectos anteriores). Otro paciente una tomografía computarizada de cráneo con hematoma subcutáneo sin otros hallazgos. Y el último una tomografía axial abdomino-pélvica con fractura y luxación de cabeza femoral con necesidad de fijación externas.

A todos los pacientes se les aplicó el sistema ABCDE y tratamiento definitivo en el mismo hospital comarcal.

**Discusión:** la atención inicial al politraumatizado debe ser una práctica básica en todos los Hospitales de la región, sean de una categoría u otra. Si bien, existen centros de referencia en el tratamiento de este tipo de cuadros. Con la presentación de este trabajo, pretendemos poner de manifiesto la labor de atención en los Centros Hospitalarios Comarcales de difícil cobertura y la posibilidad, de acuerdo a una buena formación de su personal sanitario (en todas las categorías) y una adecuada comunicación con los servicios de emergencia sanitaria, de estabilizar y tratar definitivamente a este tipo de pacientes, siempre y cuando, se realicen de forma eficaz y conjunta, las labores de triage y aplicación del sistema ABCDE.

### CP-131. EMBOLISMO GASEOSO CEREBRAL SECUNDARIO A PERFORACIÓN GÁSTRICA.

**N Pineda Navarro, A Vílchez Rabelo, ÁJ Ramiro Sánchez, L Vázquez Medina**

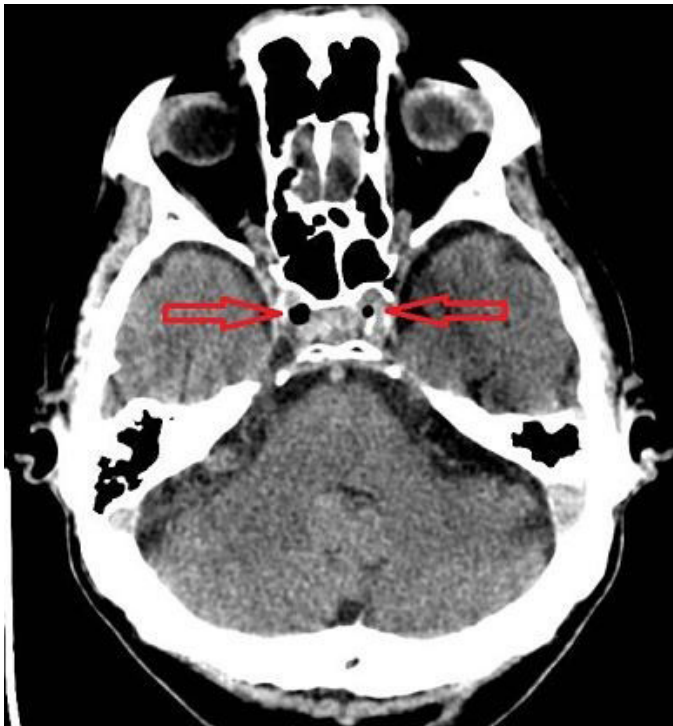*UGC Cirugía General y Digestiva. Hospital Comarcal San Agustín, Linares*

**Introducción:** la embolia gaseosa cerebral es una complicación muy infrecuente de diversos procedimientos, que se describe como la presencia de gas en la circulación cerebral.

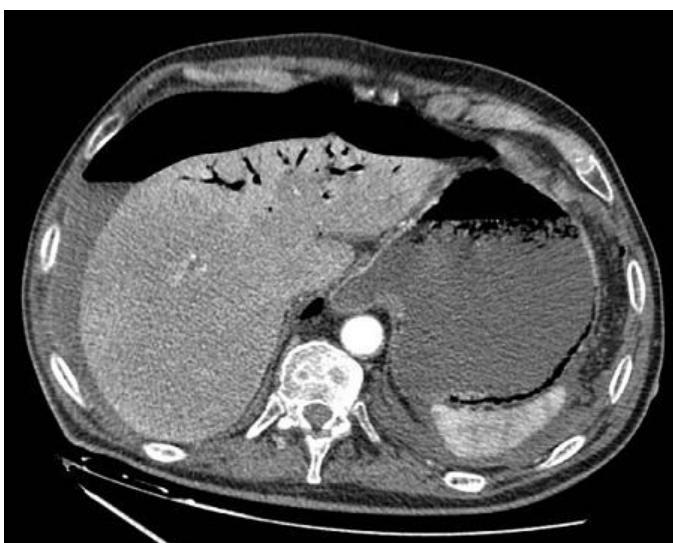**Caso clínico:** presentamos el caso de un varón de 64 años, con antecedentes de tabaquismo, en seguimiento por Digestivo por úlcera antro-pilórica de larga data. Fue traído a Urgencias por presentar hemiparesia derecha que le ocasionó una caída. Además, comentaba dolor epigástrico intenso y vómitos de 4 días de evolución. Se le realizó TAC craneal en el que se observaron burbujas aéreas en senos cavernosos, compatibles con embolia gaseosa. Posteriormente, se completó el estudio con un TAC abdominal, que describía neumoperitoneo secundario a perforación en antro gástrico,

sobredistensión de estómago con neumatosis en su pared, y gas portal en el lóbulo hepático izquierdo.

Fue intervenido de forma urgente, realizando laparotomía para cierre simple de la perforación, epiploplastía y lavado de la cavidad. Se tomaron biopsias que resultaron negativas para neoplasia. Tras siete días de manejo en UCI, subió a planta donde el postoperatorio fue favorable, destacando únicamente la hemiplejía derecha. Fue dado de alta en el catorceavo día postoperatorio, precisando rehabilitación domiciliaria.



**Figura 1**  
Burbujas en región paraselar de senos cavernosos.



**Figura 2**  
Aerobilia y neumoperitoneo.

**Discusión:** la presencia de gas en el encéfalo puede ser debida a un traumatismo penetrante torácico o encefálico. También puede aparecer en los buzos, debido a un mecanismo de descompresión por una rápida subida a la superficie. Sin embargo, se ha descrito más ampliamente tras la inserción de catéteres vasculares centrales, tras una prueba endoscópica o tras cirugía laparoscópica, por introducción de gas en el sistema circulatorio de forma accidental. Nunca se ha descrito de forma secundaria tras una perforación gástrica espontánea, aunque sí tras una isquemia mesentérica avanzada debido a la neumatosis portal. Es importante tener presente esta rara causa ante un paciente con diagnóstico de embolismo gaseoso cerebral.

### CP-132. ENFERMEDAD DE PAGET PRIMARIA PERIANAL.

M Fornell Ariza, C Bazán Hinojo, D Pérez Gomar, S Roldán Ortiz, J Varela Recio, S Cerrato Delgado, E Sancho Maraver, JM Pacheco García

UGC Cirugía General y Digestiva. Hospital Puerta del Mar, Cádiz

**Introducción:** la enfermedad de Paget (EP) primaria extramamaria es un carcinoma epidérmico de diferenciación apocrina que se origina en la epidermis. Suele presentarse en mujeres a partir de la quinta década.

**Caso clínico:** mujer 52 años, sin antecedentes, con lesión eczematososa y pruriginosa en región perianal izquierda de seis meses de evolución. A la exploración, placa de 2x4,5 cm en margen anal izquierda, bordes bien definidos, sin ulceración, ni lesiones satélites o adenopatías regionales. biopsia: EP extramamaria.

Estudio de extensión: TAC tórax y abdomen, endoscopia, colonoscopia y mamografía todas dentro de la normalidad. Cirugía de resección con márgenes de 1 cm. AP: EP extramamaria limitada a epidermis que no invade la membrana basal, positividad inmunohistoquímica para CEA, EMA, CK7 y CAM 2 y 5.

**Discusión:** la EP extramamaria tiene dos formas de presentación: la primaria, es un adenocarcinoma de las glándulas apocrinas de la epidermis que puede extenderse a través del sistema linfático o sanguíneo; y la secundaria consecuencia de un tumor en las cercanías de la lesión. La enfermedad de Paget extramamaria más frecuente es a nivel vulvar, siendo la enfermedad perianal la segunda en frecuencia. Clínicamente cursa con prurito y/o ardor anal.

Es importante su implicación pronóstica, puesto que hasta en el 50% de los casos puede encontrarse asociada a una neoplasia anorrectal. El tratamiento de elección es la cirugía, con márgenes de ampliación radicales. La radioterapia es un tratamiento mejor tolerado pero presenta índices de recurrencia de hasta un 50%, y estaría indicada en pacientes que rechacen la cirugía, recurrencias, o como adyuvancia en caso de afectación de los márgenes.

Otros tratamientos como el imiquimod, el interferon 2-alfa o la fotodinámica no están estandarizados. No existen estudios que demuestren que la quimioterapia sistémica es eficaz. El pronóstico de la enfermedad es bueno cuando es diagnosticado en fases precoces, con supervivencias del 90% a los cinco años.

### CP-133. EVENTRACIÓN COMPLICADA COMO CAUSA INFRECUENTE DE PANCREATITIS.

I Mirón Fernández<sup>1</sup>, JA Blanco Elena<sup>2</sup>, JM Aranda Narváez<sup>1</sup>, A Titos García<sup>1</sup>, M Pérez Reyes<sup>1</sup>, I Cabrera Serna<sup>1</sup>, AJ González Sánchez<sup>1</sup>, J Santoyo Santoyo<sup>1</sup>

<sup>1</sup>UGC Cirugía General y Digestiva. Complejo Hospitalario Regional de Málaga, Málaga <sup>2</sup>UGC Cirugía General y Digestiva. Hospital Comarcal Infanta Margarita, Cabra

**Introducción:** la eventración es una complicación frecuente de la laparotomía, sobre todo cuando la incisión interesa a la línea media abdominal, pudiendo aparecer tras el 1-15% de las intervenciones. Suelen verse comprometidas con gran frecuencia asas de delgado, colon y epiplón, siendo anecdótica la participación del estómago y duodeno. La hiperpresión secundaria a la encarceración de una víscera hueca puede producir, en general, un amplio espectro de complicaciones. Entre las que la pancreatitis supone un evento infrecuente.

**Caso clínico:** mujer de 65 años, histerectomizada y portadora de eventración abdominal con pérdida de derecho a domicilio que contiene el antro gástrico sin signos de complicación indirectos. Pendiente de cirugía electiva. presenta intolerancia oral con vómitos. Analíticamente presenta una elevación de lipasa de 6.900, sin otros hallazgos patológicos. Se realiza TAC que observa una compresión pancreática extrínseca secundaria a encarceración del antro gástrico que produce un cuadro oclusivo supramesocólico que se resuelve con descompresión mecánica con sonda nasogástrica. Tras ello se produce mejoría en la clínica con descenso de las cifras de lipasa hasta valores normales por lo que se decide cirugía preferente. Se realiza una hemicolectomía derecha ante la diferencia entre continente/contenido, con posterior reparación de pared abdominal.

**Discusión:** la encarceración del estómago en las hernias de pared abdominal es una situación clínica infrecuente. El diagnóstico se suele llevar a cabo mediante TC, aunque la prueba más sensible para el diagnóstico específico de la encarceración gástrica es el estudio gastroduodenal. La encarceración gástrica con obstrucción intestinal, en nuestro caso, parece estar en relación con una tracción excesiva del ligamento gastro-cólico por parte del redundante colon transversal herniado. El tratamiento quirúrgico debe basarse en la reparación libre de tensión, lo que exige la restauración de una adecuada relación entre continente y contenido, incluso a expensas de una resección visceral.

### CP-134. EXPERIENCIA DE NUESTRO CENTRO EN APENDICITIS Y HERNIA INGUINO-CRURAL INCARCERADA.

S Dios-Barbeito, V Durán-Muñoz-Cruzado, J Tinoco-González, V Camacho-Marente, A Sánchez-Arteaga, L Navarro-Morales, P García-Muñoz, MJ Tamayo-López, M Flores-Cortes, F Pareja-Ciuró, FJ Padillo-Ruiz, L Tallón-Aguilar

UGC Cirugía General y Digestiva. Complejo Hospitalario Regional Virgen del Rocío, Sevilla

**Introducción:** es poco frecuente encontrar el apéndice cecal en un saco herniario inguinal o crural, constituyendo una hernia de Amyand

o Garengot respectivamente, siendo todavía más rara la inflamación apendicular en el contexto de una hernia inguinal/crural encarcerada. Presentamos una serie de cinco casos de apendicitis aguda en contexto de hernia inguino-crural encarcerada intervenidos en nuestro centro.

**Material y métodos:** revisamos de forma retrospectiva a todos los pacientes con apendicitis aguda en contexto de hernia inguinal/crural encarcerada intervenidos en nuestro centro desde el 01/01/2009. Analizamos sexo, edad, tipo de hernia, pruebas de imagen prequirúrgicas, vía de abordaje, incisión, tipo de reparación herniaria y resultado de anatomía patológica.

**Resultados:** incluimos a cinco pacientes con una mediana de edad de 82 años (rango: 59-9), la mayoría varones (80%). Tres de los cinco pacientes presentaron diagnóstico de hernia de Amyand (60%), mientras que los dos restantes fueron diagnosticados de hernia de Garengot.

Tres de los cinco pacientes (60%) presentaron diagnóstico intraquirúrgico en el contexto de hernia inguinal/crural encarcerada, en los otros dos pacientes el diagnóstico se realizó prequirúrgico mediante TC abdominal. El abordaje fue abierto en todos los pacientes, en los pacientes con diagnóstico intraoperatorio con incisión inicial inguino-crural y posterior laparotomía media, mientras que la incisión inicial fue laparotomía media en los demás pacientes. En los pacientes con apendicitis aguda gangrenosa perforada, que fueron tres, se realizó reparación herniaria sin malla, mientras que los otros dos se optó por reparación con malla. En todos los casos se confirmó el diagnóstico de apendicitis aguda mediante anatomía patológica.

**Conclusiones:** la apendicitis aguda en contexto de una hernia inguinal/crural encarcerada es un hallazgo poco frecuente. En los casos con sospecha preoperatoriamente, las pruebas de imagen pueden ayudar a la elección de la incisión. El contexto de importante inflamación de tejidos puede ser la razón para evitar la reparación con malla.

### CP-135. FÍSTULA AORTOENTÉRICA SECUNDARIA Y SU MANEJO. REVISIÓN DE DOS CASOS.

MC Bazán Hinojo, S Roldán Ortiz, D Pérez Gomar, J Varela Recio, S Cerrato Delgado, M Fornell Ariza, S Ayllón Gámez, C Peña Barturen, MÁ Mayo Ossorio, JM Pacheco García

UGC Cirugía General y Digestiva. Hospital Puerta del Mar, Cádiz

**Introducción:** la fístula aortoentérica (FAE) es la comunicación entre aorta y tracto digestivo, habitualmente entre la tercera y cuarta porción duodenal. Entidad infrecuente que supone un desafío diagnóstico y terapéutico, con alta morbilidad y mortalidad.

**Caso clínico:** caso 1. Varón de 75 años con antecedentes quirúrgicos de bypass aortobifemoral con prótesis de Dacron hace diez años. Acude a Urgencias por fiebre. Exploración abdominal sin incidencias. Analíticamente presenta RFA elevados y leucocitosis. Se realiza angioTC que informa de fístula aortoentérica e infección protésica. Se decide intervención quirúrgica evidenciando FAE entre segunda porción duodenal y prótesis de bypass. Se retira prótesis, anastomosis entre aorta y nueva prótesis, cierre simple, exclusión duodenal e Y de

Roux. Evolución tórpida en postoperatorio, con éxitus el décimo día postoperatorio.

Caso 2: varón de 38 años fumador y antecedente quirúrgico de bypass aortobifemoral con prótesis de Dacron hace ocho años. Acude por dolor abdominal, melenas y síncope. Exploración abdominal con defensa generalizada. En analítica leucocitosis y RFA elevados. Se realiza angioTC que informa de bypass trombosado y FAE hacia tercera porción duodenal. Se decide intervención realizando explante protésico, bypass con prótesis biológica, cierre simple, exclusión duodenal y derivación gastroyeyunal en omega. Evolución postquirúrgica favorable.

**Discusión:** se clasifica en primaria y secundaria, siendo ocasionada por erosión intestinal de un aneurisma aórtico o tras cirugía con prótesis aórtica. La FAE segunda supone entre 0,3-1,6%, tanto por tratamiento endovascular como por cirugía abierta, más frecuente entre los dos a seis años posquirúrgicos. Entre el 75% al 83% se afecta la tercera y cuarta porción duodenal. La triada clásica de dolor abdominal, sepsis y sangrado de tubo digestivo es muy rara, pero es importante para el diagnóstico. El TC con contraste es la prueba con mayor rentabilidad en casos con infección protésica y segunda opción tras EDA en hemorragia digestiva. Los objetivos del tratamiento es controlar el sangrado, retirar prótesis infectada y reparación intestinal.

### CP-136. FÍSTULA CECOAPENDICULAR INCIDENTAL.

**I Mirón Fernández<sup>1</sup>, JA Blanco Elena<sup>2</sup>, A Titos García<sup>1</sup>, L Romacho López<sup>1</sup>, M Pérez Reyes<sup>1</sup>, AJ González Sánchez<sup>1</sup>, JM Aranda Narváez<sup>1</sup>, J Santoyo Santoyo<sup>1</sup>**

<sup>1</sup>UGC Cirugía General y Digestiva. Complejo Hospitalario Regional de Málaga, Málaga <sup>2</sup>UGC Cirugía General y Digestiva. Hospital Comarcal Infanta Margarita, Cabra

**Introducción:** el plastrón apendicular es una forma de presentación poco frecuente de la apendicitis aguda. No existe consenso sobre cuál es el manejo óptimo de esta entidad. El tratamiento clásico suponía la realización de la apendicectomía de manera precoz, mientras que actualmente se aboga por tratamiento conservador inicial, no necesariamente seguido de una apendicectomía de intervalo.

**Caso clínico:** mujer de 26 años sin antecedentes médicos ni quirúrgicos de interés que consulta en Urgencias por dolor abdominal de tres días de evolución. No asocia fiebre ni otra clínica. A la exploración se palpa plastrón inflamatorio en fosa ilíaca derecha. TC abdominal corrobora la presencia de un plastrón inflamatorio en fosa ilíaca derecha de 52x35x80 cm con áreas.

La paciente evoluciona de forma favorable tras instauración de antibioterapia intravenosa y es dada de alta en sexto día de ingreso. Dos meses después se realiza apendicectomía laparoscópica de intervalo durante la cual se objetiva como hallazgo incidental una fístula cecoapendicular que se reseca con endograpadora. El estudio histológico confirma la existencia de un trayecto fistuloso con infiltrado inflamatorio crónico. La paciente no presentó complicaciones postoperatorias durante el seguimiento ambulatorio.

**Discusión:** el plastrón es una presentación infrecuente de la apendicitis. Entre los motivos para la realización de una cirugía directa

se encuentran el evitar la necesidad de un nuevo ingreso posterior para realizar la apendicectomía y el poder excluir otras entidades que pudieran simular un plastrón apendicular.

Tras optar por un esquema de tratamiento conservador de inicio para la apendicitis aguda evolucionada se debe tener en mente la posibilidad de aparición de complicaciones infeccioso-inflamatorias, como fístulas entero-entéricas. El tratamiento inadecuado del trayecto fistuloso, como la sección inadvertida del mismo, podría resultar en una infección de órganos y espacio con alta probabilidad de necesidad de reintervención. La exploración quirúrgica de intervalo debe ser minuciosa y exhaustiva.

### CP-137. HEMOPERITONEO POR COLECISTITIS AGUDA HEMORRÁGICA.

**J González Cano, I Mirón Fernández, JM Aranda Narváez, JD Turiño Luque, A Titos García, I Cabrera Serna, AJ González Sánchez, L Romacho López, M Pitarch Martínez, M Pérez Reyes, P Gutiérrez Delgado, J Santoyo Santoyo**

*Servicio Cirugía General y Digestiva. Complejo Hospitalario Regional de Málaga, Málaga*

**Introducción:** la colecistitis hemorrágica es una patología poco frecuente que puede presentarse de forma variada, con síntomas similares a otras entidades más frecuentes como la colecistitis aguda o la colangitis. Así, la sospecha diagnóstica en pacientes de riesgo es fundamental si queremos lograr un tratamiento precoz y eficaz que reduzca su elevada morbimortalidad.

**Caso clínico:** presentamos el caso de una mujer de 70 años, hipertensa y en hemodiálisis por insuficiencia renal crónica. Tras someterse a un trasplante renal, desarrolla en el postoperatorio una necrosis tubular aguda. Durante el ingreso, presenta dolor abdominal, Murphy positivo, vómitos y diarrea, asociado a leucocitosis y neutrofilia. Un TC abdominal sin contraste mostró una colecistitis aguda litiásica, optándose por manejo conservador con antibioterapia dadas las comorbilidades.

Tras 24 horas, la paciente empeora tanto clínica como analíticamente, destacando un descenso de tres puntos de hemoglobina, aumento de bilirrubina directa, GGT y FA. Se realiza una colecistostomía percutánea urgente, tras la que persiste el empeoramiento. Un nuevo TC, con contraste, muestra contenido heterogéneo en el interior de la vesícula y líquido libre en relación con sangrado secundario a perforación vesicular.

Ante shock hemodinámico, se decide laparotomía exploradora urgente evidenciándose hemoperitoneo y un gran coágulo en el interior y rodeando la vesícula. Se realiza una colecistectomía y colangiografía intraoperatoria, sin evidenciarse obstrucción a ningún nivel.

**Discusión:** la colecistitis hemorrágica es una entidad poco frecuente y con una alta morbimortalidad, que puede presentarse como un cuadro de dolor abdominal, hemorragia digestiva alta y shock hemodinámico tras perforación y hemoperitoneo, debiendo considerarse en pacientes de alto riesgo. En estos casos, la realización de la TC en fase arterial ayuda en el diagnóstico temprano y correcto de la patología, siendo la cirugía urgente el tratamiento de elección.

### CP-138. HEMORRAGIA DIGESTIVA ALTA INESTABILIZANTE POR LESIÓN DE DIEULAFOY GÁSTRICA EN EL POSTOPERATORIO DE SIGMOIDECTOMÍA LAPAROSCÓPICA.

L Pico Sánchez, N Martos Rojas, E Buendía Peña, C Monje Salazar, F Ramos Muñoz, N Ávila García, S Martín Cortés, MT Sánchez Viguera

Departamento Cirugía General y Digestiva. Complejo Hospitalario de Especialidades Virgen de la Victoria, Málaga

**Introducción:** La úlcera de Dieulafoy consiste en una arteria submucosa anormal con un calibre de 10 a 30 veces mayor del habitual que aparece como un pequeño defecto mucoso de 2 a 5 mm a lo largo del tubo digestivo.

El sangrado ocurre como resultado de la erosión del epitelio supraduodenal por la presión ejercida por los vasos. Predomina en hombres de edad avanzada. Se ha relacionado con la toma de AINES (hasta 51%).

La localización más común es el estómago proximal, curvatura menor.

**Caso clínico:** mujer de 83 años intervenida de sigmoidectomía laparoscópica por un adenocarcinoma de sigma por la mañana, sin incidencias a destacar durante la cirugía. En las primeras horas del postoperatorio refiere dolor epigástrico intenso a punta de dedo, de difícil control analgésico y rachas de hipotensión que responden a la administración de volumen. Debuta a las 8 horas tras la cirugía con hematemesis franca con coágulos e hipotensión mantenida. Se solicita hemograma urgente que objetiva una Hemoglobina de 6 g/dL (preoperatoria de 14 g/dl), por lo que se decide endoscopia urgente.

Se detectan abundantes restos hemáticos en cámara gástrica y una lesión arterial sangrante en la curvatura mayor gástrica, que se hemostasia con adrenalina y endoclips. Fue necesario transfundir 4 concentrados de hematíes y un pool de plaquetas durante el proceso endoscópico para estabilizar a la paciente.

**Discusión:** la lesión de Dieulafoy es una causa rara (menos del 2% de los episodios de HDA) aunque potencialmente fatal de sangrado gastrointestinal. Debe ser incluida como diagnóstico diferencial de toda hemorragia digestiva. Ante su sospecha deberá realizarse EDA, ya que el diagnóstico y el tratamiento iniciales son endoscópicos y de no realizarse a tiempo puede tener consecuencias fatales para nuestros pacientes.

### CP-139. HERNIA DIAFRAGMÁTICA CON PERFORACIÓN DE COLON EN TÓRAX.

A Román Rando<sup>1</sup>, M<sup>A</sup> Sánchez Gálvez<sup>2</sup>, A García Vico<sup>2</sup>

<sup>1</sup>UGC Intercentros Cirugía General y Digestiva. Complejo Hospitalario de Especialidades Virgen de Valme, Sevilla <sup>2</sup>UGC Cirugía General y Digestiva. Complejo Hospitalario de Especialidades Virgen de Valme, Sevilla

**Introducción:** las hernias diafragmáticas se definen como el paso del contenido abdominal a la cavidad torácica a través de un defecto en el diafragma. Se clasifican según su etiología: deslizamiento hiatal o paraesofágico, congénitas y traumáticas.

**Caso clínico:** varón de 21 años con único antecedente de esplenectomía laparoscópica por esplenomegalia secundaria a quiste esplénico gigante en el pasado año. Acude a urgencias por cuadro de dolor abdominal y ligera disnea de cinco días de evolución asociado a distensión abdominal y vómitos en las últimas 48 horas, así como fiebre en últimas 72 horas de hasta 38,5º. Analíticamente destaca una leucocitosis con neutrofilia y PCR de 540 mg/dL.

A la exploración el paciente está afectado por el dolor con abdomen doloroso a la palpación en epigastrio e hipocondrio izquierdo. Además, presenta trabajo respiratorio y taquipnea.

Ante la situación clínica del paciente se realiza Rx de abdomen que muestran signos de obstrucción intestinal. Además, se realiza Rx de tórax en la que se evidencia derrame pleural izquierdo importante y presencia de asas intestinales.

Ante la sospecha de hernia diafragmática y con el fin de filiar el origen del defecto se realiza TAC de tórax y abdomen (Figuras 1-3).

Se realizó reducción del contenido a cavidad, herniorrafia diafragmática, colectomía segmentaria y colostomía transversa con fístula mucosa.

El paciente presentó un postoperatorio tórpido con recidiva del piotórax, que llegó a precisar varios drenajes pleurales, antibioterapia prolongada y, finalmente, decorticación y toracostomía izquierda. Posteriormente se realizó reconstrucción del tránsito y el paciente es seguido en nuestras consultas.

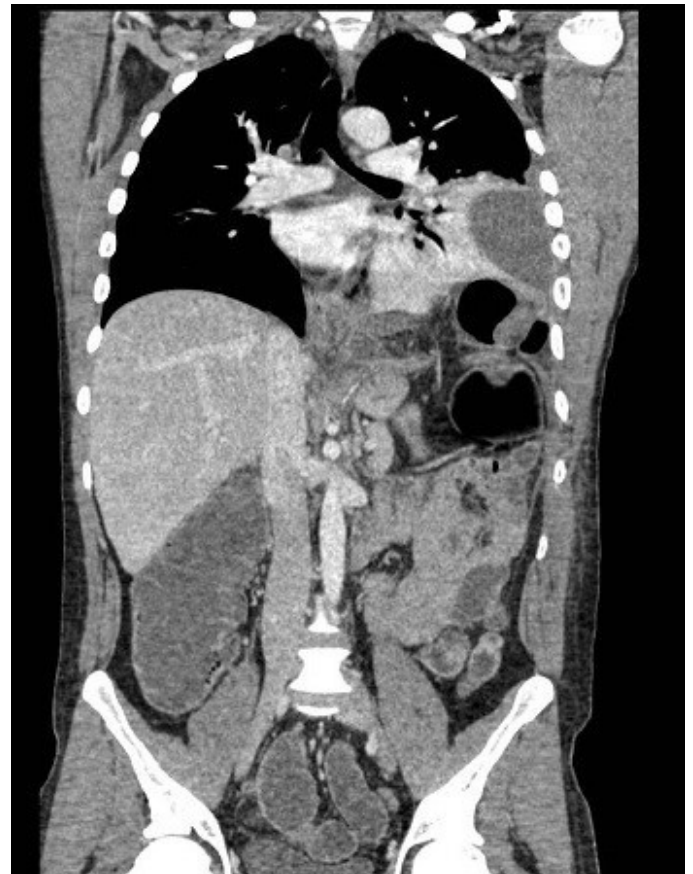


Figura 1

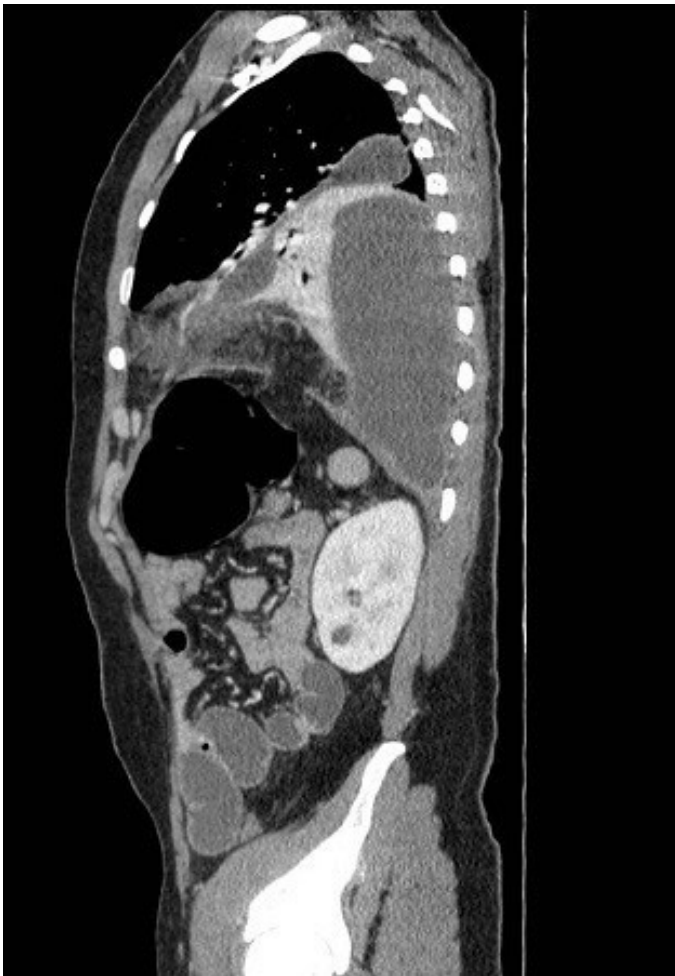

Figura 2

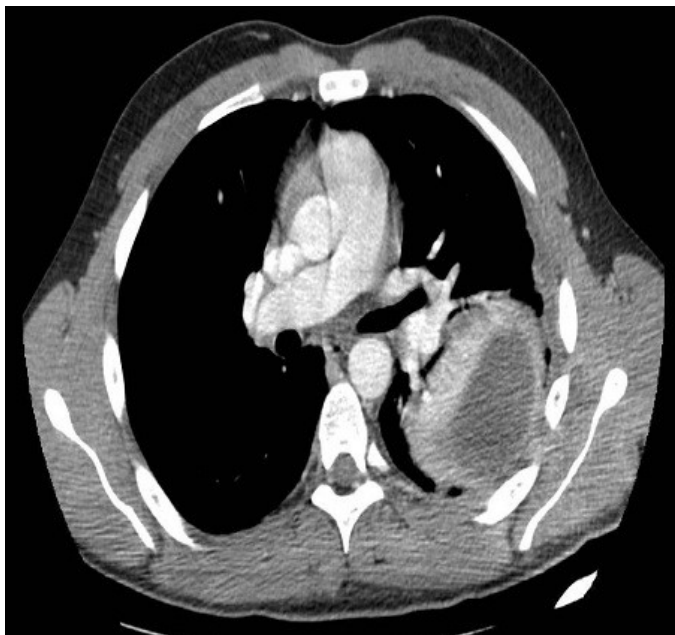


Figura 3

**Discusión:** la mayoría de las hernias diafragmáticas en adultos son asintomáticas y son hallazgos casuales. Su curso puede presentarse con molestias abdominales inespecíficas y rara vez debutan en forma aguda como consecuencia de una complicación.

### CP-140. HERNIA INTERNA A TRAVÉS DEL LIGAMENTO FALCIFORME. UN CASO INUSUAL.

E Corrales Valero, EA Buendía Peña, S Mansilla Díaz, S Martín Cortés, NS Ávila García, LT Ocaña Wilhelmi, R de Luna Díaz

*Servicio Cirugía General y Digestiva. Complejo Hospitalario de Especialidades Virgen de la Victoria, Málaga*

**Introducción:** la hernia interna es una patología infrecuente, más a menudo descubierta en la edad pediátrica cuando éstas son debidas a anomalías congénitas como es el caso que se presenta. La anatomía en las hernias internas así como el mecanismo de las mismas varía ampliamente, pero la hernia a través del ligamento falciforme sigue siendo una entidad rara (37 casos registrados en la literatura). Esta variabilidad de anatomía y mecanismos concluye en un difícil diagnóstico diferencial y en ocasiones en un retraso de este y las consecuencias que conlleva.

**Caso clínico:** presentamos el caso de una paciente de 37 años que acude a urgencias con síntomas de obstrucción intestinal y dolor de rápida instauración. No presentaba antecedentes quirúrgicos ni enfermedades conocidas. Tras la exploración abdominal en la que presentaba abdomen distendido y con defensa a la palpación; se le solicita TC abdominal con contraste IV. La TC es diagnóstica de posible malrotación duodenal vs hernia interna por lo que se decide cirugía urgente ante el estado clínico de la paciente y la sospecha diagnóstica. Se realiza abordaje laparoscópico, observando dilatación de asas de intestino delgado. Tras explorar la cavidad y la dilatación de asas se detecta defecto en el ligamento falciforme a través del cual se produce herniación de yeyuno con obstrucción retrógrada y que producía cierta congestión en la raíz del mesenterio; sin llegar a presentar signos de isquemia intestinal.

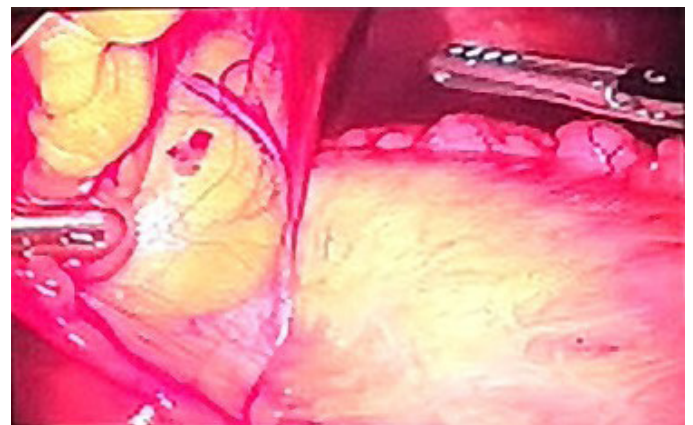


Figura 1

Imagen del defecto. Intestino delgado herniado a través de L. Falciforme.

**Discusión:** el diagnóstico preoperatorio de hernia interna es difícil. El abordaje laparoscópico ha demostrado ser el mejor debido a que ayuda al diagnóstico cuando este aún no está claro. Siempre que existe dolor abdominal agudo junto con clínica de obstrucción intestinal es necesario considerar esta etiología dado que un retraso en el diagnóstico puede dar como resultado un retraso en la intervención y por consiguiente aumento de la morbilidad y la mortalidad.



### CP-141. IATROGENIA TRAS COLONOSCOPIA CON RESULTADO DE ROTURA ESPLÉNICA.

**MA Herrero Torres, M Domínguez Bastante, J Santoyo Villalba, A García Jiménez, S Ercoreca Tejada, F Huertas Peña, JM Villar del Moral**

*Servicio Cirugía General y Digestiva. Complejo Hospitalario de Granada, Granada*

**Introducción:** la causa más frecuente de rotura esplénica son los traumatismos abdominales, además del hiperesplenismo secundario a patología en casos de rotura espontánea. Sin embargo, hay un pequeño porcentaje debido a iatrogenia, como es una cirugía abdominal o menos frecuentemente, un procedimiento endoscópico. Objetivo: presentar un caso clínico de rotura de bazo tras realización de colonoscopia.

**Caso clínico:** paciente de 57 años sin antecedentes de interés, que acude al servicio de urgencias por dolor localizado en hipocondrio izquierdo y disnea de doce horas de evolución. Como único antecedente refiere la realización de colonoscopia el día anterior. A la exploración la paciente presenta hipotensión y palidez cutánea. Analíticamente presenta anemia de cuatro puntos de hemoglobina y leucocitosis con desviación izquierda. Con la sospecha diagnóstica de perforación de colon tras colonoscopia se solicita prueba de imagen. Se realiza TAC abdominopélvico que evidencia una rotura de bazo con hematoma periesplénico agudo secundario y sangrado activo asociado a un importante hemoperitoneo. Intraoperatoriamente se confirman estos hallazgos, realizándose esplenectomía emergente sin encontrar perforación colónica. En el postoperatorio inmediato presenta fiebre sin foco de hasta 38º C, realizándose una ecografía abdominal al sexto día que no muestra complicación. Al noveno día se dio de alta tras la valoración por Medicina Preventiva. La anatomía patológica de la pieza describe bazo con hematoma subcapsular. Tras seis meses de la intervención la paciente se encuentra asintomática y correctamente vacunada.

**Discusión:** tras la realización de un procedimiento endoscópico se debería realizar observación del paciente durante un tiempo prudente, ya que no es una prueba exenta de complicaciones. Ante un paciente con signos y síntomas de sepsis o shock tras la realización de un procedimiento endoscópico hay que sospechar en primer lugar perforación y realizar, si las condiciones lo permiten, una prueba de imagen que pueden poner de manifiesto otras iatrogenias como la expuesta en este caso.

### CP-142. INVAGINACIÓN INTESTINAL POR LINFOMA FOLICULAR PRIMARIO DE INTESTINO DELGADO.

**F Ramos Muñoz, JL Cuba Castro, S Martín Cortés, R de Luna Díaz, E Buendía Peña, S Mansilla Díaz, N Ávila García, L Pico Sánchez, N Martos Rojas, C Monje Salazar, E Corrales Valero, JF Roldán de la Rúa**

*Servicio Cirugía General y Digestiva. Complejo Hospitalario de Especialidades Virgen de la Victoria, Málaga*

**Introducción:** los linfomas intestinales representan solo el 1-4% de los tumores malignos del tracto gastrointestinal (TGI), con una

variabilidad clínica y biológica muy amplia. La obstrucción intestinal es la forma de presentación más atípica y representa un reto diagnóstico y terapéutico.

**Caso clínico:** se presenta el caso de una paciente de 71 años que acude a urgencias por dolor abdominal de tipo cólico, con distensión y vómitos de tres días de evolución. La paciente asociaba pérdida de 6 Kg de peso y febrícula vespertina de seis meses de evolución.

A la exploración presenta abdomen timpánico, con dolor en FID y signos de peritonismo. En la analítica destacaban anemia y elevación de reactantes de fase aguda. Se realizó TC de abdomen con contraste, observándose dilatación de asas de intestino delgado secundaria a invaginación intestinal de íleon distal, con engrosamiento de pared asociado. Se realizó laparotomía urgente, hallando una obstrucción intestinal secundaria a tumoración pétreo de íleon que producía una invaginación íleoileal. Se realizó resección del segmento afecto con anastomosis primaria y la paciente fue dada de alta al quinto día postoperatorio. El resultado anatomopatológico fue de Linfoma No Hodgkin (LNH) B Folicular grado I. Posteriormente inició tratamiento quimioterápico con esquema R-CHOP.

**Discusión:** los linfomas primarios del TGI son neoplasias infrecuentes, aunque suponen la localización extraganglionar más frecuente de los LNH (30% de éstos). El linfoma folicular primario intestinal es una variedad de LNH que predomina en mujeres de 50-60 años, que suele ser asintomático o asociar dolor o pérdida de peso, siendo la obstrucción intestinal una presentación infrecuente. En la mayoría de los casos la enfermedad está localizada (66% Estadio I) y suele afectar al duodeno, seguido del íleon terminal. El diagnóstico suele ser difícil por la heterogeneidad clínica y la cirugía es necesaria en los casos de obstrucción o perforación.

### CP-143. LA FÍSTULA AORTODUODENAL COMO COMPLICACIÓN GRAVE E INFRECUENTE DE LA CIRUGÍA DEL ANEURISMA DE AORTA ABDOMINAL.

**MJ Cuevas López<sup>1</sup>, E Perea del Pozo<sup>1</sup>, P Aragón Ropero<sup>2</sup>, A Pérez Dalí<sup>3</sup>, G Suárez Artacho<sup>1</sup>, JM Sánchez Rodríguez<sup>2</sup>, MJ Tamayo López<sup>1</sup>, FJ Padillo Ruiz<sup>1</sup>**

*<sup>1</sup>Servicio Cirugía General y Digestiva. Complejo Hospitalario Regional Virgen del Rocío, Sevilla <sup>2</sup>Servicio Cirugía General. Complejo Hospitalario Regional Virgen del Rocío, Sevilla <sup>3</sup>Departamento Cirugía General. Universidad de Sevilla, Sevilla*

**Introducción:** la fístula aortoduodenal se define como la conexión anormal entre la aorta y el tracto gastrointestinal. El origen puede estar en una compresión primaria de la aorta sobre el tracto gastrointestinal o, más frecuentemente, ser secundaria a la erosión del mismo por el constante movimiento de una prótesis aórtica sobre él.

**Caso clínico:** presentamos el caso de un varón de 75 años, con múltiples factores de riesgo cardiovascular, cuyo antecedente más relevante es un aneurisma de aorta abdominal que precisó intervención quirúrgica con aneurismectomía y colocación de endoprótesis. Acude a Urgencias en varias ocasiones por cuadros de dolor abdominal inespecífico, hemorragia digestiva alta, síncope y anemia, que finalmente conllevan el ingreso hospitalario del paciente.

Durante la evaluación inicial se comprueba un sangrado a nivel de la tercera porción duodenal. En estudios posteriores (angioTC y PET-TAC abdominales), se evidenciaron datos compatibles con un proceso infeccioso a nivel periprotésico de aorta abdominal. Durante su ingreso fue necesario realizar un bypass axilo-bifemoral izquierdo con carácter urgente por inestabilidad hemodinámica e insuficiencia respiratoria. Durante el acto quirúrgico se evidencia, en el momento de la retirada de la prótesis, un pseudoaneurisma perianastomótico anterior que parecía ser el causante de una fístula aortoduodenal.

**Discusión:** la clínica de las fístulas aortoduodenales es muy inespecífica, y por tanto, para diagnosticarlas se debe tener un alto índice de sospecha. Sin embargo, está claro que es necesario tratarlas a la mayor brevedad posible, ya que la tasa de mortalidad es del 100% sin tratamiento quirúrgico. Actualmente no existen guías para el diagnóstico y manejo de la fístula aortoentérica, por lo que es necesario un abordaje individualizado para cada caso, teniendo como pilar fundamental una buena historia clínica, prestando especial atención a los antecedentes quirúrgicos del paciente.

#### CP-144. LA IMPORTANCIA DEL PAPEL DESARROLLADO POR LA CIRUGÍA MÍNIMAMENTE INVASIVA EN EL TRAUMATISMO ABDOMINAL POR ARMA BLANCA.

**R Martínez Mojarro, P Rodríguez González, P Beltrán Miranda, M Delgado Morales, R Martín García-Arbolea, MJ Perea Sánchez, M Alba Valmorisco, R Balongo García**

*Servicio Cirugía General y Digestiva. Complejo Hospitalario de Especialidades Juan Ramón Jiménez, Huelva*

**Introducción:** el desarrollo progresivo de la cirugía mínimamente invasiva (CMI) en los últimos treinta años ha permitido una mayor aplicación tanto diagnóstica como terapéutica en pacientes con traumatismo abdominal. Sin embargo, continúan existiendo controversias sobre la seguridad, precisión e indicaciones en la cirugía de trauma abdominal penetrante por arma blanca en el paciente estable. El argumento principal es la posibilidad de lesiones inadvertidas. Como contraindicaciones absolutas destacar la inestabilidad hemodinámica y el daño cerebral. Presentamos el caso de un traumatismo abdominal penetrante por arma blanca, en el que el abordaje laparoscópico fue diagnóstico.

**Caso clínico:** varón de 27 años sin antecedentes de interés que sufre herida por arma blanca penetrante en abdomen y acude por medios propios al hospital. A la exploración herida de 5 cm de profundidad en FID con dolor y defensa a este nivel. Analítica sin alteraciones y TC abdominal que informa de una colección de gas supravesical hacia FID con moderada cantidad de líquido libre. No lesiones intestinales. Se indica cirugía urgente realizando laparoscopia exploradora accediendo mediante tres trocares en epigastrio. Se inspecciona cavidad sin objetivarse líquido libre, salvo pequeña cantidad de sangre en pelvis, ni lesión intestinal ni vesical. Se realiza lavado de cavidad y colocación de drenaje. Postoperatorio sin incidencias, alta al tercer día.

**Discusión:** la aplicación de la CMI en el traumatismo abdominal no se ha difundido como en otros procedimientos, a pesar de no ser un nuevo concepto. Ya se usó en 1960 por Hesselson que realizó la primera laparoscopia diagnóstica y en 1976 por Gazzaniga que evaluó con esta técnica a 37 pacientes con trauma abdominal. Varios

trabajos publicados demuestran la disminución de las laparotomías innecesarias y costos, por lo que su uso diagnóstico previene entre el 63-80% de laparotomías en blanco que conlleva a disminuir un 22% las complicaciones asociadas.

#### CP-145. LAPAROSCOPIA EXPLORADORA EN HERIDA POR ARMA PENETRANTE EN CAVIDAD ABDOMINAL: A PROPÓSITO DE UN CASO.

**S Martín Cortés, S Mansilla Díaz, R Gómez Pérez, L Pico Sánchez, N Martos Rojas, C Monje Salazar, E Corrales Valero, R de Luna Díaz**

*Servicio Cirugía General y Digestiva. Complejo Hospitalario de Especialidades Virgen de la Victoria, Málaga*

**Introducción:** desde hace años la laparoscopia diagnóstica y a veces terapéutica ha sustituido a la laparotomía exploradora que en múltiples casos resultaban ser laparotomías en blanco. La laparoscopia es segura, presenta menor morbilidad y acorta la estancia hospitalaria. Está indicada en pacientes estables hemodinámicamente en los que *a priori* el cuadro puede resolverse sin laparotomía.

**Caso clínico:** paciente de 43 años que es traído a urgencias por herida por arma blanca autoinfligida en hipocondrio derecho. A su llegada estable hemodinámicamente. A la exploración, herida en HCD de 1,5 cm con gran hematoma de pared y sangrado activo abundante. Abdomen blando y depresible, doloroso y con defensa en hemiabdomen derecho. Se realiza TAC que describe: hematoma de pared de 20 cm con hemoperitoneo moderado y dudosa burbuja de neumoperitoneo adyacente al ángulo hepático del colon, sin objetivarse lesión hepática. Se llevó a cabo laparoscopia exploradora con hallazgos de herida penetrante con disrupción del peritoneo parietal de 2 cm, hematoma de pared sin sangrado activo y el hemoperitoneo descrito en el TAC que se lava y aspira (300 cc). No se objetivan contusiones ni laceraciones hepáticas. Se comprueba estanqueidad del colon, descartando fugas de aire ni contenido intestinal a dicho nivel. Revisión minuciosa por cuadrantes y del paquete intestinal. Se evacuó el hematoma de la pared, revisión de hemostasia, cierre por planos y colocación de drenaje intraabdominal y otro aspirativo en el lecho del hematoma de pared. El paciente evolucionó favorablemente, tolerando dieta al día siguiente, sin anemia siendo dado de alta al tercer día postoperatorio.

**Discusión:** la laparoscopia exploradora e incluso terapéutica es factible, segura y reduce la morbilidad y el número de laparotomías no terapéuticas en pacientes estables hemodinámicamente con heridas por arma blanca penetrantes en cavidad abdominal.

#### CP-146. LESIÓN TRAQUEAL POR ARMA BLANCA EN PACIENTE POLITRAUMATIZADO.

**JA Blanco Elena, J Sánchez Segura, JD Turiño Luque, M Pitarch Martínez, J González Cano, P Gutiérrez Delgado, M Pérez Reyes, J Santoyo Santoyo**

*UGC Cirugía General y Digestiva. Complejo Hospitalario Regional de Málaga, Málaga*

**Introducción:** las lesiones traqueales aparecen en 10-12% de los pacientes con trauma penetrante cervical. Su mortalidad viene determinada por la presencia de lesiones asociadas.

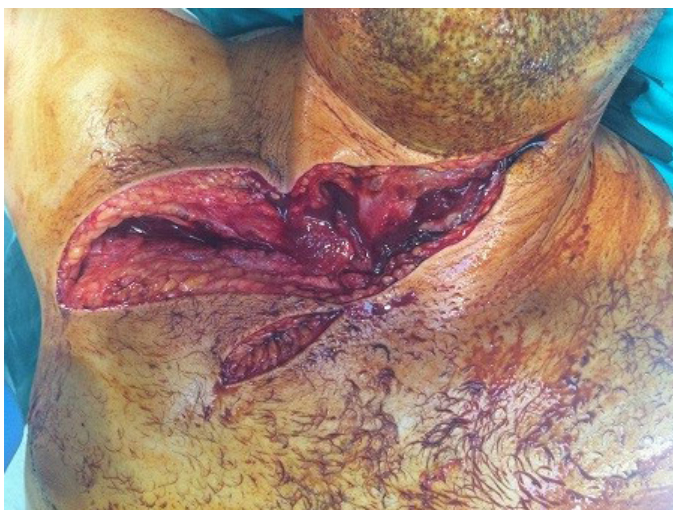**Caso clínico:** varón de 30 años sin antecedentes de interés traído a Urgencias por el 061. El paciente se encuentra hemodinámicamente estable, con Glasgow 15 y saturación del 95%. Presenta heridas de arma blanca, las más importantes en antebrazo derecho, con exposición fascial, y a nivel toracocervical. Esta última se extiende desde tercio externo de región subclavicular derecha hasta escotadura yugular izquierda, continuando hacia ángulo mandibular izquierdo, con sangrado activo.

En TC se objetiva solución de continuidad de la pared anterior de la tráquea, con enfisema de predominio paratraqueal derecho que se extiende a hilio pulmonar derecho y base del cráneo. No se observan lesiones de grandes vasos y esófago.

Se realiza en el quirófano exploración profunda de las lesiones, evidenciando sección parcial de pectoral mayor derecho y sección completa de esternocleidomastoideo derecho y vena yugular anterior derecha. Sección de musculatura pretiroidea y glándula tiroidea hasta plano traqueal que presenta solución de continuidad de 7 cm en cara anterolateral izquierda a nivel de primer anillo y cartílago tiroides (porción lateral izquierda), sin observar afectación de cara traqueal posterior durante la revisión endoluminal.

Se repara la tráquea con sutura absorbible y se comprueba estanqueidad hidroneumática de la misma. Reparación en dos planos de musculatura pretiroidea y reconstrucción de pectoral y esternocleidomastoideo derecho. Hemostasia, cierre por planos y vendaje compresivo de herida antebraquial. Cierre de otras heridas superficiales a nivel de tórax, abdomen y muslo derecho.

Buena evolución postoperatoria con alta al sexto día, sin evidencia de complicaciones en el seguimiento posterior salvo ligera disfonía.



**Figura 1**  
Lesión cervical.

**Discusión:** el cierre primario de la vía aérea y la identificación de las lesiones asociadas son determinantes para el pronóstico del paciente con trauma cervical.

## CP-147. LINFOMA DE BURKITT APENDICULAR CON DEBUT DE APENDICITIS AGUDA.

**M Fornell Ariza, S Roldán Ortiz, C Bazán Hinojo, A Bengoechea Trujillo, J Varela Recio, S Cerrato Delgado, JM Pacheco García**

*UGC Cirugía General y Digestiva. Hospital Puerta del Mar, Cádiz*

**Introducción:** las neoplasias apendiculares están presentes en menos del 1% de las apendicetomías. Los linfomas primarios del apéndice son raros. Presentamos un caso clínico de linfoma apendicular primario.

**Caso clínico:** varón de 22 años, acude a urgencias por dolor en FID de 24 horas, junto con náuseas y febrícula. Leucocitosis con desviación izquierda y ecografía compatible con apendicitis aguda. Intraoperatoriamente hallazgos compatibles con sospecha de mucocele apendicular. Postoperatorio favorable con alta a las 24 horas. En resultado de AP linfoma de Burkitt. El estudio inmunohistoquímico revela positividad para CD20. Se completa estudio de extensión con presencia de adenopatías torácicas múltiples e interaortocava. Actualmente en tratamiento quimioterápico por el servicio de hematología con buena respuesta.

**Discusión:** las neoplasias apendiculares están presentes en menos del 1% de las apendicetomías. Presentan diversas variedades histológicas entre ellas tumor carcinoide, cistadenoma mucinoso, adenocarcinoma y linfoma. Los linfomas de apéndice se presentan generalmente en gente joven, entre la segunda y tercera década de la vida, siendo en los niños el más frecuente el linfoma de Burkitt y en adultos es el linfoma B difuso de células grandes. Son menos frecuentes los linfomas de Hodgkin. El linfoma de Burkitt es un tipo de linfoma no-Hodgkin bastante infrecuente, que afecta principalmente a niños y adolescentes, de difícil diagnóstico por imagen; sin embargo la detección preoperatoria de estas neoplasias es importante porque puede cambiar el abordaje quirúrgico y evitar cirugías adicionales. La mayoría de los enfermos son operados por sospecha de apendicitis aguda y el diagnóstico del tumor se realiza como un hallazgo en el estudio anatomopatológico.

## CP-148. NEUMOPERITONEO DE CAUSA VAGINAL, UNA CAUSA ATÍPICA DE NEUMOPERITONEO.

**C Peña Barturen, S Roldán, S Ayllón Gámez, J Varela Recio, LF Romero, M Fornell Ariza, JM Pacheco García**

*UGC Cirugía General y Digestiva. Hospital Puerta del Mar, Cádiz*

**Introducción:** una de las patologías más frecuentes en cirugía de urgencias es la perforación de víscera hueca, diagnosticada mediante la exploración física y por la existencia de aire extraluminal en la cavidad peritoneal y es indicación de intervención quirúrgica urgente

**Caso clínico:** mujer 44 años, intervenida hace tres meses de histerectomía por miomas, y que acude a Urgencias por dolor abdominal súbito. También metrorragia. A la exploración, abdomen blando, depresible, no doloroso a la palpación. No signos de peritonismo. Analítica: PCR de 5 y leucocitosis de 14.800. Coagulación correcta. Rx de abdomen en la que se observan signos de neumoperitoneo. Ante la discordancia clínico-Rx se realiza TAC abdomen con contraste que describe abundante aire extraluminal a nivel peritoneal. No punto

de perforación por lo que se realiza estudio dirigido introduciendo Plenigraf con relleno adecuado hasta colon descendente sin que se identifique punto de fuga. No se observa líquido libre. Se decide laparotomía exploratoria. Se revisan asas de intestino delgado y el marco cólico hasta recto sin hallar perforación. Tampoco perforación de ninguna otra víscera. Se comprueba estanqueidad en recto sin alteraciones. Se decide comprobar estanqueidad a través de vagina apreciando signos de perforación de la misma, ante ello, se dan puntos sueltos de vyrcril para cierre del defecto.

**Discusión:** la causa más frecuente de neumoperitoneo es la cirugía reciente, un 60% ocurre tras cirugía abierta y un 25% tras cirugía laparoscópica. En un 90% se debe a perforación de víscera hueca, siendo el úlcus gástrico el más frecuente. Un 10% de los casos, el neumoperitoneo no se debe a causa quirúrgica siendo su manejo conservador. Aunque la mayoría, el paciente con perforación de víscera hueca presenta abdomen en tabla, existen ocasiones en las que no se puede precisar el origen, siendo necesaria una laparotomía de urgencia. Nuestro caso, se trata de un neumoperitoneo a causa de una perforación vaginal con discordancia clínico-radiológica y que sólo se diagnosticó una vez realizada laparotomía urgente.

### CP-150. OBSTRUCCIÓN INTESTINAL POR BANDAS DE LADD: CASO CLÍNICO.

**F Moreno Suero<sup>1</sup>, E Perea del Pozo<sup>1</sup>, IM Ramallo Solís<sup>1</sup>, F de la Portilla de Juan<sup>1</sup>, A Barranco Moreno<sup>2</sup>, MJ Tamayo López<sup>1</sup>, FJ Padillo Ruiz<sup>1</sup>**

<sup>1</sup>Servicio Cirugía General y Digestiva. Complejo Hospitalario Regional Virgen del Rocío, Sevilla <sup>2</sup>Sección Cirugía General y Digestiva. Complejo Hospitalario Regional Virgen del Rocío, Sevilla

**Introducción:** la malrotación intestinal es una anomalía congénita en la que se produce una rotación y fijación anormal del intestino medio durante el desarrollo fetal. Es una causa infrecuente de obstrucción intestinal en adultos con una incidencia de 0,2%, que puede tener graves consecuencias.

**Caso clínico:** hombre de 68 años que acude a urgencias por un cuadro de vómitos alimenticios de 48 horas de evolución asociado a dolor abdominal. No refiere fiebre y su última deposición fue 48 horas antes. En la analítica se objetiva una leucocitosis con neutrofilia sin más alteraciones. En la radiografía de abdomen se observa niveles hidroaéreos, sin dilatación de asas intestinales y la presencia de gas distal. El paciente fue intervenido mediante laparoscopia exploradora, en la cual se encuentra dilatación yeyunal desde el ángulo de Treitz hasta unos 50 cm donde se encuentra un anillo fibroso a nivel medial del meso que estenosa el asa. Al revisar desde la válvula ileocecal se encuentra otro anillo fibroso a nivel medial del meso que estenosa el íleon. Durante la laparoscopia se liberan varios anillos fibrosos constrictores con bisturí armónico.

**Discusión:** la malposición intestinal por sí misma generalmente no causa problemas, pero su combinación con la malfijación tiene posibles consecuencias, como la formación de un vólvulo del intestino medio o de hernias internas a través del mesenterio.

La malrotación intestinal requiere intervención quirúrgica en pacientes sintomáticos. El pilar del tratamiento es el procedimiento de Ladd que consta de cuatro partes:

- División de las bandas de Ladd, fibras congénitas y adherencias que constriñen la base del mesenterio.
- Ampliación de la raíz estrecha del mesenterio del intestino delgado para la movilización del duodeno.
- División de las adherencias alrededor de la arteria mesentérica superior para prevenir la formación de un vólvulo.
- Apendicectomía para prevenir futuros problemas diagnósticos al estar anormalmente localizado.

### CP-151. OTRAS CAUSAS DE NEUMOPERITONEO.

**A García Jiménez, A Molina Raya, M Domínguez Bastante, J Santoyo Villalba, MA Herrero, S Ercoreca Tejada, J Villar del Moral**

Unidad Cirugía General. Complejo Hospitalario Regional Virgen de Las Nieves, Granada

**Introducción:** la presencia de neumoperitoneo es una entidad que requiere con frecuencia de laparotomía urgente, siendo la principal causa la perforación de víscera hueca (85-95%).

**Caso clínico:** varón de 57 años recientemente diagnóstico de carcinoma epidermoide de pulmón no subsidiario de tratamiento, en seguimiento por la unidad de cuidados paliativos. Acude a urgencias por dolor abdominal generalizado asociado a estreñimiento de nueve días de evolución, sin vómitos, ni fiebre. Analítica con elevación de reactantes de fase aguda. Tras visualizar neumoperitoneo en Rx tórax se realiza TAC abdominal: "condensación pulmonar en lóbulo inferior derecho y neumoperitoneo severo libre en cavidad abdominal, en el contexto de posible perforación de víscera hueca".

En la exploración clínica no se aprecian signos de irritación peritoneal, no obstante sí repercusión respiratoria (Sat. O<sub>2</sub> 75% sin GN). Se decide ingreso hospitalario, con el fin de evacuar el aire intraabdominal y mejorar la clínica del paciente. Debido a la situación terminal, se decidió colocar un pig-tail intraabdominal radioguiado y medidas de confort. El paciente falleció al octavo día hospitalario como consecuencia de su enfermedad de base.

**Discusión:** el neumoperitoneo está relacionado en un alto porcentaje de los casos con una perforación de víscera hueca, lo que conlleva a una intervención quirúrgica urgente en la mayoría de las ocasiones. Sin embargo, existen casos de "neumoperitoneo no quirúrgico" de causa extraabdominal, pudiendo ser de origen torácico (neumotórax, neumonías, tuberculosis, asma, enfisema bulloso, carcinoma pulmonar, etc.), ginecológico (exploraciones o postoperatorios ginecológicos, infecciones pélvicas, puerperio, post-coito, etc.) u otras (idiopático, drenajes abdominales, catéter de diálisis peritoneal, etc.). La situación clínica del paciente y la causa del neumoperitoneo, resultarán fundamentales para decidir el manejo más adecuado en cada caso.

### CP-152. PAPEL DEL PACKING PERIHEPÁTICO COMO TRATAMIENTO DE ELECCIÓN EN LA ROTURA HEPÁTICA POR SÍNDROME DE HELLP.

J Santoyo Villalba, N Zambudío Carroll, J Triguero Cabrera, E Brea Gómez, C Plata Illescas, JM Villar del Moral

Servicio Cirugía General y Digestiva. Complejo Hospitalario Regional Virgen de Las Nieves, Granada

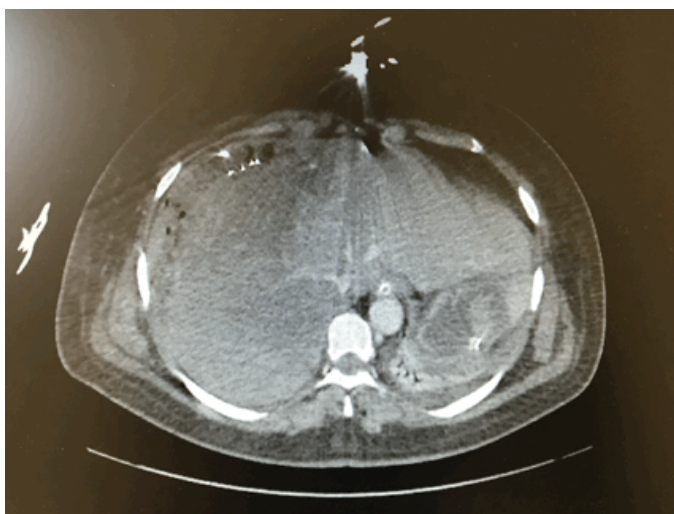
**Introducción:** el síndrome de HELLP (hemólisis, elevación enzimas hepáticas y plaquetopenia) representa un cuadro clínico que afecta al 1% de las embarazadas.

Una de las complicaciones más temidas de este síndrome es el hematoma hepático. La mortalidad materna y neonatal en estos casos alcanza el 59% y 62%, respectivamente.

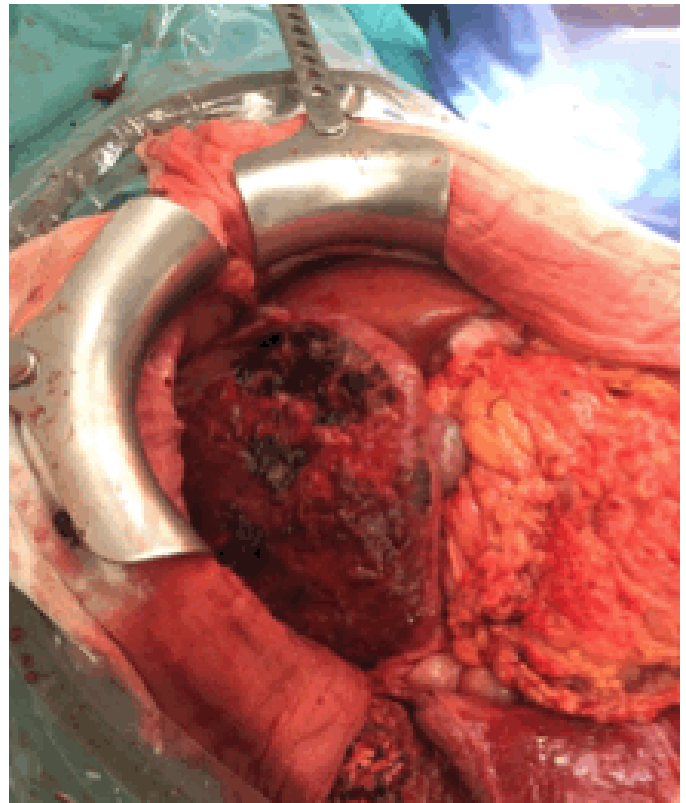
**Caso clínico:** se presenta el caso de una mujer de 38 años, gestante de 38 semanas sin antecedentes personales de interés salvo hipertensión durante el embarazo. En el curso de la cesárea se objetiva hemoperitoneo masivo secundario a rotura de hematoma subcapsular hepático. Se realizó packing hepático, con mala evolución clínica por lo que se solicitó TC: "sangrado activo en la superficie anterior del lóbulo hepático derecho".

Se decide traslado a nuestro centro, observándose además alteración analítica significativa con plaquetopenia, anemia hemolítica y alteración de enzimas hepáticas, sospechándose síndrome de HELLP como causa de hematoma hepático complicado. Se intervino realizándose nuevo packing hepático en un primer lugar con retirada de este a las 48 horas.

La paciente presentó una lenta pero favorable evolución en UCI durante 35 días hasta adecuada estabilidad hemodinámica. Posterior traslado a planta de hospitalización sin incidencias siendo dada de alta al cuarto día. Se revisó en consultas externas posteriormente donde permanecía clínicamente asintomática con analítica normalizada y bebe en buen estado de salud.



**Figura 1**  
TAC abdomen: packing perihepático sobre hematoma subcapsular complicado.



**Figura 2**  
Resultado tras electrocoagulación de sangrado hepático.

**Discusión:** una complicación poco frecuente pero extremadamente grave del síndrome de HELLP es la formación de un hematoma hepático subcapsular, que si se rompe es frecuentemente mortal. Las distintas opciones terapéuticas varían en función de la estabilidad hemodinámica y la ruptura o no de dicho hematoma. La embolización arterial es una opción exclusivamente en pacientes con estabilidad hemodinámica y hematoma contenido. El resto de las opciones terapéuticas (ligadura arteria hepática, packing hepático, resección hepática o trasplante) se prefieren cuando se produce rotura del hematoma.

### CP-153. PERFORACIÓN DURANTE COLONOSCOPIA. ACTITUD EN URGENCIAS ¿HARTMANN O ANASTOMOSIS?

S Martín Cortés, A del Fresno Asencio, R Gómez Pérez, N Martos Rojas, EA Buendía Peña, F Ramos Muñoz, C Monje Salazar, R de Luna Díaz

Servicio Cirugía General y Digestiva. Complejo Hospitalario de Especialidades Virgen de la Victoria, Málaga

**Introducción:** frecuentemente se producen pequeñas perforaciones durante las colonoscopias que pueden tratarse de forma conservadora dado que el intestino está limpio tras la preparación para la prueba y se trata de perforaciones pequeñas. Las pruebas de imagen suelen ser muy llamativas debido al abundante neumoperitoneo que se produce al pasar el gas de la insuflación del colonoscopio a la cavidad abdominal. La importancia de la tolerancia a la irritación que a causa el gas extraluminal en el paciente, el estado nutricional la buena preparación intestinal y sobre todo el tamaño y localización de la

perforación van a ser determinantes a la hora de poder manejar la complicación de forma conservadora.

**Caso clínico:** mujer de 84 años que sufre perforación durante la realización de colonoscopia diagnóstica por anemia y estreñimiento. La paciente es trasladada desde la sala de colonoscopias a urgencias tras objetivarse perforación durante la prueba. Estable hemodinámicamente, con dolor, distensión abdominal y peritonismo generalizado. Se inicia tratamiento antibiótico y se realizan radiografías y TAC abdominal confirmándose neumoperitoneo. El endoscopista nos informa de desgarro de unos 4-5 cm en unión rectosigmoidea; siendo imposible en estas condiciones plantear un tratamiento no quirúrgico. El resto de la exploración sin hallazgos patológicos. Dadas las condiciones de la paciente, escasa comorbilidad, buena preparación del colon y diagnóstico inmediato de la perforación se decidió resección y anastomosis primaria laparoscópicas en vez de realizar una sigmoidectomía y colostomía terminal tipo Hartmann. El postoperatorio transcurrió sin incidencias al igual que si hubieses sido una cirugía programada. La paciente fue dada de alta a los cinco días sin complicaciones

**Discusión:** es seguro realizar una resección y anastomosis primaria tras una perforación por colonoscopia en paciente seleccionados.

#### CP-154. PERFORACIÓN INTESTINAL POR CATÉTER DE DERIVACIÓN VENTRÍCULO-PERITONEAL. ABORDAJE LAPAROSCÓPICO.

F Moreno Suero, V Pino Díaz, V Durán Muñoz-Cruzado, IM Ramallo Solís, A Jiménez Salido, FJ Padillo Ruíz

Departamento Cirugía General y Digestiva. Complejo Hospitalario Regional Virgen del Rocío, Sevilla

**Introducción:** la perforación intestinal causada por un catéter de derivación ventrículo-peritoneal (DVP) es una complicación poco frecuente pero que puede tener graves consecuencias. El abordaje laparoscópico de la misma puede aportar beneficios tal y como se muestra en este caso clínico.

**Caso clínico:** mujer de 49 años alérgica a penicilina y contraste yodado que es portadora de catéter de DVP por enfermedad de Lhermitte-Duclos desde 2007 que acude tras la exteriorización del extremo distal del catéter por el ano.

La paciente está sintomática y no presenta alteraciones en la exploración física ni analíticas. Se decide la realización de TC de cráneo que no muestra nuevas alteraciones y de abdomen en el que se evidencia la introducción del catéter de DVP a nivel del sigma sin neumoperitoneo ni líquido libre.

Se interviene de urgencia a la paciente retirando el catéter y colocando un drenaje ventricular externo. Posteriormente se realiza laparoscopia exploradora donde se evidencia el catéter que en su trayecto perfora el ciego y el colon sigmoides. Se realiza apendicectomía con resección parcial del ciego y resección sigmoidea con anastomosis primaria a través de Pfannestiel.

**Discusión:** la perforación intestinal por catéter de DVP es una complicación poco frecuente, siendo el colon el lugar más frecuente

de lesión. Las complicaciones más graves asociadas son la peritonitis y la infección del SNC secundarias.

Existen tres pilares básicos en el manejo de este tipo de pacientes: la antibioterapia intravenosa, la colocación de un drenaje ventricular externo y la retirada del catéter.

La vía de abordaje abdominal habitual es mediante laparotomía, habiéndose descrito casos en los que se ha tratado mediante colonoscopia. En este caso optamos por un abordaje laparoscópico que nos permitía visualizar in situ la lesión con la menor agresión posible y la reparación de la misma con las ventajas habituales que nos aporta la laparoscopia.

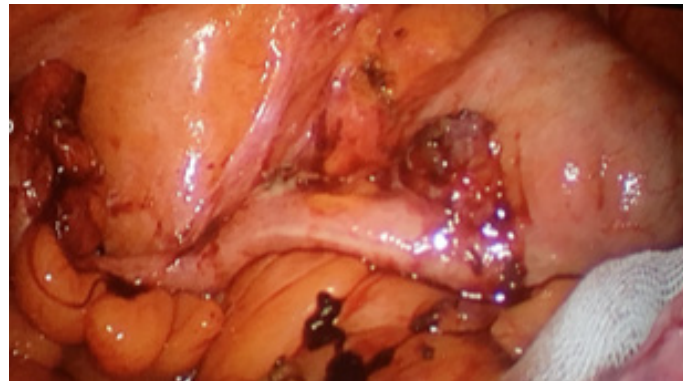


Figura 1 Perforación en la base apendicular.

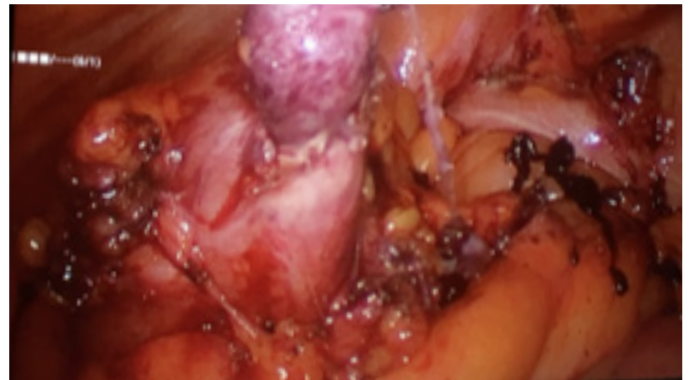


Figura 2 Perforación a nivel del sigma.

#### CP-155. RESULTADOS DEL MANEJO CONSERVADOR EN PACIENTES CON COLECISTITIS AGUDA.

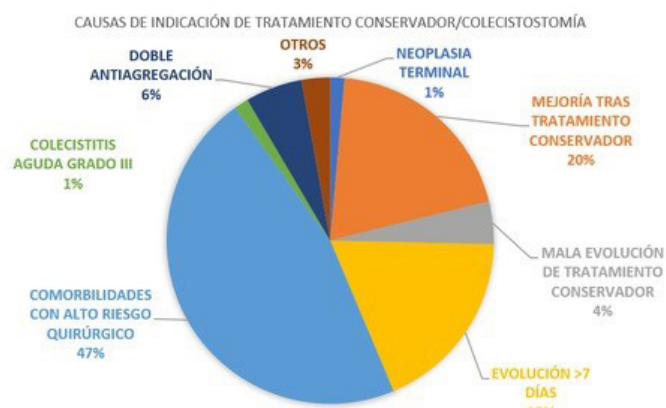
M López-Cantarero García-Cervantes, JA López Ruíz, A Cano Matías, B Marengo de la Cuadra, M Sánchez Ramírez, M Retamar Gentil, F Oliva Mompeán, P de la Herranz Guerrero

UGC Cirugía General y Digestiva. Complejo Hospitalario Regional Virgen Macarena, Sevilla

**Introducción:** analizar los resultados del tratamiento conservador en paciente con colecistitis aguda.

**Material y métodos:** estudio descriptivo y retrospectivo de una serie de casos de pacientes con colecistitis, que son tratados de manera conservadora y colecistostomía, entre los años 2016 y 2017.

**Resultados:** se han registrado 71 pacientes, de los cuales 39 son hombres (55%) y 32 son mujeres (45%), con una mediana de edad de 74 años. La mediana de la estancia fue de cinco días. Del total de los 71 pacientes, 42 (59,15%) mejoraron con tratamiento conservador y 29 (40,85%) con colecistostomía. De entre las causas por las que se decidió tratamiento conservador encontramos que, de los 42 pacientes, 15 (36%) porque presentaron mejoría clínica y analítica tras instauración del tratamiento conservador, 14 (33%) presentaban comorbilidades con alto riesgo quirúrgico, 10 (24%) por una evolución superior a siete días y 3 (7%) imposibilidad de retirar tratamiento antiagregantes debido al riesgo trombotico del paciente. Tras el proceso, hubo 10 (14,08%) reingresos, 8 (80%) tras colecistostomía y 2 (20%) tras tratamiento conservador. Una vez pasado el proceso agudo, 37 (52,11%) no requirieron intervención quirúrgica, 29 (40,27%) colecistectomía laparoscópica programada.



**Figura 1** Causas de indicación de tratamiento conservador.

**Conclusiones:** el tratamiento de elección de la colecistitis es la colecistectomía por vía laparoscópica, siempre y cuando el paciente presente las condiciones óptimas para la misma, ya que en caso de que no fuese así, estaría indicado el tratamiento conservador.

Es por tanto esencial reconocer aquellos casos en los que la cirugía no estaría indicada por suponer un desequilibrio entre el riesgo y el beneficio, en especial aquellos que presentan un alto riesgo.

En caso de fracaso, es importante saber reconocer aquellos pacientes que estén presentando una mala respuesta y no demorar la indicación de colecistostomía para evitar complicaciones y la evolución del paciente al estado de sepsis.

**CP-156. RESULTADOS DEL MANEJO NO-OPERATORIO DE LAS PERFORACIONES DE COLON DURANTE LA EXPLORACIÓN COLONOSCÓPICA.**

JA Blanco Elena, T Robles Quesada, J Plata Rosales, S Fuentes Molina, J Granados García, P Ruiz Navarro, R del Rosal Palomeque, C León Salinas

UGC Cirugía General y Digestiva. Hospital Comarcal Infanta Margarita, Cabra

**Introducción:** la perforación colónica en el transcurso de una colonoscopia es una complicación infrecuente pero potencialmente deletérea e incluso letales. Su incidencia oscila entre el 0,016% y el 0,19%. El diagnóstico se suele realizar precozmente, siendo infrecuente las complicaciones sépticas como debut de la clínica.

Caso clínico: Caso 1. Mujer de 76 años, alérgica a betalactámicos, con antecedente de DM, HTA, EPOC severo y cardiopatía isquémica, con pólipo sésil extenso en fondo de saco cecal que precisó resección submucosa amplia. La paciente comienza con dolor brusco a las 12 horas de la exploración. Tras diez días de antibioterapia y reposo intestinal se reintroduce dieta oral, sin incidencias.

Caso 2. Mujer de 49 años, sin antecedentes de interés, sometida a polipectomía endoscópica por múltiples lesiones pediculadas infracentimétricas. Comienza con dolor abdominal y distermia a las 36 horas de la exploración, evidenciándose en TC importante retro neumoperitoneo que diseca ambas celdas renales. Tras siete días de antibioterapia intravenosa se reinicia dieta progresiva con buena evolución.

Caso 3. Mujer de 59 años, con antecedente de diverticulitis aguda complicada con plastrón sigmoideo y fístula enterocutánea. Presenta a las 20 horas de la colonoscopia diagnóstica importante distensión abdominal con disnea secundaria por hipomotilidad diafragmática que requiere evacuación del neumoperitoneo mediante punción. Tras completar antibioterapia es dada de alta pendiente de intervención programada por fístula enterocutánea.

**Discusión:** aunque las perforaciones por colonoscopia son infrecuentes, la morbimortalidad postoperatoria puede ser significativas. No existe consenso unánime sobre cuál debe ser el manejo óptimo de estos pacientes. Aunque algunas series reseñan una tasa de curación del 100% de los enfermos con medidas conservadoras o mínimamente invasivas, existen series recientes que documentan un fracaso de dicha estrategia en el 33-100% de los enfermos, que precisarían una laparotomía urgente. En nuestra experiencia, en pacientes estables, sin datos de sepsis y con cuadros no evolucionados es factible un tratamiento conservador.

**CP-157. TRAUMATISMO SUPRARRENAL AISLADO, UNA ENTIDAD INFRECUENTE. IMPORTANCIA DE SU SEGUIMIENTO.**

F Moreno Suero, V Durán Muñoz-Cruzado, L Tallón Aguilar, J Tinoco González, A Sánchez Arteaga, V Camacho Marente, A Nevado Infante, M Flores Cortés, F Pareja Ciuró, FJ Padillo Ruíz

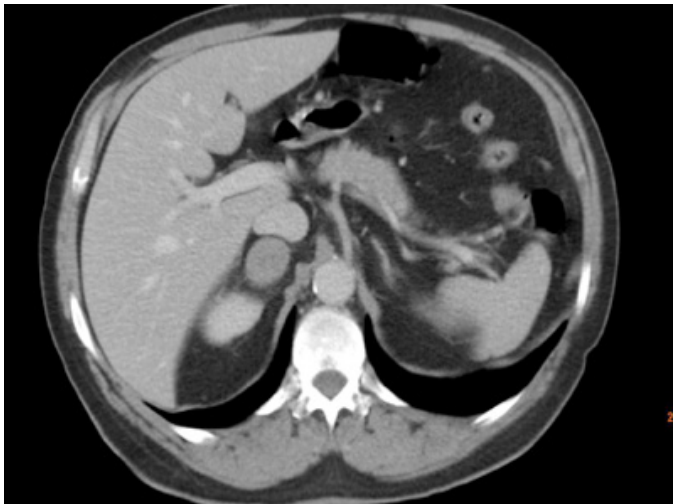Complejo Hospitalario Regional Virgen del Rocío, Sevilla

**Introducción:** las lesiones de la glándula suprarrenal son poco frecuentes, sobre todo si son aisladas. Cursan sin signos ni síntomas específicos por lo que habitualmente son identificadas en pruebas de imagen en el contexto de pacientes que sufren trauma de alta energía. Presentamos dos casos de traumatismo suprarrenal aislado y cómo se manejaron.

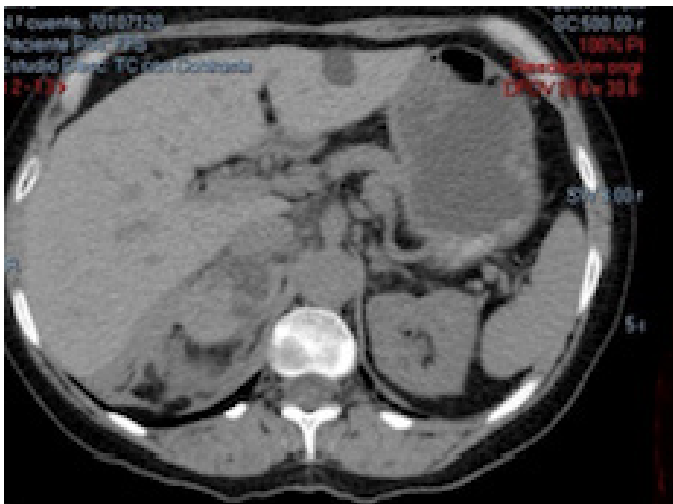
**Caso clínico:** el primero es un hombre de 63 años sin antecedentes de interés que se cae de la bicicleta golpeándose contra el codo y costado derecho y la segunda es una mujer de 62 años que se precipita desde su propia altura cayendo sobre un cubo.

Se atienden según el protocolo ATLS. Se encuentran conscientes y hemodinámicamente estables. Presentan dolor en la zona del traumatismo sin signos de fractura ni de irritación peritoneal. La mujer presenta dolor en hipocondrio derecho y 102 lpm. Se realiza una TC abdominal donde se evidencia un hematoma adrenal derecho y una hemorragia suprarrenal con líquido libre en el espacio de Morrison respectivamente. Los análisis bioquímicos y el hemograma eran normales.

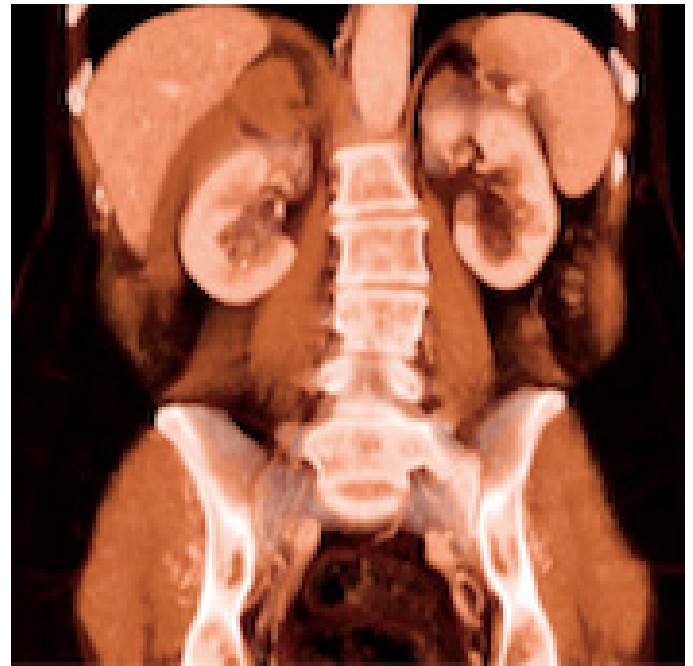
Ante los hallazgos descritos se decide una actitud conservadora mediante observación durante 48 horas monitorizando las constantes y analíticas seriadas. El primer paciente es alta a las 48 horas de su ingreso mientras que la mujer permanece 7 días hasta comprobar mediante TAC la estabilidad de la lesión. Ambos pacientes se revisaron en consulta cuatro semanas después comprobando que la lesión adrenal había desaparecido en la TC de control y la normalidad de los niveles de catecolaminas.



**Figura 1** Paciente 1: hematoma suprarrenal derecho de 4,5x2,6x3,1 cm.



**Figura 2** Paciente 2: hemorragia suprarrenal.



**Figura 3** Paciente 2: hemorragia suprarrenal.

**Discusión:** las lesiones suprarrenales en los pacientes politraumatizados son muy poco frecuentes, especialmente si se presentan sin otras lesiones asociadas. Es por ello que consideramos de gran importancia la realización del diagnóstico diferencial con una lesión suprarrenal previa mediante el seguimiento y control del paciente mediante TC y niveles de catecolaminas.

### CP-158. TROMBOSIS DE VENA OVÁRICA COMO DIAGNÓSTICO DIFERENCIAL DE DOLOR EN FOSA ILÍACA IZQUIERDA.

MÁ Herrero Torres, A Molina Raya, J Santoyo Villalba, A García Jiménez, S Erkoreka Tejada, JM Villar del Moral

Servicio Cirugía General y Digestiva. Complejo Hospitalario de Granada, Granada

**Introducción:** dentro del diagnóstico diferencial del dolor en fosa ilíaca izquierda asociado a un proceso infeccioso la patología más frecuente es la diverticulitis, seguida de patología urológica o ginecológica. **Objetivo:** presentar un caso infrecuente trombosis ovárica como causa de dolor en FII.

**Caso clínico:** paciente de 22 años, gestante de 28 semanas, sin antecedentes de interés. Acude al servicio de Urgencias por sensación de dinámica uterina, asociada a clínica miccional y dolor en fosa ilíaca izquierda. A la exploración ginecológica se evidencia dinámica regular y feto sin alteraciones.

Análiticamente destaca leucocitosis con neutrofilia y elevación de PCR por lo que se realiza ecografía abdominal que describe una masa heterogénea multiloclada en fosa ilíaca izquierda compatible con hematoma que parece depender de la musculatura abdominal. Se amplía el estudio mediante RMN que evidencia trombosis de la



vena ovárica izquierda aguda-subaguda precoz. Se decide tratamiento conservador mediante anticoagulación con heparina de bajo peso molecular y antibioterapia.

Presenta evolución favorable con el tratamiento instaurado, cediendo la dinámica uterina y con el feto sin alteraciones, por lo que es dada de alta al octavo día del ingreso. Se realizó estudio de coagulación especial, evidenciando mutación heterocigota para el gen MTHFR. La paciente da a luz a término mediante cesárea sin incidencias.

**Discusión:** es importante realizar un correcto diagnóstico diferencial en el dolor abdominal, fundamentalmente en mujeres donde debemos considerar la patología ginecológica.

La trombosis de vena ovárica es una complicación más frecuente en el puerperio inmediato, con una incidencia entre 1/600 y 1/2000 partos, que puede ocurrir también en casos de endometritis, enfermedad inflamatoria pélvica, malignidad, trombofilia, enfermedad inflamatoria intestinal y en cirugía pélvica. Se presenta con clínica de fiebre y dolor en fosa ilíaca y las pruebas de imagen pueden confundirlo con apendicitis o hidronefrosis. Su manejo principal se basa en anticoagulación y antibioterapia de amplio espectro.

### CP-159. TUMOR DE GIST COMO CAUSA DE ABDOMEN AGUDO.

**R Martínez Mojarro, A Vega Recio, P González Benjumea, P Beltrán Miranda, M Delgado Morales, MJ Perea Sánchez, J Candón Vázquez, R Balongo García**

*Servicio Cirugía General y Digestiva. Complejo Hospitalario de Especialidades Juan Ramón Jiménez, Huelva*

**Introducción:** el tumor del estroma gastrointestinal (GIST) es la neoplasia mesenquimal gastrointestinal más frecuente. La localización más frecuente es en estómago, seguido de intestino delgado, colon-recto, esófago, mesenterio y retroperitoneo. Con frecuencia el diagnóstico es casual. La TC es un estudio orientativo y fundamental en urgencias. La prueba más rentable es ecoendoscopia con PAAF. La cirugía es tratamiento de elección.

**Caso clínico:** mujer de 52 años que acude a urgencias por dolor abdominal progresivo que inicia en mesogastrio e irradia al resto del abdomen de 48 horas de evolución con fiebre y vómitos.

Presenta mal estado general, hipotensión, taquicardia. Abdomen distendido con defensa generalizada. Analítica con anemia, leucocitosis con desviación izquierda y PCR elevada (25 mg/dl). TC abdominal: trombosis parcial de la arteria mesentérica superior y tumor irregular dependiente de yeyuno con componente intraluminal y exofítico.

Laparotomía urgente evidenciando tumoración en raíz del mesenterio de 14 cm de diámetro altamente vascularizada, comunicado con rama segmentaria de la arteria mesentérica superior, con invasión del yeyuno a unos 10 cm del ligamento de Treitz. Se realiza resección intestinal en bloque y enteroanastomosis termino-terminal, presentando buen curso postoperatorio. AP: tumor del estroma gastrointestinal (GIST)

de alto grado con bordes libres. Inmunohistoquímica positiva CD117, CD34.

**Discusión:** en nuestra paciente el diagnóstico se realizó en una fase avanzada que desencadenó un proceso séptico subsidiario de cirugía urgente.

El tratamiento neoadyuvante con Imatinib es el tratamiento de elección en la enfermedad avanzada. Está indicada la exéresis del tumor primario en bloque. Si se objetiva respuesta a imatinib se puede realizar una cirugía más conservadora.

Las recidivas abdominales se benefician de un rescate quirúrgico si ocurren en pacientes con respuesta al tratamiento sistémico. La supervivencia en cinco años es menor al 60% con riesgo de recidiva incluso después de diez años.

### CP-160. URGENCIAS EN CIRUGÍA GENERAL: HERIDA PENETRANTE POR ARMA BLANCA. A PROPÓSITO DE UN CASO.

**S Martín Cortés, NS Ávila García, R Gómez Pérez, EA Buendía Peña, E Corrales Valero, C Monje Salazar, S Mansilla Díaz, R de Luna Díaz**

*Servicio Cirugía General y Digestiva. Complejo Hospitalario de Especialidades Virgen de la Victoria, Málaga*

**Introducción:** en los pacientes con heridas por arma blanca a nivel abdominal es fundamental determinar si penetran en la cavidad peritoneal, para lo que dispones de diversas técnicas (exploración directa de la herida, la realización de punción-lavado peritoneal, la ECO FAST y la Tomografía computarizada. En pacientes estables el TAC es la prueba de elección. Proponemos un caso clínico de traumatismo abdominal por arma blanca.

**Caso clínico:** varón de 19 años que es traído al servicio de Urgencias por heridas inciso-contusas por arma blanca a nivel abdominal. A su llegada se encuentra estable hemodinámicamente, consciente y con dolor abdominal intenso. A la exploración presenta heridas paraumbilical izquierda y a nivel de vacío izquierdo. Sin sangrado activo ni evisceración por las mismas. El TAC abdominal con contraste iv. confirma que se trata de heridas penetrantes en cavidad abdominal, objetivándose su trayecto a través de los planos subcutáneo y muscular de la pared con burbujas de neumoperitoneo adyacentes a asas de delgado. Se decide cirugía urgente.

En la laparotomía exploradora se objetivaron varias perforaciones puntiformes en diferentes asas de intestino delgado y un gran hematoma en el meso. Se llevaron a cabo suturas simples de las perforaciones y una resección y anastomosis primaria de la zona más afectada. Al día siguiente el paciente tuvo que ser reintervenido por una perforación que había pasado inadvertida en la primera cirugía. Fue dado de alta al sexto día postoperatorio sin incidencias.

**Discusión:** el TAC de abdomen es la técnica de imagen de elección en pacientes estables con heridas por arma blanca abdominales. Aún así pueden pasar inadvertidas algunas lesiones por lo que la vigilancia estrecha del paciente politraumatizado es fundamental.

### CP-161. VOLVULACIÓN MESENTÉRICA.

A Román Rando<sup>1</sup>, MÁ Sánchez Gálvez<sup>1</sup>, A García Vico<sup>1</sup>, D Martínez Baena<sup>2</sup>

<sup>1</sup>UGC Cirugía General y Digestiva. Complejo Hospitalario de Especialidades Virgen de Valme, Sevilla <sup>2</sup>UGC Intercentros Cirugía General y Digestiva. Complejo Hospitalario de Especialidades Virgen de Valme, Sevilla

**Introducción:** la volvulación mesentérica consiste en la rotación axial en forma horaria o anti horaria del eje de la raíz del mesenterio pudiendo causar un compromiso vascular y/u obstrucción intestinal. Su causa es desconocida si bien existen reconocidos factores predisponentes como raíz mesentérica larga, intestino redundante, adherencias de procedimientos quirúrgicos anteriores así como escasez de grasa intraperitoneal.

**Caso clínico:** paciente politoxicómano con antecedente de hepatopatía crónica VHC+ y resección intestinal por herida de arma de fuego en su juventud. Acude a Urgencias por intenso dolor abdominal de dos horas de evolución, de comienzo súbito tras consumo de drogas. No asocia otra sintomatología.

A la exploración el paciente estaba afectado por el dolor. Estable hemodinámicamente. Abdomen distendido, doloroso a la palpación y con peritonismo difuso. Analíticamente 10.900 leucocitos con desviación izquierda y PCR 0,8 mg/dL.

Ante el deterioro progresivo del paciente se decide realizar TAC de abdomen y pelvis con contraste (Figuras 1 y 2) con hallazgo abundante líquido libre intraperitoneal y "signo del remolino" del eje vascular mesentérico.

Dado el deterioro progresivo del paciente y los hallazgos radiológicos, se decidió realizar una laparotomía exploradora urgente. En la intervención se objetivó una raíz mesentérica larga y laxa con rotación del eje mesentérico en sentido antihorario que provocaba un compromiso vascular reversible de todo el paquete intestinal. Se realizó una devolvulación y posterior pexia de raíz mesentérica a la pared abdominal. El postoperatorio cursó sin incidencias y el paciente fue dado de alta con control en consultas.

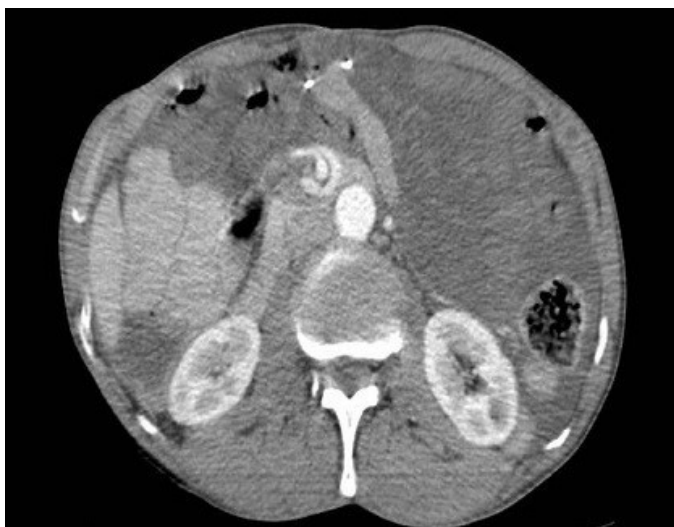

Figura 1

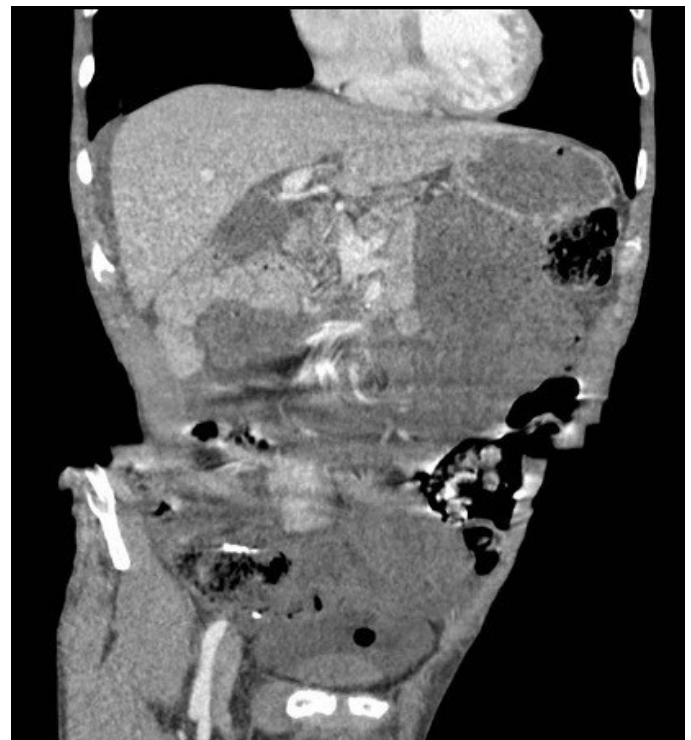

Figura 2

**Discusión:** aunque la volvulación mesentérica es más frecuente en niños con antecedentes de malrotación intestinal, debe de tenerse en cuenta en el diagnóstico diferencial en el abdomen agudo del adulto.

### CP-163. DIAGNÓSTICO INCIDENTAL DEL CARCINOMA SUPRARRENAL.

A López Marcano<sup>1</sup>, R Latorre Fragua<sup>1</sup>, B González Sierra<sup>1</sup>, A Medina Velasco<sup>1</sup>, D Díaz Candelas<sup>1</sup>, C García Amador<sup>1</sup>, V Artega<sup>1</sup>, R de la Plaza Llamas<sup>2</sup>, JM Ramia Ángel<sup>2</sup>, C Ramiro<sup>1</sup>, A Manuel Vázquez<sup>1</sup>

<sup>1</sup>Servicio Cirugía General y Digestiva. Hospital Universitario de Guadalajara, Guadalajara <sup>2</sup>Servicio Cirugía General. Hospital Universitario de Guadalajara, Guadalajara

**Introducción:** el carcinoma suprarrenal (CSR) presenta una incidencia de 0,5 a 2 casos por millón de habitantes. Entre 20-40% presentan metástasis en el diagnóstico. La resección radical es el único tratamiento curativo presentando una supervivencia global a los cinco años de 35%. Presentamos un caso diagnosticado incidentalmente

**Caso clínico:** mujer de 69 años con antecedente de HTA, acude a Urgencias por dolor abdominal de 48 horas. A la exploración 120/70 mmHg, 67 ppm, 96% Sat. O<sub>2</sub>, facie cushingoide, hirsutismo, obesidad centrípeta. Abdomen doloroso y con defensa en hipogastrio-FII. Analítica: 13.000 leucocitos, 90% neutrofilia, PCR 116,5. En TC urgente presenta diverticulitis con perforación contenida en colon descendente, masa suprarrenal derecha heterogénea 6x5 cm, múltiples LOEs hepáticas y en polo superior del bazo sugestivas de metástasis. Ingresó con tratamiento médico, completándose estudio con RNM donde se comprueban los hallazgos. Al octavo día de ingreso presenta empeoramiento clínico y analítico realizándose TC donde se evidencia neumoperitoneo y líquido libre por lo que se

realiza cirugía urgente. Se objetiva diverticulitis perforada en colon sigmoide con peritonitis purulenta generalizada, LOEs hepáticas y en bazo, tumoración adrenal derecha. Se realiza lavado de cavidad, biopsia LOE hepática y operación de Hartman. El análisis anatomopatológico fue de metástasis CSR cortical. Es diagnosticada por Endocrinología de síndrome de Cushing ACTH independiente. Se inicia tratamiento médico y fallece a los dos meses.

**Discusión:** los factores de riesgo de malignidad en el CSR es la presencia de una masa suprarrenal de diámetro mayor de 6 cm, invasión local, metástasis a distancia, sobreproducción de hormonas esteroideas y sexuales. Aunque la biopsia preoperatoria no está indicada en la cirugía por diverticulitis complicada en este caso permitió el diagnóstico. La cirugía R0 es el único tratamiento curativo. La resección R2 en pacientes con enfermedad metastásica irreseccable o enfermedad recurrente local no está indicada ya que los pacientes que se someten a cirugía tienen una supervivencia similar.

### CP-164. FEOCROMOCITOMA BILATERAL.

A Román Rando, G Recio Moyano, A García Vico, MÁ Sánchez Gálvez

UGC Cirugía General y Digestiva. Complejo Hospitalario de Especialidades Virgen de Valme, Sevilla

**Introducción:** los feocromocitomas son tumores del sistema nervioso simpático que se desarrollan a partir de las células cromafines y que se caracterizan por la producción excesiva de catecolaminas. En el 85% de los casos se localizan en la médula suprarrenal y el 15% restante son extra suprarrenales. El feocromocitoma puede tener poca expresividad clínica o ser totalmente asintomático. La HTA es el signo más frecuente, está presente en el 80-90% de los casos.

**Caso clínico:** se trata de un paciente con antecedentes de Neurofibromatosis tipo I y HTA en el que durante una ecografía abdominal por estudio de poliglobulia, se detecta masa suprarrenal izquierda.

El paciente niega haber tenido crisis hipertensivas, aunque sí describe episodios de taquicardia y sudoración profusa sin hipertensión ni palidez, transitorios y autolimitados, de minutos de duración.

A la exploración, se objetivan numerosos neurofibromas, sin alteraciones abdominales de interés. Ante la sospecha, se realiza TAC de abdomen donde la masa presenta densidad de partes blandas como es habitual en los adenomas por lo que se sospechó un feocromocitoma. En esta prueba el aspecto de la masa suprarrenal izquierda es heterogéneo con un tamaño de 6x5,5 cm (Figura 1), describiéndose, además, engrosamiento suprarrenal derecho de 12 mm con el mismo patrón de captación de contraste (Figura 2).

La sospecha de feocromocitoma se confirmó posteriormente por elevación de catecolaminas en orina. Se realizó una suprarrenalectomía bilateral laparoscópica que cursó sin incidencias. El postoperatorio cursó dentro de la normalidad y, actualmente, el paciente se encuentra en tratamiento corticoideo sustitutivo y es seguido en nuestras consultas.

**Discusión:** los pacientes con neurofibromatosis tipo I tienden a desarrollar tumores de estirpe neuroendocrina, como el

feocromocitoma, por lo que hay que sospechar este tipo de patología en pacientes con dicha enfermedad y antecedente de HTA.

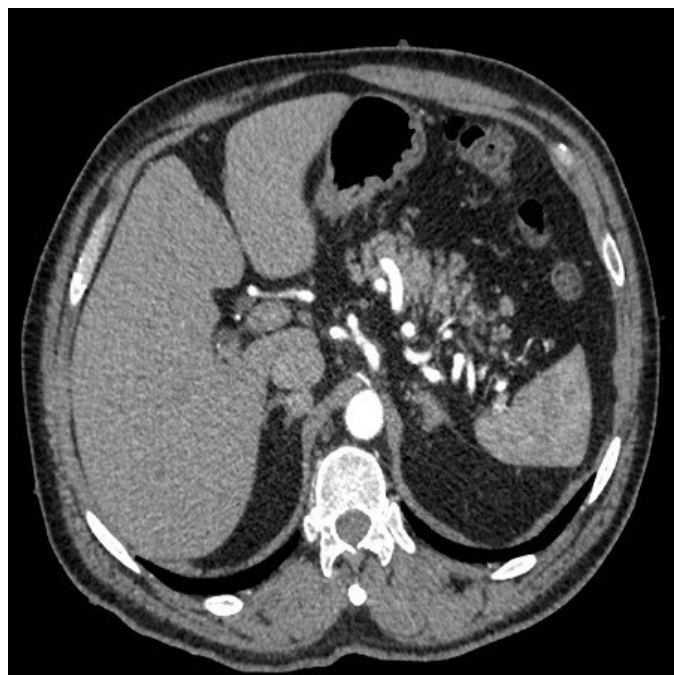


Figura 1

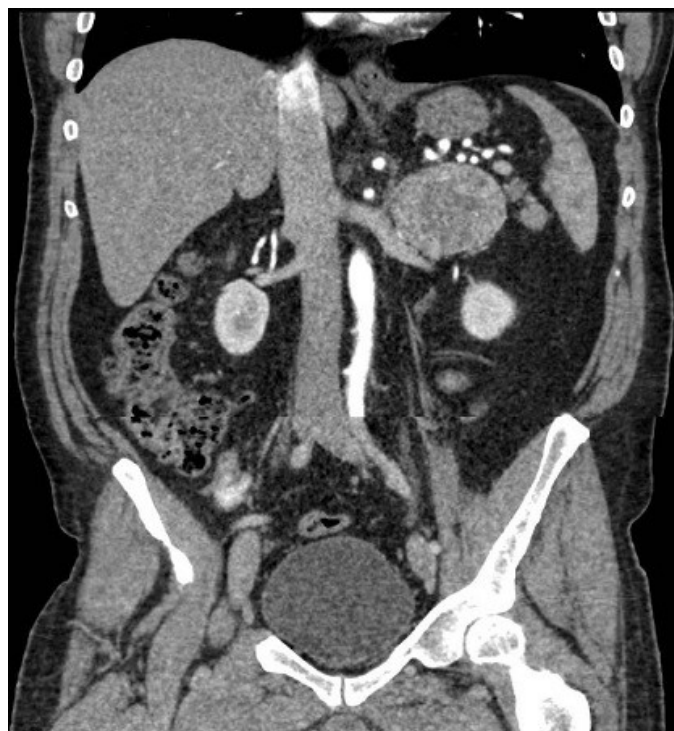

Figura 2

### CP-165. PARAGANGLIOMA TIROIDEO COMO INCIDENTALOMA EN PET-TAC.

A Ramírez Redondo, C Sacristán Pérez, M Díaz Rodríguez, C Marín Velarde

UGC Cirugía General y Digestiva. Hospitales Universitarios Virgen Macarena - Virgen del Rocío, Sevilla

**Introducción:** los paragangliomas son tumores neuroendocrinos originados del tejido cromafín extra adrenal del sistema nervioso autónomo y representan el 0,012% de todos los tumores humanos y el 0,6% de los tumores de cabeza y cuello.

Con la mejoría diagnóstica en oncología del 18-FDG PET-TC, aparecen nódulos tiroideos incidentales entre un 1,1-4,3% entre los que el paraganglioma ha de considerarse como diagnóstico diferencial.

**Caso clínico:** mujer de 51 años con antecedentes de carcinoma de cervix intervenido en 2001 y linfoma B difuso en tratamiento quimioterápico actual. En PET-TC de control se evidencia nódulo tiroideo izquierdo hipercaptante sin clínica de disfunción tiroidea. Se realiza ecografía con PAAF encontrando nódulo sólido, hipoecoico y marcadamente vascularizado de 21 mm cuya citología resulta de proliferación folicular. Dados los hallazgos ecográficos se decide intervención quirúrgica programada mediante tiroidectomía total encontrándose masa adherida a esófago que se consigue reseca. Anatomía patológica con resultado de paraganglioma que expresa somatostatina y cromogranina, con márgenes libres.

Actualmente la paciente comentada en el caso clínico se encuentra asintomática y con un control tiroideo óptimo tras un postoperatorio sin complicaciones.

**Discusión:** los paragangliomas de cabeza y cuello son tumores extremadamente raros con una incidencia muy baja. Suponen un diagnóstico diferencial con las neoplasias tiroideas.

Ante una imagen hipercaptante en PET-TC con 18-FDG es necesario realizar un estudio con ecografía y PAAF que sirva de soporte en el diagnóstico para la realización de un tratamiento óptimo. En nuestro caso la cirugía es el tratamiento definitivo siendo el standard el mismo junto con la adyuvancia de la quimio o radioterapia.

En nuestro caso clínico, la tumoración pudo ser extirpada por completo con márgenes libres sin precisar de adyuvancia postoperatoria y sin complicaciones postquirúrgicas.

### CP-166. COMBINACIÓN DE NEUMOPERITONEO PROGRESIVO PREOPERATORIO Y SEPARACIÓN POSTERIOR DE COMPONENTES CON LIBERACIÓN DE TRANSVERSO EN HERNIAS PARAESTOMALES CON PÉRDIDA DE DERECHO A DOMICILIO.

**A Curado Soriano, B Bascuas Rodrigo, Y Lara Fernández, Z Valera Sánchez, JR Naranjo Fernández, R Jurado Marchena, L Sánchez Moreno, R Pérez Huertas, E Navarrete de Cárcer, F Oliva Mompeán**

*UGC Cirugía General y Digestiva. Complejo Hospitalario Regional Virgen Macarena, Sevilla*

**Introducción:** la eventración paraestomal es la complicación tardía más frecuente del estoma quirúrgico (10-50%) y supone un gran reto quirúrgico, especialmente en los casos con pérdida de derecho a domicilio (PDD), que plantea la combinación de diversas técnicas de reparación de la pared abdominal.

**Caso clínico:** paciente varón de 59 años con antecedentes de obesidad, espondilitis anquilosante, trastorno bipolar y fumador de

1-2 paquetes al día. Remitido a la Unidad de Pared Abdominal por eventración paraestomal tipo IV recidivada con PDD. Intervenido en 2007 de diverticulitis perforada con peritonitis fecaloidea, realizándose intervención de Hartmann y reintervención en 2011 para reconstrucción de tránsito, sin ser posible la misma, optándose en por una reparación Sugarbaker de la eventración paraestomal ya existente.

En el seguimiento a los tres años se observa recidiva clínica y radiológica de la eventración con incarceration crónica de fundus gástrico y asas intestinales sin signos de complicación que contiene más del 25% del contenido intestinal.

Se decide realizar neumoperitoneo progresivo preoperatorio (NPP) según técnica de Goñi Moreno, insuflándose diariamente 800-1.000 cc de aire durante trece días y se instruye al paciente en técnicas de fisioterapia respiratoria.

El paciente es intervenido a los quince días del inicio del NPP, realizándose técnica de Rives-Stoppa con liberación del músculo transverso (TAR) en el lado izquierdo y translocación de colostomía a flanco derecho. Es dado de alta a los 18 días postoperatorios. En el seguimiento a los catorce meses no presenta complicaciones ni signos de recidiva.

**Discusión:** el uso del NPP ha demostrado ser una técnica útil y eficaz para el tratamiento de grandes defectos de la pared abdominal.

El TAR evita la morbilidad asociada a la disección amplia del tejido celular subcutáneo y permite medializar ampliamente los músculos rectos y la reconstrucción de la pared abdominal con malla retromuscular.

### CP-167. DIFERENTE ORIGEN DE BRIDAS CAUSANTES DE OBSTRUCCIÓN INTESTINAL. ¿SE PODRÍAN DIFERENCIAR DEL TÍPICO SÍNDROME ADHERENCIAL?

**MT Robles Quesada, JA Blanco Elena, J Plata Rosales, S Fuentes Molina, J Granados García, P Ruiz, R del Rosal, C León Salinas**

*Servicio Cirugía General y Digestiva. Hospital Comarcal Infanta Margarita, Cabra*

**Introducción:** la aparición de adherencias postoperatorias es una causa común de complicaciones, que van desde el dolor abdominal crónico a la obstrucción intestinal. Los clips que se utilizan para ocluir la luz de un vaso en cirugías mayores, como Hem-o-Lock, están cubiertas por un polímero irreabsorbible, que previene las infecciones, sin embargo, pueden ser motivo de cuadros de obstrucción como se expone en este caso clínico.

**Caso clínico:** mujer de 66 años con antecedentes de cáncer de recto superior intervenido mediante resección anterior baja, y reintervenida por dehiscencia de anastomosis, realizando colostomía en fosa iliaca izquierda, acude a los meses a urgencias por cuadro de obstrucción intestinal. Se inicia tratamiento conservador pero al no resolverse de forma completa al octavo día, se solicita TC de abdomen en el que se evidencia persistencia de dilatación de asas de intestino delgado, con bucle de una de ellas. Se realiza intervención quirúrgica urgente en la que se observa hernia interna proximal, con asa de yeyuno

bucleada por brida motivada a granuloma de clips colocados en vasos mesentéricos inferiores de la primera intervención que se realizó a la paciente. Lisis de más adherencias sobre todo en pelvis, pero no siendo éstas la causa del cuadro obstructivo. La paciente evolucionó favorablemente, dándose de alta a los ocho días de la intervención. La anatomía patológica enviada demuestra un cuerpo extraño de tejido pardusco y homogéneo de consistencia blanda con abundante grapas plásticas e hilos de sutura.

**Discusión:** materiales quirúrgicos seguros, inertes y radiolúcidos pueden provocar cuadro adherencial por brida única que precisen cirugía, no siendo objetivados como tal causa en las pruebas complementarias como el TC. Los cuadros adherenciales crónicos, comprobados mediante TC, a veces no son la causa final del cuadro manifestado por el paciente, debiendo realizar una cirugía exploradora menos tardía.

### CP-168. EVISCERACIÓN EN FOSA ILIACA IZQUIERDA TRAS CIRUGÍA DE RECONSTRUCCIÓN MANDIBULAR CON INJERTO ÓSEO AUTÓLOGO DE CRESTA ILIACA.

**E Calcerrada Alises<sup>1</sup>, AP Martínez Domínguez<sup>1</sup>, MÁ García Martínez<sup>1</sup>, C González Puga<sup>1</sup>, J Gómez Sánchez<sup>1</sup>, J Ramos Sanfiel<sup>2</sup>, JA Ubiña Martínez<sup>1</sup>, B Mirón Pozo<sup>1</sup>**

<sup>1</sup>Servicio Cirugía General y Digestiva. Hospital San Cecilio, Granada

<sup>2</sup>Servicio Cirugía General. Hospital San Cecilio, Granada

**Introducción:** la hernia incisional es la protrusión anormal del peritoneo a través de la cicatriz patológica de una herida quirúrgica o traumática, que interesa los planos músculo-fascio-aponeuróticos y que puede contener o no una víscera abdominal. A diferencia de esta la evisceración se produce en el postoperatorio inmediato, no existe cubierta peritoneal por lo que las asas intestinales solo están cubiertas por tejido celular subcutáneo y piel.

**Caso clínico:** paciente de 50 años con antecedente de carcinoma lengua intervenido seis años antes que ingresó de forma programada para reconstrucción del defecto en ángulo mandibular derecho tras resección previa por osteoradionecrosis mandibular. Se realizó reconstrucción con injerto microvascularizado de cresta iliaca izquierda. Se cerró el defecto suturando oblicuo externo con glúteo. En el postoperatorio en flanco izquierdo presentaba tumoración dolorosa y salida de material serohemático. TAC que evidenció evisceración contenida por la piel. El 18 día postoperatorio se reintervino realizando cierre del defecto con colocación de malla de polipropileno en planos preperitoneal y retromuscular. Presentó buena evolución, fue dado de alta al octavo día.

**Discusión:** en la exploración, destacan dolor y tumoración bajo la herida quirúrgica, con salida de material sero-sanguinolento. Puede acompañarse de febrícula o íleo paralítico. El 90% se sitúan en los primeros 6-10 días, pero pueden aparecer más tardíamente. Precisa una actitud quirúrgica urgente si las condiciones del paciente lo permiten, si este está muy deteriorado se decide actitud conservadora con contención abdominal. Así mismo, si la dehiscencia es incompleta, por el riesgo elevado de estrangulación intestinal también se recomienda cirugía. Puede realizarse nueva sutura combinada con puntos totales o separación de componentes con colocación de malla. Si la herida está infectada debe dejarse abierta y colocar un sistema

de vacío para más adelante reconstruir con una prótesis biológica. Las posibles complicaciones son infección, íleo mecánico, estrangulación intestinal, hemorragia y fístula intestinal.

### CP-169. HERNIA DE LITRÉ COMO HALLAZGO EN HERNIOPLASTIA INGUINAL.

**MÁ García Martínez<sup>1</sup>, T Gallart Aragón<sup>1</sup>, AB Bustos Merlo<sup>2</sup>, J Ramos Sanfiel<sup>1</sup>, B Mirón Pozo<sup>1</sup>**

<sup>1</sup>Servicio Cirugía General y Digestiva. Hospital San Cecilio, Granada

<sup>2</sup>Servicio Cirugía General y Digestiva. Hospital Comarcal San Juan de la Cruz, Úbeda

**Introducción:** el divertículo de Meckel es la persistencia del conducto onfalomesentérico, que se presenta en el 2% de la población. Generalmente es asintomático y cuando produce síntomas éstos son los derivados de sus complicaciones: hemorragia, diverticulitis u obstrucción, ya sea por adherencias o por formar parte de un saco herniario, caso que se denomina hernia de Littré (HL).

**Caso clínico:** varón de 14 años sin antecedentes personales de interés, que consulta por tumoración inguinal izquierda compatible con hernia inguinal. Se decide cirugía programada en régimen de CMA, realizándose abordaje vía anterior. Durante las maniobras de disección del saco herniario se produce su apertura, evidenciándose segmento de intestino delgado junto a la presencia de un divertículo de Meckel de 2 cm de tamaño. Se decide realizar extirpación del mismo y reparación de la hernia con colocación de malla de polipropileno según técnica de Lichtenstein. El paciente fue dado al sexto día sin complicaciones durante el postoperatorio.

**Discusión:** la HL se define como la presencia de un divertículo de Meckel en el interior de cualquier saco herniario. Se trata de un hallazgo poco frecuente y entre los casos descritos las localizaciones más frecuentes son la región inguinal, la umbilical y la crural.

Tanto si la HL se descubre en una cirugía programada como urgente, el tratamiento consistirá en la extirpación del divertículo y en la reparación de la hernia, siempre que sea posible y no exista demasiada contaminación, con colocación de malla. La resección quirúrgica del divertículo puede realizarse mediante diverticulectomía en "V" o mediante resección segmentaria de intestino delgado con anastomosis primaria. No existen estudios que comparen los resultados entre estas dos técnicas y cual es más recomendable.

En nuestro caso se llevó a cabo cirugía en un sólo tiempo, resecando el divertículo y reparando la hernia utilizando prótesis de polipropileno según técnica de Lichtenstein.

### CP-170. HERNIA ISQUIÁTICA Y DOLOR PÉLVICO CRÓNICO.

**JA Blanco Elena, T Robles Quesada, J Plata Rosales, P Ruiz Navarro, C León Salinas, R del Rosal Palomeque, S Fuentes Molina, J Granados García**

UGC Cirugía General y Digestiva. Hospital Comarcal Infanta Margarita, Cabra

**Introducción:** las hernias isquiáticas suponen la forma más infrecuente de hernia externa de la pared abdominal, con apenas 100 casos descritos en la literatura. Suponen también una rara causa de dolor pélvico crónico, siendo la mayoría de los casos asintomáticos.

**Caso clínico:** varón de 52 años, sin antecedentes médicos ni quirúrgicos de interés, que desarrolla de forma habitual una intensa actividad ciclística con entrenamientos diarios de más de 60 km. El paciente consulta por dolor pélvico de carácter sordo, sin relación con la ingesta y sin clínica digestiva asociada, de dos meses de evolución. Ante la ausencia de hallazgos exploratorios y la normalidad de los estudios de imagen practicados se instaura tratamiento conservador con tratamiento sintomático y desescalaje de la actividad física, con mejoría del cuadro. Tras dos años el paciente consulta nuevamente por reaparición del dolor asociado a masa glútea que aumenta con las maniobras de Valsalva. Una resonancia dinámica confirmó el diagnóstico de hernia isquiática a través del foramen isquiático menor. El paciente fue sometido a reparación quirúrgica por vía laparoscópica, evidenciándose hernia isquiática con contenido epiplóico, con cambios isquémicos crónicos, por lo que se reseca. Se efectúa reparación con malla de polipropileno. No se evidencia recidiva durante el seguimiento ambulatorio.

**Discusión:** la hernia isquiática supone un problema clínico infrecuente para el cirujano general. Los signos y síntomas derivados de esta entidad son variados e inespecíficos, así como, con frecuencia, los hallazgos radiológicos. Debe sospecharse una hernia pélvica en aquellos pacientes con dolor pélvico recurrente con exploraciones complementarias dentro de la normalidad. La exploración quirúrgica puede llevarse a cabo por vía abdominal, bien laparotómica o bien laparoscópica, o por vía glútea, que únicamente se recomienda en pacientes seleccionados por la alta morbilidad asociada. Existe consenso en que la reparación protésica es preferible a la sutura primaria.

Cinco meses después se programa reparación de eventración traumática lumbar derecha secundaria a sección de la musculatura abdominal por el cinturón de seguridad en el accidente de tráfico. El TAC abdominopélvico informa de herniación en región lumbar derecha que contiene colon.

Durante la intervención se confirma gran saco herniario con cuello de 12 cm a nivel del triángulo lumbar inferior. Se reparó colocando malla de Omyra en plano retromuscular y una segunda malla de polipropileno microporo que se fija a plano muscular. El postoperatorio cursa favorablemente con alta hospitalaria al sexto día. Se mantiene asintomática dos meses después.

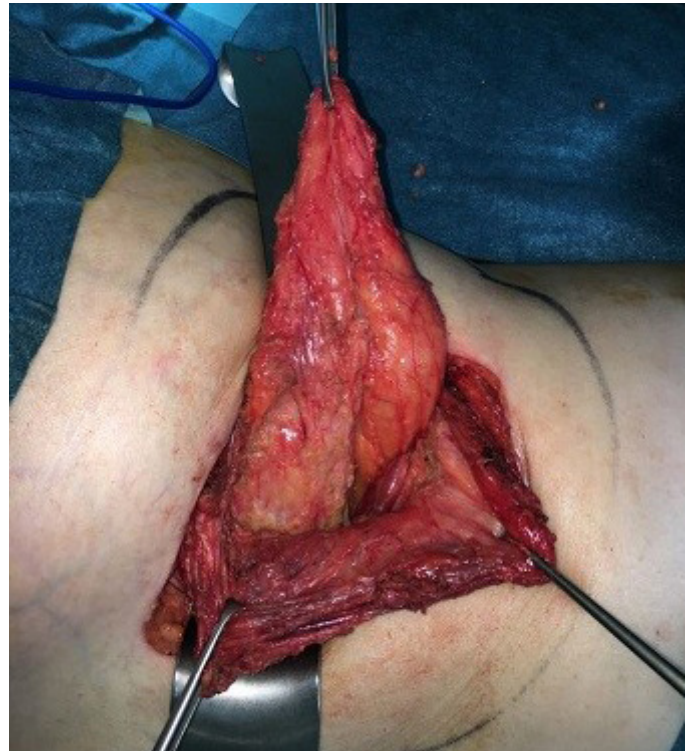


Figura 1

**CP-171. HERNIA LUMBAR TRAUMÁTICA GIGANTE POR CINTURÓN DE SEGURIDAD. A PROPÓSITO DE UN CASO.**

P Dabán López, MD Hernández García, C Moreno Cortés, B Mirón Pozo

Servicio Cirugía General y Digestiva. Hospital San Cecilio, Granada

**Introducción:** las hernias lumbares son un defecto de la pared abdominal posterior. El triángulo de Petit o triángulo lumbar inferior está limitado por la cresta ilíaca como base, el músculo oblicuo externo como borde lateral y el músculo dorsal ancho como borde medial.

El cinturón de seguridad puede ser causante de hernia lumbolumbar ya que toda la fuerza de la deceleración es absorbida por la pared abdominal y distribuida a través del cinturón afectando sobre todo a las inserciones musculares en la cresta ilíaca.

**Caso clínico:** mujer de 65 años con antecedente de traumatismo abdominal cerrado por accidente de tráfico 18 meses antes. Intervenido de urgencia por perforación de sigma además de herniación abdominal lateral. Un año más tarde precisa reparación de hernia incisional en línea media según técnica de Rives-Stoppa.

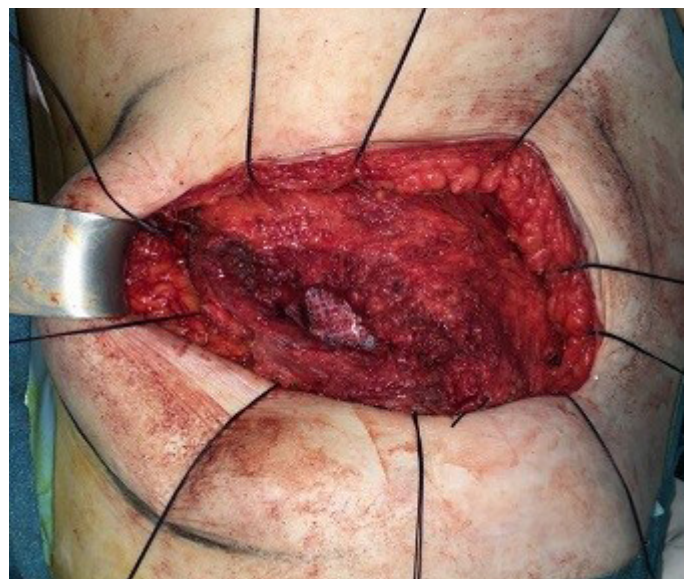


Figura 2

**Discusión:** la hernia traumática de pared abdominal es una afección rara (1% de los traumatismos violentos) que se define como la rotura musculofascial causada por un traumatismo directo, sin penetración de la piel. La TAC es la mejor forma de diagnóstico para las hernias traumáticas por accidentes de tráfico y la cirugía diferida la mejor opción de tratamiento incluyendo la posibilidad del abordaje laparoscópico y el uso de malla.

### CP-172. HERNIA OBTURATRIZ INCARCERADA CON TROMPA DE FALOPIO: MÁS RARO, IMPOSIBLE.

**MT Robles Quesada, JA Blanco Elena, J Plata Rosales, R del Rosal, C León Salinas, P Ruiz, J Granados García, S Fuentes Molina**

*Servicio Cirugía General y Digestiva. Hospital Comarcal Infanta Margarita, Cabra*

**Introducción:** la hernia obturatriz es una entidad muy infrecuente (menos del 1% de las hernias de pared abdominal), siendo el contenido más habitual del saco herniario el intestino delgado, sin embargo, se han descrito casos con contenido de colon, apéndice, ovario, trompa de Falopio, epiplón y vejiga. Los factores predisponentes encontramos aquellas situaciones que incrementan la presión abdominal.

**Caso clínico:** mujer de 43 años con antecedentes personales de enfermedad de Crohn, y útero miomatoso, consulta por tumoración de 4 cm, dolorosa, fija, en región inguino-púbica izquierda, no relacionada con esfuerzos. Refería dolor en cara interna del muslo (signo de Howship-Romberg), sin clínica ni exploración de obstrucción intestinal. Tras ECO, TC urgentes, y RM pélvica preferente, junto con analítica completa, y valoración multidisciplinar, no se llega a un diagnóstico de certeza. Tras plantear los posibles diagnósticos diferenciales, el servicio de cirugía propone intervención quirúrgica programada mediante laparoscopia exploradora en régimen de Cirugía Mayor Ambulatoria. Se observa un gran útero miomatoso, e incarceración de la trompa de Falopio izquierda a través de orificio obturatriz izquierdo. Se reduce el contenido y dada la desvitalización de la trompa de la Falopio, se realiza salpinguectomía distal izquierda. Por vía abierta, sobre la previa tumoración, se observa una hernia obturatriz, que se repara mediante un plug de prolene, fijado con puntos sueltos. La paciente fue dada de alta al día siguiente.

**Discusión:** la hernia obturatriz por ser una entidad infrecuente, y de difícil exploración clínica, implica un retraso en su diagnóstico pese a la cuantía de las pruebas que se realicen, lo que aumenta considerablemente la morbimortalidad. La incarceración de la trompa de Falopio es muy inusual, habiendo muy pocos casos descritos de ello. Dado la no estandarización de la técnica de reparación de este tipo de hernia y la escasa experiencia, se decidió la vía abierta mediante hernioplastia.

### CP-173. HERNIA PERINEAL TRAS AMPUTACIÓN ABDOMINOPERINEAL. PREVENCIÓN Y MANEJO.

**A Vega Recio<sup>1</sup>, ÁR Rodríguez Padilla<sup>2</sup>, G Morales Martín<sup>2</sup>, I Escoreca Suárez<sup>1</sup>, A Utrera González<sup>1</sup>, M Reyes Moreno<sup>1</sup>, MM Delgado Morales<sup>1</sup>, R Balongo García<sup>1</sup>**

<sup>1</sup>Unidad intercentros Cirugía General y Digestiva. Complejo Hospitalario de Especialidades Juan Ramón Jiménez, Huelva <sup>2</sup>Unidad intercentros Cirugía General y Digestiva. Hospital Comarcal Infanta Elena, Huelva

**Introducción:** la hernia perineal postoperatoria es una complicación en auge tras la amputación abdominoperineal debido a factores como la QRT preoperatoria, la infección de herida, obesidad y tabaco. Entre los síntomas se incluyen la sensación de presión perineal, dolor, molestias al sentarse, tumoración u obstrucción intestinal. Presenta complicaciones con alta mortalidad como la incarceración, estrangulación o evisceración. La cirugía puede abordarse mediante vía perineal, vía abdominal o ambas. La técnica consiste en el cierre del defecto muscular; con malla, cierre primario o colgajos. Para evitar su aparición, debe realizarse un cierre primario del defecto si fuera posible, o uso de malla profiláctica o realización de un colgajo.

**Caso clínico:** varón de 67 años diagnosticado de adenocarcinoma de recto a 2 cm del margen anal, T3N2M0, que recibe neoadyuvancia y es intervenido posteriormente realizándose una amputación abdominoperineal por laparoscopia con una evolución postquirúrgica sin incidencias. Posteriormente, presenta una tumoración de consistencia blanda y molestias punzantes en la región perineal que empeoran con la sedestación prolongada. En la exploración, se objetiva una hernia perineal de unos 6 cm de diámetro. RM que objetiva una hernia perineal de contenido intestinal y ascítico.

Se decide intervención quirúrgica realizándose hernioplastia con prótesis de polipropileno anclada al plano de los elevadores con sutura de poliglicólico. Evolución postoperatoria favorable, siendo alta a los tres días de la intervención.

**Discusión:** Las complicaciones presentadas a nivel perineal tras la amputación abdominoperineal del recto son cada vez más frecuentes e importantes, por su impacto sobre los costes, la duración de la hospitalización, la calidad de vida del paciente y los resultados oncológicos a largo plazo.

Actualmente sigue habiendo controversia acerca de la necesidad de usar de forma rutinaria mallas, plastias o colgajos de forma profiláctica tras la AAP extraelevadora para evitar el sinus y la hernia perineal.

### CP-174. HERNIOPLASTIA INGUINAL: ABORDAJE TRANSINGUINAL CON IMPLANTE DE MALLA PREPERITONEAL.

**A García Reyes, JR Naranjo Fernández, Z Valera Sánchez, A Curado Soriano, R Jurado Marchena, L Sánchez Moreno, R Pérez Huertas, E Navarrete de Cárcer, F Oliva Mompeán**

*Unidad Cirugía General y Digestiva. Hospitales Universitarios Virgen Macarena - Virgen del Rocío, Sevilla*

**Introducción:** mostrar nuestra experiencia en la reparación de la hernia inguinal mediante el abordaje transinguinal, caracterizado por la apertura transversa de piel y aponeurosis del oblicuo mayor craneal al anillo inguinal superficial, el cual permanece cerrado, apertura de la fascia transversalis e implante de prótesis preperitoneal.

**Material y métodos:** estudio retrospectivo y descriptivo que abarca a 75 pacientes con hernia inguinal operados mediante hernioplastia vía anterior con malla de polipropileno de baja densidad tipo Polysoft® / 3DMax Light / Onflex® entre marzo de 2011 y diciembre de 2017, intervenidos en régimen de Cirugía Mayor Ambulatoria (CMA).

**Resultados:** 75 pacientes intervenidos con abordaje transinguinal e implante de malla de polipropileno preperitoneal, 70 hombres (93%) y 5 mujeres (7%), se intervinieron 67 pacientes (89%) con hernias unilaterales y 8 (11%) bilaterales. El tiempo medio quirúrgico para las hernias unilaterales fue de 40 minutos y 60 minutos en bilaterales. Todos los pacientes tuvieron una estancia menor a 24 horas, siendo dados de alta en régimen de CMA. Como complicaciones, infección de la herida quirúrgica (1), dolor inguinal crónico postoperatorio (2) y hematoma del cordón espermático (1). No existiendo en la serie ningún caso de recidiva.

**Conclusiones:** la reparación TIPP como cirugía de la hernia inguinal es una buena técnica cuando se decide realizar un abordaje abierto vía anterior. Es una opción segura, fácilmente reproducible y que aporta grandes ventajas, como la colocación de la malla en plano profundo preperitoneal, sin puntos de anclaje y sin apertura del orificio inguinal superficial.

**CP-175. LA GRAN IMITADORA: ACTINOMICOSIS Y ABSCESO ACTINOMICÓTICO PRIMARIO DE PARED ABDOMINAL. DIFÍCIL DIAGNÓSTICO PERO INDISPENSABLE PARA TRATAMIENTO DEFINITIVO.**

**MT Robles Quesada, JA Blanco Elena, J Plata Rosales, R del Rosal, C León Salinas, P Ruiz, J Granados García, S Fuentes Molina**

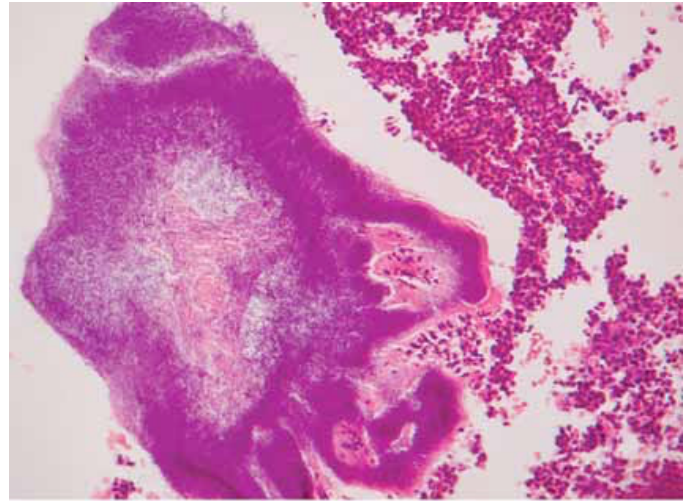
*Servicio Cirugía General y Digestiva. Hospital Comarcal Infanta Margarita, Cabra*

**Introducción:** la actinomicosis primaria de la pared abdominal es infrecuente, de hecho algunos autores rebaten la existencia primaria de la misma. Afecta típicamente a las regiones cervicofacial, torácica y abdominal. Su diagnóstico es complicado ya que su manifestación suele confundirse con otras entidades, por lo que puede hacer del tratamiento inicial más agresivo.

**Caso clínico:** varón de 48 años con tumoración supraumbilical de 4 cm, dolorosa, irreductible, compatible con hernia supraumbilical complicada, proponiendo cirugía urgente. En la intervención se observa neoplasia abscesificada de 5-6 cm a nivel supraumbilical y umbilical que afecta a pared abdominal y peritoneo parietal. Se realiza exéresis en bloque de la misma, resección parcial de aponeurosis y tejido muscular de rectos anteriores, con reconstrucción de la pared y drenaje de absceso. Por tanto, se descarta el diagnóstico de hernia, sospechando una neoplasia. Se da de alta al cuarto día postoperatorio.

En la consulta de revisión, la herida presenta recidiva de la tumoración en la pared abdominal, con persistencia de supuración por un orificio fistuloso. La anatomía patológica describe fragmentos de tejido adiposo, con intensa fibrosis celular reparativa e inflamación crónica aguda abscesificante con eosinofilia con presencia de colonias de actinomicosis en el centro de la lesión (absceso actinomicótico).

Se prescribe entonces penicilina 1.200.000 UI IM 24 horas tres semanas y se añade amoxicilina 500 mg oral seis meses. La herida se mantiene continente y cerrada, sin aparente recidiva.



**Figura 1**

Absceso actinomicótico, anatomía patológica.

**Discusión:** la actinomicosis es la gran imitadora, ya que es frecuente confundirla con otras patologías verdaderamente quirúrgicas. El tratamiento de elección es la penicilina G intramuscular o i.v. de dos a seis semanas, con una pauta larga de penicilina oral. El tratamiento quirúrgico mediante el drenaje de absceso, o retirada de contenido necrótico combinado con el tratamiento antibiótico puede ser una opción muy eficiente, sin embargo, de forma aislada ambos pueden no ser suficientes.

**CP-176. OBSTRUCCIÓN INTESTINAL POR ROTURA CENTRAL DE MALLA EN PARED ABDOMINAL MULTIOPERADA.**

**MT Robles Quesada, JA Blanco Elena, J Plata Rosales, R del Rosal, C León Salinas, P Ruiz, P Granados García, S Fuentes Molina**

*Servicio Cirugía General y Digestiva. Hospital Comarcal Infanta Margarita, Cabra*

**Introducción:** las recidivas de las hernias incisionales tras una hernioplastia suelen ocurrir en los bordes de la malla por retracción de la malla, falta de fijación, solapamiento o secundaria a infección de la herida quirúrgica generalmente. La recurrencia herniaria por rotura central de la malla es bastante infrecuente. Los factores asociados a este tipo de procesos son los pacientes obesos, hernias grandes y/o con múltiples cirugías previas sobre la pared abdominal. Presentamos un caso de rotura central de malla causante de obstrucción intestinal.

**Caso clínico:** paciente de 53 años, obeso, con antecedentes quirúrgicos de colecistectomía, hernia de hiato paraesofágica, y reintervenido en dos ocasiones por recidiva de hernia incisional, acude a urgencias por dolor abdominal y vómitos, que a la exploración se evidencia hernia subxifoidea, distensión y dolor abdominal. En TC de abdomen urgente se observa asas de yeyuno dilatadas debido a hernia encarcerada



por recidiva de laparocèle intervenido a nivel de línea media de pared abdominal que produce obstrucción intestinal. Se realiza laparotomía exploradora urgente objetivando rotura central de la malla previa, con exposición de asa intestinal isquémica dilatada a través de dicha fractura. Recuperación de vitalidad del asa intestinal con suero tibio. Retirada parcial de malla. Cierre de defecto herniario infrasubxifoideo y colocación de malla Ventralight. El paciente evolucionó favorablemente al sexto día postoperatorio.

**Discusión:** la rotura central de las mallas tras hernioplastia es muy rara, sin embargo, los factores de riesgo son los mismo que la rotura en los bordes: obesidad, tamaño de la hernia y cirugías previas. La recurrencia de este tipo de hernias puede provocar obstrucciones intestinales por incarceration de asas intestinales por la rotura central. Para la nueva reparación de la pared abdominal se debe evitar el uso de mallas de baja densidad.

### CP-177. TÉCNICA DE GOÑI MORENO. UNA OPCIÓN PARA EL TRATAMIENTO DE LAS HERNIAS CON PÉRDIDA DE DERECHO A DOMICILIO.

B García del Pino<sup>1</sup>, A Vega Recio<sup>1</sup>, Á Rodríguez Padilla<sup>2</sup>, G Morales Martín<sup>2</sup>, I Escosca Suárez<sup>2</sup>, A Utrera González<sup>2</sup>, P González Benjumea<sup>1</sup>, R Balongo García<sup>1</sup>

<sup>1</sup>Servicio Cirugía General y Digestiva. Complejo Hospitalario de Especialidades Juan Ramón Jiménez, Huelva <sup>2</sup>Servicio Cirugía General y Digestiva. Hospital Comarcal Infanta Elena, Huelva

**Introducción:** la reducción herniaria y visceral provoca un aumento de la presión intraabdominal y una elevación diafragmática, lo cual, en hernias con pérdida de derecho a domicilio puede conllevar una alteración de la biomecánica cardiorrespiratoria, reducción del retorno venoso y a un síndrome compartimental.

El neumoperitoneo preoperatorio es útil para la reintroducción visceral progresiva reduciendo las complicaciones cardiorrespiratorias inmediatas.

Está indicado en eventraciones mayores de 10 cm y en hernias con sacos irreductibles. Consiste en la distensión muscular progresiva y la adhesiolisis neumática mediante la introducción de aire ambiente en la cavidad abdominal, pudiendo realizarse de forma ambulatoria durante las dos semanas preoperatorias. En todos los casos se aconseja utilizar material protésico para la reparación herniaria.

**Caso clínico:** varón de 62 años intervenido de diverticulitis aguda perforada. Presenta gran tumoración en la laparotomía media limitando su calidad de vida.

Se realiza TAC abdominal, donde se visualiza defecto supraumbilical de 15 cm con importante saco herniario y contenido intestinal y mesentérico.

Se coloca diez días previos a la cirugía catéter abdominal bajo anestesia local para la realización de neumoperitoneo ambulatorio (1 litro de aire ambiente diario), y es intervenido mediante la realización

de separación posterior de componentes y eventroplastia con malla conjunta de Bio-A+PPL.

Buena evolución postoperatoria, como única incidencia ligera gastroparesia. Dado de alta a los cinco días tras la intervención, con buena evolución de la herida.

**Discusión:** la readaptación progresiva mediante el neumoperitoneo preoperatorio es especialmente relevante en pacientes con hernias gigantes y en pacientes con comorbilidad cardiorrespiratoria, ya que permite la reintegración visceral sin interferir en la mecánica cardiorrespiratoria. La irritación peritoneal estimula el sistema inmunitario y mejora la respuesta macrofágica, favoreciendo la cicatrización.

Técnica segura que se puede realizar ambulatoriamente durante las dos semanas preoperatorias y que reduce la morbimortalidad de estos pacientes.

### CP-178. TUMOR FIBROSO SOLITARIO MALIGNO.

J Santoyo Villalba, A Mansilla Rosello, J Triguero Cabrera, C Plata Illescas

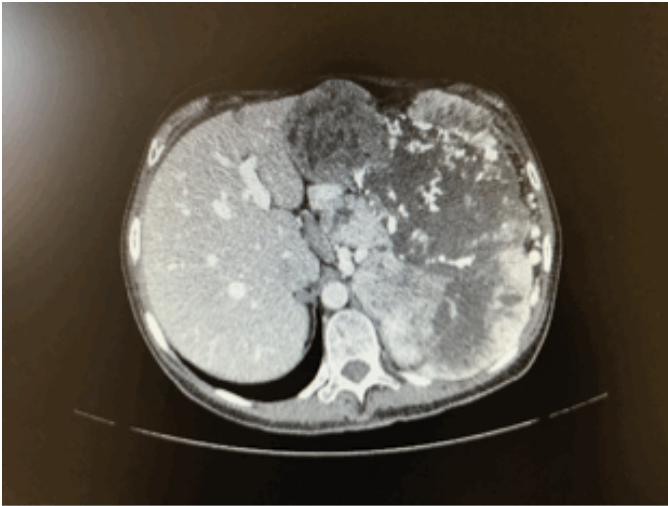
Servicio Cirugía General y Digestiva. Complejo Hospitalario Regional Virgen de Las Nieves, Granada

**Introducción:** el tumor fibroso solitario (TFS) es una neoplasia mesenquimatosa. Se ha relacionado con una alteración genética en el gen de fusión NAB2-STAT6, con el consumo de tabaco y exposición al asbesto. La resección total del tumor representa el tratamiento de elección hoy en día. El porcentaje de TFS con comportamiento agresivo varía del 6% al 23% e incluyen aquellos con márgenes infiltrados, pleomorfismos, hiper celularidad, alto índice mitótico y necrosis amplia.

**Caso clínico:** se presenta el caso de una mujer de 55 años, fumadora, sin otros antecedentes de interés. Consulta a su médico por sensación de masa en parrilla costal izquierda asociada a astenia y pérdida de peso.

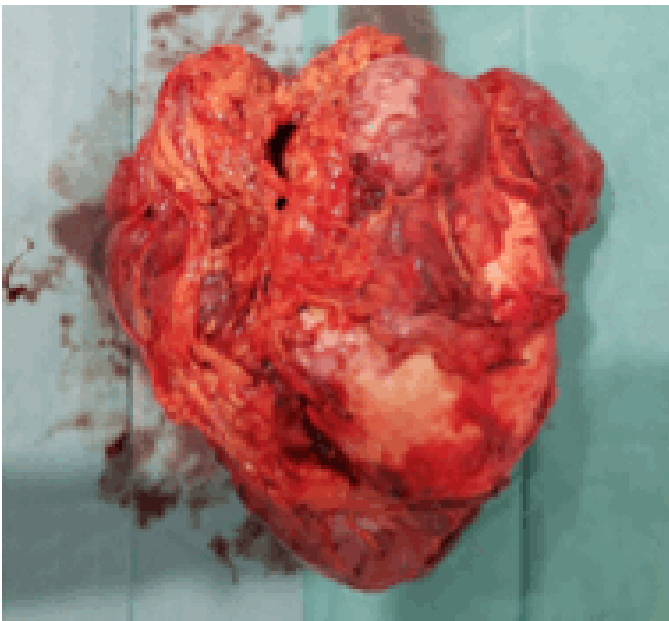
Se realiza una radiografía de abdomen donde se aprecia gran masa con calcificaciones groseras en hipocondrio izquierdo. Acude a Urgencias donde se realiza TC de abdomen (**Figura 1**). Se toma biopsia de tumoración informándose como tumor fibroso solitario. Se decide laparotomía exploradora. A los catorce días se interviene: extirpación en bloque y sección de curvatura mayor gástrica por encontrarse dicha tumoración adherida. Es dada de alta al cuarto día postoperatorio sin incidencias.

**Discusión:** el diagnóstico diferencial principal del TFS debe realizarse con el GIST, ya que el planteamiento terapéutico varía significativamente. La quimio y radioterapia no se han demostrado útiles como tratamientos neoadyuvantes en este tipo de tumores. El tratamiento *gold standard* es la resección quirúrgica amplia. Actualmente se está investigando el posible papel de la terapia antiangiogénica con temozolomide y bevacizumab dada la profusa vascularización del tumor.



**Figura 1**

TC: masa abdominal de unos 21x20x13 cm, heterogénea, con múltiples zonas de necrosis, que comprime y desplaza páncreas, riñón izquierdo, bazo e hígado, que puede corresponder en primer lugar a GIST.



**Figura 2**

Pieza quirúrgica: tumor fibroso solitario.

### CP-180. ABDOMEN AGUDO SECUNDARIO A METÁSTASIS DE MELANOMA.

G Salguero Seguí, JL Esteban Ramos, S Melero Brenes, S Martín Arroyo, R Domínguez Reinado, E Muñoz Caracuel

UGC Cirugía General y Digestiva. Hospital de Especialidades de Jerez de la Frontera, Jerez de la Frontera

**Introducción:** el melanoma maligno superficial es la forma cutánea más frecuente, y también la que con mayor frecuencia produce metástasis en intestino delgado, afectando por igual a yeyuno e íleon. En la mayoría de los pacientes, las metástasis digestivas son indetectables en etapas iniciales, lo que conduce a un diagnóstico tardío. Generalmente se detectan cuando existen síntomas de

complicaciones como hemorragia digestiva, alteración del tránsito intestinal, malabsorción, oclusión o perforación intestinal.

**Caso clínico:** paciente de 28 años con antecedentes personales de melanoma maligno axilar. Acudió a Urgencias por dolor abdominal generalizado desde hacía 72 horas con disminución del tránsito intestinal y ante el diagnóstico de abdomen agudo se intervino de urgencias, realizándose una laparotomía exploradora en la que se observó una obstrucción de intestino delgado (yeyuno) ocasionada por una tumoración endoluminal. Se realizó una resección segmentaria de intestino delgado con anastomosis termino-terminal.

**Exploración:** Exploración física: abdomen: doloroso a la palpación centro abdominal y con distensión abdominal generalizada.

**Pruebas complementarias:** TAC abdomen: dilatación de asas de intestino delgado secundaria a proceso neofornativo intestinal. Líquido libre. Anatomía patología: lesión de configuración nodular polipoide, de coloración pardo-negrucza, de 4 cm de diámetro, compatible histológicamente con metástasis de melanoma maligno.

**Juicio clínico:** obstrucción intestinal por metástasis de melanoma. **Diagnóstico diferencial:** causas de obstrucción intestinal y abdomen agudo: hernia interna, bridas, tumores de intestino delgado, perforación de víscera hueca.

**Discusión:** en los pacientes con antecedentes de melanoma cutáneo que presentan síntomas gastrointestinales debería tenerse en cuenta la posibilidad de metástasis intestinales como parte del diagnóstico diferencial. El tratamiento quirúrgico es de elección para las metástasis intestinales de melanoma maligno, siendo muy eficaz para la reducción de la sintomatología (80-90%) y mejorar la calidad de vida. La supervivencia media es de 6-28 meses posterior al tratamiento de las metástasis intestinales. La supervivencia a cinco años es menor del 10%.

### CP-181. CARCINOIDE APENDICULAR. A PROPÓSITO DE UN CASO.

JL Esteban Ramos, S Martín Arroyo, G Salguero Seguí, E Muñoz Caracuel, R Escalera Pérez, L Carrasco Fernández

UGC Cirugía General y Digestiva. Hospital de Especialidades de Jerez de la Frontera, Jerez de la Frontera

**Introducción:** el tumor carcinoide deriva de las células neuroendocrinas de la submucosa. Se originan en yeyuno-íleon y colon en el 70%. El apéndice representa un 4,8%. En el apéndice, los tumores carcinoides son hallazgos incidentales durante intervenciones quirúrgicas por sospecha de apendicitis. Son más frecuentes en mujeres debido a apendicectomías profilácticas en el curso de intervenciones gineco-obstétricas. La mayoría de las lesiones tienen menos de 1 cm de diámetro. Las técnicas inmunohistoquímicas confirman en diagnóstico anatomopatológico. La cirugía es el único tratamiento potencialmente curativo.

La probabilidad de metástasis aumenta proporcionalmente con el tamaño del tumor primario, siendo este parámetro determinante para la resección quirúrgica.

**Caso clínico:** paciente de 49 años, HTA. Acude a urgencias por dolor abdominal en FID desde hace 24 horas, con fiebre. La paciente se interviene por sospecha de apendicitis aguda. La anatomía patológica confirma el diagnóstico de tumor carcinoide apendicular. Ante estos hallazgos se decide no realizar más procedimientos quirúrgicos y realizar seguimiento endoscópico y con PET con Ga.

Exploración:

- Exploración física: abdomen ligeramente doloroso a la palpación en FID y con signos de Blumberg+.

Pruebas complementarias:

- Ecografía abdominal: líquido libre y en Douglas, con apéndice engrosado en su tercio medio, con sospecha de apendicitis aguda.

- Anatomía patológica: tumor carcinoide apendicular menor de 1 cm y con la base apendicular libre.

Juicio clínico: tumor carcinoide apendicular.

Diagnóstico diferencial: apendicitis aguda, rotura foliculo ovárico, enfermedad pélvica inflamatoria.

Discusión: los carcinoides son los tumores neuroendocrinos más frecuentes.

Aparecen en una de cada 300 apendicectomías y suelen ser asintomáticos, constituyendo un hallazgo casual en el 0,3% al 0,7%.

Rara vez producen síndrome carcinoide, que cuando está presente, suele asociarse a formas avanzadas de la enfermedad.

Los tumores carcinoides no metastásicos, la cirugía es el único tratamiento potencialmente curativo. Realizándose apendicectomía simple en tumores menores a 10 mm y hemicolectomía derecha en los tumores mayores a 20 mm.

## CP-182. FILTRO DE VENA CAVA INFERIOR: INDICACIONES EN CIRUGÍA COLORRECTAL.

**S Martín Cortés, F Ramos Muñoz, NS Ávila García, S Mansilla Díaz, E Corrales Valero, C Monje Salazar, N Martos Rojas, R de Luna Díaz**

*Servicio Cirugía General y Digestiva. Complejo Hospitalario de Especialidades Virgen de la Victoria, Málaga*

**Introducción:** aunque la anticoagulación es la primera línea de tratamiento para la TVP, los filtros de vena cava son una alternativa para evitar la progresión de esta patología hacia el tromboembolismo pulmonar en aquellos casos en los que la anticoagulación está contraindicada o hay fallo de la misma. En el ámbito de la cirugía, la hemorragia es una de las principales complicaciones a evitar, estando indicado optimizar los pacientes de cara a la intervención.

A través del siguiente caso clínico se analiza las principales indicaciones del filtro de vena cava en la profilaxis perioperatoria del TEP y de la progresión de la TVP en pacientes que van a ser sometidos a una cirugía mayor no demorable.

**Caso clínico:** paciente varón de 71 años ingresado en nuestro servicio para intervención quirúrgica de carcinoma pobremente diferenciado de sigma distal. Previo al ingreso presentó episodio de TVP en miembro inferior derecho en tratamiento con heparinas de bajo peso molecular con intolerancia a anticoagulación por rectorragias. Valorado por Cardiología que indica anticoagulación por FA posterior a la cirugía. Dados los antecedentes del paciente se indica colocación de filtro de vena cava inferior transitorio previo a la intervención con buena tolerancia y resultados. El paciente es intervenido satisfactoriamente con una evolución favorable. No se observaron complicaciones relacionadas con el filtro de vena cava

**Discusión:** de acuerdo con la guía europea de profilaxis perioperatoria de la TVP y TEP los filtros de vena cava transitorios son una alternativa factible para aquellos pacientes con evento documentado de TVP, con contraindicación para anticoagulación y que deben ser sometidos a una cirugía mayor no demorable.

## CP-183. FÍSTULA COLOVAGINAL COMO MANIFESTACIÓN DE DIVERTICULITIS AGUDA.

**B García del Pino, P Rodríguez González, MJ Perea Sánchez, R Martín García de Arbolea, J Vega Blanco, M Reyes Moreno, R Rada Morgades, R Balongo García**

*Servicio Cirugía General y Digestiva. Complejo Hospitalario de Especialidades Juan Ramón Jiménez, Huelva*

**Introducción:** la enfermedad diverticular aumenta con la edad y es más frecuente en mujeres de 60 años. Por orden de frecuencia, las fístulas colovaginales son más frecuentes que las fístulas colouterinas, colotubáricas y colocervicales, pero siguen siendo una entidad con baja incidencia.

A menudo las fístulas no presentan síntomas de diverticulitis aguda, pero suelen presentar leucorrea parda y emisión de gases y/o heces por vagina y vaginitis.

El diagnóstico es clínico. Suele usarse la TC para su diagnóstico, también enema opaco, endoscopia digestiva baja y biopsias.

**Caso clínico:** mujer de 65 años con antecedentes de dos episodios de diverticulitis aguda Hinchey I tratados de forma conservadora, que acude a Urgencias por salida de material purulento a través de la vagina de tres días de evolución, sin presentar dolor abdominal, fiebre ni síndrome miccional. Se objetiva salida de material fecaloideo a través de la vagina. Abdomen blando, no doloroso, sin irritación peritoneal. Se decide ingreso para estudio. Análítica en normalidad y marcadores tumorales (CEA, alfa-fetoproteína y CA-19,9) negativos. Colonoscopia observándose zona de reducción de calibre en sigma precedida por divertículos, con signos inflamatorios sugestivos de diverticulitis aguda. TC: Diverticulitis aguda con paso de contraste a vagina. Se pauta antibioterapia iv y cirugía a los seis días realizándose sigmoidectomía abierta con anastomosis colorrectal, curetaje del orificio fistuloso en vagina con revivamiento de los bordes y cierre. AP: diverticulitis aguda con trayecto fistuloso sin signos de malignidad. Buena evolución postoperatoria, alta al sexto día.

**Discusión:** a pesar de que su diagnóstico sea clínico, son recomendadas pruebas de imagen como TC para realizar diagnóstico diferencial con

otras entidades como neoplasia de colon fistulizada y enfermedad inflamatoria intestinal. Como en nuestro caso, el tratamiento recomendado es la resección del colon, anastomosis primaria y resección de trayecto fistuloso.

### CP-184. MANEJO LAPAROSCÓPICO DE TUMORACIÓN RETRORRECTAL, UN HALLAZGO INFRECLENTE.

**B García del Pino, A Vega Recio, MJ Perea Sánchez, N Cisneros Cabello, A Tejada Gómez, R Martín García de Arboleya, R Rada Morgades, R Balongo García**

*Servicio Cirugía General y Digestiva. Complejo Hospitalario de Especialidades Juan Ramón Jiménez, Huelva*

**Introducción:** los tumores retrorrectales presentan incidencia del 0,02%, suelen ser benignos, más frecuentes en mujeres y localizados en espacio presacro.

Pueden derivar de estructuras embriológicas con mayor frecuencia o ser consecuencia de la malignización de elementos de la zona con riesgo del 7-10%.

El dolor es el síntoma más frecuente. El tacto rectal es la clave del diagnóstico. La TC y la RM son las pruebas de imagen de mayor especificidad y el diagnóstico definitivo es anatomopatológico. Todos deben extirparse debido a su riesgo de infección o degeneración maligna. Las recidivas locales se suelen dar en los primeros cinco años tras la cirugía, tiempo recomendado de seguimiento.

**Caso clínico:** mujer de 29 años intervenida de cesárea que presenta clínica de estreñimiento crónico. A la exploración, no dolor abdominal y tacto rectal en genupectoral no doloroso, palpándose a nivel posterior tumoración extraluminal, móvil, de consistencia elástica.

Colonoscopia sin hallazgos y RM pélvica donde se visualiza lesión de 9x9x9 cm en situación presacra que comprime al recto sin depender de éste ni relacionarse con órganos ginecológicos. Contacta con sacro sin presentar solución de continuidad, descartando meningocele anterior. No se visualizan adenopatías.

Por sus características puede corresponderse con un tumor desmoide, quiste epidermoide o linfangioma quístico.

Ante estos hallazgos, se decide cirugía electiva realizándose exéresis de la tumoración vía laparoscópica.

Postoperatorio favorable siendo alta a los seis días de la intervención. Los resultados de AP informan de quiste epidérmico.

**Discusión:** en conclusión, los tumores presacros siguen siendo una entidad poco conocida, cuya rareza hace su diagnóstico tardío y difícil.

Su tratamiento es quirúrgico, por cirujanos con experiencia en cirugía pélvica, que obtienen buenos resultados y escasas complicaciones, excepto en el caso de los tumores malignos, en los que depende del tipo histológico y la infiltración de estructuras vecinas.

### CP-185. MEGACOLON TÓXICO COMO DEBUT DE ENFERMEDAD INFLAMATORIA INTESTINAL.

**B García del Pino, A Vega Recio, P Beltrán Miranda, R Martín García de Arboleya, MJ Perea Sánchez, J Vega Blanco, R Rada Morgades, R Balongo García**

*Servicio Cirugía General y Digestiva. Complejo Hospitalario de Especialidades Juan Ramón Jiménez, Huelva*

**Introducción:** la distensión colónica no obstructiva, segmentaria o total >6 cm, concomitante con colitis aguda y síntomas sistémicos se corresponde con megacolon tóxico. Prevalencia en colitis ulcerosa 5-10% y en enfermedad de Crohn 2-4%. El diagnóstico se basa en sospecha clínica y pruebas de imagen (radiografía y TC).

El tratamiento es inicialmente médico y quirúrgico si hay ausencia de respuesta en 2-3 días, empeoramiento, progresión de la dilatación, perforación o hemorragia.

El procedimiento de elección es la colectomía subtotal con ileostomía y fistula mucosa.

**Caso clínico:** mujer de 29 años, sin antecedentes de interés, acude a Urgencias por dolor abdominal de un mes de evolución acompañado de diarreas sanguinolentas persistentes y pérdida de 10 Kg de peso. Aumento del dolor en últimas 24 horas, mal estado general, fiebre, vómitos y distensión abdominal. A la exploración signos de irritación peritoneal. Analítica: aumento de reactantes de fase aguda y acidosis metabólica. Radiografía con neumoperitoneo y TC con dilatación colónica, neumoperitoneo, líquido libre y engrosamiento mural a nivel de recto-sigma. Se decide cirugía urgente evidenciando colon con importante dilatación y perforación en ciego, hallazgos compatibles con megacolon tóxico como debut de colitis ulcerosa en nuestro caso. Se realiza colectomía subtotal con ileostomía y fistula mucosa. AP: Cambios histológicos compatibles con colitis ulcerosa complicada con megacolon tóxico. Postoperatorio favorable siendo alta a los diez días.

**Discusión:** el diagnóstico de megacolon tóxico se establece con los criterios clínicos establecidos por Jalan. Con tratamiento médico un 42% presentan mejoría y un 58% precisan cirugía. La mortalidad general es más alta en pacientes manejados médicamente (27%) que en los que se les realizó cirugía temprana (19,5%). La mortalidad se eleva hasta un 41,5% cuando hay perforación colónica. Es importante sospecharlo para realizar un diagnóstico y tratamiento temprano que conlleva a un mejor pronóstico.

### CP-186. OBSTRUCCIÓN INTESTINAL SECUNDARIA A ENDOMETRIOSIS INTESTINAL.

**A García Jiménez, A Molina Raya, M Domínguez Bastante, E Ercoreca Tejada, J Santoyo Villalva, MA Herrero, J Villar del Moral**

*Unidad Cirugía General y Digestiva. Complejo Hospitalario Regional Virgen de Las Nieves, Granada*

**Introducción:** la endometriosis es una patología ginecológica crónica de causa desconocida caracterizada por la presencia de tejido

endometrial, funcionalmente activo, fuera de la cavidad uterina que induce una reacción inflamatoria crónica. Afecta al 5-10% de las mujeres en edad reproductiva; con implantes intestinales en 3-12%, localizándose en recto-sigma más frecuentemente (70-93%). El tratamiento es médico, aunque cuando este fracasa la alternativa es la cirugía.

**Caso clínico:** mujer de 44 años sin AP de interés con dolor y distensión abdominal, asociado a ausencia del tránsito a heces y gases de tres días de evolución, con vómitos de carácter biliar. Se le realiza TAC abdominal: distensión del marco cólico con válvula ileocecal competente secundario a masa sigmoidea de 42x38x47 mm que estenosa completamente la luz intestinal y que podría corresponder a neoplasia sigmoidea. Intervención urgente: Sigmoidectomía con anast. T-L + resección íleon con anast. T-T por hallazgo intraoperatorio de un implante a dicho nivel.

Resolución del cuadro de obstrucción intestinal tras intervención urgente con mejoría clínica.

Durante el posoperatorio se le realizó colonoscopia que no aprecia hallazgos patológicos.

Actualmente en seguimiento por Ginecología quienes le pautaron anticonceptivos orales y revisión cada tres meses.

**Discusión:** la endometriosis es una enfermedad a tener en cuenta en mujeres durante la edad reproductiva, que no siempre debuta con clínica de carácter ginecológico, como en nuestro caso. Por ello es necesario un estudio preoperatorio de todos los pacientes siempre que sea posible, o bien tener la posibilidad de tomar una muestra de la lesión y proceder a su estudio AP intraoperatorio, por si se pudieran beneficiarse de un tratamiento menos agresivo.

### CP-187. TUMORACIÓN MALIGNA SOBRE OSTOMÍA, ENTIDAD POCO FRECUENTE.

**B García del Pino, R Martínez Mojarro, D Bejarano González-Serna, MJ Perea Sánchez, M Reyes Moreno, A Tejada Gómez, Á Rodríguez Padilla, R Balongo García**

*Servicio Cirugía General y Digestiva. Complejo Hospitalario de Especialidades Juan Ramón Jiménez, Huelva*

**Introducción:** los tumores periostomales más ampliamente descritos son adenocarcinomas en pacientes con colitis ulcerosa que precisaron colectomía o subcolectomía. La localización más común es la piel de pared abdominal, pero también sobre el estoma, piel periostomal o cicatrices quirúrgicas anteriores incluyendo la cicatriz de la colostomía. Las vías de diseminación pueden ser sanguínea, linfática, por contigüidad, por implantación iatrogénica o debido a otros procedimientos invasivos como la colonoscopia.

**Caso clínico:** varón de 61 años, afecto de enfermedad de Crohn con patrón fistulizante severo intrabdominal y perianal, que precisó colostomía derivativa con reconstrucción del tránsito posteriormente. Tras la infausta evolución perianal fue intervenido nuevamente realizándose amputación abdominoperineal. Años después consulta por aparición de lesión granulomatosa en borde de piel de colostomía en contacto con ésta, sangrante y de rápido crecimiento. Se realiza

biopsia escisional con diagnóstico de adenocarcinoma. El paciente es estudiado sin otros hallazgos, por lo que se indica hemicolectomía izquierda con márgenes amplios a nivel de colostomía. Presenta buen curso postoperatorio con resultados anatomopatológicos libres de malignidad.

**Discusión:** los tumores periostomales constituyen una complicación muy rara y tardía de la enfermedad, con pocos casos descritos en la literatura. La forma de presentación puede ser estenosis del estoma, erupción, ulceración, masa periostomal o más frecuentemente como placas o nódulos eritematosos, con o sin dolor, fácilmente sangrantes y con un crecimiento rápido.

El tratamiento de elección suele ser la quimioterapia dirigida al tumor primario o la cirugía (resección local amplia del tumor seguida de una recolocación del estoma).

La radioterapia focal no suele tener una respuesta adecuada.

Las metástasis periostomales tienen muy mal pronóstico, con alta tasa de morbimortalidad, ya que suelen implicar una enfermedad sistémica. Es fundamental educar al paciente para la detección de signos precoces y un equipo multidisciplinar para conseguir un diagnóstico temprano y un tratamiento precoz.

### CP-188. ABORDAJE LAPAROSCÓPICO EN LA HERNIA DE MORGAGNI, A PROPÓSITO DE UN CASO.

**B López Durán, A Domínguez Amodeo, JM Cáceres Salazar, F Oliva Mompeán, E Domínguez-Adame Lanuza**

*Servicio Cirugía General y Digestiva. Complejo Hospitalario Regional Virgen Macarena, Sevilla*

**Introducción:** la hernia de Morgagni es un defecto congénito diafragmático. Constituyen el 3% del total de hernias diafragmáticas, suele diagnosticarse en la edad pediátrica dejando solo un pequeño número de casos observados en la población adulta.

**Caso clínico:** mujer de 68 años con antecedentes de déficit cognitivo desde la infancia, dependiente para las actividades básicas con demencia, Parkinson e hipotiroidismo. Sin intervenciones previas.

Consulta en Urgencias por disnea en el decúbito, vómitos, distensión abdominal y estreñimiento de una semana de evolución. Análiticamente destacan datos de fallo renal agudo y en TAC toracoabdominal se encuentra Hernia de Morgagni complicada con presencia de estómago, distendido y volvulado condicionando obstrucción alta. Tras ingreso y optimización de la función renal se realiza intervención.

Posición de Trendelenburg inversa en abordaje laparoscópico, utilización de tres trocares de 12 mm; hipocondrio izquierdo para introducción de óptica, epigastrio e hipocondrio derecho los restantes (similar al Nissen). Se reduce el contenido herniario; hallazgo intraoperatorio de colon e intestino delgado herniado junto con cámara gástrica, se realiza liberación y resección del saco herniario, desperitonización de los bordes del defecto y medición encontrando anillo de 5x4 cm. Se realiza hernioplastia con malla Symbotec 15x20 cm (compuesta, de poliéster monofilamento tridimensional con

película de colágeno reabsorbible en su cara visceral) dejando overlap de unos 5 cm que se fija con doble corona de fijadores helicoidales metálicos (Protack).

El postoperatorio inmediato transcurre en la Unidad de Cuidados Intensivos sin incidencias por lo que a las 24 horas pasa a planta de hospitalización. La paciente fue dada de alta el cuarto día tras la cirugía.

**Discusión:** a fecha de hoy, existe poca bibliografía sobre el método óptimo de reparación quirúrgica de esta patología. La laparoscopia es un abordaje seguro con baja morbilidad y corta estancia hospitalaria. Si no existe contraindicación, el abordaje laparoscópico de este tipo de procesos debe ser el de elección.

### CP-189. ABORDAJE MULTIDISCIPLINAR DEL MELANOMA, ¿QUÉ APORTA LA CIRUGÍA GENERAL AL PACIENTE YA INTERVENIDO DE UNA LESIÓN PRIMARIA?

**S Ercoreca Tejada, MJ Álvarez Martín, J Triguero Cabrera, M Mogollón González, B Espadas Padial, JM Villar del Moral**

*Servicio Cirugía General y Digestiva. Complejo Hospitalario Regional Virgen de Las Nieves, Granada*

**Introducción:** el melanoma maligno es el menos frecuente de los tumores malignos de la piel pero es una enfermedad potencialmente mortal con incidencia en aumento en nuestro medio. La biopsia selectiva del ganglio centinela (BSGC) se considera el factor pronóstico más importante siendo la técnica más utilizada en la evaluación del estado anatomopatológico de los ganglios regionales de espesor intermedio.

**Caso clínico:** paciente de 67 años, sin antecedentes personales de interés, que presenta lesión pigmentada en cara anteroexterna del muslo derecho. Se interviene realizándose extirpación de la lesión con resultado anatomopatológico de melanoma maligno de tipo extensión superficial en fase tumorigénica de crecimiento vertical, nivel anatómico IV de Clark, T3aNx y distancia mínima del margen lateral más próximo al tumor igual a 0,57 cm.

Tras presentar el caso en el Comité Multidisciplinar de Tumores, se decide BSGC junto a ampliación de los márgenes quirúrgicos de la lesión primaria.

Junto con el servicio de Medicina Nuclear, se realiza BSGC a nivel inguinal derecho junto con ampliación de margen de la lesión y reconstrucción mediante colgajo O-Z (Z-plastia).

La anatomía patológica informó el ganglio como negativo para metástasis.

La evolución postoperatoria fue favorable siendo alta a las 24 horas.

**Discusión:** la BSGC evita linfadenectomías innecesarias siendo una técnica menos invasiva. Así mismo, añade información acerca del pronóstico del paciente. La probabilidad de positividad en el ganglio centinela se encuentra en relación con el espesor de Breslow y el estadio tumoral de la lesión primaria.

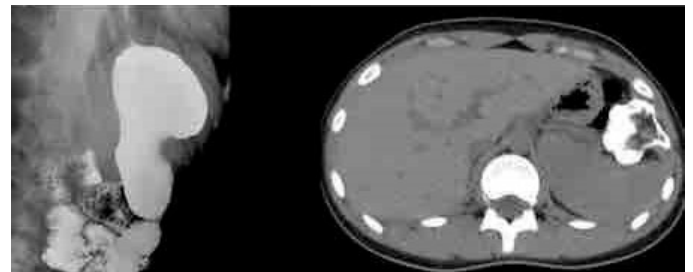
### CP-190. DISPEPSIA PACIENTE 18 AÑOS, DEBUT DE CONDROBLASTOMA COSTAL QUE PROVOCA IMPRONTA EN CUERPO GÁSTRICO.

**J Varela Recio<sup>1</sup>, A Bengoechea Trujillo<sup>1</sup>, D Pérez Gomar<sup>1</sup>, S Ayllón Gámez<sup>1</sup>, C Peña Barturen<sup>1</sup>, S Cerrato Delgado<sup>2</sup>, A Valverde Martínez<sup>1</sup>, MD Casado Maestre<sup>1</sup>, JM Pacheco García<sup>3</sup>**

*<sup>1</sup>Departamento Cirugía General y Digestiva. Hospital Puerta del Mar, Cádiz <sup>2</sup>Departamento Cirugía General. Hospital Puerta del Mar, Cádiz <sup>3</sup>Consulta Cirugía General y Digestiva. Hospital Puerta del Mar, Cádiz*

**Introducción:** el condroblastoma es un tumor benigno de estirpe condral que representa menos del 1% de todos los tumores óseos primarios. Aproximadamente el 70% de los condroblastomas se diagnostican en individuos con edades comprendidas entre los 10 y los 20 años. La extremidad inferior es la localización más común del condroblastoma, de forma que el 72% de las lesiones se localizan en las extremidades inferiores, y tan solo un 23% en huesos del esqueleto axial.

**Caso clínico:** paciente de 18 años con dolor abdominal postprandial que acude al médico de atención primaria. Es derivada al digestivo quien realiza un EGD donde se visualiza masa dependiente de arco costal en parilla izquierda ejerciendo efecto masa en cuerpo de estómago retrasando el vaciamiento gástrico manifestando la clínica. Tras estudio minucioso donde se confirma condroblastoma cirugía torácica y cirugía general colaboran para resección de masa y reparación de arco costal con placa Synthex y de diafragma con malla de prolene.



**Figura 1** Izquierda: EGD primera prueba diagnóstica, se aprecia impronta cuerpo gástrico. Derecha: TAC se ve condoblastoma costal.

**Discusión:** describimos por tanto un caso clínico curioso para el cirujano donde vemos una posible etiología en adolescentes que presentan clínica postprandial debido a compresión extrínseca.

### CP-191. EXPERIENCIA DE NUESTRO CENTRO EN DUODENOYUNOSTOMÍA LAPAROSCÓPICA COMO TRATAMIENTO DEL SÍNDROME DE WILKIE.

**S Dios-Barbeito, F López, L Navarro, P García-Muñoz, N García-Fernández, MJ Cuevas, F Moreno, M Socas, I Alarcón, A Barranco, FJ Padillo, S Morales-Conde**

*UGC Cirugía General y Digestiva. Complejo Hospitalario Regional Virgen del Rocío, Sevilla*

**Introducción:** el síndrome de Wilkie es poco frecuente, debido al atrapamiento de la tercera porción del duodeno entre la aorta y la arteria mesentérica superior. La cirugía está indicada ante casos crónicos con fracaso del tratamiento conservador, siendo la duodenoyeyunostomía laparoscópica una opción con buenos resultados.

**Material y métodos:** revisamos los casos de síndrome de Wilkie tratados quirúrgicamente en nuestro hospital entre el 01/01/2012 y el 31/12/2017, analizando características demográficas, tipo de presentación clínica, pruebas complementarias previas, tratamiento y resultados del mismo.

**Resultados:** cuatro pacientes, tres mujeres y un hombre fueron intervenidos de duodenoyeyunostomía laparoscópica en nuestro centro en dicho periodo de tiempo, con una mediana de edad de 23 años (rango 19-47).

Los vómitos posprandiales con malestar abdominal superior fueron la forma de presentación más común, ocurriendo en tres de los cuatro pacientes. El otro paciente presentaba dolor aislado. Los 4 pacientes presentaban pérdida de peso significativa.

En todos los pacientes la TC fue la prueba complementaria clave para llegar al diagnóstico y en solo uno de los pacientes la endoscopia digestiva alta proporcionó información relativa a dicho diagnóstico. El ángulo aorto-mesentérico medio fue de 22,5º (rango 21-24º).

En los cuatro pacientes fracasó el tratamiento conservador y fueron sometidos a duodenoyeyunostomía laparoscópica, dos de ellos mediante abordaje por puerto único, con un tiempo quirúrgico medio de 65 min (rango 35-100 min). Tras un seguimiento mínimo de seis meses, dos pacientes han presentado mejoría de sintomatología e IMC, un tercero mejoría aislada de IMC y el cuarto resolución de la sintomatología sin subida de peso.

**Conclusiones:** el síndrome de Wilkie es una afección poco frecuente que requiere sospecha diagnóstica y pruebas de imagen, principalmente TC. Ante falta de respuesta al manejo conservador, se indicará cirugía. El abordaje laparoscópico es factible, seguro y eficaz. Una vez realizada la intervención quirúrgica, la mayoría de los pacientes presentan mejoría.

### CP-192. FISTULA AORTOESOFÁGICA, A PROPÓSITO DE UN CASO.

S Ayllón Gámez<sup>1</sup>, S Roldán Ortiz<sup>1</sup>, N García BorgeS<sup>2</sup>, S Cerrato Delgado<sup>1</sup>, J Varela Recio<sup>1</sup>, C Peña Barturen<sup>1</sup>, MJ Castro Santiago<sup>1</sup>, JM Pacheco García<sup>1</sup>

<sup>1</sup>UGC Cirugía General y Digestiva. Hospital Puerta del Mar, Cádiz <sup>2</sup>UGC Cirugía General. Hospital Puerta del Mar, Cádiz

**Introducción:** se presenta el caso de un varón con fístula aortoesofágica.

**Caso clínico:** varón de 23 años con AP de síndrome de Marfan. Intervenido de:

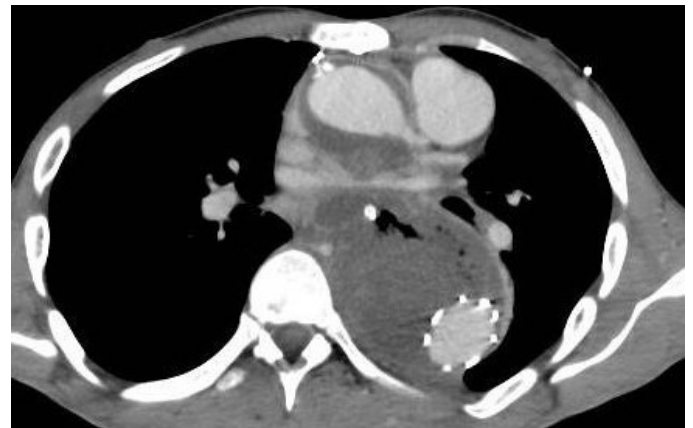- Sustitución valvular aórtica y raíz por tubo valvulado hasta inicio de cayado aórtico + sustitución de Ao ascendente por tubo Dacron por disección de Aorta tipo A.

- Prótesis anastomosada a la previa por disección de Ao descendente + reparación de pseudoaneurisma de A. femoral izquierda.

El paciente acude a Urgencias por hematemesis y shock hemodinámico, precisando IOT+ transfusión masiva. Tras estabilización se realiza Rx de tórax donde se aprecia material protésico sin otras complicaciones y TC toracoabdominal que evidencia fístula aortoesofágica.

Cursa con mala evolución desde su llegada, con inestabilidad hemodinámica franca y fracaso de medidas de resucitación y soporte, sangrado activo importante evidenciado en SNG, tubo endotraqueal y cavidades.

El paciente es evaluado de forma conjunta por cirugía cardíaca y general desestimándose opciones quirúrgicas y siendo *exitus* finalmente en las siguientes horas.



**Figura 1** Fístula aortoesofágica en TC.

**Discusión:** la fístula aortoesofágica es una causa de HDA de elevada mortalidad que responde a diversas etiologías (neoplasia, aneurisma torácico, cuerpo extraño, incluyendo Stent, etc.). La colocación endovascular de Stent debe emplearse como medida transitoria, para prevenir la exanguinación y permitir restaurar la estabilidad hemodinámica mediante fluidoterapia, en este procedimiento debe tenerse en cuenta el elevado riesgo de infección protésica. La reparación definitiva pasa por un cierre esofágico satisfactorio y retirada completa de prótesis vascular. En un estudio retrospectivo publicado se realizó colocación temporal de Stent en el 83% de los pacientes, siendo técnicamente factible en el 87%, solo un 11% alcanzaron la reparación definitiva.

### CP-193. GASTRECTOMÍA VERTICAL, ¿EL FUTURO ACTUAL DE LA CIRUGÍA BARIÁTRICA?

M Fornell Ariza, MÁ Mayo Ossorio, A Bengoechea Trujillo, J Varela Recio, S Cerrato Delgado, JM Pacheco García

UGC Cirugía General y Digestiva. Hospital Puerta del Mar, Cádiz

**Introducción:** la gastrectomía vertical (GV) como técnica bariátrica única obtiene mejores resultados que el bypass gástrico en cuanto a la mejora de medidas antropométricas, reduce las comorbilidades y tiene un menor índice de complicaciones postquirúrgicas.

**Material y métodos:** estudio observacional, longitudinal, retrospectivo. 95 pacientes, edad entre 18-65 años, período de tres años. Todos deben cumplir el protocolo de la Unidad. Se procederá al estudio demográfico según sexo y edad. Los datos antropométricos se medirán en la consulta prequirúrgica, al mes y al año de la intervención y serán: peso, talla, IMC, porcentaje de pérdida de peso y porcentaje de IMC, porcentaje de exceso de peso perdido. Se medirá el riesgo cardiovascular por el Score de Framingham. Las comorbilidades a medir son la hipertensión, la diabetes, la dislipemia. Se medirán en frecuencias absolutas las complicaciones. Se aplicará el estudio estadístico tipo T student o Chi cuadrado considerándose estadísticamente significativo una p igual o menor a 0,05.

**Resultados:** no existió diferencia estadísticamente significativa entre las dos técnicas al mes de la cirugía ( $p=0,83$ ), pero sí fueron evidentes al año de la misma ( $p 0,003$ ). No se evidenciaron diferencias entre sexos o por grupos de edad. En complicaciones no hubo reintervenciones o complicaciones graves en la gastrectomía (no fugas), destacando el número de sangrados; en el bypass hubo dos reintervenciones por fuga anastomótica. No hubo diferencias estadísticamente significativas en cuanto al riesgo cardiovascular ( $p=0,07$ ). Hubo una disminución más importante en número de comorbilidades en la gastrectomía frente al bypass, con una desaparición total de pacientes con dislipemia. No hubo diferencias estadísticamente significativas en la puntuación BAROS, aunque fue mayor en la GV.

**Conclusiones:** la GV como técnica única puede considerarse superior a corto plazo, así como segura, consideramos necesario continuar los estudios a medio/largo plazo.

### CP-194. HALLAZGO CASUAL DE TUMOR GIST GÁSTRICO DURANTE EL ESTUDIO POR COLECISTITIS AGUDA Y POSTERIOR INTERVENCIÓN DE AMBAS.

**CA Enrique, T Gallart Aragón, J Ramos Sanfiel, MÁ García Martínez, M Alcaide Lucena, JA Ubiña Martínez, B Mirón Pozo**

*Servicio Cirugía General y Digestiva. Hospital San Cecilio, Granada*

**Introducción:** los tumores del estroma gastrointestinal (GIST) son neoplasias raras que representan el 80% de los tumores mesenquimales y el 1% de los tumores malignos del aparato digestivo. Suelen diagnosticarse en la quinta y sexta década de la vida, sin diferencias entre sexos. Se caracterizan por la expresión de C-KIT (90%).

**Caso clínico:** paciente de 83 años con antecedentes de diabetes mellitus tipo 2, HTA y cólicos biliares de repetición, en tratamiento con metformina, losartán y citalopram, que acudió en varias ocasiones a Urgencias por dolor en hipocondrio derecho de varios días de evolución. Se le realizó ecografía, siendo diagnosticada de colecistitis aguda litiasica. En la misma se observó tumoración gástrica adyacente 20% a segmento II hepático de 2,8x2,7 cm. Se intervino realizando colecistectomía laparoscópica y en la intervención se observó tumoración exofítica y pediculada en cara anterior gástrica

que se resecó mediante EndoGIA. Se envió a anatomía patológica con resultado de tumor del estroma gastrointestinal (GIST) de muy bajo grado, subtipo epiteloide, con márgenes libres y expresión C-KIT positiva. Fue dada de alta al séptimo día postoperatorio.

**Discusión:** los tumores GIST habitualmente se inician como hemorragia digestiva o masa abdominal y en ocasiones como metástasis intra o extra abdominales. El 20% son asintomáticos y se diagnostican de forma incidental. La localización más frecuente es estómago (50-70%), intestino delgado (25-30%), colon-recto (5-10%), mesenterio-epiplón (7%), esófago (5%). El diagnóstico puede realizarse mediante endoscopia, ultrasonografía endoscópica, TAC y PET. Su potencial maligno es incierto, en un 40-90% aparece recidiva postquirúrgica o metastásica. Es por ello por lo que se clasifican según su agresividad en bajo, intermedio y alto según tamaño tumoral, localización, índice de mitosis o rotura tumoral durante la cirugía. Los gástricos, suelen tener mejor pronóstico. En nuestro caso el pronóstico es muy bueno debido al bajo índice mitótico (<5/50 campos), localización gástrica y pequeño tamaño (2-5 cm).

### CP-195. HIPOGLUCEMIA REACTIVA TRAS DERIVACIÓN GÁSTRICA EN Y DE ROUX.

**MÁ García Martínez, T Gallart Aragón, J García Rubio, J Ramos Sanfiel, B Mirón Pozo**

*Servicio Cirugía General y Digestiva. Hospital San Cecilio, Granada*

**Introducción:** la prevalencia de la obesidad está aumentando en los países desarrollados debido a los cambios en el estilo de vida. La cirugía bariátrica tiene una gran relevancia en su tratamiento, aunque implica la necesidad de un seguimiento posterior para prevenir la aparición de complicaciones.

**Caso clínico:** varón de 36 años intervenido de bypass gástrico laparoscópico en 2015 (peso 120 Kg, IMC 51 Kg/m<sup>2</sup>). En seguimiento por consulta de endocrinología, dos años después, el peso del paciente era de 80,3 Kg. Recientemente comienza con episodios de hipoglucemia objetivada, al principio autolimitados, para progresar en frecuencia y gravedad, precisando atención familiar por alteración del nivel de conciencia. Test de ayuno que resultó negativo tras 72 horas. Descartada insuficiencia suprarrenal y tiroidea, además de otras alteraciones mediante TAC abdominal, se diagnosticó hipoglucemia reactiva tras cirugía bariátrica, recomendando ingestas frecuentes, pobres en hidratos de carbono, y 50 mg de acarbose/8 horas. Actualmente el paciente está pendiente de revisión para evaluar respuesta al tratamiento.

**Discusión:** una complicación poco frecuente pero grave del bypass gástrico es la hipoglucemia postprandial, debida a hiperinsulinemia endógena. Aparece entre las 1-3 horas tras las comidas, entre 1-3 años después de la cirugía y condiciona síntomas de neuroglucopenia severa. Diagnóstico mediante SOG prolongada, con test de ayuno y técnicas de imagen normales.

Existen diferentes propuestas para explicar la etiopatogenia, aunque el punto de partida parece ser el tránsito acelerado de los nutrientes que llegan a íleon, motivado por las modificaciones anatómicas, que producirían una liberación excesiva de GLP-1 por las células L. El objetivo del tratamiento es evitar el pico de hiperglucemia



postprandial: fraccionamiento de la ingesta, evitar alimentos ricos en azúcares y administración de acarbose, que retrasa la absorción de hidratos de carbono.

Es importante establecer los mecanismos fisiopatológicos para un mejor enfoque terapéutico, así como identificar los pacientes con predisposición a desarrollarla.

### CP-196. NEUMATOSIS GASTROINTESTINAL, ¿SIGNO RADIOLÓGICO DE MAL PRONÓSTICO?

**B García del Pino<sup>1</sup>, A Vega Recio<sup>1</sup>, R Martín García de Arboleya<sup>1</sup>, D Molina García<sup>1</sup>, A de la Rosa Baez<sup>1</sup>, P González Benjumea<sup>1</sup>, G Morales Martín<sup>2</sup>, R Balongo García<sup>1</sup>**

<sup>1</sup>Servicio Cirugía General y Digestiva. Complejo Hospitalario de Especialidades Juan Ramón Jiménez, Huelva <sup>2</sup>Servicio Cirugía General y Digestiva. Hospital Comarcal Infanta Elena, Huelva

**Introducción:** la neumatosis gastrointestinal se define como la aparición de gas dentro de la pared intestinal. Considerado un signo de gravedad. Su localización exclusiva en la pared gástrica es una entidad rara.

Entre los mecanismos descritos destacan fenómenos mecánicos, producción bacteriana y un 15% idiopáticos, habiéndose asociado con trasplantes de órganos, enfermedades inflamatorias, vólvulos, malrotaciones, colitis pseudomembranosa, diverticulosis, neoplasias, convulsiones e incluso asociado con tratamientos con esteroides o citostáticos.

Esta localización no siempre se asocia a situaciones de isquemia, pudiéndose diferenciar el enfisema gástrico y la gastritis enfisematosa.

Su tratamiento consiste en antibioterapia de amplio espectro y la resección precoz del área afecta en la mayoría de los casos.

Nuestro objetivo es presentar casos de pacientes que presentaron neumatosis gástrica analizando diferentes variables.

**Material y métodos:** estudio retrospectivo descriptivo de pacientes diagnosticados de neumatosis gastrointestinal en los últimos tres años. Se analizan variables sociodemográficas, aspectos quirúrgicos, estancia, complicaciones y reingreso, realizando análisis estadístico con SPSS v21.

**Resultados:** serie de dos pacientes varones, con una mediana de edad de 66 años (63/69) y ASA II. Los síntomas han sido obstrucción intestinal, dolor, náuseas/vómitos en ambos e inestabilidad hemodinámica en uno de ellos. Ninguno presentó síndrome diarreico ni aerobilia, sin embargo en un paciente se visualizó gas portomesentérico a nivel intrahepático. En un caso la neumatosis fue objetivada en el postoperatorio de cirugía urgente por patología maligna y tratada conservadoramente con fatal desenlace. En el otro la causa de la neumatosis fue un vólvulo gástrico tratado quirúrgicamente con evolución favorable. La mediana de ingreso fue de dieciséis días. El porcentaje de éxitos ha sido del 50%.

**Conclusiones:** se trata de una entidad poco frecuente con pronóstico dispar según la causa que lo produce. No obstante, es un signo

radiológico grave que necesita correlacionarse con la clínica y estado del paciente e individualizar su manejo.

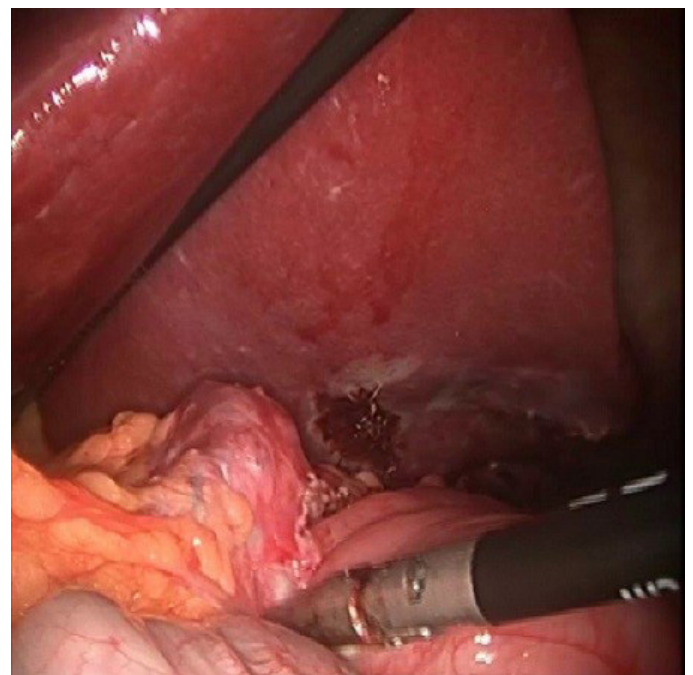
### CP-198. TRATAMIENTO ENDOSCÓPICO TRANSGÁSTRICO DE LA COLEDOCOLITIASIS POR VÍA LAPAROSCÓPICA EN PACIENTE CON BYPASS GÁSTRICO.

**D Aparicio Sánchez<sup>1</sup>, A Amaya Cortijo<sup>1</sup>, S Kaddouri<sup>2</sup>, JM Infantes<sup>3</sup>, C Olivares Oliver<sup>1</sup>**

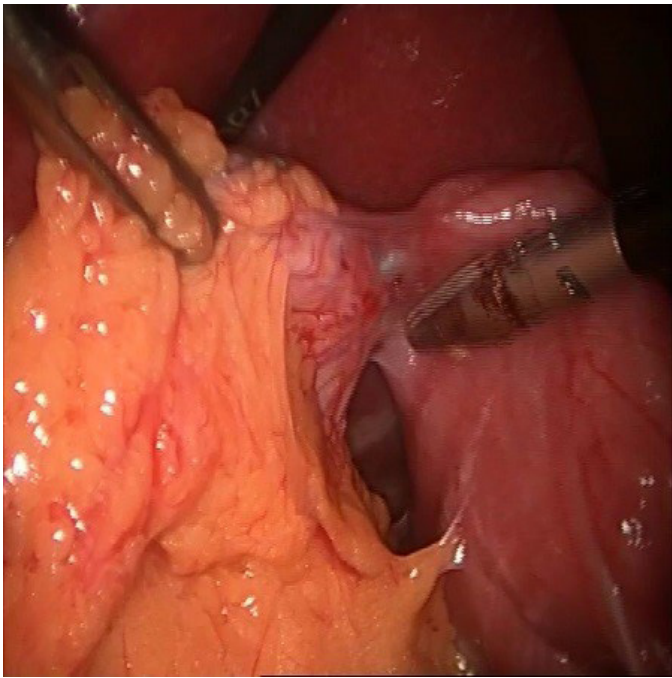
<sup>1</sup>Servicio Cirugía General y Digestiva. Hospital San Juan de Dios del Aljarafe, Bormujos <sup>2</sup>Servicio Cirugía General. Hospital San Juan de Dios del Aljarafe, Bormujos <sup>3</sup>Servicio Aparato Digestivo. Hospital San Juan de Dios del Aljarafe, Bormujos

**Introducción:** la obesidad se asocia a múltiples patologías, su prevalencia está en aumento y representa un grave problema de salud pública. El tratamiento quirúrgico es eficaz para la pérdida de peso, el mantenimiento de esta pérdida y mejora de morbilidades a largo plazo, por lo que cada vez es más frecuente.

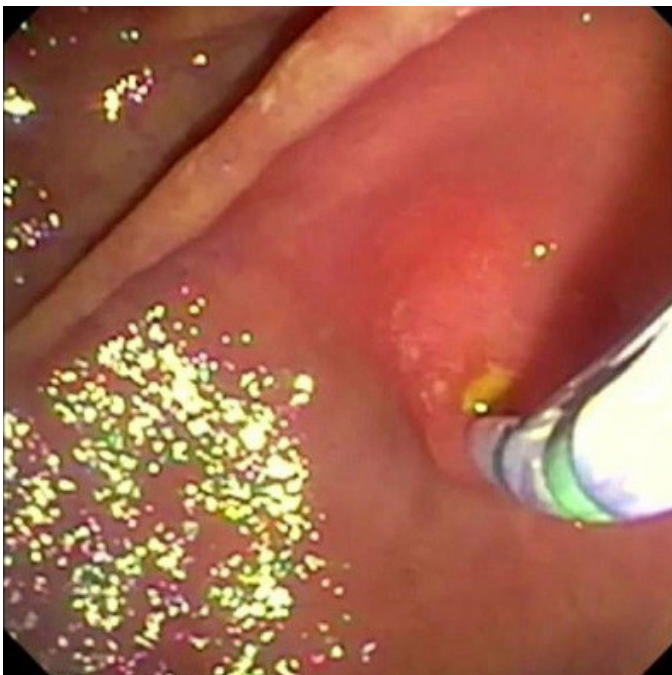**Caso clínico:** mujer de 50 años, intervenida mediante tubulización gástrica y posteriormente bypass gástrico en 2011. Colectomía en 2016 por cólicos biliares. En seguimiento por clínica de malestar general y dolor en epigástrico e hipocondrio derecho desde la intervención con coledocolitiasis residual y fibrosis papilar en colangiograma. Se decide realizar colangiopancreatografía retrograda endoscópica (CPRE) con acceso transgástrico asistida por laparoscopia. Tras abordaje laparoscópico del compartimento supramesocólico, liberación del muñón gástrico y gastrostomía en el puerto epigástrico, se introduce el endoscopio para CPRE realizándose papilotomía y barrido. Por último se secciona el extremo distal de la gastrostomía mediante endograpadora de 60 mm. El curso postoperatorio transcurre sin complicaciones quirúrgicas y alta el quinto día.



**Figura 1** Laparoscopia. Muñón gástrico remanente y asa alimentaria.



**Figura 2**  
Laparoscopia. Adherencias entre muñón gástrico y asa alimentaria.



**Figura 3**  
CPRE. Intubación del colédoco a través de la papila.

**Discusión:** la litiasis biliar tras cirugía bariátrica se debe a la rápida pérdida de peso (36% en primeros seis meses). La colecistectomía en pacientes intervenidos de cirugía bariátrica con vesícula normal es controvertida (5-7% desarrollan coledocolitiasis).

El tratamiento de la coledocolitiasis es la CPRE asociada a papilotomía y barrido, limitado en el bypass gástrico por la imposibilidad del acceso oral. Las técnicas propuestas son:

1. Enteroscopia con balones: sus desventajas son la falta de accesorios

con una longitud compatible con el enteroscopio y limitaciones de la visión frontal.

2. Gastrostomía percutánea: múltiples accesos. Es molesta para el paciente.

3. Acceso transgástrico asistido por laparoscopia: considerada la mejor opción: reproducible con alta tasa de éxito y bajos índices de complicaciones.

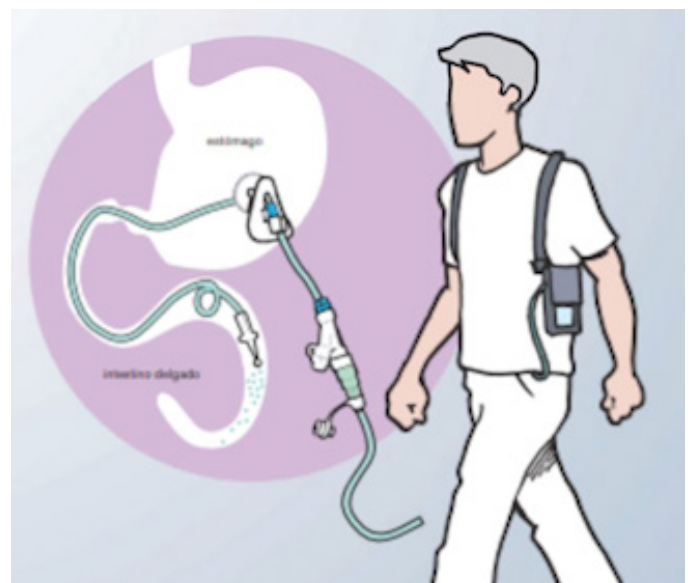
En conclusión, el abordaje laparoscópico transgástrico constituye una excelente vía de abordaje para el tratamiento endoscópico de coledocolitiasis en pacientes con bypass gástrico.

### CP-199. ¿CUÁL ES EL PAPEL DE LA GASTROSTOMÍA LAPAROSCÓPICA EN EL TRATAMIENTO DE LA ENFERMEDAD DE PARKINSON AVANZADA?

P Rodríguez González<sup>1</sup>, M Delgado Morales<sup>2</sup>, N De Los Reyes Lopera<sup>2</sup>, G Morales Martín<sup>2</sup>, D Molina García<sup>1</sup>, JM Oropesa Ruiz<sup>3</sup>, J Guadalajara Jurado<sup>2</sup>, R Balongo García<sup>1</sup>

<sup>1</sup>Servicio Cirugía General y Digestiva. Complejo Hospitalario de Especialidades Juan Ramón Jiménez, Huelva <sup>2</sup>Servicio Cirugía General y Digestiva. Hospital Comarcal Infanta Elena, Huelva <sup>3</sup>Servicio Neurología. Hospital Comarcal Infanta Elena, Huelva

**Introducción:** el tratamiento con levodopa/carbidopa (duodopa) en infusión intestinal continua (Figura 1) es una opción terapéutica en casos de enfermedad de Parkinson avanzada, que no responden a tratamiento convencional. Dicho medicamento necesita la realización de una gastrostomía por vía endoscópica percutánea o vía laparoscópica, cuando la anterior no es posible. Posteriormente se coloca una sonda a nivel duodeno-yeyunal para administración continua con bomba portátil del gel duodopa. Presentamos aquí la técnica de la gastrostomía laparoscópica.



**Figura 1**  
Gastroyeyunostomía percutánea conectada a bomba de infusión portátil.

**Caso clínico:** presentamos a dos pacientes: mujer de 61 años con enfermedad de Parkinson avanzada, con importante trastorno de la marcha. El segundo, un varón de 71 años con enfermedad de Parkinson idiopática, con fluctuaciones motoras. En ambos casos se propuso una gastrostomía endoscópica percutánea, pero ambos intentos fueron fallidos por no existir transluminación entre pared gástrica y abdominal. Bajo anestesia general, se procede a neumoperitoneo con aguja de Veress, y colocación de 3 trocares principales, y uno accesorio. A nivel de antro gástrico, se realiza una incisión menor de 1 cm, por el que se introduce la sonda de gastrostomía, guía posterior de la sonda de aplicación del medicamento. Posteriormente la gastrostomía se fija a la pared abdominal a lo Stamm, exteriorizando la sonda a través de un trocar accesorio en línea media. En el primer día postoperatorio se procede a colocación de la sonda duodeno-yeyunal con control endoscópico a través del dispositivo gástrico. Los pacientes evolucionaron satisfactoriamente.

**Discusión:** la duodopa en infusión intestinal muestra una mejoría significativa de los síntomas de la Enfermedad de Parkinson Avanzada, en comparación con levodopa/duodopa oral, observándose resultados positivos en cuanto a calidad de vida. Hecho observado en nuestros dos pacientes. Cuando no es posible su colocación por vía endoscópica, la gastrostomía por vía laparoscópica constituye un valioso recurso quirúrgico en el tratamiento de este tipo de pacientes.

### CP-200. ADENOMIOMA PERIAMPULAR: UNA RARA CAUSA DE ICTERICIA OBSTRUCTIVA.

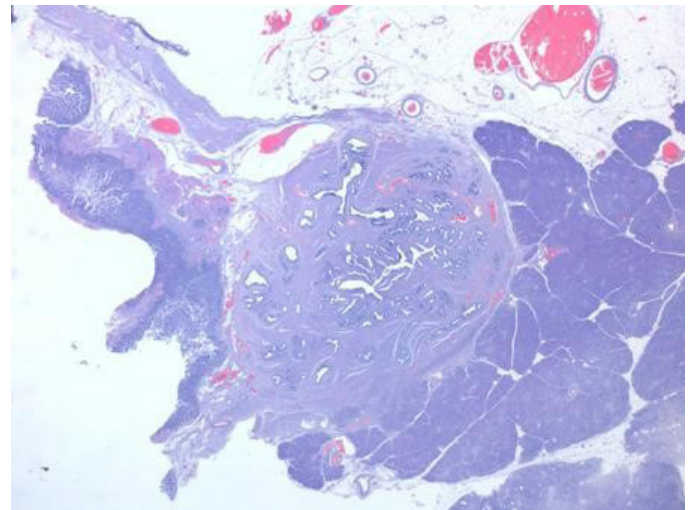
N Martos Rojas<sup>1</sup>, S Martín Cortés<sup>1</sup>, E Corrales Valero<sup>1</sup>, MA Suárez Muñoz<sup>1</sup>, JF Roldán de la Rúa<sup>1</sup>, EA Buendía Peña<sup>1</sup>, S Mansilla Díaz<sup>2</sup>, N Ávila García<sup>1</sup>, I Arranz Salas<sup>2</sup>, R de Luna Díaz<sup>1</sup>

<sup>1</sup>UGC Cirugía General y Digestiva. Complejo Hospitalario de Especialidades Virgen de la Victoria, Málaga <sup>2</sup>UGC Anatomía Patológica. Complejo Hospitalario de Especialidades Virgen de la Victoria, Málaga

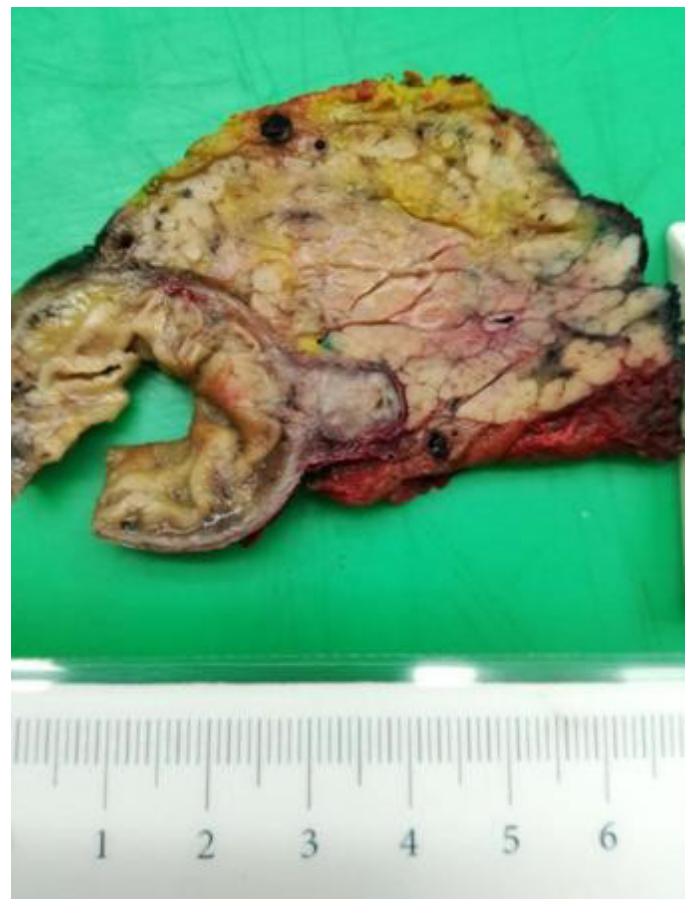**Introducción:** el adenomioma es una rara entidad benigna que puede aparecer en cualquier punto del tracto digestivo. Suele aparecer en el fundus vesicular, siendo su localización en otro punto algo excepcional.

**Caso clínico:** varón, 68 años, presenta prurito y malestar general de un mes de evolución junto a tinte subictérico y dolor en hipocondrio derecho, con Murphy-. Analíticamente destaca elevación de bilirrubina total a expensas de directa y elevación de enzimas de colestasis. En las pruebas radiológicas, se aprecia una dilatación progresiva de la vía biliar intrahepática y del colédoco que llega a alcanzar 12 mm, con estenosis distal, donde se aprecia un engrosamiento de la pared y LOE de 86 mm por ecoendoscopia. Se realiza PAAF con resultado de tejido pancreático normal. Ante la elevada sospecha de colangiocarcinoma distal se presenta en Comité de Tumores, decidiéndose duodenopancreatectomía cefálica.

En el estudio anatomopatológico de la pieza quirúrgica se observa una lesión nodular, bien circunscrita, de 0,9 cm de diámetro mayor, formada por una proliferación nodular de células musculares lisas, junto a ductos y glándulas tapizadas por epitelio cuboidal sin atipia citológica ni signos de malignidad, correspondiéndose con un adenomioma periampular.



**Figura 1** Adenomioma periampular.



**Figura 2** Adenomioma periampular.

**Discusión:** Los adenomiomas de la vía biliar son neoformaciones leiomiomatosas benignas poco frecuentes. Cuando se localizan sobre la ampolla de Vater aparecen síntomas relacionados con obstrucción de la vía biliar, pudiendo imitar una lesión maligna tanto clínica como radiológicamente. En algunos casos puede presentarse como pancreatitis aguda. El diagnóstico se confirma por histología. Esto

no siempre es posible mediante biopsia endoscópica, sobre todo si las lesiones no son visibles, por lo que en estos casos se indica una resección amplia. El conocimiento del adenomioma es importante ya que es una lesión poco frecuente que puede mimetizar un carcinoma. Los patólogos deben de estar familiarizados con las características morfológicas para no confundirlo con adenocarcinoma bien diferenciado.

### CP-201. ANOMALÍA DE LA VÍA BILIAR: DESEMBOCADURA DIRECTA DEL CONDUCTO CÍSTICO EN HEPÁTICO DERECHO.

**C Monje Salazar, S Martín Cortes, N Ávila García, E Corrales Valero, S Mansilla Díaz, E Buendía Peña, L Pico Sánchez, R Luna Díaz**

*Servicio Cirugía General y Digestiva. Complejo Hospitalario de Especialidades Virgen de la Victoria, Málaga*

**Introducción:** las anomalías de la vía biliar extrahepática fueron descritas por Benson y Page, refiriendo hasta tres variantes de inserción del conducto cístico. La variante tipo D, presente en el 0,7% de los pacientes, es la inserción directa del conducto cístico en el hepático derecho. La colangiografía es una técnica no invasiva que de forma preoperatoria ayuda en el diagnóstico de variantes anatómicas de la vía biliar, reduciendo así los riesgos de lesión iatrogénica durante una intervención tan frecuente como la colecistectomía laparoscópica.

**Caso clínico:** presentamos un varón de 70 años que tras episodio de pancreatitis aguda se realiza TC de abdomen en el que se objetiva microcolecistitis con discreta dilatación de la vía biliar intrahepática. Se realiza colangiografía para estudio específico de la vía biliar, descartándose coledocolitiasis aunque se objetiva la desembocadura del conducto cístico directamente en hepático derecho como variante anatómica poco frecuente. Se decide cirugía laparoscópica al disponerse un estudio adecuado de la vía biliar.

**Discusión:** el conocimiento de la vía biliar y sus variantes anatómicas es fundamental para evitar lesiones iatrogénicas durante la cirugía. Disponemos de la colangiografía como prueba más fidedigna en el estudio de la vía biliar intra y extrahepática. Ante una variante anatómica de la vía biliar, actualmente la tendencia es completar la cirugía de forma laparoscópica, tomando mayor importancia un adecuado estudio de imagen que ayude en la planificación de la visión crítica del triángulo de Calot. En el tiempo operatorio, la colangiografía intraoperatoria es aún el gold standard para la identificación de la anatomía biliar. No obstante, esta técnica es poco utilizada por aumento del tiempo quirúrgico, necesidad de más equipamiento y personal. La colangiografía por fluorescencia cercana al infrarrojo (NIRF-C) tras inyección de verde de indocianina, es una alternativa a la colangiografía convencional, con buenos resultados para la identificación del conducto cístico.

### CP-202. ANOMALÍA DE VÍA BILIAR COMO FACTOR DE RIESGO DE COLANGIOCARCINOMA.

**A García Jiménez<sup>1</sup>, M Domínguez Bastante<sup>1</sup>, A Molina Raya<sup>2</sup>, J Santoyo Villalva<sup>2</sup>, S Ercoreca Tejada<sup>1</sup>, MÁ Herrero<sup>2</sup>, J Villar del Moral<sup>2</sup>**

<sup>1</sup>Unidad Cirugía General. Complejo Hospitalario Regional Virgen de Las Nieves, Granada <sup>2</sup>Unidad Cirugía General y Digestiva. Complejo Hospitalario Regional Virgen de Las Nieves, Granada

**Introducción:** el colangiocarcinoma se trata de un tumor maligno que proviene de las células epiteliales de la vía biliar. Presenta mal pronóstico, ya que la mayor parte son diagnosticados en estadios avanzados, en los que la resección curativa no es factible.

En occidente presenta una incidencia baja (1/100.000 habitantes/año) y sus factores de riesgo están relacionados principalmente con patologías que causan una ectasia e inflamación crónica biliar.

**Caso clínico:** varón de 59 años sin AP de interés con molestias postprandiales de dos semanas y coluria, el cual durante una analítica rutinaria presenta perfil hepático alterado con elevación de bilirrubina total 5,39 mg/dl (directa 3,44 mg/dl), GGT 2.507 U/L y FA 372 U/L, observando una dilatación de vía biliar intra y extrahepática en eco abdominal, que se completó posteriormente con colangiografía en la que se apreciaba un cambio brusco de calibre en hepático distal por lesión sugerente de colangiocarcinoma con colédoco normal, apreciando como variante anatómica un ducto hepático aberrante del lóbulo hepático derecho que confluía en hepático común. Estudio de extensión negativo. Se interviene, realizándose resección de vía biliar y reconstrucción con hepaticoyeyunostomía en Y de Roux. Actualmente, se encuentra libre de enfermedad después de 24 meses de seguimiento.

**Discusión:** cómo factor de riesgo en este paciente destaca su anomalía anatómica que ha podido condicionar una ectasia o reflujo biliar con el desarrollo de la patología.

Al tratarse de una anomalía infrecuente, en aquellos diagnosticados de variantes de la anatomía biliar de forma casual podría estar indicado un seguimiento ecográfico, al tratarse de un procedimiento inocuo y barato, con una posibilidad de cirugía curativa si el diagnóstico es precoz y, sin embargo, un mal pronóstico de la enfermedad cuando se diagnostica en un estadio avanzado.

### CP-203. CONGLOMERADO ADENOPÁTICO PERIORTAL BENIGNO.

**A Vélchez Rabelo<sup>1</sup>, N Pineda Navarro<sup>1</sup>, AA Molina Martín<sup>2</sup>, L Vázquez Medina<sup>1</sup>**

<sup>1</sup>Servicio Cirugía General y Digestiva. Hospital Comarcal San Agustín, Linares <sup>2</sup>Servicio Radiodiagnóstico. Hospital Comarcal San Agustín, Linares

**Introducción:** ante el aumento de las adenopatías periportales, lo primero a sospechar y descartar son las lesiones malignas, pero hay un pequeño grupo de pacientes que presentan estas lesiones y son benignas. Algo poco frecuente, muy poco estudiado y escasamente publicado.

**Caso clínico:** paciente varón de 73 años, fumador, hipertenso y colecistectomizado previamente por colecistitis.

Durante estudio de posible masa a nivel de cardias, con varias biopsias negativas para malignidad, se detectan mediante TC conglomerado

adenopático periportal, que produce discreto estrechamiento del colédoco, paciente completamente asintomático, el cual se decide en Comité Multidisciplinar, por el alto riesgo anestésico además de por la posible agresividad de la cirugía para toma de biopsias e imposibilidad de las mismas por otras técnicas, continuar con estudio mediante técnicas menos invasivas, descarte de malignidad.

Tras varias pruebas, tanto endoscópicas, RMN y repetición de TC, se aprecia cierta disminución del tamaño de dichas adenopatías y desaparición de la estrechez a nivel de colédoco, por lo que se decide en Comité Multidisciplinar seguimiento del paciente.

Durante el año posterior al diagnóstico, el paciente ha permanecido asintomático y con pruebas de imagen que ha normalizado prácticamente, actualmente continua en seguimiento.

**Discusión:** no todos los pacientes con adenopatías periportales son necesariamente malignas. Son muy pocos los datos que hay en la literatura sobre este tipo de pacientes. Entre las posibles causas benignas que encontramos, están las infecciones, los granulomas, o las lipogranulomatosis, entre otras.

En la literatura se recomienda la extirpación o biopsia de este tipo de adenopatías, sin embargo en nuestro caso, por el peligro potencial de la cirugía se decidió seguimiento del paciente de forma estrecha, con un resultado positivo, por lo que nosotros creemos conveniente, en este tipo de pacientes plantearse la posibilidad de tratamiento conservador estrecho antes que la biopsia si se ha descartado malignidad previamente.

### CP-204. EMBOLIZACIÓN DE PSEUDOANEURISMA ESPLÉNICO SECUNDARIO A PANCREATITIS NECROHEMORRÁGICA.

R Gómez Pérez<sup>1</sup>, EA Buendía Peña<sup>1</sup>, J Roldán de la Rúa<sup>2</sup>, MÁ Suárez Muñoz<sup>1</sup>, C Monje Salazar<sup>1</sup>, E Corrales Valero<sup>1</sup>, F Ramos Muñoz<sup>1</sup>, N Martos Rojas<sup>1</sup>

<sup>1</sup>Servicio Cirugía General y Digestiva. Complejo Hospitalario de Especialidades Virgen de la Victoria, Málaga <sup>2</sup>Servicio Cirugía General. Complejo Hospitalario de Especialidades Virgen de la Victoria, Málaga

**Introducción:** los aneurismas de arteria esplénica pueden dar síntomas inespecíficos como dolor abdominal o anorexia La rotura espontánea (2-10% de los casos) de aneurismas esplénicos puede tener un desenlace fatal si no es diagnosticada y tratada a tiempo. Las opciones terapéuticas son la embolización, la colocación de Stent endovasculares o la cirugía. La técnica de elección dependerá de la estabilidad del paciente, del trayecto y morfología del pseudoaneurisma y disponibilidad de medios del centro.

**Caso clínico:** varón de 48 años con antecedentes de pancreatitis necrohemorrágica de origen biliar hace 3 años que requirió ingreso prolongado en cuidados intensivos y con intervenciones para drenaje y limpieza de colecciones y necrosis pancreática. En tratamiento con enzimas pancreáticas sustitutivas e insulina por diabetes residual. El paciente acude a urgencias por dolor súbito a nivel centroabdominal irradiado a hipocondrio izquierdo y vómitos. Exploración y pruebas complementarias: tendencia a la hipotensión, FC a 100 lpm.

Consciente y orientado. En la analítica destaca una hemoglobina de 9,1, con PCR elevada.

Se realiza TAC de abdomen, objetivándose pseudoaneurisma de la arteria esplénica con extravasación de contraste por lo que es traslado a centro de referencia para realización urgente de arteriografía con embolización del pseudoaneurisma.

Plan de cuidados: en nuestro caso se realizó una arteriografía del tronco celíaco con acceso femoral derecho observándose una arteria esplénica muy elongada, con múltiples bucles y presencia de un pseudoaneurisma de su rama superior con extravasación de contraste. Se procedió a la embolización del mismo con líquido squid 18, coils tipo tornado e interlock. El paciente mantuvo cifras de hemoglobina posteriormente y se drenó un hematoma coleccionado percutáneamente, siendo dado de alta a los 15 días de la embolización.

**Discusión:** la embolización de los pseudoaneurismas esplénicos rotos es el tratamiento de elección dado que tiene una menor morbimortalidad que la cirugía abierta en estos casos.

### CP-205. FÍSTULA COLECISTOCUTÁNEA TRAS COLECISTITIS.

M Fornell Ariza, S Roldán Ortiz, D Pérez Gomar, J Varela Recio, S Cerrato Delgado, JM Pacheco García

UGC Cirugía General y Digestiva. Hospital Puerta del Mar, Cádiz

**Introducción:** la fístula colecistocutánea es una entidad poco habitual. Puede aparecer como una complicación tras una colecistitis aguda evolucionada, un carcinoma de vesícula o después de una colecistostomía.

**Caso clínico:** varón de 67 años, DM2, HTA, con cardiopatía isquémica, que acude a urgencias por episodio de colecistitis aguda que se manejó con tratamiento conservador y colecistostomía, con buena evolución. Es dado de alta y acude a urgencias por presentar salida de material biliar por orificio de punción de colecistostomía, siendo diagnosticado de fístula colecistocutánea por TAC abdominal, sin repercusión analítica o del estado general. Fue programado para cirugía de colecistectomía con buena evolución posterior.

**Discusión:** la fístula colecistocutánea es una entidad cada vez es menos frecuente gracias al diagnóstico y tratamiento temprano de la patología biliar litiasica. La forma de presentación más frecuente es una colecistitis aguda litiasica complicada que se trata de forma conservadora o mediante colecistostomía, más raros son los casos secundarios a colecistitis alitiasicas o carcinomas de vesícula.

Son más habituales en pacientes ancianos o diabéticos, se ha descrito en pacientes con poliarteritis nodosa, vasculitis, tratamiento con corticoides e infección por Salmonella typhi.

La perforación de la vesícula generalmente acontece a nivel del fundus, produciéndose una fístula que puede ser interna o externa. Las internas representan la mayoría de los casos, y de ellas el 75% comunican la vesícula con el duodeno y aproximadamente un 15% con el colon. El 10% restante lo hacen con el estómago o el yeyuno. De forma menos frecuente tras la perforación del fundus la vesícula se adhiere a la pared abdominal.

Para su diagnóstico resulta fundamental la alta sospecha clínica junto con alguna prueba de imagen que confirme el diagnóstico.

Durante la fase aguda, se requiere tratamiento antibiótico de amplio espectro y drenaje del absceso-fístula si fuese preciso. Posteriormente el tratamiento definitivo será la colecistectomía y resección del trayecto fistuloso.

### CP-206. HEMOPERITONEO MASIVO POR LOE HEPÁTICA SANGRANTE.

**A Vega Recio, B García del Pino, D Bejarano de la Serna, M Alba Valmorisco, P González Benjumea, J Candón Vázquez, R Balongo García**

*Unidad intercentros Cirugía General y Digestiva. Complejo Hospitalario de Especialidades Juan Ramón Jiménez, Huelva*

**Introducción:** el hemoperitoneo asociado a rotura no traumática de un carcinoma hepatocelular (CHC) es infrecuente, constituyendo una urgencia vital con una tasa de mortalidad del 50%.

La rotura espontánea de CHC constituye una forma de presentación más frecuente en países donde la infección por VHB supone el principal factor etiológico, siendo un evento excepcional en nuestro entorno, con una prevalencia menor del 2%. Esto es porque el CHC suele asentar sobre hígados cirróticos, diagnosticados en otro contexto clínico y en países con importantes programas con detección precoz.

**Caso clínico:** paciente de 78 años mastectomizada por cáncer de mama hace veinte años. En seguimiento por digestivo por hepatopatía crónica por VHB + VHC en tratamiento actual con tenofovir.

Es traída por equipo de emergencias a las Urgencias de nuestro hospital por presentar bruscamente malestar general, dolor abdominal y palidez mucocutánea.

Presenta hipotensión y abdomen peritonítico, por lo que se realiza angioTAC urgente donde se identifica LOE hepática en segmento VIII de 5.5 cm de densidad heterogénea con captación periférica en fase arterial y extravasación de contraste en su zona craneal compatible con sangrado activo y hemoperitoneo generalizado.

Dados los hallazgos es intervenida de forma urgente. Se evidencia hemoperitoneo de dos litros distribuido en los cuatro cuadrantes y LOE hepática sangrante en segmento VIII. Se realiza enucleación de la lesión con un ciclo de Pringle y hemostasia rigurosa del parénquima hepático tras lavado de cavidad y packing por cuadrantes. Precisa transfusión de cuatro concentrados de hemáties y 700 ml de plasma para mantener estabilidad hemodinámica. Diagnóstico anatomopatológico: hepatocarcinoma bien diferenciado.

**Discusión:** la rotura espontánea de CHC es una urgencia vital. El tratamiento de estos pacientes en situación aguda es quirúrgico. Ha evolucionado desde la ligadura de la arteria hepática (con alta tasa de morbimortalidad) hasta la embolización intraarterial asociada a la cirugía.

### CP-207. MANEJO ENDOSCÓPICO DE FÍSTULA PANCREÁTICA TRAS ENUCLEACIÓN DE INSULINOMA.

**M Fernández Ramos, P García Muñoz, C Bernal Bellido, C Cepeda Franco, LM Marín Gómez, G Suárez Artacho, JM Álamo Martínez, FJ Padillo Ruiz, MÁ Gómez Bravo**

*UGC Cirugía General y Digestiva. Complejo Hospitalario Regional Virgen del Rocío, Sevilla*

**Introducción:** los tumores neuroendocrinos representan un 1-2% de todas las lesiones pancreáticas, con una incidencia de 1/100.000 personas/año. La cirugía representa el único tratamiento curativo, ya sea mediante enucleación, resección laparoscópica o laparotómica. Estas técnicas no presentan diferencias significativas en morbilidad, mortalidad o incidencia de fístulas pancreáticas.

Las fístulas pancreáticas son frecuentes tras la cirugía pancreática, produciendo morbilidad significativa en un 50% de los pacientes.

**Caso clínico:** varón de 45 años, con insulinoma de 2 cm en cuerpo de páncreas al que se realiza enucleación laparoscópica de la lesión, sin incidencias. En el postoperatorio se produce fístula pancreática tipo B de la ISGPF, y tras fracaso de manejo conservador con octreótide y dieta absoluta, se plantea colangiopancreatografía retrógrada endoscópica (CPRE). Se evidencia fuga en la zona de tumorectomía, y se coloca prótesis.

El débito de la fístula aumenta tras la CPRE, y se decide solicitar resonancia, evidenciándose estenosis del conducto pancreático proximal a la tumorectomía, en relación con cicatrización, que producía la persistencia de la fístula. Se realiza CPRE con colocación de prótesis que salve tanto la estenosis como la fuga.

Posteriormente el débito de la fístula pancreática cesa. El paciente es dado de alta tras tomografía que no visualiza colecciones.

**Discusión:** la fístula es una complicación frecuente de la cirugía pancreática que puede manejarse de forma conservadora, endoscopia o cirugía según el débito, la repercusión en el estado del paciente o el tiempo de evolución. Entre las pruebas diagnósticas, no podemos olvidar la resonancia con secretina, fundamental para el diagnóstico de la estenosis que perpetuaba la fístula del paciente de este caso. Vemos importante en este caso destacar que, gracias al manejo endoscópico de la fístula, no fue necesaria la realización de una segunda cirugía lo que habría conllevado con seguridad mayor morbilidad para el paciente.

### CP-208. MANEJO PERIOPERATORIO DEL SHUNT ESPLENORENAL ESPONTÁNEO EN EL TRASPLANTE HEPÁTICO. PRESENTACIÓN DE UN CASO Y REVISIÓN DE LA LITERATURA.

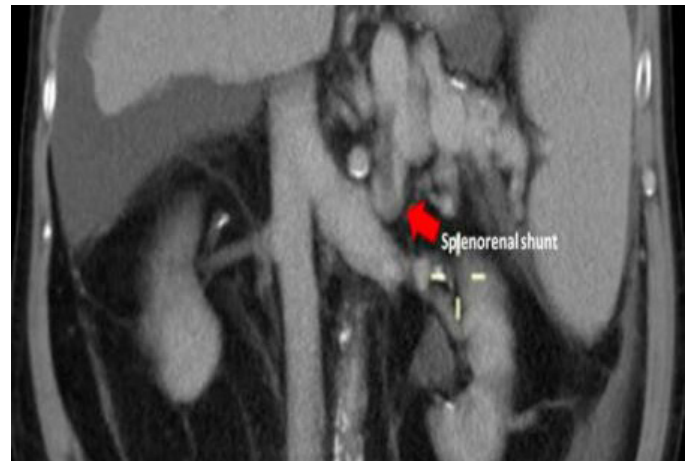**P García Muñoz, JM Álamo Martínez, M Fernández Ramos, C Cepeda Franco, C Bernal Bellido, G Suárez Artacho, LM Marín Gómez, FJ Padillo Ruiz, MÁ Gómez Bravo**

*UGC Cirugía General y Digestiva. Complejo Hospitalario Regional Virgen del Rocío, Sevilla*

**Introducción:** en los pacientes cirróticos con hipertensión portal es frecuente el desarrollo de conexiones vasculares portosistémicas debido al aumento de la resistencia dentro del lecho vascular hepático que conduce a la derivación del flujo sanguíneo portal. El shunt esplenorenal (SER) espontáneo está presente hasta en un 30% en los candidatos a trasplante hepático. En los casos que presenta más de 1 cm de diámetro puede condicionar un flujo portal insuficiente dando lugar a la hipoperfusión del órgano postrasplante.

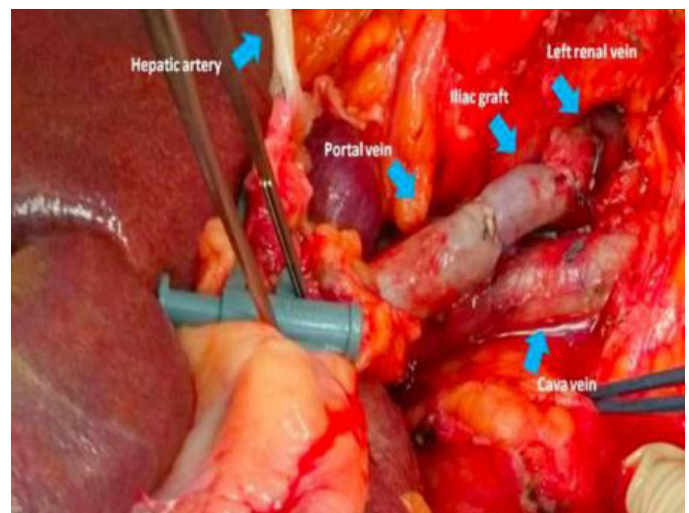
**Caso clínico:** varón de 66 años con cirrosis hepática criptogénica de nueve años de evolución con el desarrollo de signos de hipertensión portal con múltiples ingresos hospitalarios por descompensaciones (varices esofágicas grado III, ascitis, hiperesplenismo y encefalopatía hepática). En el estudio pretrasplante se detecta una trombosis portomesentérica completa grado IV de la clasificación de Yerdel y un SER espontáneo. El paciente fue sometido a trasplante hepático con revascularización portal mediante anastomosis renoportal con interposición de injerto de vena ilíaca, tras fracaso de la trombectomía. El postoperatorio fue favorable con controles diarios analíticos y mediante eco-doppler que mostraban buena perfusión del injerto. El manejo del shunt esplenorenal sigue siendo motivo de controversia en pacientes candidatos a trasplante hepático, ya que no hay establecido ningún algoritmo de tratamiento, y en especial aquellos con trombosis de la vena porta que suponen todo un desafío quirúrgico. En presencia de SER con vena porta permeable se podría realizar una ligadura de la vena renal izquierda. Sin embargo, en casos de vena porta de pequeño diámetro o trombosis portal completa tras fracaso de la trombectomía se requiere una anastomosis renoportal.

**Discusión:** la permeabilidad del sistema venoso portal y la presencia de shunts portosistémicos deben ser evaluados en los candidatos a trasplante hepático para poder realizar una planificación de la técnica quirúrgica que permita una adecuada revascularización portal.



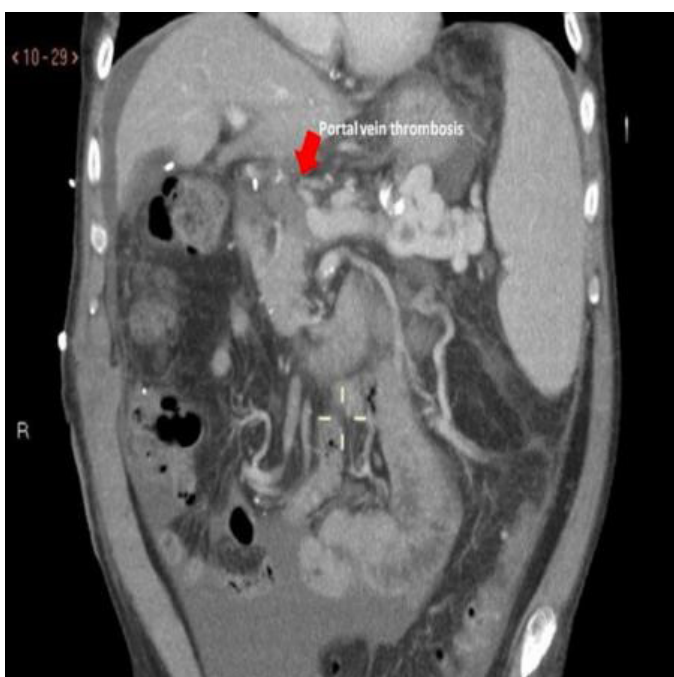
**Figura 2**

Imagen radiológica donde se visualiza el shunt esplenorenal espontáneo entre la vena esplénica y la vena renal izquierda.



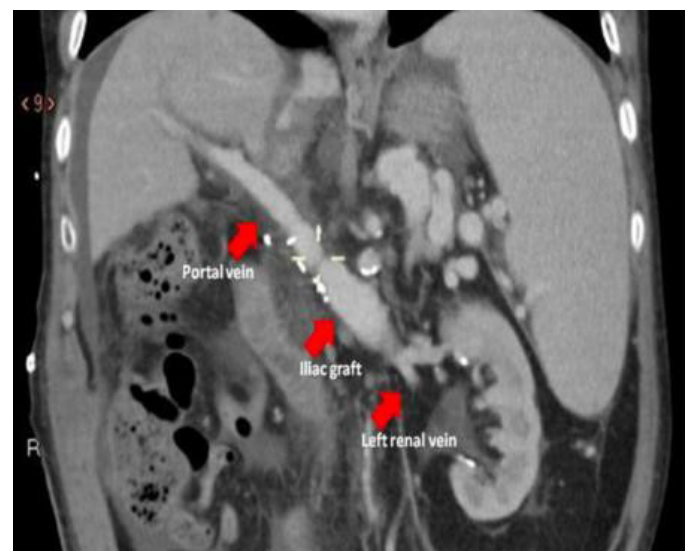
**Figura 3**

Imagen intraoperatoria de la anastomosis portorrenal con interposición de injerto de vena ilíaca del donante.



**Figura 1**

Imagen radiológica donde se aprecia la trombosis portal completa.



**Figura 4**

Imagen radiológica de la anastomosis portorrenal.

### CP-209. MANIOBRA DE "RENDEZ-VOUS" COMO ALTERNATIVA A LA TERAPIA ENDOSCÓPICA EXCLUSIVA DE LA COLEDOLITIASIS.

R Martínez Mojarro, B García del Pino, M Alba Valmorisco, Á Rodríguez Padilla, J Candón Vázquez, P Beltrán Miranda, G Morales Martín, R Balongo García

*Servicio Cirugía General y Digestiva. Complejo Hospitalario de Especialidades Juan Ramón Jiménez, Huelva*

**Introducción:** existen diferentes técnicas terapéuticas para la coledocolitiasis, siendo la CPRE asociada a colecistectomía y la colecistectomía con exploración de la vía biliar laparoscópica los métodos más utilizados.

En centros en los que se opta por CPRE y posterior colecistectomía, cuando los pacientes no son subsidiarios de CPRE de repetición, con coledocolitiasis y elevado riesgo de pancreatitis, CPRE previa fallida y alteraciones anatómicas del conducto pancreático, la técnica "Rendez-Vous" es alternativa a la coledocotomía.

Reduce complicaciones de la coledocotomía y de CPRE al facilitar la cánula reduciendo la tasa de pancreatitis post CPRE desde un 5-7% a <1% con una tasa de éxito superior al 95%.

**Material y métodos:** estudio descriptivo de nuestra experiencia inicial con la técnica Rendez-Vous para el tratamiento de la coledocolitiasis en pacientes con CPRE fallida de repetición y alto riesgo de pancreatitis post-CPRE.

**Resultados:** serie de tres pacientes (dos mujeres y un varón), con mediana de edad de 67 años. Indicación quirúrgica: en dos pacientes la realización de dos CPRE fallidas y en uno el elevado riesgo de pancreatitis aguda tras CPRE con un intento fallido. Porcentaje de éxito: 100%. Dos casos vía laparoscópica, un caso convertido a cirugía abierta por imposibilidad de canular el cístico. Tiempo promedio de cirugía: 90 minutos. Valores normales de amilasa y bilirrubina postoperatoria. Morbilidad y mortalidad del 0%.

**Conclusiones:** en nuestra experiencia inicial, la técnica de "Rendez-Vous" se postula como recurso seguro, eficaz y reproducible. Es importante una buena coordinación con el servicio de Digestivo para la realización de la técnica. Durante su realización, nuestra mayor dificultad consistió en introducir la guía a través del conducto cístico por las válvulas de Heister por la escasa rigidez de la guía. Para ello, la sección de la punta de la guía o la utilización cautelosa de las guías más rígidas fueron medidas eficaces.

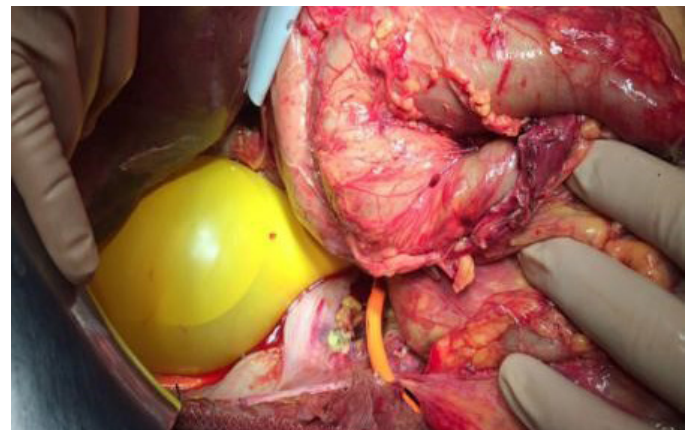
### CP-210. OBSTRUCCIÓN DEL DRENAJE VENOSO HEPÁTICO TRATADO MEDIANTE COLOCACIÓN ECTÓPICA DE SONDA DE LINTON EN EL TRASPLANTE HEPÁTICO.

P García Muñoz, M Fernández Ramos, C Cepeda Franco, JM Álamo Martínez, C Bernal Bellido, LM Marín Gómez, G Suárez Artacho, FJ Padillo Ruiz, MÁ Gómez Bravo

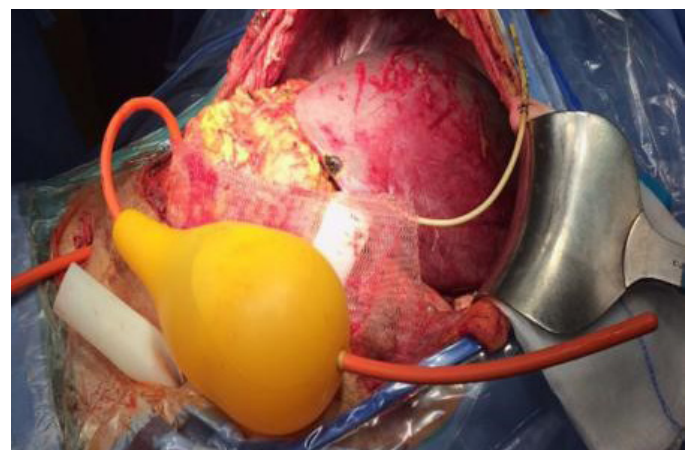
*UGC Cirugía General y Digestiva. Complejo Hospitalario Regional Virgen del Rocío, Sevilla*

**Introducción:** en el trasplante hepático, una diferencia importante entre el tamaño del injerto y el espacio subfrénico derecho puede causar problemas relacionados con el drenaje venoso del injerto por incorrecta posición del mismo, simulando un síndrome de Budd-Chiari agudo. Se han descrito algunos dispositivos para corregir la posición del injerto como la prótesis mamaria y la sonda de Sengstaken-Blakemore.

**Caso clínico:** mujer de 51 años con poliquistosis hepatorenal que se somete a un trasplante combinado hepatorenal. Recibió un injerto hepático de 1.878 gr en discordancia a la pieza de hepatectomía que pesó 6.526 gr. En las primeras horas posttrasplante, desarrolla inestabilidad hemodinámica, objetivándose en la Eco-Doppler un flujo enlentecido y monofásico a nivel de las venas suprahepáticas. Se interviene de forma urgente apreciándose una posición incorrecta del injerto hepático que causaba la torsión de la anastomosis cavo-cava latero-lateral produciendo una obstrucción del flujo sanguíneo venoso. Se desestimó colocar una prótesis mamaria por la posibilidad de migración de la misma dado el gran espacio subfrénico derecho por la nefrectomía derecha añadida, y se colocó una sonda de Linton con el balón inflado con 400 ml de suero elevando el lóbulo hepático derecho e impidiendo la torsión de la anastomosis cavo-cava con clara mejoría del drenaje venoso. Se realizaron controles diarios mediante Eco-Doppler desinflándose el balón de forma progresiva hasta que se pudo retirar la sonda a las dos semanas del trasplante sin necesidad de una nueva intervención.



**Figura 1** Sonda de Linton elevando el lóbulo hepático derecho e impidiendo la torsión de la anastomosis cavo-cava.



**Figura 2** Sonda de Linton con el balón inflado con 400 ml de suero.



**Discusión:** la sonda Linton-Nachlas es una variedad de la sonda de Sengstaken-Blakemore para controlar el sangrado de varices esofágicas, que a diferencia de esta, está provista de un solo balón de mayor capacidad. Estos dispositivos se pueden utilizar de forma ectópica para corregir la obstrucción de drenaje venoso en el caso del trasplante hepático con desproporción entre el tamaño del injerto y la fosa hepática del receptor.

### CP-211. QUISTE HIDATÍDICO HEPÁTICO COMO HALLAZGO CASUAL EN RADIOGRAFÍA DE ABDOMEN POR CUERPO EXTRAÑO.

**M Domínguez Bastante, J Santoyo Villalba, MÁ Herrero Torre, A García Jiménez, S Ercoreca Tejada, ML Delgado Carrasco, J Villar del Moral**

*Servicio Cirugía General y Digestiva. Complejo Hospitalario Regional Virgen de Las Nieves, Granada*

**Introducción:** la hidatidosis es una parasitosis causada por *E. granulosus* muy prevalentes en los países mediterráneos. La mayoría cursa de forma asintomática pero pueden presentar síntomas por compresión, sobreinfección o en los casos más graves anafilaxia por rotura de quistes. La forma hepática es la más frecuente (50-75%) seguida de la pulmonar.

**Caso clínico:** mujer de 38 años, origen marroquí, que consulta por cuerpo extraño intraabdominal de años de evolución. La paciente no aclara exactamente como se ha introducido el cuerpo extraño pero la sospecha es la realización de un aborto bajo condiciones inadecuadas.

Refiere que desde hace días ha notado molestias a nivel de fosa ilíaca derecha (FID) con insinuación del cuerpo extraño cercano a la pala ilíaca. A la exploración, se confirman los hallazgos, palpándose nódulo de consistencia dura y móvil, a nivel subcutáneo.

Se realiza Rx simple de abdomen, que confirma la existencia de barra fina de densidad metálica similar a varilla o aguja de punto que va desde hipogastrio a FID. Como hallazgo incidental, se observa sobre parénquima hepático una estructura quística y calcificada, no descrita en estudios previos y de unos 3 cm de diámetro. Ante la sospecha de hidatidosis, se realiza ecografía y TC de abdomen que confirman los hallazgos.

Se interviene, realizándose minilaparotomía a nivel de FID, extrayendo el cuerpo extraño, sin evidenciar otras lesiones. Actualmente, la paciente se encuentra en tratamiento con albendazol a la espera de intervención hepática programada.

**Discusión:** el control del paciente se basa en el tratamiento específico, basado en albendazol y cirugía, y la investigación de los miembros de la familia y contactos. Se debe notificar el caso a los servicios veterinarios para una revisión de perros que vivan en la casa o en su cercanía, para identificar el origen de la infección, ya que estos animales son el principal reservorio.

### CP-212. SERIE DE CASOS DE COLANGIOCARCINOMAS EN NUESTRO CENTRO: TRATAMIENTO Y SEGUIMIENTO.

**E Calcerrada Alises, GM María de los Ángeles, NF Francisco, I Capitán del Río, J Ramos Sanfiel, J Gómez Sánchez, B Mirón Pozo**

*Servicio Cirugía General y Digestiva. Hospital San Cecilio, Granada*

**Introducción:** el colangiocarcinoma es un tumor maligno originado en el epitelio de los conductos biliares intra o extrahepáticos. Es poco frecuente, menos del 2% de los tumores malignos. Se presenta después de la sexta década de la vida y es ligeramente más frecuente en hombres. Se ubica a cualquier nivel de la vía biliar.

**Caso clínico:** Se evalúan ocho pacientes intervenidos en nuestro centro:

**Caso 1:** mujer, 53 años. Carcinoma intrahepático. Segmentectomía V y IVb. Quimioterapia neoadyuvante. Libre de enfermedad.

**Caso 2:** hombre, 68 años. Carcinoma tipo I. Linfadenectomía, colecistectomía, resección vía biliar y hepaticoyeyunostomía. Éxito a los dos años.

**Caso 3:** hombre, 50 años. Carcinoma tipo II. Linfadenectomía, colecistectomía, resección vía biliar y hepaticoyeyunostomía. Libre de enfermedad.

**Caso 4:** hombre, 51 años. Carcinoma tipo IIIb. Linfadenectomía, colecistectomía, resección vía biliar, Hepatectomía izquierda y hepaticoyeyunostomía. Libre de enfermedad.

**Caso 5:** hombre, 57 años. Carcinoma tipo II. Linfadenectomía, colecistectomía, resección vía biliar y hepaticoyeyunostomía. Libre de enfermedad.

**Caso 6:** mujer, 67 años. Carcinoma tipo IV. Linfadenectomía, colecistectomía, resección vía biliar y hepaticoyeyunostomía. Libre de enfermedad.

**Caso 7:** mujer, 71 años. Carcinoma distal. Linfadenectomía, colecistectomía, resección vía biliar y hepaticoyeyunostomía. Libre de enfermedad.

**Caso 8:** hombre, 76 años. Carcinoma distal. Derivación bilio-pancreática. Libre de enfermedad.

En la siguiente **Tabla** se describen los casos con mayor detalle.

	INTRAHEPÁTICO		PERIHILIAR				DISTAL	
	2 (tipo I)	3 (tipo II)	4 (tipo III)	5 (tipo III)	6 (tipo IV)	7	8	
<b>EDAD</b>	68	69	51	57	67	61	70	
<b>SEXO</b>	Mujer	Hombre	Hombre	Hombre	Mujer	Mujer	Hombre	
<b>SÍNTOMA GUÍA</b>	Dolor	Intenencia	Intenencia	Intenencia colestasis	Intenencia	Hipogastria	Dolor	
<b>FACTORES DE RIESGO</b>	Alcohol	Tabaco	Alcohol	Tabaco	NO	NO	Colélitias	
<b>BIOMARCADORES</b>	NO	NO	NO	NO	NO	NO	NO	
<b>ECOGRAFÍA</b>	NO	NO	NO	NO	NO	NO	NO	
<b>TAC</b>	SI	SI	SI	SI	SI	SI	SI	
<b>CPRE</b>	SI	SI	SI	SI	SI	SI	SI	
<b>BIOMARCADORES (CA 19-9)</b>	NO	NO	NO	NO	NO	NO	NO	
<b>NIVELES DE BILIRUBINA PRECIRUGÍA</b>	NORMALES	10,95	NORMALES	NORMALES	NORMALES	58,18	101,2	
<b>PROTESIS</b>	NORMALES	6,95	NORMALES	NORMALES	NORMALES	1,3	3,14	
<b>TIEMPO DEMORA CX</b>	1 año	SI	SI	NO	SI	SI	SI	
<b>CIRUGÍA</b>	1 mes	2 meses	2 meses	1 mes	1 mes	1 mes	1 semana	
<b>COMPLICACIONES</b>	Derivación de V y IVb con colecistectomía	Linfadenectomía de los arcos 1 y 2, colecistectomía, resección de la vía biliar principal y reconstrucción mediante hepaticoyeyunostomía mixada en Y de Roux.	Linfadenectomía de los arcos 1 y 2, colecistectomía, resección de la vía biliar principal y reconstrucción mediante hepaticoyeyunostomía mixada en Y de Roux.	Linfadenectomía de los arcos 1 y 2, colecistectomía, resección de la vía biliar principal y reconstrucción mediante hepaticoyeyunostomía mixada en Y de Roux.	Linfadenectomía de los arcos 1 y 2, colecistectomía, resección de la vía biliar principal y reconstrucción mediante hepaticoyeyunostomía mixada en Y de Roux.	Linfadenectomía de los arcos 1, 2 y 3, colecistectomía, resección de la vía biliar principal y reconstrucción mediante hepaticoyeyunostomía mixada en Y de Roux.	Linfadenectomía de los arcos 1, 2 y 3, colecistectomía, resección de la vía biliar principal y reconstrucción mediante hepaticoyeyunostomía mixada en Y de Roux.	Infección de herida quirúrgica, fístula pancreática, retardo en el vaciamiento gástrico y anemia
<b>QUIMIOTERAPIA NEOADYUVANTE</b>	NO	NO	NO	NO	NO	NO	NO	
<b>ADYUVANTE</b>	NO	Capecitabina	NO	Capecitabina	NO	NO	NO	
<b>ANATOMÍA PATOLÓGICA</b>	TINOMIO	TINOMIO	TINOMIO	TINOMIO	TINOMIO	TINOMIO	TINOMIO	
<b>METÁSTASIS</b>	NO	NO	NO	NO	NO	NO	NO	
<b>SUPERVIVENCIA</b>	Vivo y libre de enfermedad (4 años)	Fuente a los 2 años de la intervención	Vivo y libre de enfermedad (5 años)	Vivo y libre de enfermedad (8 años)	Vivo y libre de enfermedad (9 meses)	Vivo y libre de enfermedad (9 meses)	Vivo y libre de enfermedad (7 años)	

**Discusión:** en nuestra serie se comprueba cómo se actúa de acuerdo a los estándares de las guías de práctica clínica.

### CP-213. TRATAMIENTO QUIRÚRGICO DE LA COLEDOLITIASIS VS TRATAMIENTO ENDOSCÓPICO EN HOSPITAL COMARCAL.

**A Vélchez Rabelo, N Pineda Navarro, L Vázquez Medina**

*Servicio Cirugía General y Digestiva. Hospital Comarcal San Agustín, Linares*

**Introducción:** hay diferentes opciones para el tratamiento de la coledocolitiasis, cirugía o endoscopia. Sin embargo, todavía no existe consenso en cuál es la opción gold standard.

**Caso clínico:** presentamos el caso de dos pacientes que se trataron en nuestro Centro, mediante cirugía, mujeres, de 50 y 92 años respectivamente, ambas con colecistitis y cálculos en la vía biliar extrahepática únicamente. Se decidió el tratamiento quirúrgico en ambos casos, ya que en nuestro Centro no se dispone de CPRE y es necesaria su derivación a otro hospital de otra provincia, con una lista de espera. En el caso de la paciente de 50 años, se realizó mediante laparoscopia todo el proceso, con exploración transcística mediante coledoscopia y extracción litiasica mediante Dormia. En el caso de la paciente de 92 años, por cirugías abdominales previas, se decidió su intervención mediante incisión subcostal, con extracción de cálculos biliares mediante coledocotomía y posterior cierre del defecto mediante puntos simples, en los dos casos fue extirpada la vesícula biliar. En ambos casos las pacientes evolucionaron de forma satisfactoria.

**Discusión:** en la literatura, existen varios estudios a favor de una u otra técnica, en lo que si están de acuerdo, es que se obtiene un gran beneficio del tratamiento quirúrgico, si las técnicas endoscópicas no están disponibles de inmediato. Hay varios estudios comparativos entre el tratamiento laparoscópico y la CPRE donde se obtienen resultados muy similares en cuanto a a eficacia y morbimortalidad. Sin embargo, son muy pocos los estudios que comparan la cirugía abierta con las técnicas endoscópicas, y no hay conclusiones tan claras, siendo por tanto necesario aumentar los trabajos en este sentido.

Podemos concluir que el manejo de esta enfermedad depende de la experiencia y las posibilidades terapéuticas de cada centro de trabajo, ya que todavía no se dispone de un gold standard basado en la evidencia.

### CP-214. TRATAMIENTO QUIRÚRGICO DE TRÁNSITO HEPATOTORÁCICO COMO COMPLICACIÓN GRAVE DE QUISTE HIDATÍDICO.

**E Calcerrada Alises<sup>1</sup>, MÁ García Martínez<sup>1</sup>, Y Fundora Suárez<sup>2</sup>, ML Delgado Carrasco<sup>1</sup>, J Ramos Sanfiel<sup>1</sup>, E García Fernández<sup>1</sup>, B Mirón Pozo<sup>1</sup>**

<sup>1</sup>Servicio Cirugía General y Digestiva. Hospital San Cecilio, Granada

<sup>2</sup>Servicio Cirugía General y Digestiva. Complejo Hospitalario Regional Virgen de Las Nieves, Granada

**Introducción:** la hidatidosis es una zoonosis de distribución endémica en zonas como la mediterránea. El hombre es el huésped intermediario y afecta principalmente a hígado y pulmón. Puede ser asintomática y su hallazgo incidental, pero en ocasiones desarrolla complicaciones muy graves, como el tránsito hepato-torácico.

**Caso clínico:** paciente de 80 años con antecedentes de pancreatitis aguda litiasica, coledocolitiasis tratada por CPRE, anemia crónica e hipertensión arterial, intervenida de colecistectomía laparoscópica e histerectomía, que acude a urgencias por tos con expectoración purulenta, produciéndose parada respiratoria que requiere intubación. TAC que observa lesión quística en segmento VIII hepático de 2x4x5 cm compatible con quiste hidatídico con signos de rotura y comunicación a parénquima pulmonar. Buena evolución, se interviene un mes después hallando quiste de gran tamaño en lóbulo hepático derecho que comunica a través del diafragma con la cavidad pleural. Se realiza resección de la tumoración y cierre simple del diafragma. En el postoperatorio presenta colección intraabdominal e infección de la herida quirúrgica que se tratan de forma conservadora y es dada de alta tres semanas después de la cirugía.

**Discusión:** afecta principalmente a varones menores de 40 años en entornos rurales. El contagio se produce por contacto con animales parasitados o por la ingesta de alimentos contaminados. Su diseminación es hematogena, siendo la localización más frecuente el hígado (70%) y el pulmón (20%). Suelen ser asintomáticos y su diagnóstico incidental. Los síntomas más frecuentes son dolor, masa palpable, ictericia y fiebre. Las complicaciones pueden ser infección o rotura del quiste. Se diagnostica mediante serología de hidatidosis y pruebas de imagen. Puede tener diferentes complicaciones, siendo el tránsito hepato-torácico con una frecuencia del 2-4,4% una de las más graves. Tiene indicación de tratamiento quirúrgico. La mortalidad oscila entre 0,9-3,6%, y hasta el 9,7% cuando hay una fístula bronco-biliar. El pronóstico empeora en sucesivas cirugías.

### CP-215. TUMOR DE MASSON DE LOCALIZACIÓN HEPÁTICA. UN HALLAZGO INUSUAL.

**E Corrales Valero, S Martín Cortés, J Roldán de la Rúa, N Martos Rojas, C Monje Salazar, F Ramos Muñoz, R de Luna Díaz, MÁ Suárez Muñoz**

*Servicio Cirugía General y Digestiva. Complejo Hospitalario de Especialidades Virgen de la Victoria, Málaga*

**Introducción:** el hemangioma de Masson es una proliferación endotelial vegetante. Masson lo describió como una forma de neoplasia y explicó la patogénesis como la proliferación de células endoteliales en la luz del vaso, seguido de obstrucción y posterior degeneración secundaria y necrosis. Hoy en día, se considera una proliferación vascular reactiva después de una estasis vascular traumática. De acuerdo con los casos reportados hasta el momento, no hay predilección por sexo o edad, ya que ocurre en hombres y mujeres que van desde los nueve meses hasta los 80 años. Ocurre predominantemente en los dedos, cabeza y cuello, tronco, extremidades inferiores y extremidades superiores. Tras una revisión exhaustiva solo se ha encontrado un caso reportado de localización hepática.

**Caso clínico:** presentamos a un paciente de 60 años estudiada por digestivo por dolor en HCD; sin ictericia aunque con elevación

leve transitoria de transaminasas. Se realiza TC con contraste de abdomen donde se aprecia gran LOE de 9 cm a nivel del lóbulo derecho que se realiza de contraste centrípetamente, compatible con un gran hemangioma cavernoso. La serología de hidatidosis fue negativa. Se propone para cirugía dado la sintomatología: realizando bisegmentectomía V-VI laparoscópica+colecistectomía. Tras el estudio anatomopatológico; se informa la pieza como hiperplasia endotelial papilar (tumor de Masson). el resto del parénquima hepático con esteatosis de predominio macrovesicular sin otros hallazgos.

**Discusión:** la hiperplasia endotelial papilar intravascular de la cavidad abdominal se considera muy rara y solo se ha reportado un caso en esta localización. Consiste en un proceso intravascular benigno peculiar que tiene un notable parecido con un hemangiosarcoma por lo que hay que hacer diagnóstico diferencial. Para ello hay que conocer la entidad y algunas características anatomopatológicas fundamentales: a menudo está bien circunscrita o encapsulada; el proceso proliferativo está completamente limitado a los espacios intravasculares, no existe atipia nuclear extrema ni figuras mitóticas frecuentes.

### CP-216. ANÁLISIS DE MORTALIDAD ANUAL EN EL SERVICIO DE CIRUGÍA DE HUELVA.

R Pérez Quintero<sup>1</sup>, R Martínez Mojarro<sup>1</sup>, MJ Perea Sánchez<sup>1</sup>, Á Rodríguez Padilla<sup>2</sup>, D Molina García<sup>1</sup>, R Martín García de Arboleya<sup>1</sup>, A Tejada Gómez<sup>1</sup>, R Balongo García<sup>3</sup>

<sup>1</sup>Servicio Cirugía General y Digestiva. Complejo Hospitalario de Especialidades Juan Ramón Jiménez, Huelva <sup>2</sup>Servicio Cirugía General y Digestiva. Hospital Comarcal Infanta Elena, Huelva <sup>3</sup>Servicio Cirugía General. Complejo Hospitalario de Especialidades Juan Ramón Jiménez, Huelva

**Introducción:** analizar la mortalidad del servicio de Cirugía General de Huelva para prevenir muertes evitables.

**Material y métodos:** estudio descriptivo retrospectivo de los exitus del servicio de Cirugía General en el año 2017 utilizando el sistema Possum. Se analizó la información a partir de historias clínicas, informes operatorios y certificados de defunción. Se han excluido pacientes que el momento del fallecimiento se encontraban bajo la tutela de otros servicios.

**Resultados:** se intervinieron 6.180 pacientes, 34 fallecieron tras tratamiento quirúrgico y 4 tras tratamiento médico. La tasa de exitus fue 0,5% (5 exitus/1.000 IQx). Edad media de 74,2 años (51-89). La distribución por sexos fue de 16 hombres (47,05%) y 18 mujeres (52,94%). La intervención fue programada en 13 casos (38,24%) y urgente en 21 (61,76%). La puntuación fisiológica media fue de 27,32 puntos y la quirúrgica de 18,76. La predicción de mortalidad con las escalas Possum y P-Possum clasificó a 10 pacientes con probabilidad 80%. Las causas de la muerte: 9 casos de sepsis abdominal (26,47%), 4 TEP (11,76%), 3 isquemias mesentéricas (8,82%), 4 oncológicos irresecables (11,76%), 2 fallos multiorgánicos (5,88%), 4 IRA (11,76%), 2 sepsis perianales (5,88%), 5 shock sépticos (14,70%) y 2 LET (5,88%).

**Conclusiones:** el uso de sistemas de puntuación, ajustado al estado fisiológico del paciente previo y a la gravedad de la intervención quirúrgica, permiten realizar comparaciones entre hospitales y

cirujanos de forma más precisa que con el uso de tasas brutas. El uso del sistema Possum/P-Possum es recomendable para monitorizar y detectar errores en la práctica clínica. Las limitaciones encontradas son el análisis retrospectivo, historias clínicas incompletas, informes de exitus demorados y no recoge pacientes fallecidos fuera del censo de cirugía general. Este análisis anual de mortalidad nos abre la puerta a crear bases de datos amplias que nos permitan valorar resultados globales y compararlos con los valores de otros centros.

### CP-217. CAVIDAD PERITONEAL OCUPADA POR DOS GRANDES TUMORACIONES.

I Capitán del Río, J García Rubio, MÁ García Martínez, M Alcaide Lucena, E García Fernández, M López-Cantarero Ballesteros

UGC Cirugía General y Digestiva. Hospital San Cecilio, Granada

**Introducción:** el leiomioma uterino es un tumor benigno común. Entre el 4% al 30% de las pacientes entre la tercera y quinta década de la vida presentan leiomiomatosis uterina. Procede del tejido muscular liso del miometrio. Se han sugerido factores hormonales, por ser más frecuente en la etapa reproductiva así como el uso de anticonceptivos orales como factor causal o la infección por VPH. Un 0,5% se transforma en sarcoma. Suelen ser asintomáticos.

**Caso clínico:** mujer 49 años con aumento progresivo del diámetro abdominal desde hace cuatro años, con disminución progresiva de capacidad de ingesta y estreñimiento. A la exploración, palidez mucocutánea y abdomen de gran diámetro, con palpación de gran masa no dolorosa que ocupa hemiabdomen inferior hasta mesogastrio e hipocondrio derecho. Analítica: CA 125 62,3, Hb 5 g/dl, Fe 8 mcg/dL. TAC abdomen y pelvis con contraste iv: cavidad peritoneal ocupada por dos grandes masas bien delimitadas predominantemente quísticas que crecen desde pelvis a ambos lados del útero. La menor se extiende hasta espacio subfrénico izquierdo de 12x12x22 cm y desplaza asas de yeyuno y comprime bazo, mitad distal del páncreas y riñón izquierdo; la mayor 26x22x27 cm se extiende hasta espacio subhepático y contacta con pared abdominal anterior, desplazando colon derecho y transversal. No adenopatías intraabdominales: compatibles con neoplasia de ovario bilateral (posiblemente cistoadenocarcinoma bilateral).

Se realiza laparotomía exploradora a través de incisión xifopúbica. Hallazgos: gran tumoración bilobulada intraabdominal que parece depender de útero con extensión hasta cuello uterino. Se realiza histerectomía con sección a nivel de cuello uterino a 10 cm del introito vaginal, doble anexectomía y apendicetomía profiláctica.

Resultado anatomopatológico: 1) citología líquido peritoneal negativa para malignidad; 2) útero y anejos: ausencia de neoplasia en anejos; en miometrio, leiomioma gigante con fenómeno de quistificación, trombosis reciente y antigua de los grandes vasos del parametrio; el tumor no muestra atipia celular, hiperplasia relevante ni áreas de necrosis, el índice mitótico en <1 mitosis x10 campos.

**Discusión:** la posible afectación de múltiples órganos intraabdominales determina que este tipo de patología deba abordarse por el Servicio de Cirugía General.

**CP-218. CHECKLIST FUNDAMENTAL HOY EN DIA.**

**E Muñoz Caracuel , JL Esteban Ramos, S Melero Brenes, G Salguero Seguí, S Martín Arroyo, R Escalera Pérez**

*UGC Cirugía General y Digestiva. Hospital de Especialidades de Jerez de la Frontera, Jerez de la Frontera*

**Introducción:** el Checklist es una herramienta de control que puede ser muy útil a la hora de disminuir las complicaciones y los eventos adversos ocurridos dentro del quirófano. Por lo que se intentara:

- Analizar los conocimientos del personal sanitario en referencia al uso del listado de verificación quirúrgica.
- Describir en qué consiste el listado de verificación quirúrgica y las consecuencias de su uso.

**Material y métodos:** recogida de datos a través de una búsqueda bibliográfica en libros, bases de datos de carácter científico: PubMed, Medline, Cuiden, con los descriptores listado de verificación quirúrgica, seguridad y Checklist en los últimos cinco años.

**Resultados:** los profesionales sanitarios utilizan el checklist en un 95%, aunque reconocen que no se realiza correctamente por ocupar mucho tiempo. Según el informe ENEAS, en España la incidencia de efectos adversos es de un 9%. Casi el 50% de las complicaciones que ocurren en la actividad quirúrgica son evitables. El Checklist, mejora la comunicación entre los distintos profesionales y favorece el trabajo en equipo.

**Conclusiones:** el uso del listado de verificación quirúrgica es una herramienta muy importante en la disminución de las complicaciones que ocurren en el paciente quirúrgico, ya que garantizan su seguridad y disminuye la morbilidad.

Las ventajas principales son su gran capacidad de modificarse y adaptarse a las características de cualquier servicio quirúrgico.

El personal de enfermería suele ser el responsable de la realización del Checklist.

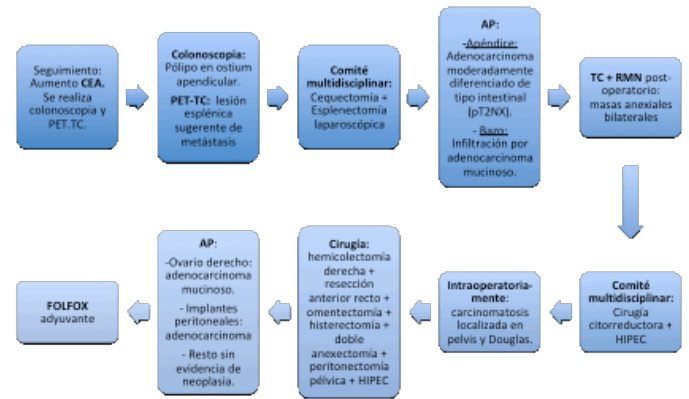
**CP-219. DIAGNÓSTICO INCIDENTAL DE NEOPLASIA APENDICULAR CON METÁSTASIS ESPLÉNICA.**

**J Santoyo Villalba, J Triguero Cabrera, M Mogollón González, R Conde Muiño, T Torres Alcalá, MJ Álvarez Martín, JM Villar del Moral**

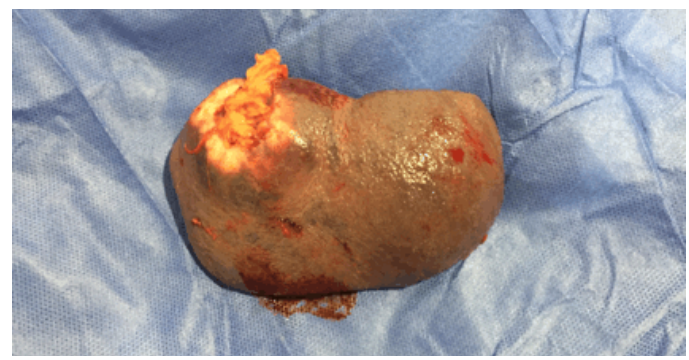*Servicio Cirugía General y Digestiva. Complejo Hospitalario Regional Virgen de Las Nieves, Granada*

**Introducción:** los tumores apendiculares son infrecuentes, suponiendo un 0,4% de los tumores gastrointestinales. La variedad más frecuente es el tipo carcinoide (66%), siendo el restante cistoadenocarcinomas mucinosos (20%), adenocarcinomas (10%) u otros. Suelen debutar de manera incidental ya que rara vez producen clínica.

**Caso clínico:** mujer de 57 años con antecedentes de cáncer de mama en 2010 realizándose cirugía y recibiendo radio-quimioterapia (Figura 1). A los tres meses del inicio de la QT adyuvante desarrolló un cuadro de obstrucción intestinal por bridas que precisó intervención quirúrgica urgente. Paralelamente presentó un cuadro de broncoaspiración grave que condicionó un síndrome de Distress respiratorio refractario, siendo *exitus* finalmente.



**Figura 1** Caso clínico. Diagnóstico y actitud terapéutica.



**Figura 2** Metástasis esplénica.

**Discusión:** el adenocarcinoma apendicular es una entidad muy poco frecuente. Tienen tendencia a la formación de mucina, causando en ocasiones pseudomixomas peritoneales. Existe controversia en su tratamiento. En el caso del adenocarcinoma mucinoso se ha demostrado un aumento de la supervivencia del 73% al 44% si se realiza la hemicolectomía derecha en lugar de la apendicectomía exclusiva.

Las metástasis esplénicas son inusuales, representando menos del 1% de todas las metástasis. Que estas estén ocasionadas por carcinomas colorrectales puede considerarse como algo excepcional, más aún siendo el órgano primario el apéndice. En estos casos el tratamiento de elección se considera que es la esplenectomía total. Cuando se presentan generalmente lo hacen en el contexto de una enfermedad diseminada.

## CP-220. ESPLENECTOMÍA LAPAROSCÓPICA EN PACIENTE CON ESPLENOMEGALIA SUPERMASIVA LINFOMATOSA.

**JA Blanco Elena, T Robles Quesada, J Plata Rosales, P Ruiz Navarro, C León Salianas, R del Rosal Palmeque, S Fuentes Molina, J Granados García**

*UGC Cirugía General y Digestiva. Hospital Comarcal Infanta Margarita, Cabra*

**Introducción:** el linfoma esplénico de la zona marginal es una neoplasia linfoide de bajo grado de malignidad, habitualmente de fenotipo B, que conlleva largas supervivencias incluso en estadios avanzados de la enfermedad. Suponen menos del 1% de los tumores linfoides. Se presentan a partir de la quinta década de la vida, sin diferencias en la afectación por sexos.

**Caso clínico:** varón de 59 años con linfocitosis indolente de largo tiempo de evolución. La presencia de linfocitos desflecados y atípicos en el frotis aconseja la realización de una punción-aspiración de médula ósea, cuyo resultado histológico es de linfoma esplénico de zona marginal de células B. Se completó el estudio con TC de extensión que objetiva una esplenomegalia supermasiva con bazo homogéneo de 30x14 cm.

Se indicó inmunoterapia con rituximab como primera línea terapéutica. De forma precoz durante la infusión de la primera dosis el paciente presenta reacción infusional grave con edema de glotis y eritrodermia generalizada. Se decide entonces esplenectomía electiva, que se realiza por vía laparoscópica sin incidencias. No se presentaron complicaciones postoperatorias. El paciente persiste asintomático durante el seguimiento, con normalización analítica de las tres series sin precisar quimioterapia de consolidación post-esplenectomía.

**Discusión:** el linfoma B de la zona marginal se subdivide en linfoma extraganglionar tipo MALT (incluidos los linfomas cutáneos), esplénico y ganglionar. La variedad esplénica es poco frecuente, representando menos del 2% de linfomas. La esplenectomía ha supuesto clásicamente la primera opción de tratamiento de estos pacientes. En la actualidad ha quedado relegada a una segunda línea tras la generalización del uso de fármacos antiCD-20 como el rituximab, en monoterapia o asociados a quimioterapia, con similar supervivencia global a los cinco años, del 70-80%. En pacientes candidatos a cirugía, esta puede llevarse a cabo por vía mínimamente invasiva incluso en caso de bazos supermasivos.

## CP-221. GIST YEYUNAL.

**I Capitán del Río, MS Zurita Saavedra, P Dabán López, B Mirón Pozo**

*UGC Cirugía General y Digestiva. Hospital San Cecilio, Granada*

**Introducción:** los tumores del estroma gastrointestinal (GIST) son los sarcomas de tejidos blandos más comunes del tracto digestivo. Por lo general, se encuentran en el estómago (60-70%) e intestino delgado (25-30%). El tipo de sintomatología dependerá de la ubicación y el tamaño del tumor. El diagnóstico definitivo es histopatológico, con un 95% de los tumores positivos para CD117.

**Caso clínico:** mujer 85 años con AP: asma bronquial, ERG, hernia hiatal, HTA, histerectomía y doble anexectomía por Ca ovario que es estudiada en el Servicio de Digestivo por cuadro de cinco meses de evolución de dolor abdominal inespecífico con dificultad para la deglución y náuseas sin vómitos, asociado a síndrome constitucional. ECO/TAC abdominal: tumoración exofítica de ID que sugiere como primera opción GIST.

Se realiza laparotomía exploradora. Hallazgos intraoperatorios: tumoración excrecente de 8 cm en asa yeyunal. Se realiza resección de segmento intestinal del que depende dicha tumoración y anastomosis termino-terminal manual.

Resultados anatomopatológicos: tumor del estroma gastrointestinal de células fusiformes (4x3,5x3 cm); índice mitótico: 1 mitosis/5 mm<sup>2</sup>; bajo grado histológico (G1). Márgenes libres. Células positivas para DOG1 y CD117.

**Discusión:** estudios previos en la literatura han sugerido que los GIST de intestino delgado son más agresivos que los GIST gástricos. El conocimiento de sus raras manifestaciones clínicas puede ayudar a hacer un diagnóstico precoz y a proporcionar un tratamiento oportuno y apropiado.

## CP-222. INFECCIÓN POR ACTINOMYCES FUNKEI: REPORTE DE CASO Y REVISIÓN SISTEMÁTICA DE LA LITERATURA.

**DA Díaz Candelas<sup>1</sup>, B González Sierra<sup>1</sup>, C García Amador<sup>1</sup>, AJ López Marcano<sup>1</sup>, AA Medina Velasco<sup>1</sup>, V Arteaga Peralta<sup>1</sup>, R de la Plaza Llamas<sup>1</sup>, JM Ramia Angel<sup>1</sup>, RA Latorre Fragua<sup>1</sup>, A Manuel Vázquez<sup>2</sup>, JM García Gil<sup>1</sup>, P Chacon Testor<sup>2</sup>, IA Gemia del Rey<sup>1</sup>, C Ramiro Pérez<sup>1</sup>, L Diego García<sup>1</sup>, DM Cordova García<sup>1</sup>, J Pato Fernández<sup>1</sup>**

<sup>1</sup>Servicio Cirugía General y Digestiva. Hospital Universitario de Guadalajara, Guadalajara <sup>2</sup>Servicio Medicina Interna. Hospital Universitario de Guadalajara, Guadalajara

**Introducción:** las infecciones por la especie *Actinomyces funkei* son extremadamente raras. Presentamos un caso y revisión sistemática de la literatura.

**Caso clínico:** varón de 63 años con HTA, DM2, ERC estadio 3, acude por presentar aumento de volumen en cara interna de muslo derecho de una semana de evolución asociado a signos de flogosis y fiebre de 38°C. Analítica: 17,9x10<sup>3</sup>/L leucocitos con desviación a la izquierda y PCR: 142 mg/L. Se realizó drenaje quirúrgico que constató la afectación del plano subcutáneo de la raíz del muslo derecho en su cara interna con extensión profunda, respetando región perineal y perianal. Se realizó toma de muestra para cultivo. Se trató de forma empírica con piperacilina/tazobactam presentando buena evolución clínica/analítica. Se desescaló el antibiótico a amoxicilina/ac. clavulánico. En ecografía control se constató la presencia de celulitis con adenopatías inguinales reactivas sin colecciones residuales. En el cultivo creció *Actinomyces funkei* sensible a amoxicilina/ac. clavulánico (**Figura 1**). Se da alta médica con antibiótico domiciliario por tres semanas. Se realizó seguimiento posterior presentando mejoría clínica, sin fiebre, dolor ni aumento de volumen.

ERITROMICINA	SENSIBLE
CLINDAMICINA	SENSIBLE
VANCOMICINA	SENSIBLE
COTRIMOXAZOL	RESISTENTE
PENICILINA	SENSIBLE
TETRACICLINA	SENSIBLE
AMOXICILINA/CLAVULANATO	SENSIBLE
LEVOFLOXACINO	RESISTENTE

**Figura 1**

Antibiograma de cultivo de *Actinomyces funkei* aislado de absceso de raíz de muslo derecho.

Se recogieron los datos de todos los artículos que trataban los métodos y la manera de actuar entre ambos productos.

Resultados: la clorhexidina disminuye las colonias de microorganismos en mayor proporción que la povidona yodada en el lavado de manos del equipo quirúrgico.

Para la limpieza de la piel en la zona de incisión, con el uso de clorhexidina, se comprueba que existe una disminución de infecciones postquirúrgicas comparado con la povidona yodada.

Conclusiones: dado que con la clorhexidina, se reduce de manera significativa el riesgo de infección en la herida quirúrgica, se aconseja su uso en el cuidado y tratamiento de dichas heridas.

Aunque la clorhexidina es más costosa que el yodo, la reducción en el número de infecciones del sitio quirúrgico, ocasiona un menor costo y por tanto un mayor ahorro de costes de forma global.

### CP-224. RECIDIVA PRECOZ DE SARCOMA MIOFIBROBLÁSTICO EPITELIOIDE INFLAMATORIO INTRAABDOMINAL.

R Gómez Pérez, A del Fresno Asensio, EA Buendía Peña, C Monje Salazar, E Corrales Valero, N Martos Rojas, F Ramos Muñoz, FJ Fernández García

Servicio Cirugía General y Digestiva. Complejo Hospitalario de Especialidades Virgen de la Victoria, Málaga

**Introducción:** el sarcoma miofibroblástico epitelioides inflamatorio (SMEI) es una neoplasia mesenquimal infrecuente. Es una variante del tumor miofibroblástico inflamatorio radio-quimiorresistente, siendo cirugía el tratamiento de elección. Suele diagnosticarse en jóvenes como masa heterogénea pudiendo dar clínica de abdomen agudo.

**Caso clínico:** mujer de 24 años intervenida de hemicolectomía derecha de urgencia por masa dependiente de colon transversal, sin implantes peritoneales ni LOEs hepáticas sugestivas de metástasis. Anatomía patológica confirmó un SMEI, ALK+, Ki67: 15%, infiltrando capa externa de la muscular propia, resto de capas intestinales libres, sin afectación ganglionar (T1bN0M0). Estudio de extensión sin hallazgos. En primera consulta de oncología, tres meses postcirugía, presenta distensión abdominal sin dolor, sin signos de obstrucción ni fiebre. En TC se aprecia gran ascitis en toda la cavidad. Zonas hiperdensas en líquido de flanco izquierdo y pelvis. Rarefacción de grasa mesentérica y adenopatía aislada en raíz mesentérica. Se completa estudio con eco-doppler confirmando carcinomatosis peritoneal.

Ante PAAF de lesiones peritoneales y citología de líquido peritoneal negativas se solicitó PET-TAC por alta sospecha de recidiva. Confirmándose presencia de dos focos con moderado grado metabólico, correspondiente a rarefacción de grasa mesentérica, en fosa ilíaca izquierda y flanco izquierdo, sugestivas de malignidad. La paciente está en tratamiento con crizotinib 500 mg/24 horas oral, un inhibidor tirosin-quinasa, utilizado en el cáncer microcítico pulmonar y en otros tipos de tumores ALK+. Tiene actividad inhibitoria citoreductora del crecimiento de líneas celulares que presentan acontecimientos de fusión de ALK, induciendo apoptosis en células

**Discusión:** en la búsqueda se obtuvieron cuatro artículos que cumplían el objetivo de nuestra búsqueda. Un reporte de caso por gangrena de Fournier polimicrobiana, un reporte de seis casos por múltiples infecciones polimicrobianas (absceso vulvar, abscesos hepáticos múltiples posterior a diverticulitis perforada, absceso pilonidal, úlcera por presión, infección de herida post histeroscopia e infección de herida quirúrgica abdominoescrotal), y dos casos de endocarditis bacteriana por uso endovenoso de heroína.

Las infecciones por *Actinomyces funkei* son excepcionales, sin embargo, se debe incluir como posible agente causal de abscesos, infecciones de heridas quirúrgicas y endocarditis bacteriana asociada al uso de heroína endovenosa. La afectación monomicrobiana en abscesos no ha sido descrita hasta el momento en la literatura consultada.

### CP-223. POVIDONA YODADA VERSUS CLORHEXIDINA.

S Martín Arroyo, JL Esteban Ramos, R Escalera Pérez, E Muñoz Caracuel, G Salguero Seguí

UGC Cirugía General y Digestiva. Hospital de Especialidades de Jerez de la Frontera, Jerez de la Frontera

**Introducción:** actualmente tanto la povidona yodada como la clorhexidina, son dos tipos de antisépticos usados indistintamente en el ambiente quirúrgico (tanto para el lavado de manos como de la piel en el lugar de incisión), existiendo discrepancias en la elección del tipo de antiséptico. Se pretende conseguir los siguientes objetivos:

- Determinar con respecto a la prevención de la infección y a la cura de la herida postquirúrgica, qué antiséptico es más eficaz.
- Analizar las características de ambos antisépticos.

**Material y métodos:** recogida de datos a través de una búsqueda bibliográfica en libros, bases de datos de carácter científico: PubMed, Medline, Cuiden. Se utilizaron los descriptores: povidona yodada, clorhexidina.

con genes de fusión EML4-ALK/NPM-ALK, o con amplificación del locus genético MET o ALK.

**Discusión:** la resección con márgenes de seguridad y la exploración de la cavidad abdominal es fundamental para una cirugía R0, incluso así la recidiva local puede presentarse hasta un 37% de los casos. Existen tratamientos farmacológicos para mutaciones ALK, como el crizotinib que pueden frenar el crecimiento de estas recidivas.

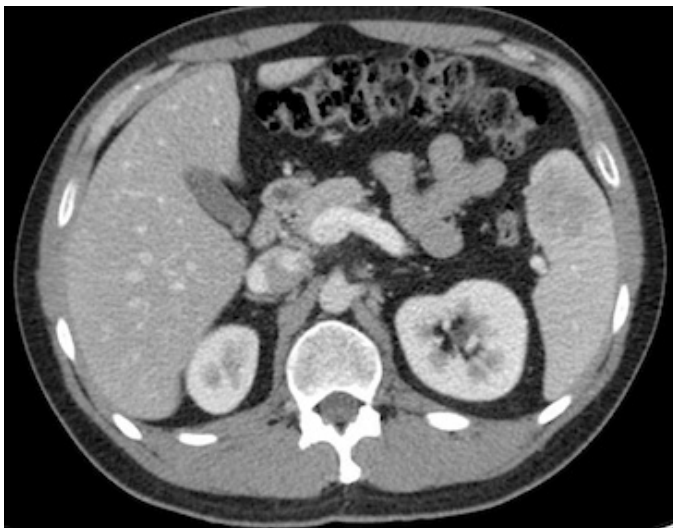### CP-225. SANT (TRANSFORMACIÓN NODULAR ANGIOMATOIDE ESCLEROSANTE DEL BAZO). A PROPÓSITO DE UN CASO.

F Moreno Suero, E Perea del Pozo, M Socas Macías, A Senent Boza, F López Bernal, A Barrano Moreno, I Alarcón del Agua, S Morales Conde, FJ Padillo Ruíz

*Servicio Cirugía General y Digestiva. Complejo Hospitalario Regional Virgen del Rocío, Sevilla*

**Introducción:** la transformación nodular angiomatoide esclerosante (SANT) del bazo es una entidad muy infrecuente y considerada como un trastorno vascular esplénico benigno que cursa con una extensa esclerosis esplénica.

**Caso clínico:** hombre de 34 años diagnosticado de linfoma de Hodgkin clásico tipo celularidad mixta (estadío IIA) en remisión completa tras quimio-radioterapia que presenta una lesión a nivel del bazo no catalogada como maligna en la TC ni en el PET. Se realiza una RMN donde se describe la lesión como isointensa periféricamente en T1 e hipointensa centralmente con menos realce de contraste del parénquima en fase arterial sugestiva de (SANT). El paciente refiere leves molestias en el hipocondrio izquierdo, sin otra sintomatología asociada. En el contexto de su enfermedad y dada la posibilidad de afectación tumoral esplénica, se realiza esplenectomía total laparoscópica para confirmación histológica. La anatomía patológica es informada como fibroesclerosis con reacción gigantocelular y áreas de hemorragia sin evidencia de infiltración por linfoma.



**Figura 1** TC: lesión esplénica hipodensa con realce periférico sugestiva de SANT.

**Discusión:** la SANT es un trastorno que cursa de manera asintomática o con síntomas poco específicos como molestias abdominales o esplenomegalia, siendo la mayor parte de las veces un hallazgo casual.

Radiológicamente se presenta como una masa redonda y lobulada, hipodensa centralmente y con realce de contraste periférico en las pruebas de imagen (TC y RMN). Suele captar periféricamente en el PET.

En el diagnóstico diferencial deben considerarse otras entidades de origen benigno (pseudotumor inflamatorio, hamartoma, hemangioma, hemangioendotelioma) y maligno como el angiosarcoma esplénico y metástasis tumorales. El diagnóstico de certeza se obtiene mediante la confirmación histopatológica e inmunohistoquímica de los hallazgos típicos de dicha entidad en la pieza quirúrgica.

Se ha propuesto la esplenectomía como medida para la confirmación diagnóstica de la SANT (evitando el riesgo de una biopsia del bazo) y también como tratamiento definitivo sin haberse reportado casos de malignización ni recidiva tras la intervención.

### CP-226. TUMORACIÓN AXILAR METASTÁSICA: DIAGNÓSTICO DIFERENCIAL .

I Capitán del Río<sup>1</sup>, A Palomeque Jiménez<sup>2</sup>, J Ramos Sanfiel<sup>1</sup>, E García Fernández<sup>1</sup>, M Alcaide Lucena<sup>1</sup>, B Mirón Pozo<sup>1</sup>

<sup>1</sup>UGC Cirugía General y Digestiva. Hospital San Cecilio, Granada

<sup>2</sup>UGC Cirugía General y Digestiva. Complejo Hospitalario de Granada, Granada

**Introducción:** la extensión del compromiso linfático es el factor pronóstico más importante para el melanoma en la etapa III. Las micrometástasis son más favorables que la macrometástasis y la presencia de un ganglio linfático afectado resulta más favorable.

**Caso clínico:** mujer 56 años AP de HTA y DM. Tras auto palpación de adenopatías axilares izquierdas, se realiza ECO axilar y mamaria (2013): múltiples adenopatías (41x27 mm y 24x19 mm), sospechosas de malignidad; en cuadrante supero-externo de mama izquierda, zona hipoecogénica, mal definida, con sombra posterior, de 10x7 mm de diámetro, sospechosa de malignidad. Se propone realización de biopsia de mama y adenopatía, negándose la paciente a su realización. Tres años después, la paciente acude a Urgencias para cura local y valoración por el servicio de Cirugía General, presentando gran masa de 10x10 cm en axila derecha que desplaza el miembro superior derecho, ulcerada, necrótica, con abundante supuración maloliente. La paciente permite realización de la biopsia en ese momento. Resultado anatomopatológico (2016): tejido necrótico de coagulación con aisladas células atípicas de apariencia epitelial con positividad para HMB45 y negatividad para pancitoqueratina AE1-AE3, sugestivo de melanoma.

Se decide programar para biopsia radioguiada de tumoración mamaria, pero la paciente no puede acudir a consulta de Cirugía General por empeoramiento del estado general. Oncología pauta tratamiento paliativo. En octubre de 2016, un familiar acude a Urgencias porque la paciente presenta cuadro de disnea y disfagia, por lo que no ingiere medicación paliativa. Finalmente la [ ... ]

**Discusión:** el diagnóstico diferencial incluye varias posibilidades, por lo que es fundamental una exploración exhaustiva, no enfocando el examen a un sólo diagnóstico.

### CP-227. ¿ES MANDATORIA LA EXÉRESIS DEL QUISTE MESENTÉRICO GIGANTE ASINTOMÁTICO?

JA Blanco Elena, T Robles Quesada, J Plata Rosales, S Fuentes Molina, J Granados García, P Ruiz Navarro, R del Rosal Palomeque, C León Salinas

*UGC Cirugía General y Digestiva. Hospital Comarcal Infanta Margarita, Cabra*

**Introducción:** el quiste mesentérico es una entidad poco frecuente. Aproximadamente la mitad de los casos cursan de forma asintomática. El dolor abdominal leve y difuso es la manifestación clínica más frecuente, estando el resto de las manifestaciones clínicas condicionadas tanto por el tamaño y la localización, como por las posibles complicaciones. El diagnóstico se puede realizar mediante ecografía o mediante TC. El tratamiento de elección es la exéresis quirúrgica del quiste, incluso en los casos asintomáticos. La punción y vaciado del quiste asocia numerosas recidivas, lo que desaconseja su realización de forma sistemática.

**Caso clínico:** varón de 88 años, en seguimiento por Urología por carcinoma vesical de bajo grado. Durante ecografía de rutina se evidencia gran lesión quística retroperitoneal, sin hematuria, disuria, hidronfrosis ni otros hallazgos patológicos asociados. Se completa estudio mediante TC, apreciándose una gran lesión quística retroperitoneal que se extiende desde mesogastrio hasta fosa ilíaca izquierda causando desplazamiento anterolateral del paquete intestinal. La lesión presenta unas dimensiones de 18x15x13 cm, con contornos netos y densidad homogénea y no se identifica dependencia visceral alguna. Mediante RM se confirma su organoindpendencia.

El paciente se encuentra asintomático y rechaza intervención quirúrgica, motivo por el que se decide tratamiento conservador y seguimiento clínico-ecográfico. No se han identificado cambios clínicos durante el período de seguimiento.

**Discusión:** el quiste mesentérico es una patología rara, siendo más frecuentes en edad pediátrica. Su presentación clínica en adultos generalmente conlleva dolor abdominal errático y mal localizados. La resección supone la primera opción terapéutica, siendo la vía laparoscópica la vía de elección en la actualidad. No obstante, hasta en el 60% de los casos es necesaria la resección intestinal asociada, por lo que en pacientes añosos o frágiles, o bien en aquellos pacientes que, como en nuestro caso rechazan la intervención quirúrgica, la observación podría ser una alternativa a considerar.