

# Diagnóstico y tratamiento de queratitis por *Acanthamoeba*

## Diagnosis and treatment of Keratitis *Acanthamoeba*

Lincoln Lavado Landeo<sup>1</sup>

### RESUMEN

**Objetivo:** Revisar las características clínicas, diagnóstico, tratamiento y resultados visuales en pacientes con diagnóstico de queratitis por *Acanthamoeba* (QA). Demostrar la importancia del diagnóstico precoz y de un tratamiento rápido y efectivo.

**Material y métodos:** Estudio retrospectivo de 14 ojos en igual número de pacientes con diagnóstico de QA, tratados en Centro Visión entre Julio 2008 a Junio 2012. Todos los casos fueron confirmados por frotis y/o cultivo. Se formaron dos grupos: precoz y tardío. La terapia se realizó con polihexametilén biguanida y propamidina. Luego de eliminar la infección se registró la agudeza visual final y la duración del tratamiento.

**Resultados:** El grupo más frecuentemente afectado fue entre 21 a 40 años (9 casos). Sólo dos ojos (14,3%) fueron correctamente diagnosticados inicialmente como QA. Once pacientes (78,6%) fueron usuarios de lentes de contacto. El signo más frecuente fue infiltrado difuso (62,3%); el infiltrado perineural sólo se vio en un caso. Cinco pacientes se diagnosticaron dentro de los primeros treinta días (precoz), y nueve casos posteriormente (tardío). La mediana de la agudeza visual postratamiento en el grupo precoz fue 20/40 y en el tardío 20/400. La mediana de la duración del tratamiento en el grupo precoz fue de seis meses y de diez meses en el tardío.

**Conclusiones:** La mayoría de ojos (85,7%) fueron inicialmente catalogados erróneamente como queratitis de otra etiología. Cuando la QA es diagnosticada precozmente, existe un mejor pronóstico visual, y además no será necesario un tratamiento muy prolongado.

**Palabras clave:** Queratitis por *Acanthamoeba*, lentes de contacto, polihexametilén biguanida, propamidina.

### ABSTRACT

**Objectives:** To review the clinical characteristics, diagnosis, treatment and visual outcome in patients with diagnosis of *Acanthamoeba* keratitis. To demonstrate the importance of early diagnosis, and prompt and effective treatment.

**Methods:** Retrospective study of 14 eyes in the same number of patients diagnosed with *Acanthamoeba* keratitis, which were treated in Centro Visión in the period from July 2008 to June 2012. All cases were confirmed by smear and/or culture. There were two groups: early and late. The treatment was performed with polyhexamethylene biguanide and propamidine as previous protocol. After the cure of the infection, final visual acuity and the duration of treatment were recorded.

**Results:** The most often affected group was between 21-40 years old (9 cases). Only two eyes (14,3%) were initially correctly diagnosed as QA. Eleven patients (78,6%) were contact lens wearers. The most common sign was diffuse infiltrate (62.3%), perineural infiltration was seen in only one case. Five patients were diagnosed within the first thirty days (early group) and nine patients later (late group). The median visual acuity after treatment was 20/40 in the early group, and 20/400 in the late group. The median duration of treatment was six months in the early group, and ten months in the late group.

**Conclusions:** Most cases (85.7%) were initially erroneously classified as another cause keratitis. When *Acanthamoeba* keratitis is early diagnosed, there is a better visual prognosis, and also will not need longer treatment.

**Key words:** *Acanthamoeba* keratitis, contact lenses, polyhexamethylene biguanide, propamidine.

---

<sup>1</sup> Médico Oftalmólogo. Doctor en Medicina y Filosofía.  
Profesor Asociado de la Facultad de Medicina de la Universidad Nacional Mayor de San Marcos.  
Director del Instituto Oftalmológico Centro Visión.

## INTRODUCCIÓN

La *Acanthamoeba* es un protozooario no parasitario, oportunista, de vida libre, que vive en el suelo, en todo tipo de agua (dulce y salada) (1), y en la saliva. Por esta razón, las oportunidades de una potencial infección son elevadas. Esta alta exposición se confirma por el hecho que más del 80% de individuos inmunocompetentes contienen anticuerpos séricos contra *Acanthamoeba* (2). Existen 24 especies identificadas, pero sólo ciertos genotipos son patógenos. El mecanismo exacto de infección corneal no se conoce, se cree esté relacionado a varios factores que incluyen, trauma epitelial, inóculo grande de organismos y mecanismos de defensa del huésped.

La queratitis por *Acanthamoeba* (QA) fue descrita por primera vez en Estados Unidos en 1973, en un caso post trauma corneal (3). La asociación entre el uso de lentes de contacto (LC) y QA fue descrita en 1984. Al principio se describió que el principal factor de riesgo era el uso de LC en ambientes con agua contaminada. Posteriormente se encontró que esta queratitis estaba asociada también al uso de solución salina de dilución casera empleada para la asepsia de los LC. Todos los tipos de LC han sido asociados a QA (4), pero son los LC blandos (LCB) de uso diario y uso prolongado los que presentan un riesgo mayor (5,6). Actualmente, se sabe que esta infección puede ocurrir también en no usuarios de LC (7).

La QA ha sido reconocida en casi todas las partes del mundo (8-13). Se inicia por contacto con agua contaminada, tanto en individuos sanos como con compromiso inmunológico. También puede suceder después de injuria corneal con materia vegetal (14).

## MATERIAL Y MÉTODOS

Fueron incluidos en este estudio, todos los pacientes diagnosticados de QA que acudieron a Centro Visión entre Julio 2008 a Junio 2012. Se revisó la historia clínica y microbiológica de forma retrospectiva.

Se consideraron las siguientes variables: edad, sexo, factores predisponentes, duración y tipo de síntomas, diagnóstico y terapia previa, hallazgos oculares en el momento del examen, tratamiento y duración del mismo, y, visión final conseguida.

En todos los pacientes se realizó un estudio microbiológico consistente en: coloración Gram, PAS y Giemsa; y cultivos de agar sangre, Sabouraud y agar no nutritivo enriquecido con *E. Coli*. Todos los organismos, incluyendo la *Acanthamoeba*, fueron identificados usando los procedimientos estándares.

Aquellos pacientes con menos de un mes de evolución desde el inicio de los síntomas, se consideraron como casos *precoces*, los restantes, con más de 30 días, se catalogaron como *tardíos*.

Una vez realizado el diagnóstico a través del estudio microbiológico, se inició el tratamiento con polihexametilén biguanida 0.02% (PHMB) asociado al isetionato de propamidina 0.1%.

Con el propósito de comparar la agudeza visual postratamiento y la duración del terapia entre los dos grupos -precoz y tardío- se aplicó la prueba no paramétrica suma de rangos de Wilcoxon. En ambos casos, el nivel de significación referencial fue  $\alpha = 0,05$ . El tratamiento estadístico de los datos se realizó con el paquete STATA versión 12.0.

## RESULTADOS

Sobre un periodo de cuatro años, se trataron catorce ojos, correspondientes a igual número de pacientes. El número de hombres fue el mismo que el de mujeres (7:7). El promedio de edad fue de 24,9 años, con un rango de 14 a 40 años. Los adultos jóvenes entre los 21 a 40 años fueron los más frecuentemente afectados, en este grupo se encontró nueve casos (64.3%). La Tabla 1 muestra la distribución de los pacientes tratados según edad y sexo.

**Tabla 1:**

Datos demográficos de los pacientes

Pacientes	Categoría		Total
	Precoz	Tardío	
<b>Sexo</b>			
Masculino	2	5	7
Femenino	3	4	7
<b>Edad</b>			
0 - 20 años	1	3	4
21 - 40 años	4	5	9
41 - 60 años	0	1	1
> 60 años	0	0	0
Promedio de edad	23,7	25,6	24,9
Nº de pacientes	5	9	14

Al momento de la primera consulta, doce pacientes (85.7%) llegaron catalogados incorrectamente como queratitis bacteriana, viral o micótica. Nueve casos llegaron con tratamiento de queratitis bacteriana (64.3%), dos casos con terapia de queratitis viral (14.3%) y uno con tratamiento antimicótico. Incluso uno de estos pacientes había recibido

corticoides tópicos. En sólo en dos ojos (14.3%) se diagnosticó directamente QA.

Once pacientes (78.6%) eran usuarios de LCB, cuatro de ellos refirieron no haber seguido los protocolos de limpieza y reemplazo adecuados. Tres pacientes (21.4%) no usaban LC, pero manifestaron las siguientes circunstancias asociadas: trauma de origen vegetal, caída de gota de leche de un tanque de almacenamiento de lácteos y bañarse en agua almacenada en tanque.

La afección en todos los casos fue unilateral. Los pacientes presentaron los siguientes síntomas: fotofobia, lagrimeo, dolor ocular -en algunos casos muy intenso-, y disminución de la agudeza visual. Los signos más importantes que se encontraron en el examen biomicroscópico se describen en la Tabla 2.

El infiltrado difuso fue el signo más frecuente (62,3%). El infiltrado en anillo, aunque en algunos casos parcial, se presentó en seis ojos (42,9%). El hipopión se observó en cinco casos (35,7%). La pseudodendrita, que muchas veces se confunde con queratitis herpética, se vio en tres ojos (21,4%). Finalmente, el infiltrado perineural, considerado casi patognomónico de infección por ameba (15), sólo se observó en un caso (7,1%).

**Tabla 2:** Signos clínicos

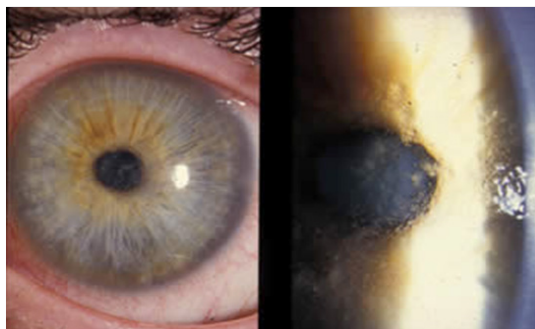	Casos precoces	Casos tardíos	Total
Diámetro > de la lesión			
Promedio	2,4 mm	4,14 mm	3,35 mm
Rango	0,5 – 3,6 mm	2,0 – 5,2 mm	0,5 – 5,2 mm
Infiltrado en anillo	2 (14,3%)	4 (28,5%)	6 (42,9%)
Infiltrado difuso	2 (14,3%)	7 (50,0%)	9 (62,3%)
Infiltrado perineural	1 (7,1%)	0	1 (7,1%)
Placa endotelial	2 (14,3%)	2 (14,3%)	4 (28,5%)
Hipopión	1 (7,1%)	4 (28,5%)	5 (35,7%)
Pseudodendrita	3 (21,4%)	0	3 (21,4%)

El diagnóstico, en todos los casos, se basó en la demostración en el laboratorio a través de quistes o trofozoitos de *Acanthamoeba* en el frotis y/o cultivo positivo de muestras obtenidas por raspado corneal, previa anestesia tópica. En cuatro casos (dos precoces y dos tardíos) creció de forma asociada *S. epidermidis*.

Cinco pacientes fueron diagnosticados dentro de los primeros treinta días de evolución y fueron catalogados como precoces (Fig. 1). Nueve pacientes, con más de treinta días de enfermedad, fueron catalogados como tardíos.

El tratamiento se inició tan pronto se confirmó la presencia de ameba. La frecuencia de la terapia se relacionó con la duración

de la infección. En los casos precoces se usó el Protocolo A (Tabla 3). En los casos tardíos se usó el Protocolo B (Tabla 4).



**Figura 1:**

Paciente con queratitis por *Acanthamoeba* en un estado epitelial temprano.

**Tabla 3:** Protocolo A, indicado para casos precoces

Primeras 48 horas:	Día	Cada hora
	Noche	Cada hora
Del 3 al 5 día (sólo de día)		Cada hora
Del día 6 al 30 (sólo de día)		Cada 2 horas
A partir del segundo mes		Disminuir según el caso
Dosis de mantenimiento		4 veces al día
Duración del tratamiento		Promedio 6 meses

**Tabla 4.** Protocolo B, indicado para casos tardíos

Primeras 72 horas:	Día	Cada hora
	Noche	Cada hora
Del día 4 al día 8:	Día	Cada 2 horas
	Noche	Cada 4 horas
Del día 9 al mes 3 (sólo de día)		8 veces al día
Del mes 4 al mes 6 (solo de día)		6 veces al día
Dosis de mantenimiento		4 veces al día
Duración del tratamiento		Promedio 12 meses

La aplicación de estos protocolos fue algo flexible, ya que en ambos grupos se mantuvo el tratamiento hasta considerar la enfermedad curada. En doce de los 14 pacientes, el infiltrado se resolvió con el tratamiento descrito. En dos casos tardíos, por

la gravedad del cuadro, se practicó recubrimiento conjuntival, manteniéndose el colgajo por un periodo de seis a ocho semanas.

En casos donde se encontró infecciones bacterianas asociadas, se usó gotas oculares de gatifloxacina 0.3%. En todos los ojos se empleó atropina 1% tópica. En ninguno se indicó corticoides tópicos. En la mayoría de pacientes se recomendó algún analgésico oral condicional.

La agudeza visual pretratamiento en los casos precoces fluctuó entre 20/40 y 20/100; en los casos tardíos entre 20/60 y cuenda dedos (cd) 1 m. La mediana de la agudeza visual postratamiento en el primer grupo fue de 20/40 y en el segundo 20/200 ( $p = 0,0125$ ) (Tabla 5.).

**Tabla 5:** Agudeza visual postratamiento

Inicio			
tratamiento	Valor mínimo	Mediana	Valor máximo
Precoz	20/20	20/40	20/60
Tardío	20/40	20/200	cd 3m

$Z = 2,497 \quad p = 0,0125$  (unilateral)

También se evaluó la duración del tratamiento necesario para lograr la eliminación del microorganismo. En los casos donde la terapia se inició de forma precoz, la mediana fue de seis meses; y cuando el inicio del mismo fue tardío, la mediana fue de diez meses ( $p=0,0045$ ) (Tabla 6).

**Tabla 6:** Duración del tratamiento

Inicio de tratamiento	Valor mínimo (meses)	Mediana (meses)	Valor máximo (meses)
Precoz	0,7	6,0	6,0
Tardío	6,0	10,0	20,0

$Z = 2,838 \quad p = 0,0045$  (unilateral)

## DISCUSIÓN

La *Acanthamoeba* es un protozooario que resiste diversas condiciones ambientales, en condiciones desfavorables cambia su fenotipo y se transforma en quiste (16). La forma quística es resistente a varios agentes, lo que representa un serio problema en el tratamiento. Cuando las condiciones se tornan nuevamente favorables, los quistes vuelven a su forma infectante de trofozoito, dando lugar a una reinfección del tejido.

Debe considerarse QA en los casos de trauma corneal asociado a exposición a tierra o agua contaminada, y en todos los usuarios de LC. También debe tenerse en cuenta este diagnóstico cuando el inicio es lento, y si existe una falla en la respuesta a la terapia de primera línea para queratitis bacteriana o herpes simple, incluso cuando ha habido un cultivo positivo para estos organismos. En este estudio se encontró en cuatro casos (28.6%) coinfección por *S. epidermidis*.

La mayoría de pacientes afectados son adultos jóvenes, nosotros observamos que el 64.3% de casos se encontraban entre los 21 a 40 años, sin diferencia entre el sexo del paciente

La mayoría de los casos (85,7%) habían sido erróneamente catalogados como queratitis de otra etiología. Lo que condujo a retardar el tratamiento adecuado. Por ello es importante estar familiarizado con las características clínicas de la QA y tenerla siempre presente en el diagnóstico diferencial (17). Tampoco es seguro que esta infección se presente siempre asociada al uso de LC (18), ya que el 21,4% de casos presentaron otras circunstancias asociadas.

Todos nuestros pacientes presentaron afección unilateral. La QA no complicada presenta un patrón común progresivo de compromiso epitelial a estromal. La mayoría de los pacientes se quejan de dolor, fotofobia y lagrimeo. En la QA precoz, el dolor es usualmente severo y desproporcionado con los signos clínicos, pero su ausencia no excluye el diagnóstico (19). En este estudio, al considerar todos los pacientes, el signo más frecuente fue el infiltrado difuso (62,3%), luego el infiltrado en anillo (42,9%) e hipopión (35,7%).

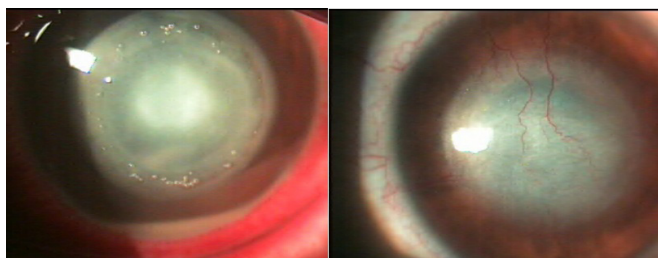
Las características clínicas de la QA típicamente varían de acuerdo a la duración del cuadro. En la enfermedad precoz se puede observar queratopatía punteada, pseudodendritas, infiltrados epiteliales o subepiteliales e infiltrados perineurales, con infiltrado en anillo. En esta investigación se observó pseudodendritas en el 21,4% de casos, e infiltrado perineural en un sólo paciente (7.1%). Este tipo de infuiltrado ocurre como consecuencia del agrupamiento de trofozoitos alrededor de los nervios, y se le considera prácticamente patognomónico. En esta etapa, la uveítis anterior es infrecuente.

La enfermedad tardía se caracteriza por infiltrados en anillo, ulceración franca, uveítis anterior secundaria estéril e hipopión (Fig. 2). A veces una reacción disciforme o presencia de placas endoteliales pueden ser causa de edema corneal. Puede haber hipoestesia e infiltrados pericorneales. En nuestro estudio la mitad de los ojos presentaron edema difuso, y un 28.5% infiltrado en anillo e hipopión. En esta etapa, es más común la evolución a formas más severas, como escleritis, formación de abscesos, catarata, *derretimiento* y/o perforación corneal e inflamación del segmento posterior.

El diagnóstico definitivo en todos los casos se realizó sobre la base de un frotis y/o cultivo. En nuestro medio no contamos con identificación del ADN de la ameba por reacción en cadena de la polimerasa (PCR).

El tratamiento se inició tan pronto se confirmó la presencia de ameba. La frecuencia del tratamiento se relacionó con la duración de la infección. En los casos precoces se usó el Protocolo A y en los casos tardíos el Protocolo B, aunque la aplicación de los mismos fue algo flexible. En todos los casos se mantuvo el tratamiento hasta considerar la enfermedad curada.

Hasta la fecha no existen drogas con licencia aprobada para QA en ningún país. Los trofozoitos son sensibles a muchos agentes quimioterapéuticos disponibles, como por ejemplo: antibióticos, antisépticos, antimicóticos, antiprotozoarios, antivirales y agentes antineoplásicos. Pero la infección persistente está relacionada con la presencia de los quistes, y contra éstos muy pocas drogas tienen efecto. Sólo las sustancias quisticidas se consideran efectivas para el tratamiento antiamebiano.



**Figura 2:** Paciente de 14 años, sexo femenino, usuaria de LCB, con un cuadro de queratitis tardía por *Acanthamoeba*. A la izquierda se observa infiltrado en anillo e hipopión leve. A la derecha, el mismo ojo luego del tratamiento, donde se aprecia un leucoma cicatricial central con algunos vasos sanguíneos.

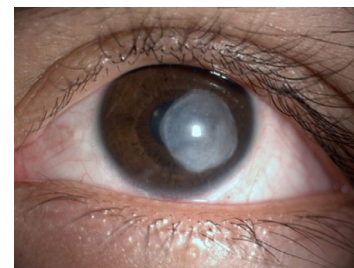Actualmente las diamidinas y las biguanidas son los quisticidas más efectivos *in vitro*, y su uso cuenta con el apoyo de una importante serie de casos (20,21). La biguanida usada en este trabajo fue la polihexametilén biguanida (PHMB) 0.02% (200 µg/ml). Concentraciones mayores a 0.02% han sido usadas por otros autores en casos resistentes (22). Las biguanidas interactúan con la membrana citoplasmática produciendo una pérdida de los componentes celulares e inhibición de las enzimas respiratorias. Los estudios *in vitro* demuestran que la PHMB –al igual que la clorhexidina– tiene una mejor actividad amebicida y quisticida que el resto de drogas estudiadas. Las biguanidas son drogas de primera línea en la terapia para esta queratitis, y se cree que exista un efecto aditivo o sinérgico con las diamidinas (23).

Las diamidinas disponibles son el isetionato de propamidina y la hexamidina. La droga usada en nuestros pacientes fue

la propamidina 0.1%. Las propiedades catiónicas de las diamidinas inducen cambios estructurales en la membrana que afectan la permeabilidad celular. Cuando penetran dentro del citoplasma amebiano, se produce una desnaturalización de las proteínas y enzimas citoplasmáticas. La propamidina, aunque efectiva contra el trofozoito y el quiste de *Acanthamoeba*, no debe ser usada como monoterapia en esta afección (24). La diamidina es bien tolerada por los tejidos oculares, aunque de forma prolongada puede producir queratopatía tóxica.

En todos los ojos se empleó atropina 1% tópica. En casos asociados a infecciones bacterianas, se indicó gatifloxacina 0.3% en gotas oculares tópicas.

**Figura 3:** Paciente de 28 años, sexo masculino, usuario de LCB, que presentó un cuadro de queratitis por *Acanthamoeba* de evolución tardía. Se observa un leucoma denso que ocupa casi toda la cornea central postratamiento.



La mediana de la agudeza visual postratamiento fue mejor en los casos tratados de manera precoz (20/40), que la tardía (20/400) (Fig. 3), siendo la diferencia estadísticamente significativa ( $p=0,0125$ ). La mediana de la duración de la terapia en los casos precoces fue de seis meses, y en los casos tardíos fue de diez meses, esta diferencia también fue estadísticamente significativa ( $p=0,0045$ ). Todo lo anterior demuestra que la QA plantea un gran desafío para el manejo clínico. Si se le diagnostica precozmente, no sólo existe el potencial para una mejor recuperación de visual, sino también será necesaria una terapia más corta. Por eso, para asegurar un buen resultado, es esencial un diagnóstico rápido y precoz. Si la terapia se retarda más de tres a cuatro semanas el pronóstico se deteriora.

Recientemente ha sido propuesta la asociación riboflavina y radiación ultravioleta (*cross-linking*) en el tratamiento de QA dada su potente acción tisular oxidante (25-27), lo que representa una prometedora opción en casos de patología infecciosa corneal refractarios al tratamiento médico antiinfeccioso (28).

La prevención de la QA es el mejor tratamiento. Los pacientes usuarios de LC deben ser educados cuidadosamente en el uso y cuidado adecuado de sus lentes. No es recomendable usar los LC en la piscina, jacuzzi, ni tampoco en la playa. Se debe evitar contaminar los LC rígidos con saliva. Se sugiere también que esta afección sea tratada por un especialista con experiencia en el manejo del cuadro.



## Correspondencia

Lincoln Lavado Landeo  
Instituto Centro Visión, Av. San Luis 2249, San Borja.  
Teléfonos: 224-2135 225-11627  
institutocentrovision@gmail.com

Recibido: 5 de octubre 2012  
Aceptado: 14 de noviembre 2012

## REFERENCIAS BIBLIOGRÁFICAS

- Ramírez Flores E, Robles Valderrama E, Sainz Morales MG y col. Coliformes y amibas de vida libre presentes en agua subterránea. *Revista Latinoamericana de Recursos Naturales* 2009; 5(2): 98-105.
- Abbot RL and Elander TR. *Acanthamoeba* Keratitis. En: Tasman W, Jaeger EA. *Duane Clinical Ophthalmology*, Philadelphia: JB Lippincott, 1995; 4: 18.
- Illingworth CD, Cook SD. *Acanthamoeba* Keratitis. *Surv Ophthalmol* 1988; 42(6): 493-508.
- Kerr NM, Ormonde S. *Acanthamoeba* keratitis associated with cosmetic contact lens wear. *The New Zealand Medical Journal* 2008; 121 (1286).
- Moore MB, Mc Culley JP, Newton C et al. *Acanthamoeba* keratitis associated with soft contact lenses. *Am J Ophthalmol* 1985; 103: 396-403.
- Donzis PB, Mondino BJ, Weissman A et al. Microbial analysis of contact lens care systems contaminated with *Acanthamoeba*. *Am J Ophthalmol* 1989; 108: 53-56.
- Dua HS, Azuara-Blanco A, Hossain M et al. Non-*Acanthamoeba* amebic Keratitis. *Cornea* 1988; 17(6): 675-677.
- Aasly K, Bergh K. *Acanthamoeba* keratitis; report of the first Norwegian cases. *Acta Ophthalmologica* 1992; 70(5): 698-701.
- Carrette S, Marechal-Courtois CH, Hernandez J et al. A propos d'un cas de k ratite   *Acanthamoeba* Bull. Soc. Belge Ophtalmol 2000; 275: 49-53.
- Fathallah A, Rayana NB, Knani L et al. Les k ratites   *Acanthamoeba* sp. A propos de 3 cas diagnostiqu s au centre tunisien. *La Tunisie M dicale* 2010; 88(2): 111-115.
- Walochnik J, Haller-Schober EM, Kolli H et al. *Acanthamoeba*-Keratitis in  sterreich: Klinische, mikrobiologische und epidemiologische Befunde. *Tropenmed. Parasitol* 2001; 23: 17-26.
- Skarin A, Flor n I, Kiss K et al. *Acanthamoeba* keratitis in the south of Sweden. *Acta Ophthalmologica Scandinavica* 1996; 74(6), 593-597.
- Radford CF, Minassian DC, Dart JKG. *Acanthamoeba* keratitis in England and Wales: incidence, outcome, and risk factors. *Br J Ophthalmol.* 2002; 86(5): 536-542.
- Souza Alvarenga L, de Freitas D, Hofling-Lima AL. Ceratite por *Acanthamoeba*. *Arq Bras Oftal* 2000; 63(2): 155-159.
- Moore MB, McCulley JP, Kaufman HE et al. Radial keratoneuritis as a presenting sign in *Acanthamoeba* Keratitis. *Ophthalmology* 1986; 104: 1310-1315.
- Seal DV. *Acanthamoeba* keratitis: update-incidence, molecular epidemiology and new drugs for treatment. *Eye* 2003; 17: 893-905.
- Sharma S, Garg P, Rao GN. Patient characteristics, diagnosis, and treatment of non-contact lens related *Acanthamoeba* keratitis. *Br J Ophthalmol* 2000; 84: 1103-1108.
- Sharma S, Srinivasan M, George C. *Acanthamoeba* keratitis in non-contact lens wearers. *Arch Ophthalmol* 1990; 108: 676-678.
- Szentm ry N, Goebels S, Matoula P et al. Die Akantham benkeratitis - ein seltenes und oft sp t diagnostiziertes Cham leon. *Klin Monatsbl Augenheilkd* 2012; 229(5): 521-528.
- Wright P, Warhust D, Jones BR. *Acanthamoeba* Keratitis successfully treated medically. *Br J Ophthalmol* 1985; 69: 778-782.
- Bacon AS, Frazer DG, Dart JKG et al. A review of 72 consecutive cases of *Acanthamoeba* keratitis 1984-1992. *Eye* 1993; 7: 719-725.
- Larkin DFP, Kilvington S, Dart JK. Treatment of *Acanthamoeba* keratitis with polyhexamethylene biguanide. *Ophthalmology* 1992; 99: 185-191.
- Bernauer W, Duguid GI, Dart JK. Zur klinischen Fr hdiagnose der *Acanthamoeben*-Keratitis: Eine Studie  ber 70 Augen. *Klin Monatsbl Augenheilkd* 1996: 208(5); 282-284.
- Dart JKG, Saw VPJ, Kilvington S. *Acanthamoeba* Keratitis: Diagnosis and Treatment Update 2009. *Am J Ophthalmol* 2009; 148: 487-499.
- Iseli HP, Thiel MA, Hefezi F et al. Ultraviolet A/riboflavin corneal cross-linking for infectious keratitis associated with corneal melts. *Cornea* 2008; 27(5): 590-594.
- Khan YA, Kashiwabuchi RT, Martins SA et al. Riboflavin and ultraviolet light, a therapy as an adjuvant treatment for medically refractive *Acanthamoeba* keratitis: report of 3 cases. *Ophthalmology* 2011; 118: 324-331.
- Mor n H, Malmsj  M, Mortensen J, Ohrstr m A: Riboflavin and ultraviolet A collagen crosslinking of the cornea for the treatment of keratitis. *Cornea* 2010; 29: 102-104.
- Makdoui K, Mortensen J, Crafoord S. Infectious keratitis treated with corneal crosslinking. *Cornea* 2010; 29(12): 1353-1358.